

فتق منفرد دیسک گردنی: راهکاری در مورد زمان و نحوه استفاده از فیوژن قدامی و وسیله گذاری

*دکتر سعید ابریشم کار^۱، دکتر یوسف کریمی^۲، پوریا توکلی^۳

تاریخ اعلام قبولی مقاله: ۸۷/۸/۲۳

تاریخ دریافت مقاله اصلاح شده: ۸۷/۸/۲۰

تاریخ اعلام وصول: ۸۷/۸/۲

چکیده

سابقه و هدف: فتق منفرد دیسک گردنی که موجب گردن درد و علائم عصبی می شود، مشکل ناشیایی نیست. در طول قرن بیستم روش های کارآمد و پیشرفته ای با نتایج موفقیت آمیز ابداع شد. سؤال حل نشده اصلی در مورد معیارهای انجام فیوژن (گذشتن پیوند بین دو مهره) با یا بدون وسیله گذاری می باشد.

مواد و روش ها: در این روش ما با طراحی یک پرسش نامه آنرا در اختیار جراحان مغز و اعصاب با حداقل سابقه کار ۱۲ سال در زمینه دیسک های گردنی به جمع آوری اطلاعات پرداختیم.

یافته ها: ۱۴۸ پرسش نامه بین جراحان اعصاب توزیع شد که ۱۲۰ پرسش نامه در نهایت جمع آوری شد. متوسط سنی جراحان اعصاب ۵۱ سال و متوسط مدت اشتغال آنها ۱۶/۹ سال بود. ۱۰ جراح اعصاب (۸٪) ذکر کردند که همیشه از فیوژن (با یا بدون وسیله) استفاده می کنند و ۶ نفر (۵٪) اظهار داشتند که هیچ وقت از فیوژن استفاده نمی کنند ولی ۱۰۴ جراح (۸۷٪) بر اساس معیارهای تجربی خود، از فیوژن به شکل گرافت و وسیله (FGI) استفاده می کردند. بیشتر مطالعه شونده ها، از میان ابزارها، ابزار autograft و استفاده همزمان از cage بیشترین طرفدار را داشت.

نتیجه گیری: اکثراً جراحان مغز و اعصاب بیماران در زیر ۴۰ سال توصیه به انجام فیوژن با استفاده از گرافت دارند. در سنین بالای ۷۰ سال توصیه به انجام فیوژن نمی شود. در سنین بین ۴۰ تا ۷۰ سال، بر اساس معیارهایی چون شغل، یافته هایی چون شغل یافته های معاینات و یافته های تصویر برداری تصمیم گیری شود.

کلمات کلیدی: فتق دیسک گردنی، روش جراحی از قدام، معیار

مقدمه

روش های معمول موجود برای جراحی دیسک گردنی شامل: فیوژن Cloward با استفاده از اتوگرافت، فیوژن Cloward با استفاده از استخوان منجمد خشک، فیوژن با وسیله گذاری Back-c و Cage می باشند که هر کدام فواید و مضرات خود را دارند (۲). در ۳ دهه اخیر روش در درمان جراحی دیسک گردنی از قدام، استفاده از فیوژن بیشتر شده است اما روش های دیگر که از فیوژن استفاده نمی کنند مطالعات گذشته نگر هستند و گزارش کرده اند که گرافت استخوانی برای موفقیت تکنیک عمل بی تأثیر است (۳). برخی از

علائم عصبی و درد گردن به علت دیسک گردنی مشکل شایعی است. روش های پیشرفته و موفقیت آمیزی برای درمان این مشکل در طول قرن بیستم پایه گذاری شده است (۱). هر روش جراحی، موافقان و مخالفان خود را دارد ولی روشن نیست که کدام روش جراحی ارجح است (۱). هر چند همه روش ها، در نهایت باعث بهبود علائم و نشانه ها می شوند ولی مدت زمان اقامت در بیمارستان در روش هایی که از فیوژن مهره استفاده می کنند، طولانی تر است (۱).

۱- استادیار، ایران، اصفهان، دانشگاه علوم پزشکی اصفهان، گروه جراحی مغز و اعصاب (*نویسنده مسئول)

۲- دستیار، ایران، اصفهان، دانشگاه علوم پزشکی اصفهان، گروه جراحی مغز و اعصاب

۳- دانشجو، ایران، اصفهان، دانشگاه علوم پزشکی اصفهان

نتایج جراحی بدون فیوژن هم خیلی خوب بوده است برخی جراحان از فیوژن فقط در صورت اسپوندیلوز شدید یا ناپایداری بعد ضربه استفاده می‌کنند (۵).

امروزه تا ۹۰٪ بیماران بعد جراحی از درد رها می‌شوند. اخیراً در مطالعه‌ای، علایم بالینی و نتایج پس از عمل در ۵۱ بیمار که برای آنها از تکنیک کلاسیک Cloward استفاده شده است، بررسی شده‌اند. از نظر نتیجه تکنیک Cloward کلاسیک کاملاً مشابه جراحی دیسککتومی قدامی بدون فیوژن است. هر چند که اندیکاسیون انتخاب این دو تکنیک مقداری با هم متفاوت است (۶). Plotz و همکارانش نتایج جراحی ۲۱۶ بیمارانشان را که در سال ۱۹۴۴ تا ۱۹۸۰ دیسککتومی قدامی بدون فیوژن شده‌اند را بررسی کردند ولی هیچ معیار خاصی به منظور انتخاب روش جراحی برای بیمارانشان، وجود نداشت. تکنیک‌های جدیدتر (۸) و استفاده از ابزارها (instrument) (۹) از روش‌های جدید می‌باشند که برای استفاده از آنها نیز، معیار خاصی تعریف نشده است. تکنیک جدیدتر دیگر، برداشتن فشار مستقیم از روی ریشه عصبی با برداشتن قطعه فشار دهنده دیسک یا خار اسپوندیلوتیک روی عصب بدون تخلیه دیسک می‌باشد که نتایج خوبی داشته است (۸). رفع فشار از ریشه عصبی از منشأ آن از نخاع تا نقطه‌ای که از کنار شریان مهره‌ای (ورترال) می‌گذرد انجام شد. تا این‌که بیشتر دیسک که در فضای بین دو مهره قرار دارد، دست نخورده بماند؛ و کارکرد حرکتی دیسک در فضای دیسک سالم بماند.

هر جراح اعصابی بر اساس تجربه خود، معیارهای خود را برای انتخاب بیمار و تکنیک جراحی دارد. در مطالعه حاضر ما به نظرهای جراحان اعصاب ایرانی در مورد نحوه انتخاب تکنیک برای بیماران مختلف پرداخته‌ایم.

مواد و روش‌ها

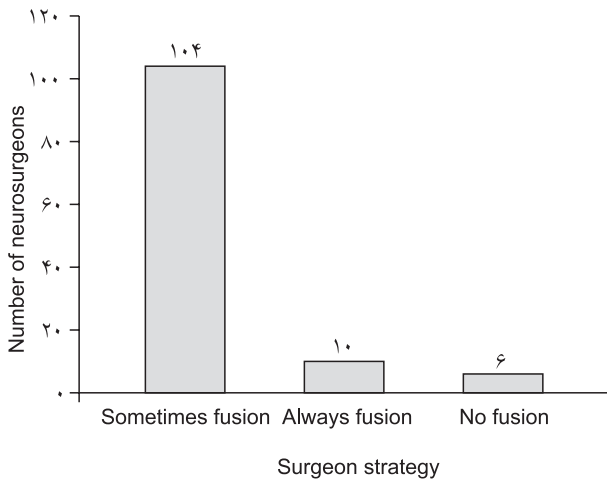
در مطالعه حاضر ما به جمع‌آوری نظرهای جراحان مغز و اعصاب با حداقل ۱۲ سال سابقه کار در زمینه دیسک گردنی پرداختیم. برای این منظور پرسش‌نامه‌ای طراحی شد، سؤال اول این بود که آیا آنها از فیوژن استفاده می‌کنند یا این‌که سایر تکنیک‌ها را توضیح می‌دهند:

۱- تخلیه دیسک بدون فیوژن

جراحان اعصاب معتقدند هر چند طول اقامت در بیمارستان در روش‌های با استفاده از فیوژن طولانی‌تر است، ولی نیاز به استفاده از گردنبندهای طبی را بعد از عمل کوتاه‌تر کرده و بدفرمی‌های (malalignment) دیررس ناشایع‌تر است.

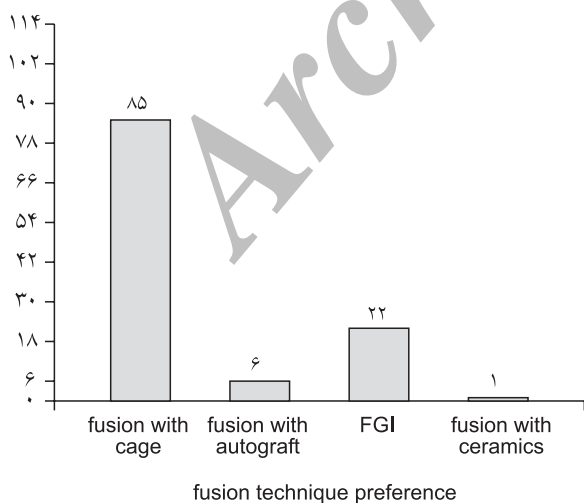
هنوز برخی اعتقاد دارند که تفاوتی در نتایج حاصل از عمل جراحی با تکنیک‌های مختلف وجود ندارد (۲). بنابراین هیچ روشی را نمی‌توان ارجح به روش‌های دیگر دانست و برخی از جراحان اعصاب تصمیم به نحوه انتخاب تکنیک را بسته به شرایط ویژه بیمار یا ترجیح جراح می‌دانند (۱). سنجش درجه پیشرفت کیفیت گردنی بیمار در پیگیری‌های بعد عمل به عنوان یکی از تعیین‌کننده‌های میزان موفقیت جراحی بود و در روش Back-c کمترین میزان راداشته است. بین نتایج بد بالینی جراحی و کلاپس (collapse)، کلاپس به همراه کیفیت مهره و ایجاد آرتروز کاذب (pseudarthrosis) ارتباط مهمی برقرار می‌باشد. جراحانی که به فیوژن با ابزارهای کمکی، اعتقاد دارند، ادعا می‌کنند این روش فواید زیادی دارد که شامل: رضایت بیشتر بیمار، عدم نیاز استفاده از گردنبندها بعد جراحی، بازگشت زودتر به زندگی عادی و عوارض کمتر آن می‌دانند ولی مخالفان این روش اعتقادی به این فواید ندارند (۲). در چند مطالعه انجام شده، در درمان فتق منفرد گردنی به روش دیسککتومی بدون فیوژن، نتایج عالی یا نتایج خوب دراز مدت به صورت بهبود ۹۰/۹٪ بیماران دارای رادیکولوپاتی و ۵۸/۱٪ بیماران میلوپاتی داشته‌اند، در پیگیری‌های بعد از عمل بدست آمده است.

سن بیمار، طول مدت علامت‌دار بودن تا قبل تشخیص، و پاتورنزیجاد فتق دیسک به نظر تأثیری در نتیجه و پیش‌آگهی جراحی نداشتند. هر چند و به نظر می‌رسد وجود علایم رادیکولوپاتی تنها، پیش‌بینی‌کننده نتیجه مطلوب بعد جراحی است (۳). برخی از پژوهش‌ها مؤید تأثیر سن و نوع علامت و مدت زمان علامت‌می‌باشد (۲). در یک مطالعه آینده‌نگر گروهی از بیماران با تغییرات دژنراتیو گردنی تحت جراحی دیسککتومی قدامی قرار گرفتند و برایشان پروتز گردنی Bryan استفاده شد، بهترین نتایج بعد عمل را داشتند (۴). این تکنیک بسیار بی‌خطر با حداقل عوارض بوده تنها ۱۲٪ آنها بعد از ۲ سال دچار عدم حرکت گردن به علت استخوان‌سازی نابجا شدند ولی مطالعات بیشتر با استفاده از گروه شاهد و دوره‌های پیگیری طولانی‌تر برای قضاوت ضروری به نظر می‌رسد (۴).



از بین این ۱۲۰ جراح، ۷۶ نفر از ۵/۸ سال قبل روش خود را عوض کرده بودند. تکنیک قبلی مورد استفاده آنها، ۴ نفر روش cloward، ۵۲ نفر اتوگرافت با استخوان بدون ابزار (instrument) و ۲۰ نفر، اتوگرافت با استخوان و پیچ و پلاک بود.

از ۱۱۴ جراح اعصابی که همیشه یا اکثر اوقات فیوژن را روش جراحی ارجح خود می‌دانستند، ۸۵ نفر (۷۵٪) از فیوژن با اتوگرافت استخوانی و cage استفاده می‌کردند. ۲۲ نفر فیوژن با اتوگرافت و پیچ و پلاک را ترجیح می‌دادند. روش ارجح ۶ نفر فیوژن با اتوگرافت تنها بود و فقط یک نفر از فیوژن با هیدروکسی آپاتیت (سرامیک) استفاده می‌کرد.



سن بیمار، برای ۱۰۲ (۸۹٪) جراح اعصاب فاکتور تعیین کننده‌ای بود. ۱۰۰ نفر از آنها از فیوژن در سنین زیر ۴۰ سال استفاده می‌کردند و بالای ۷۰ سال هرگز فیوژن روش انتخابی آنان نبود. عامل مهم

۲- تخلیه دیسک با فیوژن اتوگرافت بدون وسیله گذاری کمکی (instrument)

۳- تخلیه دیسک با فیوژن اتوگرافت و پیچ و پلاک

۴- تخلیه دیسک با فیوژن (اتوگرافت یا هیدروکسی آپاتیت) با cage سایر سؤالات پرسش نامه برای بررسی معیارهای جراحان در جراحی فتق منفرد گردنی از قدام طراحی شده است. پارامترهای پرسیده شده در مورد معیارهای آنها در انتخاب تکنیک جراحی است، از آنها در مورد سن، شغل، جنس، معاینات بالینی، علائم و نشانه‌ها، یافته‌های مطالعات تصویربرداری و سابقه جراحی قبلی در همان سطح دیسک بیمارانشان پرسیده شد.

از نظر سن، بیماران به ۳ دسته زیر ۴۰ سال، ۴۰ - ۷۰، و بالای ۷۰ سال تقسیم شده بودند، اثر جنس پرسیده شد. شغل بیمار به دو دسته شغل سنگین (به معنی شغلی که فعالیت بدنی بالا دارد یا فشار بر گردن تحمیل می‌کند) و شغل معمولی، تقسیم کردیم. یافته‌های معاینات بالینی شامل گردن درد، علائم رادیکولوپاتی و علائم میلوپاتی بودند. این یافته‌ها یا به تنهایی یا به شکل مرکب از چند یافته بروز می‌کنند. یافته‌های تصویربرداری MRI، شامل تغییرهای دژنراتیو مانند تغییر سیگنال در فضای دیسک و نخاع می‌باشد. در مورد تغییرهای دژنراتیو شامل اسکروز جسم مهره مجاور و یا تشکیل استئوفیت نیز پرسیده شد. پرسش نامه در جدول شماره (۱) ضمیمه می‌باشد. پرسش نامه‌های ناقص پر شده، یا اطلاعات مربوط به جراحان اعصاب با سابقه کار کمتر از ۱۲ سال از مطالعه حذف شدند. اطلاعات با نرم افزار SPSS آنالیز شد.

یافته‌ها

در این مطالعه، ۱۴۸ پرسش نامه بین جراحان اعصاب توزیع شد که ۱۲۰ عدد از آنها دارای شرایط لازم برای بررسی شدن در مطالعه را داشتند. ما برای پاسخگویی در سؤالات ناآشنا برای شرکت کننده‌ها در دسترس بودیم. جراح اعصاب به طور دارای متوسط سن ۵۱ سال و سابقه کاری ۱۶/۹ سال بودند.

تکنیک مورد استفاده جراحان اعصاب به شرح زیر بود: ۱۰۴ نفر (۸۷٪) اکثر اوقات بسته به معیارهای خاص خود از ابزار کمکی (instrument) و فیوژن (FGI) استفاده می‌کردند، ۱۰ نفر (۸٪) همیشه از فیوژن استفاده می‌کردند و ۶ نفر (۵٪) از فیوژن استفاده نمی‌کردند. نمودار (۱)

در مطالعه ما، نیز همانند مطالعات گذشته (۸، ۷، ۴، ۲) سن مهمترین فاکتور تعیین کننده بود و جنس اهمیتی در تصمیم گیری جراحان نداشت. (۱۱، ۱۰) زیر ۴۰ سال، به نظر می رسد مهره های گردنی حساس تر است و دستکاری جراحی می تواند باعث عوارض مانند فتق دیسک و ناپایداری مهره های گردنی شود. (۶، ۵، ۱) بعد از ۷۰ سالگی نه تنها فتق دیسک بسیار نادر است بلکه به دلیل ایجاد استئوفیت ها و کاهش فضای دیسک گردنی، ستون مهره ها پایدار می شوند (۱۵، ۱۴، ۱۳، ۱۲) بنابراین شانس فتق دیسک حتی پس از دستکاری جراحی پایین می باشد. بین سنین ۷۰ - ۴۰ سالگی اکثر جراحان بسته به شرایط دیگر تصمیم می گیرند.

شغل فرد فاکتور مهم دوم بود به طوریکه معیار مهمی برای ۸۷٪ جراحان اعصاب در تصمیم گیری بود. شغل های سنگین اثر منفی بر پایداری مهره های گردن دارند. (۱۶، ۱۰، ۳، ۲) شانس ناکارآمدی و ناپایداری مهره به واسطه تروماهای کم ولی مکرر بیشتر می شود. در شغل های سنگین احتمال پیدا کردن تغییرهای دژنراتیو در MRI و رادیولوژی بیشتر است (۱). بسیاری از فتق های دیسک گردنی در حین کار سنگین یا غیر معمول اتفاق می افتد؛ (۱۶، ۱۰، ۳، ۲) بنابراین در این بیماران دیسک تومی فتق ساده گردنی، با احتمال بیشتر ناپایداری تأخیری بعد عمل همراه خواهد بود.

۶۶ جراح اعتقاد داشتند در حضور میلوپاتی بهتر است فیوژن انجام شود اما این مطلب در مورد رادیولوپاتی صحیح نیست. در بیماران با آسیب نخاعی، نقایص عصبی اثر منفی در پایداری مهره دارد. (۱۰، ۸، ۷)

در حضور تغییرهای دژنراتیو دیسک مورد نظر در x-ray، ۲۸ جراح آنرا به نفع پایداری مجدد مهره تلقی می کردند و از FGI صرفه نظر می کردند. مطالعات دیگر نیز نشان داده شد که شانس ناپایداری مهره در این بیماران زیاد نیست (۲۴، ۲۳) ولی در حضور یافته های خفیف تا متوسط در x-ray در همان سطح، ۷۲ جراح اعصاب سایر فاکتورها را مدنظر قرار می دادند.

وجود تغییرهای سیگنال در MRI برای ۶۲ جراح اعصاب مهم بود. ۴۸ از آنها، FGI را در حضور تغییرهای خفیف تا متوسط ستون مهره ها ترجیح می دادند. برخی از جراحان اعصاب اعتقاد دارند که وجود تغییرات سیگنال در MRI نخاع نه تنها به معنای احتمال بیشتر ناپایداری مهره است بلکه علائم بالینی متعددی نیز در معاینه دیده

بعدی شغل بیمار بود. ۹۸ جراح (۸۷٪) استفاده از فیوژن را در شغل های سنگینتر منطقی تر می دانستند.

یافته های معاینه بالینی فاکتور بعدی برای ۸۰ جراح اعصاب (۷۰٪) در انتخاب نوع تکنیک جراحی بود. ۶۴ نفر آنان در حضور علائم میلوپاتی، فیوژن را ترجیح می دادند. ۱۴ نفر، رادیولوپاتی و گردن درد را عامل تعیین کننده انجام فیوژن می دانستند و ۲ جراح نیز نقطه نظر خاصی در این مورد نداشتند.

در پاسخ سؤال مربوطه به یافته های x-ray، ۷۲ جراح در حضور تغییرهای دژنراتیو خفیف مهره ها فیوژن می کردند، و برای ۲۸ جراح یافته های x-ray اهمیت نداشت و ۱۴ جراح نیز نظری در مورد این معیار نداشتند.

وجود تغییر سیگنال در MRI برای ۶۲ جراح، تعیین کننده بود. ۴۸ نفر آنها، در حضور تغییر سیگنال خفیف تا متوسط اقدام به فیوژن می کنند. ۱۴ جراح نیز اقدام به فیوژن را در صورت وجود تغییرهای شدید در سیگنال صحیح می دانستند. ۱۸ جراح به این سؤال جواب نداده بودند یا این که این فاکتور برایشان تعیین کننده نبود.

وجود جراحی قبلی در همان سطح دیسک موجب انتخاب فیوژن توسط ۷۲ جراح می شد. بقیه جراحان در این مورد نظری نداشتند با این که مسأله تا به حال مواجه نشده بودند.

جنس بیمار از نظر هیچ کدام از جراحان در انتخاب جراحی تأثیری نداشتند.

بحث و نتیجه گیری

پاسخ به این معما که بهترین تکنیک جراحی در فتق منفرد دیسک گردنی کدام است، هنوز داده نشده است. برخی جراحان انجام تخلیه دیسک بدون فیوژن را بدون عارضه می دانند در حالی که گروه دیگری که از FGI استفاده می کنند، معتقدند انجام بدون فیوژن احتمال عود (recurrence)، دررفتگی (Subluxation)، کیفوز و ناپایداری مهره ای (instability) می شود.

طبق نظر اکثر جراحان اعصاب در مطالعات قبلی، مهمترین فاکتور در انتخاب تکنیک جراحی: سن بیمار (۱۴-۱۰ و ۸، ۷، ۴، ۲)، شغل بیمار (۱۷، ۱۶، ۱۰، ۳، ۲)، یافته های معاینات بالینی (۲۳، ۲۲، ۲۰، ۱۹، ۱۸، ۱۷، ۱۶، ۱۵، ۱۴)، یافته های رادیوگرافیک (۲۴، ۱۴، ۱)، یافته های MRI و سابقه انجام جراحی قبلی روی همان سطح از دیسک بود.

سایر معیارها توجه کرد.

یافته‌های رادیوگرافیک:

۱- در صورت وجود تغییرهای دژنراتیو شدید، انجام فیوژن لازم نیست.

۲- در صورت تغییرهای خفیف یا بدون تغییرها باید به سایر معیارها توجه کرد.

یافته‌های MRI:

۱- در صورت تغییرهای سیگنال نخاع، انجام فیوژن بهتر است.

۲- در صورت وجود تغییرهای شدید سیگنال در دیسک، فیوژن لازم نیست.

۳- در صورت وجود تغییرهای خفیف سیگنال در دیسک، باید به سایر معیارها توجه کرد.

سابقه جراحی قبلی در همان سطح:

۱- در صورت انجام تخلیه دیسککتومی ساده در جراحی قبلی، اقدام به فیوژن بهتر است.

۲- در صورت انجام دیسککتومی بدون گرافت، باید به سایر معیارها توجه کرد.

تشکر و قدردانی

از کلیه همکاران و پرسنل زحمتکش و بیماران و عزیزان دانشگاه علوم پزشکی اصفهان که ما را در انجام این مهم یاری نمودند سپاس گزاریم.

می‌شود. در پژوهش ما وقتی تغییرهای MRI در نخاع دیده شود، ۴۸ جراح اعصاب روش FGI را ترجیح می‌دهند. بنابراین شانس ناپایداری مهره دیررس و فتق دیسک مجدد در این بیماران پس از عمل جراحی بیشتر است.

در صورت جراحی قبلی در همان سطح از دیسک گردنی نیز، ۷۲ نفر از جراحان اعتقاد داشتند که FGI لازم است وقتی که جراحی قبلی (دیسککتومی ساده یا با گرافت) با شکست مواجه شده است. ۱۶ نفر نیز تصمیم خود را بدون توجه به وجود جراحی قبلی می‌گرفتند.

بر اساس اطلاعات جمع‌آوری شده، ما راهکار زیر را بویژه به همکاران توصیه می‌کنیم.

سن:

۱- در سنین کمتر از ۴۰ سال، انجام فیوژن بهتر است.

۲- در سنین بالای ۷۰ سال، معمولاً نیازی به انجام فیوژن نمی‌باشد.

۳- برای سنین ۷۰-۴۰ به سایر فاکتورها باید توجه شود.

شغل:

۱- در شغل‌های سنگین انجام فیوژن بهتر است.

۲- در شغل‌های سبک باید به سایر فاکتورها توجه شود.

یافته‌های معاینه بالینی:

۱- در بیمار با میلوپاتی، انجام فیوژن بهتر است.

۲- در صورت وجود درد گردن یا رادیکولوپاتی به تنهایی، باید به

References

- 1- Wirth FP, Dowd GC, Sanders HF, Wirth C. Cervical discectomy: a prospective analysis of three operative techniques. *Surg Neuro* 2000;53 (4): 340-346.
- 2- Lopez-Oliva MF, Garcia de las HB, Concejero LV, Asenjo Sigüero JJ. Comparison of three techniques of anterior fusion in single-level cervical disc herniation. *Eur Spine J* 1998;7 (6): 512-516.
- 3- Gaetani P, Tancioni F, Spanu G, Baena R. Anterior cervical discectomy: an analysis on clinical long-term results in 153 cases. *J Neurosurg Sci* 1995;39 (4): 211-218.
- 4- Heidecke V, Burkert W, Brucke M, Rainov NG. Intervertebral disc replacement for cervical degenerative disease: clinical results and functional outcome at two years in patients implanted with the Bryan cervical disc prosthesis. *Acta Neurochir* 2008;150 (5): 453-459.
- 5- Benini A, Krayenbuhl H, Bruderl R. Anterior cervical discectomy without fusion: Microsurgical technique. *Acta Neurochir* 1982;61 (1-3): 105-110.
- 6- Probst C, Hostettler M, Wehrli D. Cervical disc herniation: problems in clinical diagnosis and neurosurgical treatment in 51 patients treated by Cloward's operation. *Schweiz Arch Neurol Neurochir Psychiatr* 1980;127 (2): 213-232.
- 7- Plotz GM, Benini A, Kramer M. Micro-technological anterior discectomy without fusion in cervical disk displacement with radicular symptoms. *Orthopade* 1996;25 (6): 546-553.
- 8- Jho HD. Microsurgical anterior cervical foraminotomy for radiculopathy: a new approach to cervical disc herniation. *J Neurosurg* 1996;84 (2): 155-160.
- 9- Ma Y, Xi J, Chen X, Guan C, Quan C. Insertion of PCB to treat traumatic cervical intervertebral disc herniation. *Chin J*

- Traumatol 2002;5 (5): 267-270.
- 10- Samartzis D, Shen FH, Goldberg EJ, An HS. Is autograft the gold standard in achieving radiographic fusion in one-level anterior cervical discectomy and fusion with rigid anterior plate fixation?. Spine 2005 Aug 1;30 (15): 1756-61.
 - 11- Shamji MF, Cook C, Pietrobon R, Tackett S, Brown C, Isaacs RE. Impact of surgical approach on complications and resource utilization of cervical spine fusion: a nationwide perspective to the surgical treatment of diffuse cervical spondylosis. Spine 2008.
 - 12- Boakye M, Patil CG, Santarelli J, Ho C, Tian W, Lad SP. Cervical spondylotic myelopathy: complications and outcomes after spinal fusion. Neuro surgery 2008 Feb;62 (2): 455-61;discussion 461-2.
 - 13- Li G, Patil CG, Lad SP, Ho C, Tian W, Boakye M. Effects of age and comorbidities on complication rates and adverse outcomes after lumbar laminectomy in elderly patients. Spine 2008;33 (11): 1250-5.
 - 14- Yamazaki T, Yanaka K, Sato H, Uemura K, Tsukada A, Nose T. Cervical spondylotic myelopathy: surgical results and factors affecting outcome with special reference to age differences. Neurosurgery 2003;52 (1): 122-6; discussion 126. Comment in: Neurosurgery 2003;53 (3): 787;author reply 787-8.
 - 15- Lu J, Wu X, Li Y, Kong X: Surgical results of anterior corpectomy in the aged patients with cervical myelopathy, Eur Spine J 2008 Jan;17 (1): 129-35. Epub 2007.
 - 16- Goldberg EJ, Singh K, Van U, Garretson R, An HS. Comparing outcomes of anterior cervical discectomy and fusion in workman's versus non-workman's compensation population. Spine 2002;2 (6): 408-14.
 - 17- Andrews J, Jones A, Davies PR, Howes J, Ahuja S. Is return to professional rugby union likely after anterior cervical spinal surgery?. J Bone Joint Surg Br. 2008;90 (5): 619-21.
 - 18- Shen FH, Samartzis D, Khanna N, Goldberg EJ, An HS. Comparison of clinical and radiographic outcome in instrumented anterior cervical discectomy and fusion with or without direct uncovertebral joint decompression. Spine 2004;4 (6): 629-35.
 - 19- Shamji MF, Cook C, Tackett S, Brown C, Isaacs RE. Impact of preoperative neurological status on perioperative morbidity associated with anterior and posterior cervical fusion. J Neurosurg Spine 2008;9 (1): 10-6.
 - 20- Lad SP, Patil CG, Berta S, Santarelli JG, Ho C, Boakye M. National trends in spinal fusion for cervical spondylotic myelopathy. Surg Neurol 2008.
 - 21- Villavicencio AT, Pushchak E, Burneikiene S, Thramann JJ. The safety of instrumented outpatient anterior cervical discectomy and fusion. Spine J 2007;7 (2): 148-53. Epub 2006 Nov 13.
 - 22- Donaldson JW, Nelson PB. Anterior cervical discectomy without interbody fusion. Surg Neurol 2002;57 (4): 219-24; discussion 224-5. Comment in: Surg Neurol 2002;57 (4): 285.
 - 23- Naderi S, Ozgen S, Pamir MN, Ozek MM, Erzen C. Cervical spondylotic myelopathy: surgical results and factors affecting prognosis. Neurosurgery 1998;43 (1): 43-9; discussion 49-50.
 - 24- Alafifi T, Kern R, Fehlings M. Clinical and MRI predictors of outcome after surgical intervention for cervical spondylotic myelopathy. J Neuroimaging 2007;17 (4): 315-22.

ضمیمه ۱

همکار ارجمند این طرح برای بررسی نظر شما و تعداد دیگری از همکاران جراحی اعصاب برای نگرش آنها به درمان جراحی در فتق منفرد دیسک گردنی که از طریق قدامی مورد جراحی قرار می‌گیرد طراحی شده است. لطفا پاسخ‌های یاد شده را به صورت تیک در مقابل گزینه مورد نظر علامت بزنید. سن جنابعالی..... سابقه کارتان.....

در فتق دیسک منفرد گردنی من:

- ۱- هرگز از فیوژن بین دو مهره استفاده نمی‌کنم
 - ۲- همواره از فیوژن بین دو مهره استفاده می‌کنم (در صورت مثبت بودن لطفا پاسخ‌های زیر را تکمیل فرمایید)
 - ۳- در بعضی از موارد از فیوژن بین دو مهره استفاده می‌کنم (در صورت مثبت بودن لطفا پاسخ‌های زیر را تکمیل فرمایید)
- در فتق دیسک منفرد گردن از **Anterior Approach** از کدامیک از تکنیک‌های زیر استفاده می‌کنید.

- ۱- تخلیه دیسک با گرافت اتوگرافت بدون وسایل تثبیت کنند
- ۲- تخلیه دیسک با گرافت اتوگرافت همراه با پیچ و پلاک
- ۳- تخلیه دیسک و فیوژن با استفاده از هیدروکسی اپاتایت با پلاک گردنی
- ۴- تخلیه دیسک و فیوژن با گرافت اتوگرافت یا هیدروکسی اپاتایت و استفاده از Cage

در صورتی که قبلاً از روش دیگری استفاده می‌کرده‌اید کدام گزینه بیشتر بوده است؟.....

چند سال است از روش جدیدتر استفاده می‌کنید؟.....

سن بیمار:

- ۱- تاثیر در تصمیم گیریم ندارد
- ۲- در سنین جوانی (دردهای اول زندگی) از تکنیک یاد شده استفاده می‌کنم
- ۳- در سنین میانسالی از تکنیک یاد شده استفاده می‌کنم
- ۴- در سنین سالمندی از تکنیک یاد شده استفاده می‌کنم
- ۵- سن بیمار در معیارهای من برای انتخاب نوع عمل موثر نیست.

جنس بیمار:

- ۱- در مردها ترجیح می‌دهم از از تکنیک یاد شده استفاده می‌کنم
- ۲- در زن‌های ترجیح می‌دهم از تکنیک یاد شده استفاده می‌کنم
- ۳- جنس بیمار در معیارهای من برای انتخاب نوع عمل موثر نیست.

شغل بیمار:

- ۱- در بیماران با مشاغل سنگین‌تر از تکنیک یاد شده استفاده می‌کنم
- ۲- در بیماران با مشاغل معمولی از تکنیک یاد شده استفاده می‌کنم
- ۳- شغل بیمار تاثیر در معیارهای من برای انتخاب نوع عمل موثر نیست.

یافته‌های بالینی:

- ۱- زمانی که بیمار فقط علائم رادیکولوپاتی داشته باشد از تکنیک یاد شده استفاده می‌کنم
- ۲- زمانی که بیمار فقط علائم میلوپاتی داشته باشد از تکنیک یاد شده استفاده می‌کنم
- ۳- زمانی که بیمار فقط درد گردن داشته باشد از تکنیک یاد شده استفاده می‌کنم
- ۴- یافته‌های بالینی بیمار برای من برای انتخاب نوع عمل موثر نیست.

یافته‌های تصویرنگاری در X-ray:

- ۱- زمانی تغییرهای دژنراتیو شدید در گرافی ساده وجود داشته باشد از تکنیک یاد شده استفاده می‌کنم
- ۲- زمانی که تغییرهای دژنراتیو در گرافی ساده جزئی باشد از تکنیک یاد شده استفاده می‌کنم
- ۳- یافته‌های تصویرنگاری در گرافی ساده تاثیر بر انتخاب من برای عمل جراحی ندارد.

یافته‌های MRI:

- ۱- زمانی که تغییرهای سیگنال شدید دژنراتیو یا نخاعی در سطح مورد نظر باشد از تکنیک یاد شده استفاده می‌کنم
- ۲- زمانی که تغییرهای سیگنال شدید دژنراتیو یا نخاعی در سطح مورد نظر نباشد از تکنیک یاد شده استفاده می‌کنم
- ۳- تغییرهای موجود در MRI تاثیر بر انتخاب من برای انتخاب نوع عمل جراحی ندارد.

سابقه عمل جراحی در فضای دیسک مورد نظر:

- ۱- همواره چنین بیماری را فیوژن می‌کنم
- ۲- هرگز چنین بیماری را فیوژن نمی‌کنم
- ۳- تاثیری در تصمیم گیری من برای انتخاب نوع عمل ندارد.

Table 1- The questionnaire to evaluate the criteria of neurosurgeon on single level disc herniation with anterior approach

What is your preferring strategy in single level cervical disc herniation:

I never do fusion.
I always do fusion.
I sometimes do fusion.

(If your answer is 2 or 3, please answer the rest of questionnaire)

What is your preferring technique in single level cervical disc herniation:

Discectomy and autograft bone without instrument.
Discectomy and autograft bone with plaque and screw.
Discectomy and fusion with ceramics (hydroxyapatite) and plaque and screw.
Discectomy and fusion with autograft bone or hydroxyapatite and cage.

Which one of mentioned methods did you use previously?
How many years do you use the new technique?

Please choice the following item according to the way that they have influence on your decision making:

Age:

I use my prefer technique in patents before age forty.
I use my prefer technique in patents between age forty to sixty.
I use my prefer technique in patents after age sixty.
Age has no effect on my decision.

Sex:

I use my prefer technique in men.
I use my prefer technique in women.
Sex has no effect on my decision.

Job:

I use my prefer technique in patients with heavier occupations.
I use my prefer technique in patents in lighter occupations.
Occupations have no effect on my decision.

Clinical finding:

I use my prefer technique when patient has radiculopathy.
I use my prefer technique when patient has myelopathy.
I use my prefer technique when patient has cervical pain.
Clinical finding has no effect on my decision.

X-ray finding:

I use my prefer technique when patient has severe degenerative changes in x-ray.
I use my prefer technique when patient has mild degenerative changes in x-ray.
X-ray finding has no effect on my decision.

MRI finding:

I use my prefer technique when patient has degenerative signal changes at same level of spinal cord.
I use my prefer technique when patient has degenerative signal changes at same level of spinal column.
MRI finding has no effect on my decision.

Previous operation in same level:

I always use fusion in this patient.
I never use fusion in this patient.
Previous operation has no effect on my decision.

Single level cervical disc herniation: guideline on when and how use anterior fusion and instrumentation

*Saeid Abrishamkar¹, Yousef Karimi², Pouria Tavakoli³

Received: 23 Oct 2008

Accepted: 13 Dec 2008

Abstract

Background: Single level cervical disc herniation causing neck pain or neurological compromise is not an uncommon affliction. Sophisticated and different techniques have been developed throughout the twentieth century and were largely successful. The main question that still remains is about the criteria for performing fusion (with or without instrumentation).

Methods: In this study we tried to use the experience of some of the neurosurgeons with at least 12 years practice on single level cervical disc herniation with anterior approach. All of the participated neurosurgeons were asked to complete our questionnaire according to their previous experiences. For completing 120 questionnaires, 148 neurosurgeons were incorporated.

Results: Neurosurgeons were 51 years old averagely and have 16.9 years experience. Ten (8%) of neurosurgeons always prefer fusion with or without instrumentation and six (5%) never use fusion techniques, but 104 (87%) of neurosurgeons had their own criteria based on their experiences for performing fusion with graft and instrumentation (FGI). Most of the participators prefer auto-graft with cage 85 (75%).

Conclusion: Most of neurosurgeons recommend FGI for the patients under 40. In age range between 41-70, they believed it is better to consider other criteria such as job (heavier job), physical examination (especially myelopathy) and imaging findings (mild degenerative change on X-ray and signal change on spinal cord on MRI) to perform FGI.

Keywords: cervical disc herniation, anterior approach, criteria

1- (*Corresponding author) Associate professor, dept; of Neurosurgery, isfahan university of mrdical sciences, isfahan, iran

2- Assistant of Neurosurgery, isfahan university of mrdical sciences, isfahan, iran

3- Student of medicine, isfahan university of mrdical sciences, isfahan, iran