

گزارش یک مورد درمان موفق ترومای نافذ قلب

علی کربلایی خانی^۱، آرزیتا شیشه‌گر^۲، سلمان دهخدا^۳

تاریخ اعلام وصول: ۹۱/۱۲/۱۳

تاریخ اعلام قبولی مقاله: ۹۲/۲/۱۴

چکیده

ترومای نافذ قلب معمولاً تهدید کننده حیات بوده و نیاز به مداخله اورژانس جراحی دارد. اکثر این بیماران قبل از رسیدن به مراکز درمانی فوت می‌کنند و تعداد زیادی نیز علی‌رغم اقدامات درمانی، بعلت شوک طول کشیده زنده نمی‌مانند. ما در اینجا به معرفی بیمار ۴۲ ساله‌ای می‌پردازیم که بدنبال ترومای نافذ توراکس چپ به علت چاقو در فضای پنجم بین دنده‌ای چپ با شوک و کاهش هوشیاری به اورژانس آورده شد و در نهایت با حال عمومی خوب از بیمارستان مرخص گردید.

کلمات کلیدی: تروما، ترومای نافذ، ترومای قلب

مقدمه

پریکارد رخ می‌دهد که علائم کلاسیک آن شامل برجسته شدن وریدهای گردنی، هیپوتانسیون و شواهد وجود مایع در پریکارد در امتحان FAST (Focused Assessment by Sonography in trauma) می‌باشد کاهش صداهای قلبی با توجه به شلوغی معمول اورژانسها قابل اعتماد نمی‌باشد (۴، ۵).

در ترومای نافذ قفسه سینه معاینه فیزیکی، رادیوگرافی ساده خلفی قدامی و جانبی قفسه همراه با نشانه‌های فلزی نشان‌دهنده ورودی و خروجی زخمها، اولترا سونوگرافی پریکارد و اندازه‌گیری CVP میزان این آسیب‌ها را مشخص خواهند نمود (۶).

در اینجا به معرفی بیماری که با ترومای نافذ توراکس و شوک مراجعه کرده است می‌پردازیم.

گزارش مورد

آقای ۴۲ ساله‌ای به علت ترومای نافذ توراکس چپ که حدود نیم ساعت قبل به وی وارد شده بود به اورژانس بیمارستان آورده شد پس از اطلاع بلافاصله بر بالین بیمار حاضر شده و درمان بیمار

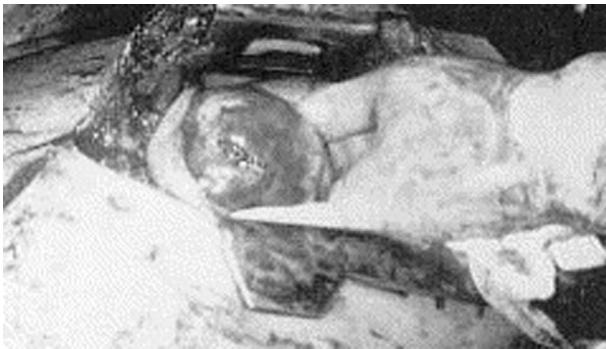اولین اشاره به ترومای قلب مربوط به وصف شاعرانه مرگ سارپدون (Sarpedon) در اثر خونریزی وسیع به دنبال خارج کردن تیر فلزی از سینه وی در ایلید هومر است که شاید قابل مقیاسه با مرگ سهراب در شاهنامه فردوسی باشد.

اولین جراحانی که قلب در حال ضربان را بخیه کردند بخیه بطن چپ توسط کاپلن (Cappelen) (۱) و بخیه بطن راست توسط رین (Rehn) بود، اولین توراکتومی انتروترال چپ توسط اسپانگرو (Spangaro) شرح داده شد.

صدمات نافذ قلب به سه دسته ناشی از گلوله، تفنگ ساچمه‌ای و زخم نافذ چاقو تقسیم می‌شوند (۲). علائم بیمار در ترومای نافذ بسته به اینکه پارگی پریکارد به داخل پلور راه داشته باشد یا نه تفاوت می‌کند اگر پریکارد به پلور راه داشته باشد بیمار با علائم خونریزی وسیع و شوک مراجعه می‌نماید (۳).

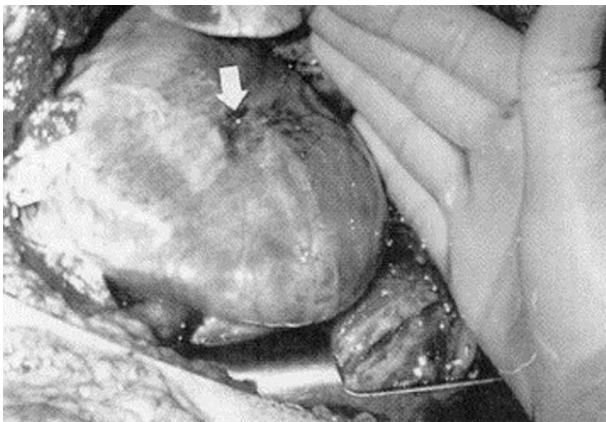
اگر ارتباطی بین پلور و پریکارد وجود نداشته باشد، تجمع مایع در داخل پریکارد و فشار بر روی قلب مانع پر شدن آن شده و تامپوناد

۱- استادیار، ایران، تهران، دانشگاه علوم پزشکی آجا، گروه جراحی
۲- استادیار، ایران، تهران، دانشگاه علوم پزشکی آجا، گروه جراحی (*نویسنده مسئول)
تلفن: ۸۵۹۵۵۶۱۶ آدرس الکترونیک: shishegarmd@yahoo.com
۳- استادیار، ایران، تهران، دانشگاه علوم پزشکی آجا، گروه جراحی



شکل ۲- بررسی محل ترمیم از نظر پارگی ثانویه و محل خروج چاقو

توسط چاقو شدیم که برای ترمیم آن اقدام خاصی صورت نگرفت لوله سینه دیگری در حفره پلور چپ قرار داده شد و جدار توراکس ترمیم گردید. محل ترمیم شده زخم در شکل ۳ آورده شده است.



شکل ۳- محل ترمیم شده زخم

بیمار در حین عمل ۶ واحد خون دریافت کرد و با علائم حیاتی پایدار به بخش ICU منتقل شد پس از پایداری کامل علائم حیاتی ضمن پذیرش از مرکز جراحی قلب انتقال بیمار به آن مرکز جهت بررسی بیشتر انجام شد.

در پیگیری طولانی مدت بیمار به فعالیت عادی بازگشت ولی به علت عارضه باقی مانده فلج دیافراگم چپ در فعالیت شدید بدنی دچار تنگی نفس می شود.

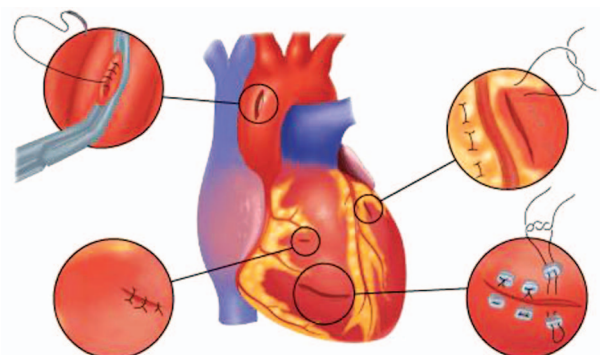
در بیمار معرفی شده فوق نیز با توجه به محل اصابت چاقو در سمت چپ و پارگی عصب دیافراگم چپ به علت وضعیت اورژانس بیمار و عدم دسترسی به میکروسرجری اقدام خاصی صورت نگرفت.

بحث و نتیجه گیری

ترومای نافذ قلب معمولاً ناشی از گلوله و یا چاقو بوده علائم

را شروع کردیم بیمار کاهش هوشیاری داشته و کاملاً رنگ پریده بود و در معاینه علائم حیاتی دیسترس تنفسی داشت، نبضهای محیطی قابل لمس نبودند، درسمع توراکس کاهش صداهای ریوی در سمت چپ وجود داشت. بلافاصله احیای بیمار از جمله تعبیه ۲ IV line قطور و شروع سرم رینگر بصورت free و دادن اکسیژن به بیمار شروع شد پس از انجام اقدامات اولیه، تعبیه لوله سینه در سمت چپ انجام شد که دو لیتر خون خارج شد، ضمن اطلاع به آزمایشگاه جهت آماده کردن خون، بیمار به اتاق عمل منتقل شد. در اتاق عمل پس از القا بیهوشی توراکوتومی انترولترال چپ انجام شد پس از باز کردن توراکس خروج خون از داخل پریکارد مشاهده شد که اقدام به پریکاردیوتومی بصورت طولی شد پارگی حدود یک الی یک و نیم سانتیمتری در قدام بطن چپ مشاهده شد که خون از آن جت می کرد و باعث خونی شدن چراغ سیالتیک شد، خونریزی با فشار انگشت سبابه بطور موقت کنترل شد و منتظر آماده شدن خون و احیای بیمار توسط همکاران بیهوشی شدیم پس از تزریق دو واحد خون ایزوگروپ اقدام به ترمیم پارگی کردیم سعی بر این بود که قبل از ترمیم قلب فشار خون بیمار کاملاً اصلاح نشود. ابتدا با وارد کردن سوند فولی به داخل حفره قلب و باد کردن بگ آن سعی بر کنترل خونریزی و ترمیم کردیم ولی به این طریق کنترل خونریزی میسر نشد سپس با فشار دو انگشت سبابه و بزرگ دست چپ بر روی محل پارگی خونریزی کنترل شد و ترمیم پارگی با پرولن ۲/۰ انجام گردید و در حین ترمیم سعی شد عروق کرونری صدمه نبینند پس از تکمیل ترمیم، حفره پریکارد از نظر پارگی ثانویه و محل خروج چاقو معاینه شد. (شکل ۱ و ۲)

لوله سینه باریک در داخل حفره پریکارد تعبیه شده از جدار توراکس خارج شد، در حین ترمیم پریکارد متوجه قطع عصب فرنیک چپ



شکل ۱- نمای شماتیک ترمیم پارگی های مناطق مختلف قلب

منگنه ممکن است بخصوص در بطن راست برای جلوگیری از کشیده شدن بخیه‌ها قسمت نازکتر میوکارد مفید باشد. ضایعات مجاور شریانهای کرونری باید با استفاده از بخیه‌های مترس افقی ترمیم شوند. زیرا استفاده از بخیه‌های مداوم منجر به انسداد کرونری و انسداد و انفارکشن قسمت دیستال می‌شوند. (شکل ۳)

زخم‌های ناشی از گلوله ممکن است ضایعه کوفتگی اقماری ایجاد کنند و میوکارد مجاور زخم بسیار شکننده باشد و نمی‌توان لبه‌های این گونه زخم‌های پیچیده را بتوان بطور کامل به هم نزدیک کرد بنابراین ترمیم هموستاتیک نیست، صاحب نظران برای هموستاز از چسب‌های جراحی BioGlu استفاده می‌کنند.

گهگاه ساختمانهای داخل قلب ممکن است آسیب ببینند. سمع قلب در زمان جراحی یا ارزیابی‌های همودینامیک پس از جراحی می‌تواند این چنین ضایعاتی را تشخیص می‌دهند اکو کاردیو گرافی میتواند ضایعه را تشخیص دهد و اثر آن را بر روی برونده قلبی بطور کمی مشخص سازد ترمیم فوری ضایعات دریچه‌ای یا نقایص دیواره‌ای به ندرت ضروری می‌شود در این صورت نیازمند بای پس قلبی ریوی است که در این صورت با مرگ و میر بالایی همراه می‌باشد (۵).

آنالیزی که توسط Bruno Monterio و همکاران از سال ۲۰۰۰ تا ۲۰۰۹ بر روی ۹۲ بیمار انجام گرفته مشخص شده که چندین فاکتور در مورتالیتی و موربیدیتی این بیماران دخیل می‌باشد. در دهه اخیر بیماران در وضعیت فیزیولوژیک بهتری بستری شده‌اند که شاید بعلت بهبود در درمانهای بیش از بیمارستان بوده است و به همین علت مورتالیتی از ۲۰/۳٪ به ۱۰/۳٪ رسیده است (۱۰).

نتیجه گیری

می‌توان با توجه به توسعه و بهبود کیفیت آموزش مستمر پرسنل امبولانس‌ها و پزشکان مستقر در اورژانس مبنی بر شروع سریع و صحیح اقدامات احیا نقش مهمی در کاهش مرگ و میر ناشی از تروما داشت.

با توجه به اینکه اکثر بیماران با ترومای نافذ قلب به مراکز جنرال و جراحان عمومی مراجعه می‌کنند و جراحان قلب در اکثر مراکز در دسترس نیستند، آشنایی جراحان عمومی با اصول درمان ترومای نافذ قلب ضروری است.

مختلفی ایجاد می‌کند، این علائم از خونریزی وسیع به داخل پلور و شوک، تامپوناد پریکارد، ایجاد ارتباط بین حفره‌های مختلف قلب تا علائم تاخیری مانند آنوریسم و پریکاردیت کانستریکتیو متغیر است (۲، ۴، ۷).

۸۰ درصد بیماران با ترومای نافذ قلب قبل از رسیدن به بیمارستان فوت می‌کنند و مرگ و میر در صدمات ناشی از گلوله (۹۷٪) بیشتر از صدمات ناشی از چاقو و اشیا نوک تیز (۶۸٪) است، لذا بیمارانی که به بیمارستان می‌رسند تشخیص و درمان سریع را می‌طلبند (۵). ۳ اصل اساسی درمان در ترومای نافذ قلب رفع تامپوناد، کنترل خونریزی و جایگزینی حجم خون است (۲، ۸).

در بیمارانی که با خونریزی و شوک مراجعه می‌کنند به اکسپلور سریع جراحی و ترمیم پارگی نیاز دارند، در تامپوناد پریکارد نیز پس از انجام اقدامات تشخیصی و اکوکاردیوگرافی اکسپلور جراحی با انسزیون میداسترنوتومی باید انجام شود، اسپیراسیون تنها برای تشخیص و آماده کردن بیمار برای عمل بوده هیچگاه جایگزین جراحی نخواهد شد.

نکته‌ای که در ترمیم صدمات نافذ قلب باید مد نظر باشد توجه به عصب فرنیک است که مسیر آن در دو طرف پریکارد و چسبیده به آن نزول کرده و به دیافراگم ختم می‌شود. البته در بیماران پایدار زمانی که شک بالینی به صدمه قلبی باشد، بر اساس مطالعاتی که توسط Steven و همکاران انجام شده است Multi Detector CT Scan مهم‌ترین روش تشخیصی در ترومای نافذ و غیر نافذ قفسه سینه می‌باشد (۹). ضایعات نافذ و غیر نافذ قلبی تظاهرات بسیار متفاوت دارند بنابراین این درمانهای مختلفی می‌طلبند. ضایعات نافذ قلبی که با ادامه حیات منافات داند شامل زخمهای ناشی از چاقو هستند پیش از شروع ترمیم ضایعه خونریزی باید کنترل شود ضایعات شریانها را می‌توان با یک کلامپ عروقی ساتنسکی کلامپ کرد در حالی که فشار با انگشت اکثر زخمهای بطنی را می‌بندد بستن ضایعات اقماری بزرگ توسط کاتتر فولی ممکن است موثر باشد. با این حال حتی یک کشش بسیار کوچک می‌تواند ضایعه اولیه را بزرگتر کند. در موارد پارگی بطن چپ کنترل موقت خونریزی و گاهی ترمیم قطعی می‌تواند توسط گیره‌های پوستی صورت گیرد ترمیم قطعی ضایعات قلبی با بخیه‌های پیوسته پلی پروپیلن و یا بخیه‌های منقطع و منگنه (Pledget) پلی پروپیلن دو صفر انجام می‌شود استفاده از

References

- 1- Asensio JA, Petrone P, Pereira B, Pena D, Prichayudh S, Tsunoyama T, et al. Penetrating cardiac injuries: a historic perspective and fascinating trip through time. *J Am Coll Surg* 2009 Mar; 208 (3): 462-72. PubMed PMID: 19318009.
- 2- Naughton MJ, Brissie RM, Bessey PQ, McEachern MM, Donald JM, Jr., Laws HL. Demography of penetrating cardiac trauma. *Ann Surg* 1989 Jun; 209 (6): 676-81; discussion 82-3. PubMed PMID: 2730180. Pubmed Central PMCID: 1494130.
- 3- Meredith JW, Hoth JJ. Thoracic trauma: when and how to intervene. *Surg Clin North Am* 2007 Feb; 87 (1): 95-118, vii. PubMed PMID: 17127125.
- 4- Arreola-Risa C, Rhee P, Boyle EM, Maier RV, Jurkovich GG, Foy HM. Factors influencing outcome in stab wounds of the heart. *Am J Surg* 1995 May; 169 (5): 553-6. PubMed PMID: 7747838.
- 5- Hines M, Meredith J. Special problem of thoracic trauma. In: Ritchie WP, Steele GD, Dean RH, editors. *General surgery*. Philadelphia, Pa.: J. B. Lippincott; 1995.
- 6- Schwartz SI, Brunickardi FC. *Schwartz's principles of surgery*. 9th ed. ed. New York: McGraw-Hill Medical ; London: McGraw-Hill [distributor]; 2010.
- 7- Topaloglu S, Aras D, Cagli K, Ergun K, Deveci B, Demir AD, et al. Penetrating trauma to the mitral valve and ventricular septum. *Tex Heart Inst J* 2006; 33 (3): 392-5. PubMed PMID: 17041706. Pubmed Central PMCID: 1592280.
- 8- Evans J, Gray LA, Jr., Rayner A, Fulton RL. Principles for the management of penetrating cardiac wounds. *Ann Surg* 1979 Jun; 189 (6): 777-84. PubMed PMID: 453948. Pubmed Central PMCID: 1397211.
- 9- Co SJ, Yong-Hing CJ, Galea-Soler S, Ruzsics B, Schoepf UJ, Ajlan A, et al. Role of imaging in penetrating and blunt traumatic injury to the heart. *Radiographics* 2011 Jul-Aug; 31 (4): E101-15. PubMed PMID: 21768229.
- 10- Pereira BM, Nogueira VB, Calderan TR, Villaca MP, Petrucci O, Fraga GP. Penetrating cardiac trauma: 20-y experience from a university teaching hospital. *J Surg Res* 2013 Mar 5. PubMed PMID: 23522451.

Archive of SID

Penetrating Heart Injury: a case report

Ali Karbalaikhani¹, *Azita Shishegar², Salman Dehkoda¹

Received: 3 Mar 2013

Accepted: 4 may 2013

Abstract

Penetrating heart trauma is usually life threatening and it usually requires emergent surgical exploration. Pre-hospital mortality rate and death on arrival is very high. We describe a case of 42 years old man, suffering from stab wound to the fifth left intercostal space that was in shock and severe respiratory distress during admission in emergency room.

Keywords: Heart Injuries, Penetrating Wounds, Trauma

Archive of SID

1- Assistant Professor, Surgical Department, AJA University of Medical Sciences, Tehran, Iran

2- (*Corresponding Author) Assistant Professor, Surgical Department, AJA University of Medical Sciences, Tehran, Iran

Tel: +98 21 85955616

E-mail: shishegarmd@yahoo.com