

روشی ترکیبی جهت بخش‌بندی و نمایش سه بعدی دندان‌ها در تصاویر چند مقطعی سی‌تی اسکن

محمد حُسن طلب^{۱*}، رضا آقایی زاده ظروفی^۲، علی عباسپور تهرانی فرد^۳، غلامرضا شیرانی^۴

۱- دانشجوی دکتری مهندسی هسته‌ای-پرتوپزشکی، دانشکده فنی و مهندسی، دانشگاه آزاد اسلامی، واحد علوم و تحقیقات تهران، تهران، ایران

۲- دانشیار گروه مهندسی برق، دانشکده برق و کامپیوتر، قطب علمی کنترل و پردازش هوشمند، دانشگاه تهران، تهران، ایران

۳- استادیار گروه مهندسی هسته‌ای، دانشکده فنی و مهندسی، دانشگاه آزاد اسلامی، واحد علوم و تحقیقات تهران، تهران، ایران

۴- استادیار گروه جراحی دهان، فک و صورت، دانشکده دندانپزشکی، دانشگاه علوم پزشکی تهران، تهران، ایران

تاریخ دریافت: ۸۷/۸/۱۹ تاریخ پذیرش مقاله: ۸۸/۶/۲

چکیده

مقدمه: فرایندهای مختلفی همچون ایمپلنت، ارتودنسی و جراحی‌های زیبایی فک و صورت که به کمک کامپیوتر انجام می‌پذیرند، نیازمند کمی‌سازی و نمایش سه بعدی دندان‌ها می‌باشند. بر این اساس بخش‌بندی دندان‌ها از مراحل مهم و اولیه فرایندهای مذکور می‌باشد.

مواد و روشها: در این مقاله بر اساس تجربیات گذشته و با در نظر گرفتن دانش آناتومیکی دندان‌ها، روشی ترکیبی جهت بخش‌بندی و نمایش دندان‌ها در تصاویر CT ارائه شده است که مراحل اصلی آن به صورت زیر می‌باشد: (۱) جداسازی ساختارهای دندانی در مجموعه داده‌های حجمی CT؛ (۲) بخش‌بندی اولیه دندان‌ها در پروجکشن پانورامیک؛ (۳) بخش‌بندی نهایی دندان‌ها در مجموعه داده‌های حجمی CT؛ (۴) نمایش سه بعدی دندان‌ها.

نتایج: الگوریتم پیشنهادی بر روی ۳۰ مجموعه داده از تصاویر چند مقطعی CT اعمال گردید. تصاویر بخش‌بندی شده با مرزهای بدست آمده توسط متخصصین مقایسه و به‌منظور ارزیابی روش پیشنهادی از چندین معیار سنجش کیفیت نظیر درجه حساسیت، درجه تشخیص، میزان دقت و متوسط خطا استفاده گردید. نتایج تجربی بیانگر کارآیی روش پیشنهادی می‌باشد.

بحث و نتیجه‌گیری: در روش پیشنهادی از الگوریتم سطوح همتراز متغیر جهت دنبال کردن کانتور دندان‌ها استفاده شده است. نظر به اینکه روش مذکور بر اساس ویژگی‌های سراسری تصویر عمل می‌کند، امکان استخراج بسیار نرم و دقیق مرز دندان‌ها فراهم می‌گردد. در مقایسه با روش‌های قبلی، روش پیشنهادی دندان‌ها را با موفقیت در مجموعه داده‌های CT بخش‌بندی می‌نماید. (مجله فیزیک پزشکی ایران، دوره ۶، شماره ۳ و ۴، پیاپی (۲۴ و ۲۵)، پاییز و زمستان ۸۸، ۱۹-۲۸)

واژگان کلیدی: بخش‌بندی دندان، سطوح همتراز متغیر، پروجکشن پانورامیک، نمایش سه بعدی، سی‌تی دندان

* نویسنده مسؤول: محمد حُسن طلب

آدرس: گروه مهندسی هسته‌ای (پرتوپزشکی)، دانشکده فنی و مهندسی دانشگاه

آزاد اسلامی واحد علوم و تحقیقات، تهران

hosntalab@srbiau.ac.ir

تلفن: +۹۸ (۲۱) -۴۴۸۶۹۶۳۳

۱- مقدمه

امروزه با ظهور سیستم‌های تصویربرداری پیشرفته همچون سی تی (CT)^۱ و نیز کامپیوترهای سرعت بالا، دانش پزشکی به سمت اندازه‌گیری‌های کمی سوق نموده است. بخش‌بندی از مراحل مهم آنالیز تصاویر پزشکی می‌باشد که انجام آن به صورت دستی، فرایندی خسته‌کننده و وقت‌گیر بوده و از تکرارپذیری پایینی برخوردار می‌باشد [۱]. لذا ارائه الگوریتم‌های بخش‌بندی دقیق و با حداقل دخالت کاربر مطلوب می‌باشد. همچنین یکی از مراحل مهم بعد از بخش‌بندی، نمایش سه بعدی می‌باشد که با فراهم ساختن اطلاعات بصری ساختارهای موجود در تصویر، زمینه فهم و درک بهتر را مهیا می‌نماید.

دندان‌ها سخت‌ترین بافت بدن انسان و از جمله ساختارهای مهم آناتومیکی صورت می‌باشند. بطوریکه با بالا رفتن سطح دانش جامعه نسبت به نقش دندان‌های سالم در سلامتی، زیبایی و تکلم [۲]، آنالیز مبتنی بر تصویر جهت برنامه‌ریزی، هدایت و ارزیابی فرایندهای نوین دندانپزشکی همچون ایمپلنت و ارتودنسی [۳ و ۴] روز به روز در حال توسعه می‌باشد. به منظور کمی‌سازی فرایندهای مذکور، شناسایی دقیق ساختار هر دندان به همراه آرایش آنها نسبت به یکدیگر از اهمیت بالایی برخوردار می‌باشد. بخش‌بندی دندان‌ها در تصاویر چند مقطعی CT از مراحل اولیه این فرایندهای می‌باشد.

اکثر تلاش‌های صورت گرفته در ارتباط با بخش‌بندی دندان‌ها بر روی تصاویر دو بعدی رادیوگرافی می‌باشد [۵-۹]. تصاویر رادیوگرافی نتایجی با دقت کم و غیرقابل اعتماد را در اندازه‌گیری‌های سه بعدی سطوح و قوس‌های فکی و دندانی ایجاد می‌نمایند. بطوریکه در دهه گذشته، تصویربرداری CT بیشترین کاربرد را در تهیه مجموعه داده‌های کلینیکی داشته است [۱۰]. بر اساس مطالعات انجام شده، بخش‌بندی دندان‌ها در مجموعه تصاویر CT بسیار محدود بوده و بطور متداول در اکثر سیستم‌های بازسازی سه بعدی از روش‌های آستانه‌گیری استفاده می‌گردد که

فاقد کارایی لازم می‌باشد. در [۱۱]، الگوریتمی جهت بخش‌بندی نواحی دندانی بر اساس یک الگو آستانه بهینه، منحنی اسپیلاین و الگوریتم ژنتیک ارائه شده است. در [۱۲]، بر اساس ویژگی دندان‌ها و رشد ناحیه‌ای^۲، الگوریتمی نیمه خودکار جهت استخراج کانتور دندان‌ها در تصاویر CT پیشنهاد شده است. در [۱۳]، جهت بخش‌بندی دندان‌ها یک روش تعاملی بر اساس مش‌بندی و اطلاعات تامین شده توسط کاربر معرفی شده است.

در کارهای گذشته [۱۴ و ۱۵]، یک روش چند مرحله‌ای بر اساس سطوح همتراز و پروجکشن پانورامیک معرفی نموده‌ایم. در این تحقیق، بر اساس تجربیات گذشته و با در نظر گرفتن دانش آناتومیکی دندان‌ها و فک‌ها روشی ترکیبی به منظور توسعه و بهبود الگوریتم بخش‌بندی دندان‌ها در داده‌های حجمی CT ارائه شده است. همچنین در این تحقیق به منظور نمایش سه بعدی دندان‌ها از الگوریتم مکعب‌های راه رونده استفاده شده است. ادامه این مقاله به صورت زیر سازمان یافته است: در بخش ۲ روش پیشنهادی جهت بخش‌بندی دندان‌ها در تصاویر CT شرح داده شده است. بخش ۳ به بیان نتایج بدست آمده می‌پردازد، بخش ۴ در برگزیده بحث در مورد الگوریتم پیشنهادی بوده و بخش ۵ به نتیجه‌گیری و کارهای آینده می‌پردازد.

۲- مواد و روش‌ها

در این تحقیق داده‌های حجمی دندان با استفاده از سی تی اسکن چند مقطعی Sensation 64 ساخت شرکت SIMENS با پروتکل دایکام ۳ و با شرایط تصویربرداری در ناحیه فک و صورت (تیوب اشعه ایکس: ۱۲۰ کیلو ولت و ۸۱ میلی آمپر، سایز تصویر: ۵۱۲ × ۵۱۲ پیکسل، عمق: ۱۶ بیت، ناحیه تصویربرداری: ۱۸ × ۱۸ سانتیمتر مربع، ضخامت برش‌ها: ۱ میلیمتر، فاصله برش‌ها: ۰/۸ میلیمتر) تهیه شده است.

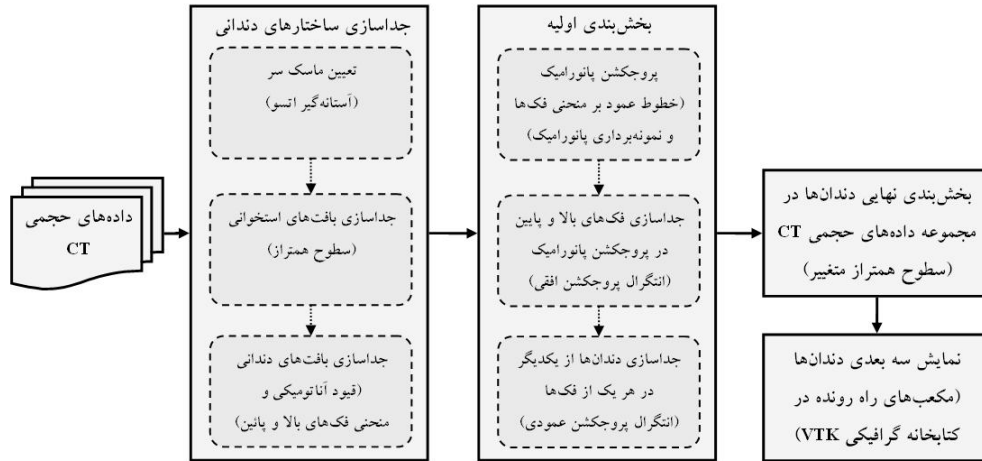
الگوریتم پیشنهادی یک روش چند مرحله‌ای و ترکیبی می‌باشد که مراحل اصلی آن شامل (۱) جداسازی ساختارهای

² Region growing

¹ Computed tomography

دندانها می باشد. بلوک دیگرام روش پیشنهادی در شکل ۱ نشان داده شده است. جزئیات روش پیشنهادی در ادامه این بخش آمده است.

دندانی در مجموعه داده های CT، (۲) بخش بندی اولیه دندانها در پروجکشن پانورامیک^۱، (۳) بخش بندی نهایی دندانها در مجموعه داده های CT و (۴) نمایش سه بعدی



شکل ۱- بلوک دیگرام روش پیشنهادی

۲-۱- جداسازی ساختارهای دندانی در مجموعه

داده های CT

در تصاویر CT دندانی، علاوه بر دندانها ساختارهای استخوانی دیگری همچون فکها و مهره های گردنی نیز قابل مشاهده می باشد. برای جداسازی بافت های استخوانی از غیراستخوانی از الگوریتم سطوح همتراز [۱۶] استفاده شده است که از حل معادله تکامل منحنی در راستای نرمال کانتور نهایی حاصل می گردد.

$$\frac{\partial \phi}{\partial t} = F|\nabla \phi|, \quad (1)$$

بطوریکه ϕ تابع فاصله و $F(x)$ نیرویی اعمالی به کانتور پیشرونده جهت سوق به سمت مرز مورد نظر می باشد. در این خصوص، به منظور متوقف کردن منحنی تکامل کانتور در مرز ساختارهای استخوانی به نیروهای متعددی از تصویر توجه شده است. در این حالت معادله (۱) بصورت زیر در می آید:

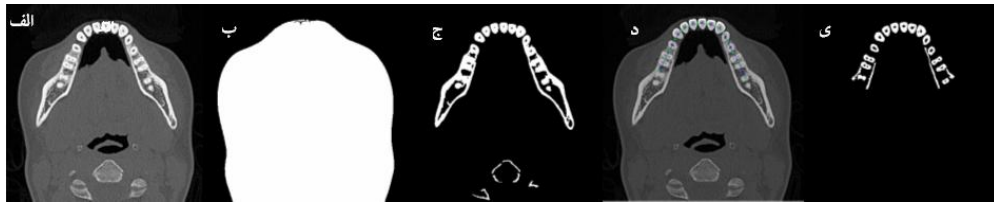
$$\frac{\partial \phi}{\partial t} = C(x)(\kappa + V_0)|\nabla \phi| + \nabla C \cdot \nabla \phi + \frac{V_0}{2} x \cdot \nabla C |\nabla \phi|, \quad (2)$$

κ انحنای کانتور می باشد که تکامل نرم و با حداقل طول کانتور را تضمین می نماید و V_0 مقداری ثابت بوده که نیروی ثابتی به کانتور وارد می نماید و مقدار مثبت و منفی آن به ترتیب باعث انقباض و انبساط کانتور می شود. تابع توقف

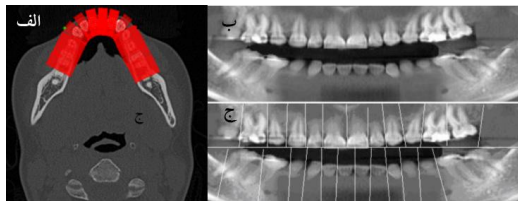
^۱ Panoramic projection

شده تعریف می شود و در نواحی با گرادیان بالا و در نواحی یکنواخت به ترتیب دارای مقادیر نزدیک به صفر و یک می باشد. که * عملگر کانولوشن، $I(x)$ تصویر اصلی و $G_\sigma(x)$ فیلتر گوسی با انحراف معیار σ می باشد. عبارت دوم و آخر معادله (۲) به ترتیب بعنوان تابع متوقف کننده کانتور در محل مرزها و کمینه سازی مساحت کانتور شکل پذیر عمل می نمایند.

به منظور جداسازی نواحی استخوانی، ابتدا ماسک سر توسط آستانه گیر غیر پارامتریک آتسو [۱۷] استخراج و به عنوان کانتور اولیه نواحی استخوانی در نظر گرفته می شود. در شکل ۲-الف مقطع نمونه ای از CT دندان و در شکل ۲-ب ماسک حاصل از آستانه گیری آتسو نشان داده شده است. سپس با استفاده از معادله (۲) و در نظر گرفتن کانتور اولیه بدست آمده، ساختارهای استخوانی در تصاویر CT بخش بندی می گردد. در شکل ۲-ج نمونه ای از یک مقطع که در آن ساختارهای استخوانی جداسازی شده اند، نشان داده شده است. با توجه به مطالعات انجام شده و نتایج تجربی بهترین جواب به ازای پارامترهای $\lambda_i = 1$ و $\mu = 0.1 \times 255^2$ ، $v = 1.5$ حاصل می گردد.



شکل ۲-الف) یک مقطع نمونه از CT. ب) ماسک سر بدست آمده از آستانه‌گیری آتسو. ج) جداسازی ساختارهای استخوانی بوسیله سطوح همتراز. د) تعیین منحنی فک‌ها به کمک تابع اسپیلاین. ی) بخش‌بندی بافت‌های دندانی با استفاده از اطلاعات آناتومیکی و منحنی فک‌ها



شکل ۳-الف) خطوط عمود متناظر بر منحنی فک تحتانی. ب) تصویر پانورامیک دندان‌ها. ج) جداسازی دندان‌ها از یکدیگر در تصویر پانورامیک

هدف نهایی در این مرحله تعیین ناحیه مورد نظر (ROI)^۱ هر دندان توسط بلوک‌های ایجاد شده توسط انتگرال پروجکشن [۷] می‌باشد، به گونه‌ای که هر یک از آنها در برگزیده فقط یک دندان باشد. جداسازی فک‌های فوقانی و تحتانی از یکدیگر با محاسبه کمترین شدت روشنایی در پروجکشن افقی $H(x) = \sum_y I(x,y)$ انجام می‌پذیرد که

I تصویر پانورامیک اولیه می‌باشد. با توجه به اخذ تصاویر CT بصورت دهان باز، در اکثر موارد می‌توان یک خط راست افقی را بدست آورد که بدون قطع کردن دندان‌ها، فک‌های فوقانی و تحتانی را از هم جدا نماید. به منظور تعیین خطوط جداسازی دندان‌های مجاور در پروجکشن هر یک از فک‌ها، از تکنیکی مشابه استفاده می‌شود. به علت زاویه استقرار و آرایش متفاوت دندان‌ها، خطوط عمودی و موازی را نمی‌توان یافت که همه دندان‌ها را از یکدیگر جدا نماید. لذا تصویر I را در بازه $[-30:30]$ و با فواصل 1° می‌چرخانیم تا کمترین مقادیر انتگرال پروجکشن عمودی $I^\theta(x,y) = \sum_x I^\theta(x,y)$ در این

^۱ Region of Interest

از آنجا که تصاویر CT دندان در حالت دهان باز اخذ می‌شوند و در مقاطع میانی تقریباً هیچ بافت دندانی وجود ندارد، لذا می‌توان مقاطع مربوط به فک بالا و پائین را از یکدیگر جدا نمود. با استفاده از چند اسلایس آخر فک بالا و چند اسلایس اول فک پایین این مجموعه‌ها که فقط شامل بافت‌های دندانی می‌باشند، می‌توان منحنی اولیه هر یک از فک‌ها فوقانی و تحتانی را بصورت تکه خط تقرب زده و سپس با استفاده از یک تابع اسپیلاین [۱۸] منحنی همواری برای هر یک از فک‌ها بدست آورد. در شکل ۲-ب منحنی فک تحتانی برای یک مجموعه از تصاویر CT نشان داده شده است. با در نظر گرفتن نتایج حاصل از مرحله قبل و قیود آناتومیکی مذکور، ساختارهای دندانی از دیگر ساختارهای استخوانی تفکیک می‌شوند. در شکل ۲-ج نمونه‌ای از جداسازی بافت‌های دندانی نشان داده شده است.

۲-۲- بخش‌بندی اولیه دندان‌ها در پروجکشن پانورامیک مجموعه داده

به دلیل تفاوت مورفولوژیکی دندان‌ها از یکدیگر و نیز تغییرات قابل توجه شکل، سایز و موقعیت هر دندان در مقاطع مختلف CT، استفاده از الگوریتم بخش ۲-۱ به تنهایی در جداسازی دندان‌ها از یکدیگر و تعیین کانتور آنها با موفقیت عمل نمی‌نماید. لذا پس از تخمین منحنی هر یک از فک‌ها فوقانی و تحتانی، خطوط عمود بر این منحنی‌ها محاسبه و داده‌های CT متناظر با این خطوط نمونه‌برداری می‌شوند. در آخر با استفاده از کروئال پروجکشن اطلاعات نمونه‌برداری شده، تصویر پانورامیکی مشابه با تصاویر پانورامیک حاصل از رادیوگرافی بدست می‌آوریم که نتایج آن به ترتیب در شکل ۳-الف و ۳-ب نشان داده شده است.

متغیر [۱۹] استفاده شده است که تصویر را مطابق با تابع انرژی و با حداقل نمودن انرژی تابع سطوح همتراز بخش-بندی می‌نماید. در این مرحله به منظور بخش‌بندی تصاویر دندان‌ها از شیوه جدیدی از سطوح همتراز متغیر مبتنی بر تابع مامفرد-شاه و یک ترم واریانس حداقل E_{MV} استفاده شده است [۲۰]. این مدل توانایی آشکار نمودن کانتورهای با گرادیان و بدون گرادیان را دارد و اشیائی با مرزهای یکنواخت و یا حتی غیرپیوسته را با موفقیت آشکار می‌کند. ضمن آنکه این مدل نسبت به موقعیت کانتور اولیه بدون عیب عمل کرده و برای بخش‌بندی تصاویر به دو ناحیه مناسب می‌باشد. روابط دو بعدی این مدل به صورت زیر بیان می‌شود:

$$\left\{ \begin{aligned} \inf_{(c_1, c_2, C)} E &= \mu \text{Length}(C) + \nu \text{Area}(\text{Inside}(C)) + E_{MV}, \\ E_{MV} &= \lambda_1 \int_{\text{inside}(C)} (u_0(x, y) - c_1)^2 dx dy + \lambda_2 \int_{\text{outside}(C)} (u_0(x, y) - c_2)^2 dx dy, \end{aligned} \right. \quad (۳)$$

می‌باشند. تابع سطوح همتراز بوسیله رابطه زیر بدست می‌آید:

$$\left\{ \begin{aligned} \frac{\partial \phi}{\partial t} &= \delta_\varepsilon(\phi) \left[\mu \operatorname{div} \left(\frac{\nabla \phi}{|\nabla \phi|} \right) - \nu - \lambda_1 (u_0 - c_1)^2 + \lambda_2 (u_0 - c_2)^2 \right] = 0, \\ \phi(x, y, 0) &= \phi_0(x, y) \text{ in } \Omega, \\ \frac{\delta_\varepsilon(\phi) \partial \phi}{|\nabla \phi| \partial n} &= 0 \text{ on } \partial \Omega, \end{aligned} \right. \quad (۴)$$

جداسازی دندان‌ها در تصویر پانورامیک، بیانگر حجم مورد نظر (VOI) هر دندان در داده‌های حجمی CT می‌باشد، با قرار دادن آنها بعنوان مرزهای اولیه در داده‌های CT و اعمال الگوریتم سطوح همتراز متغیر با پارامترهای $\nu = 1.5$ ، $\mu = 0.001 \times 255^2$ و $\lambda_i = 1$ ، کانتور نهایی دندان‌ها حاصل می‌گردد. نتایج بدست آمده در شکل ۴ نشان داده شده است.

محدوده مشخص گردد. I^θ دوران یافته تصویر اولیه تحت زاویه θ می‌باشد. x و θ با یکدیگر نزدیکترین خطوط عمودی اولیه را جهت جداسازی دندان‌ها از یکدیگر تعیین می‌کنند. در شکل ۳-ج نتیجه جداسازی دندان‌ها در هر یک از فک‌های فوقانی و تحتانی با استفاده از این الگوریتم نشان داده شده است.

۳-۲- بخش‌بندی نهایی دندان‌ها در مجموعه داده‌های سی‌تی

در بسیاری از تصاویر CT گرادیان بین دندان‌ها و سایر استخوان‌ها بارز نمی‌باشد، لذا مدل‌های کلاسیک سطوح همتراز که مبتنی بر گرادیان شدت لبه‌های تصویر می‌باشند، توانایی استخراج صحیح کانتورهای دندان‌ها را ندارند. به منظور آدرس‌دهی این محدودیت، از روش سطوح همتراز

بطوریکه $u_0(x, y)$ تصویر اولیه، C_i متوسط u_0 در داخل و خارج C و $\lambda_i > 0$ و $\nu \geq 0$ ، $\mu \geq 0$ پارامترهای ثابت

که n بیانگر مرز خارجی $\partial \phi / \partial n$ ، $\partial \Omega$ بیانگر مشتق نرمال ϕ در مرز و $\delta_\varepsilon(\phi)$ تابع دلتای دیراک بوده و برای حل عددی معادله مذکور از تقریبی زیر استفاده می‌شود:

$$H_\varepsilon(\phi) = \begin{cases} 1 & \text{if } \phi > \varepsilon \\ 0 & \text{if } \phi < -\varepsilon \\ 1 + \frac{\phi}{\varepsilon} + \frac{1}{\pi} \sin\left(\frac{\pi \phi}{\varepsilon}\right) & \text{if } |\phi| \leq \varepsilon \end{cases} \quad (۵)$$

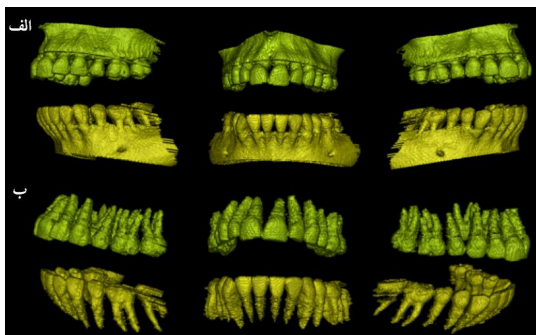
و هنگامی که $\varepsilon \rightarrow 0$ ، $H_\varepsilon(\phi)$ به تابع پله واحد $H(\phi)$ همگرا می‌گردد و $\delta_\varepsilon(\phi)$ نیز برابر مشتق $H(\phi)$ می‌باشد. با توجه به آنکه خطوط عمود بدست آمده در بخش ۲-۲ جهت

¹ Mumford-Shah

² Volume of Interest

۲-۵- نمایش سه بعدی دندانها

در این تحقیق جهت نمایش سه بعدی دندانها از الگوریتم مکعبهای راه رونده [۲۳] که یک روش استاندارد برای نمایش سطح از داده‌های حجمی می باشد، استفاده شده است. در این نمایش یک سطح از وکسل عبور نموده و موقعیت آن توسط ماهیت داخل یا خارج ۸ راس تخمین زده می‌شود. در شکل ۶ تصاویر بازسازی شده از یک مجموعه داده نمونه به کمک الگوریتم مذکور نشان داده شده است.



شکل ۶- نمایش سه بعدی الف) دندانها و استخوان فکها ب) دندانها در نماهای مختلف توسط الگوریتم مکعبهای راه رونده

۳- نتایج

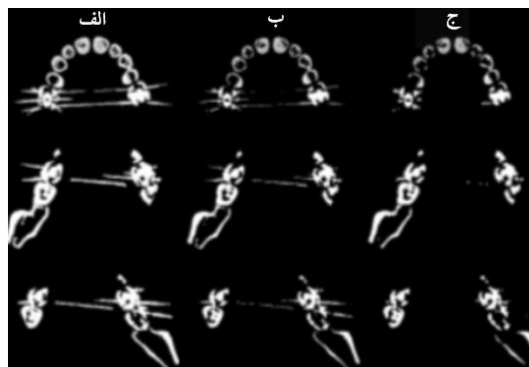
الگوریتم ارائه شده بر روی ۳۰ مجموعه داده از تصاویر CT که هر یک شامل ۱۲۰ مقطع می‌باشد، در محیط نرم‌افزار MATLAB اجرا گردید. جهت ارزیابی کارایی روش‌ها پیشنهادی در بخش بندی دندانها در پروجکشن پانورامیک از ۳ معیار سنجش "موفقیت‌آمیز"، "قابل قبول" و "ناموفق" مطابق با جدول ۱، استفاده گردید. P_{TP} و P_{FP} به ترتیب پیکسل‌هایی می‌باشند که به درستی و به غلط جزء ساختارهای دندانی تشخیص داده شده و P_{TN} و P_{FN} به ترتیب پیکسل‌هایی می‌باشند که به درستی و به غلط جزء ساختارهای دندانی تشخیص داده نشده‌اند و P_{Total} برابر مجموع پیکسل‌های مذکور می‌باشد.



شکل ۴- کانتر حاصل از اعمال الگوریتم سطوح همتران

۲-۴- کاهش آرتیفکت فلزی (MAR)

همانگونه که در شکل ۵-الف مشاهده می‌شود، یکی از مشکلات متداول در تصاویر CT آرتیفکت‌های فلزی می‌باشد [۲۱] که بصورت رگه‌های درخشانی و به علت حضور اشیائی با ضریب تضعیف بالا نظیر پرکردگی دندانها، ظاهر شده و باعث تخریب کیفیت تصاویر می‌شوند.



شکل ۵- الگوریتم کاهش آرتیفکت فلزی. الف) تصاویر اولیه. ب) تصاویر حاصل از اعمال فیلتر باترورث. ج) نتایج بدست آمده از اعمال فیلترهای مورفولوژیکی سایس و بازکردن

برای بهبود این وضعیت، مقاطع با آرتیفکت فلزی انتخاب و سپس به آنها فیلتر باترورثی با مرتبه ۵ و فرکانس قطع ۰.۲ اعمال می‌گردد [۱۴] (شکل ۵-ب). در ادامه و با اعمال متوالی فیلترهای شکل‌شناسی [۲۲] سایس^۱ و باز کردن^۲ با المان ساختمانی میله‌ای می‌توان رگه‌های آرتیفکت فلزی را تا حد زیادی کاهش داد. نتایج بدست آمده از اعمال الگوریتم کاهش آرتیفکت فلزی بر روی چند اسلایس نمونه در شکل ۵-ج نشان داده شده است.

⁴ True Positive

⁵ False Positive

⁶ True Negative

⁷ False Negative

¹ Metal Artifact Reduction

² Erosion

³ Opening

جدول ۱- معیارهای سنجش و طبقه بندی "موفقیت آمیز"، "قابل قبول" و "ناموفق".

نتیجه طبقه بندی	$ERROR = \frac{F_{TP} + F_{TN}}{P_{Total}} \times 100\%$	$SUCCESS = \frac{P_{TP}}{P_{Total}} \times 100\%$
موفقیت آمیز	< ۱۰ %	> ۹۰ %
قابل قبول	< ۲۰ %	> ۷۰ %
ناموفق	در غیر این صورت	

جدول ۲- نتایج جداسازی دندانها در پروجکشن پانورامیک.

	قبل از اعمال الگوریتم MAR		بعد از اعمال الگوریتم MAR	
	دندانهای قدامی (نیش و پیش)	دندانهای خلفی (آسیاب کوچک و بزرگ)	دندانهای قدامی (نیش و پیش)	دندانهای خلفی (آسیاب کوچک و بزرگ)
تعداد کل دندانها	۳۴۳	۴۶۱	۳۴۳	۴۶۱
تعداد صحیح دندانهای جداسازی شده	۳۲۱	۴۱۱	۳۳۲	۴۳۰
نسبت جداسازی صحیح	۹۳/۶%	۸۹/۲%	۹۶/۸%	۹۲/۹%

بر اساس معیارهای سنجش کیفیت [۲۴] تعریف شده در جدول ۳، درجه حساسیت، درجه تشخیص، صحت، دقت و متوسط خطای الگوریتم پیشنهادی محاسبه گردید. در جدول ۴ معیارهای مذکور برای روش پیشنهادی، دو روش متداول بخش بندی و نیز دو کار قبلی داده شده است.

جدول ۳- معیارهای سنجش کیفیت.

معیار	تعریف
درجه حساسیت	$Sensitivity = \frac{P_{TP}}{P_{TP} + P_{FN}} \times 100$
درجه تشخیص	$Specificity = \frac{P_{TN}}{P_{FP} + P_{TN}} \times 100$
دقت	$Precision = \frac{P_{TP}}{P_{TP} + P_{FP}} \times 100$
صحت	$Accuracy = \frac{P_{TP} + P_{TN}}{P_{ref}} \times 100$
خطای متوسط	$Mean Error = \frac{P_{FP} + P_{FN}}{P_{ref}} \times 100\%$

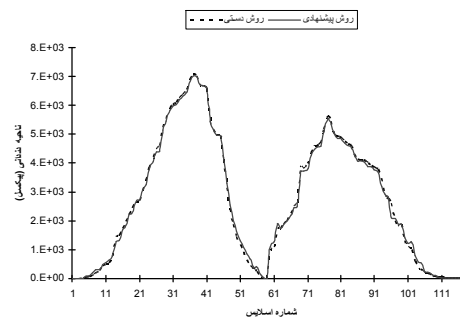
همچنین جهت مقایسه نواحی بخش بندی شده توسط متخصص و روش پیشنهادی از متوسط خطای حجم

$$\left(\frac{1}{n} \sum_{i=1}^n \left| \frac{Vol_{Proposed}}{Vol_{Manual}} - 1 \right| \times 100\% \right)$$

[۲۵] استفاده گردید که n برابر با تعداد مجموعه تصاویر

در جدول ۲ نتایج جداسازی دندانها در پروجکشن پانورامیک نشان داده شده که دندانهای روی هم قرار گرفته، شرایط نامناسب تصویربرداری و آرتیفکت فلزی از جمله عوامل ایجاد نتایج غیر صحیح می باشند. همانگونه که در جدول ۲ مشاهده می شود با اعمال الگوریتم کاهش آرتیفکت فلزی، نتایج جداسازی بهبود می یابد.

به منظور ارزیابی روش پیشنهادی در استخراج کاتور نهایی دندانها، مجموعه داده های دندانی توسط متخصصین بخش بندی و بعنوان استاندارد در نظر گرفته شد. در شکل ۷ نواحی دندانی بخش بندی شده در هر اسلایس از یک مجموعه داده نمونه CT توسط روش پیشنهادی و همچنین به صورت دستی نشان داده شده است.



شکل ۷- مقایسه نواحی بخش بندی شده توسط متخصص و روش پیشنهادی در مقاطع مختلف یک مجموعه نمونه از تصاویر CT

¹ Volume Measurement Error

ارزیابی شده بوده و مقدار این خطا برای روش پیشنهادی برابر ۳/۱۹٪ می باشد.

جدول ۴- معیارهای سنجش کیفیت روش های بخش بندی "آسانه یابی"، "واترشد"، "مراجع [۱۴] و [۱۵]" و "روش پیشنهادی"

روش پیشنهادی	روش مرجع [۱۵]	روش مرجع [۱۴]	واترشد	آسانه یابی معمولی
٪	٪	٪	٪	٪
۸۴/۲۵	۸۳/۸۹	۸۳/۰۰	۸۱/۳۸	۷۴/۱۶
۹۵/۶۲	۹۳	۹۲/۷۳	۸۸/۳۳	۸۳/۶۰
۸۷/۸۰	۸۴/۷۷	۸۱/۰۹	۷۶/۲۴	۶۳/۱۲
۹۲/۰۰	۹۱/۱۶	۸۹/۷۵	۸۲/۴۴	۷۹/۳۸
۴/۴۶	۴/۹۱	۵/۸۳	۹/۷۸	۱۱/۰۳

۴- بحث و نتیجه گیری

کانتوری پایدار و پیوسته از دندانها با موفقیت عمل کرده و منجر به نمایش بهتر دندانها می شود.

در مقاله حاضر روشی جهت بخش بندی دندانها در داده های حجمی CT با استفاده از نمونه برداری پانورامیک مجموعه داده در کروئال پروجکشن و سطوح همتراز متغیر ارائه نموده ایم که برای استخراج کانتور دندانها از الگوریتم سطوح همتراز متغیر استفاده شده است. نتایج حاصل بیانگر کارایی این روش در تشخیص و تمایز گرادیان تصویر می باشد. علاوه بر اینکه روش مذکور بر اساس ویژگیهای سراسری نواحی تصاویر دندانی عمل نموده و امکان استخراج بسیار نرم و دقیق کانتور دندان را فراهم می نماید.

نتایج تجربی بر روی ۳۰ مجموعه از داده های حجمی CT و مقایسه آن با دیگر روشهای بخش بندی دندانها، بیانگر کارایی روش پیشنهادی می باشد. بخش بندی خودکار دندانها و کاهش آرتیفکت فلزی از جمله موارد چالش برانگیزی می باشد که جای تحقیق بیشتری دارد. از جمله کارهای آینده ما تهیه مدل عمومی دندانها از روی تصاویر بخش بندی شده CT، به منظور طرح ریزی و شبیه سازی فرآیندهای دندان پزشکی به کمک کامپیوتر می باشد.

درمقاطع CT دندانی، علاوه بر دندانها ساختارهای استخوانی متعدد دیگری قابل رویت می باشد. از آنجایی که بافت های استخوانی دارای محدوده شدت روشنایی یکسانی نبوده و دندانها و استخوان های فک نیز با شدت های متفاوتی در مقاطع مختلف CT ظاهر می شوند، استفاده از روش های کلاسیک همچون آستانه یابی نتایج قابل قبولی را ایجاد نمی نماید. بطوریکه استفاده از آستانه گیری تک مقدار با مقدار آستانه بالا موجب حذف نواحی دندانی و مقدار آستانه پایین منجر به ادغام نواحی دندانی و دیگر ساختارهای استخوانی می گردد. لذا در این تحقیق به منظور جداسازی ساختارهای دندانی از غیردندانی و تکامل معادله کانتور از روش سطوح همتراز که یک روش بهینه سازی انرژی بر اساس اطلاعات سراسری تصویر بوده و بیشترین سازگاری را با تغییرات شدت تصاویر دندانی در مقایسه با روش های کلاسیک بخش بندی، استفاده شده است. به همین دلیل معیارهای سنجش کیفیت روش پیشنهادی، بهترین مقادیر را در جدول ۴ دارند. همچنین نتایج نهایی بیانگر برتری روش پیشنهادی نسبت به کارهای قبلی [۱۴ و ۱۵] در استخراج صحیح کانتورهای دندانی می باشد. در این خصوص سطوح همتراز متغیر در استخراج

منابع

1. Warfield S, Dengler J, Zaers J, Guttman C, Gil W, Ettinger G, et al. Automatic identification of grey matter structures from MRI to improve the segmentation of white matter lesions. *J Image Guid Surg* 1995; 1(6): 326-338.
2. Fuller J, Denehy G. *Concise Dental Anatomy and Morphology*, Amsterdam, The University of Iowa press, 2001.
3. Cucchiara R, Lamma E, Sansoni T. An Image Analysis Approach for automatically re-orienting CT Images for Dental Implants. *Comput Med Imaging and Graph* 2004; 28: 185-202.
4. Pongrdcz F, Bdrdosi Z. Dentition Planning with Image-Based Occlusion Analysis. *Int J CARS* 2006; 1: 149-156.
5. Jain AK, Chen H. Matching of dental X-ray images for human identification. *J Pattern Recognit* 2004; 37: 1519-1532.
6. Zhou J, Abdel-Mottaleb M. A content-based system for human identification based on bitewing dental X-ray images. *J Pattern Recognit* 2005; 38: 2132-2142.
7. Nomir O, Abdel-Mottaleb M. A system for human identification from X-ray dental radiographs. *J Pattern Recognit* 2005; 38: 1295-1305.
8. S. Shah, A. Abaza, A. Ross, H. Ammar. Automatic tooth segmentation using active contour without edges, In: *Proc on Biometric Consortium Conference* 2006, 1-6.
9. Li S, Fevens T, Krzyzak A, Li S. An automatic variational level set segmentation framework for computer aided dental X-ray analysis in clinical environments. *Comput Med Imaging Graph* 2006; 30, 65-74.
10. Scarfe WC, Farman AG. Clinical Application of Cone-Beam Computed Tomography in Dental Practice. *J Can Dent Assoc* 2006; 72, 75-80.
11. Heo H, Chae O. Segmentation of tooth in CT images for 3D reconstruction of teeth, In: *Proc of SPIE* 2004, 455-466.
12. Zhang F, Fan Y, Pu F, Liu Z. A semi-automatic method for tooth segmentation in dental CT images. *Chin J Biomed Eng* 2007; 24(1), 15-18.
13. Zhao M, Ma L, Tan W, Nie D. Interactive tooth segmentation of dental models, In: *Proc on Int Conf of the Engineering in Medicine and Biology Society* 2005, 654-657.
14. Keyhaninejad S, Aagaeizadeh Zoroofi R, Setarehdan SK, Shirani G. Automated Segmentation of teeth in multislice CT images, 13th Iranian Conference on Biomedical Engineering (ICBME), Feb 21-22, 2007, Sharif University of Technology, Tehran, Iran.
15. Hosntalab M, Aghaeizadeh Zoroofi R, Abbaspour Tehrani-Fard A, Shirani G. Automated segmentation of teeth in CT volumetric datasets using level set and panoramic projection. 16th Iranian Conference on Electrical Engineering (ICEE), May 13-15, 2008, Tarbiat Modares University, Tehran, Iran.
16. Malladi R, Sethian JA, Vemuri BC. Shape modeling with Front Propagation: A Level Set Approach. *IEEE Trans Pattern Anal Mach Intell* 1995; 17(2): 158-175.
17. Otsu N. A threshold selection method from gray level histograms, *IEEE Trans System Man Cyber* 1979; 9: 62-66.
18. De Boor C. *A Practical Guide to Splines*, Berlin, Springer-Verlag, 1978.
19. Zhao HK, Chan TF, Merriman B, Osher S. A variational level set approach to multiphase motion. *J Comput Phys* 1996; 127(1): 179-195.
20. Vese L, Chan T. A multiphase level set framework for image segmentation using the Mumford and Shah model. *Int J Comput Vision* 2002; 50(3), 271-293.
21. Strumas N, Antonyshyn O, Yaffe MJ, Mawdsley G, Cooper P. Computed tomography artefacts: An experimental investigation of causative factors. *Can J Plast Surg* 1998; 1: 23-29.
22. Gonzales R, Woods R. *Digital Image Processing* 2nd ed., New Jersey, Prentice Hall, 2002.

23. Lorensen W, Cline H. Marching Cubes: A High Resolution 3D Surface Construction Algorithm. ACM Computer Graphics 1987; 21(4): 163-170.
24. Fawcett T. An introduction to ROC analysis. Patt Recog Letters 2006; 27, 861-874.
25. Lee J, Kim N, Lee H, Seo JB, Won HJ, Shin YM. Efficient liver segmentation using a level-set method with optimal detection of the initial liver boundary from level-set speed images. Comput Meth Programs Biomed 2007; 88(1): 26-38.