

## کالبدشناسی و پرتونگاری استخوان‌های ناحیه‌ی قلم و انگشتان شتر یک کوهانه

عبدالواحد معربی<sup>۱\*</sup>، جمال نوری‌نژاد<sup>۲</sup>، یزدان مظاهری<sup>۳</sup> و پرنیان منجری<sup>۴</sup>

تاریخ دریافت: ۹۳/۴/۲

تاریخ پذیرش: ۹۴/۱/۲۹

## چکیده

آگاهی از ویژگی‌های کالبدشناسی و پرتونگاری استخوان‌های ناحیه‌ی قلم، انگشتان، اندام‌های سینه‌ای و لگنی شتر یک کوهانه در تشخیص بیماری‌ها و ناهنجاری‌های آن‌ها جهت درمان مؤثر و رضایت‌بخش اندام‌های سینه‌ای و لگنی مهم و ضروری است. هدف از انجام این مطالعه، دستیابی به جزئیات رادیوگرافی و کالبدشناسی ساختارهای استخوان‌های ناحیه‌ی قلم و انگشتان شتر یک کوهانه بود. در این پژوهش از انتهای دیستال اندام‌های سینه‌ای و لگنی راست و چپ (بلافاصله بعد از مچ دست و مچ پای) پنج نفر شتر یک کوهانه نر استفاده شد. نتایج آناتومیکی به شرح زیر مشخص شد: وجود یک زائده‌ی کف پای در انتهای پروگزیمال قلم اندام پای، وجود شیار بین قرقره‌ای عمیق، وجود ستیغ سهمی ناقص در سطح کف دستی (کف پای)، عدم وجود استخوان‌های فرعی قلم و استخوان کنجی دیستال. اگرچه آناتومی استخوان‌های ناحیه‌ی قلم و بندهای انگشتان شتر یک کوهانه تفاوت‌های جزئی و شباهت‌های بسیاری را بین اندام‌های سینه‌ای و لگنی نشان داد، اما این استخوان‌ها در شتر یک کوهانه شباهت‌های اندک و اختلاف‌های آشکاری را با سایر نشخوارکنندگان اهلی دارا بودند. نتایج رادیوگرافی مطالعه‌ی حاضر نشان داد که استخوان اصلی قلم اندام لگنی به واسطه‌ی وجود یک زائده‌ی کف پای انتهای پروگزیمال که در نماهای جانبی و پشتی - کف پای دیده می‌شود، از اندام سینه‌ای قابل تمایز است. در نماهای پشتی کف دستی و پشتی کف پای شیار بین قرقره‌ای عمیقی در استخوان قلم دیده شد. به دلیل عدم وجود استخوان‌های فرعی قلم و استخوان کنجی دیستال، نماهای جانبی و پشتی کف دستی (کف پای) به عنوان بهترین حالت گماری‌ها جهت این نواحی پیشنهاد می‌شود. ولی در ناحیه‌ی مفصل قلمی - بند انگشتی، علاوه بر نماهای فوق، نماهای مایل به دلیل وجود استخوان کنجی پروگزیمال ضروری بود.

کلمات کلیدی: شتر یک کوهانه، رادیوگرافی، آناتومی، استخوان‌های قلم دست و پا، استخوان‌های انگشتان

## مقدمه

این ناحیه تا حد زیادی بستگی به شرایطی دارد که حیوان در آن زندگی می‌کند، به طوری که همواره شکل استخوان‌ها با شرایط محیطی تطبیق یافته است (Gray 1968). ساختارهای این ناحیه از اندام‌های حرکتی در اثر فشار و ضربات متعدد محیطی دچار آزدگی می‌شوند که می‌تواند منجر به شکستگی‌های استخوان‌ها، تورم بافت‌های نرم و در فتگی‌های ناحیه‌ی قلم و انگشتان شود (El-Shafey and Kassab 2012). در همین ارتباط، پژوهشگران گزارش کرده‌اند که شیوع بیماری‌ها و

شتر تنها نشخوارکننده‌ای است که به خاطر شرایط خاص فیزیولوژیکی می‌تواند در مقابل شرایط سخت زیست محیطی کویری و نیمه کویری ایران مقاومت کرده و با توجه به ویژگی‌های آناتومیک اندام حرکتی، مسافت طولانی را طی کند (توکلیان ۱۳۷۸). در این میان، استخوان‌های قلم و بندهای انگشتان اندام‌های حرکتی از لحاظ مکانیکی مانند ستون‌هایی هستند که وزن بدن حیوان و سایر نیروهای استاتیکی و دینامیکی وارد بر آن را تحمل می‌نمایند. از طرفی، شکل ساختمانی استخوان‌های

\* (نویسنده‌ی مسئول)

E-mail: a.moarabi@scu.ac.ir

<sup>۱</sup> دانشیار گروه علوم درمانگاهی، دانشکده‌ی دامپزشکی، دانشگاه شهید چمران اهواز<sup>۲</sup> استادیار گروه علوم پایه، دانشکده‌ی دامپزشکی، دانشگاه شهید چمران اهواز<sup>۳</sup> دانشیار گروه علوم پایه، دانشکده‌ی دامپزشکی، دانشگاه شهید چمران اهواز<sup>۴</sup> دانش آموخته‌ی دکترای حرفه‌ای، دانشکده‌ی دامپزشکی، دانشگاه شهید چمران اهواز

مچ دست و پا) ۵ نفر شتر یک کوهانه نر از کشتارگاه اهواز و نجف‌آباد اصفهان تهیه شد. نمونه‌ها دارای ظاهری سالم و عاری از هرگونه ناهنجاری بودند. سن تخمینی این نمونه‌ها با توجه به رشد و نمو دندان‌ها (Gahlot 2000) و گرفتن تاریخچه از دامدار کم‌تر از ۶ سال تعیین گردید. رادیوگرافی با استفاده از دستگاه متحرک (توشیبا، خازنی، ۳۰۰ میلی‌آمپر، ساخت کشور ژاپن) طبق حالت گماری‌های استاندارد از نماهای پشتی-کف دستی (پایی) جانبی و نماهای مایل پشتی میانی (جانبی)-کف دستی (کف پایی) جانبی (میانی) جهت بررسی استخوان‌های قلم، بندهای انگشتان و مفصل آن‌ها رادیوگرافی صورت گرفت. لازم به ذکر است، به دلیل بلند بودن طول استخوان قلم در شتر گاهی اوقات نمی‌توان کل طول استخوان قلم را در یک نما تهیه نمود، لذا برای بررسی قسمت پروگزیمال استخوان قلم و قسمت دیستال آن به صورت جداگانه رادیوگرافی شدند.

در مرحله‌ی بعد بررسی‌های آناتومی انجام گرفت. بدین منظور بعد از تمیز کردن و جداسازی استخوان‌ها از سایر بافت‌ها، هر گونه زائده، فرورفتگی، برجستگی، سوراخ، شیار و برآمدگی مفصلی و غیر مفصلی استخوان‌ها مشخص و یادداشت شد. افزون بر این، برش‌های عرضی بخش‌های مختلف استخوان‌های قلم و بندهای انگشتان تهیه شد. در هر مرحله از تشریح از قسمت‌های مختلف استخوان‌های این ناحیه عکسبرداری گردید.

## نتایج

### استخوان قلم اندام‌های سینه‌ای و لگنی

استخوان اصلی قلم از استخوان‌های قلم شماره ۳ و ۴ تشکیل شده بود. استخوان قلم فرعی وجود نداشت و سطح مفصلی مچ دستی قلم شماره ۳ اندکی بلندتر از این سطح در قلم شماره ۴ بود از ویژگی‌های بارز استخوان قلم اندام لگنی وجود زائده کف پایی (planter process) هرمی شکل، در انتهای پروگزیمال استخوان بود. در اندام‌های

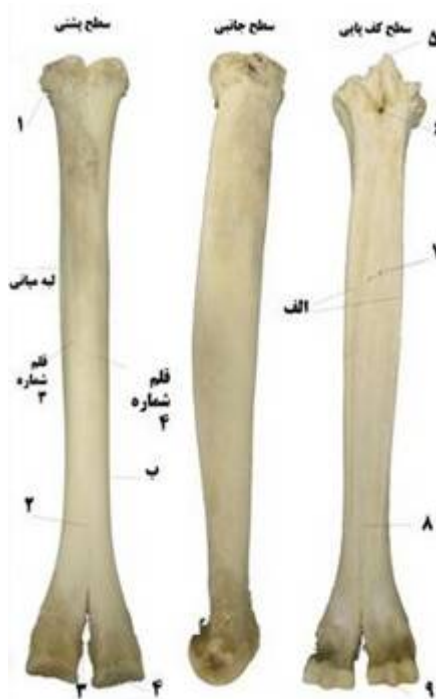ناهنجاری‌های این ناحیه از اندام حرکتی در شترهای یک کوهانه‌ی نر و در اندام سینه‌ای بیش‌تر است و در این میان شیوع شکستگی انگشتان و دررفتگی مفاصل شتر یک کوهانه ۲/۷۹ درصد می‌باشد (Ramadan 1994, Singh and Gahlot 1997)، در حالی که محققین دیگری میزان شیوع این آسیب‌ها را ۸/۵۱ درصد اعلام کردند (Gahlot 2000).

بررسی منابع منتشر شده در خصوص سی‌تی‌اسکن و تهیه‌ی مقاطع آناتومی ناحیه‌ی قلم و انگشتان اندام سینه‌ای شتر یک کوهانه نشان داد که پژوهش‌هایی توسط Badawy در سال ۲۰۱۱، El-Shafey و Sayed-Ahmed در سال ۲۰۱۲ و در اندام لگنی توسط El-Shafey و Kassab در سال ۲۰۱۲ برخی محققین دیگر صورت گرفته است (Hagag et al. 2012, Kassab 2007). افزون بر این، Sorouri و همکاران در سال ۲۰۰۷ نسبت ضخامت کورتکس به قطر استخوان‌های قلم و بندهای انگشتان اندام‌های سینه‌ای و لگنی شتر یک کوهانه را مورد ارزیابی قرار دادند. She و همکاران نیز در سال ۲۰۰۷، سی‌تی‌اسکن، مورفولوژی، توپوگرافی و مورفومتری استخوان‌های ناحیه‌ی قلم و بندهای انگشتان اندام سینه‌ای شتر دو کوهانه را مورد مطالعه قرار دادند.

آگاهی از ویژگی‌های کالبدشناسی و رادیوگرافی استخوان‌های ناحیه‌ی قلم و انگشتان اندام‌های سینه‌ای و لگنی شتر یک کوهانه در تشخیص بیماری‌ها و ناهنجاری‌های آن‌ها جهت درمان مؤثر و رضایت‌بخش، مهم و ضروری است. یافته‌های استخوان‌شناسی این مطالعه می‌تواند در پژوهش‌های باستان جانورشناسی نیز کاربرد داشته باشد (Pigiare and Henrotay 2012). هدف از پژوهش حاضر دستیابی به جزئیات کامل در کالبدشناسی و پرتونگاری ساختارهای استخوانی ناحیه‌ی قلم و انگشتان شتر یک کوهانه بود.

## روش کار

به منظور انجام این مطالعه انتهای دیستال اندام‌های سینه‌ای و لگنی (بعد از ردیف پایین استخوان‌های کوتاه



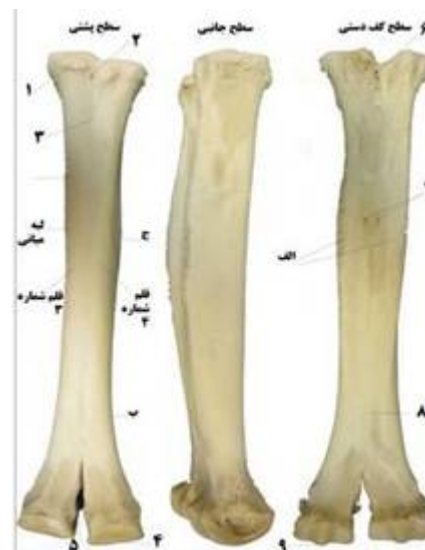تصویر ۲: نماهای مختلف استخوان قلم اندام لگنی سمت

#### چپ شتر یک کوهانه‌ی نر

۱. برجستگی قلم پای؛ ۲. شیار طولی پشتی؛ ۳. شیار بین قرقره‌ای؛ ۴. کندیل؛ ۵. زائده‌ی کف پای؛ ۶. مجرای قلم پای پروگزیمال کف پای؛ ۷. سوراخ غذایی؛ ۸. شیار طولی کف پای؛ ۹. ستیغ سهمی. الف. لبه‌های برجسته‌ی کف پای؛ ب. محدوده‌ی پایان لبه برجسته‌ی کف پای

طبق تصاویر ۳ و ۴، تیغه‌ی عمودی نسبتاً ضخیمی حفره‌ی مرکزی استخوان قلم اندام‌های سینه‌ای و لگنی را به دو بخش نامساوی تقسیم کرده بود که حفره‌ی مرکزی سمت جانبی کوچک‌تر بود. افزون بر این، تیغه‌ی عمودی از ابتدای شیار بین قرقره‌ای قلم تا انتهای سطح مفصلی وجود نداشت. کندیل‌های مفصلی قلم اندام سینه‌ای خیلی درشت‌تر و وسیع‌تر از کندیل‌های مفصلی قلم اندام لگنی بودند (تصاویر ۱ و ۲). سطح مقطع بدنه قلم اندام سینه‌ای تقریباً مستطیلی شکل با لبه‌های گرد بود، در حالی که سطح مقطع بدنه‌ی قلم اندام لگنی تقریباً نیم بیضی بود.

سینه‌ای و لگنی، شیار طولی پشتی به صورت یک خط باریک با وضوح کم مشاهده شد. لبه‌های طرفین قلم دست در سمت کف دستی (کف پائی) برجسته شده و نودان کم عمق وسیعی در این سطح تشکیل داده بود برجستگی قلم دستی به صورت کاملاً برآمده در سطح پشتی لبه‌ی میانی انتهای پروگزیمال قلم شماره ۳ وجود داشت. برجستگی قلم پای در همین موقعیت با رشد بسیار کم‌تری مشاهده شد. مجرای دیستال قلم دستی (کف پائی) وجود نداشت. در سطح کف دستی (کف پای) یک سوم میانی بدنه‌ی استخوان قلم اندام‌های سینه-ای و لگنی سوراخ‌های غذایی مشخصی به تعداد ۲ عدد وجود داشت. شیار بین قرقره‌ای عمیق انتهای دیستال قلم اندام‌های سینه‌ای و لگنی از یک سوم انتهای دیستال بدنه-ی استخوان‌های قلم شروع شده و دو انتهای مفصلی را کاملاً جدا کرده بود. ستیغ سهمی کندیل‌ها ناقص بود و تنها در سطح مفصلی کف دستی (کف پائی) کندیل‌ها وجود داشت (تصاویر ۱ و ۲).



تصویر ۱: نماهای مختلف استخوان قلم اندام سینه‌ای سمت

#### چپ شتر یک کوهانه‌ی نر

۱. برجستگی قلم دستی؛ ۲. مجرای قلم دستی پروگزیمال پشتی؛ ۳. شیار طولی پشتی؛ ۴. کندیل؛ ۵. شیار بین قرقره‌ای؛ ۶. مجرای قلم دستی پروگزیمال کف دستی؛ ۷. سوراخ غذایی؛ ۸. شیار طولی کف دستی؛ ۹. ستیغ سهمی. الف. لبه‌های برجسته‌ی کف دستی؛ ب. محدوده‌ی پایان لبه برجسته کف دستی؛ ج. لبه‌ی برجسته‌ی کف دستی

### استخوان‌های بندهای انگشتان

بند اول انگشت منشوری شکل که انتهای پروگزیمال حجیم‌تر بود.

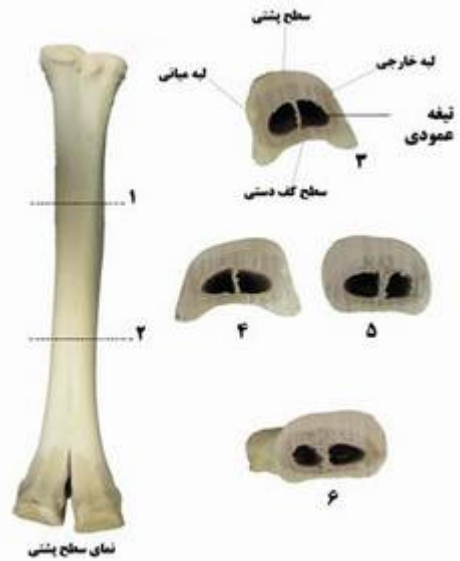
بند دوم تقریباً مستطیلی شکل، پهن و از جلو به عقب بسیار فشرده شده بود لبه‌ی نزدیک محوری پیشروی قابل ملاحظه‌ای از طرفین سطوح مفصلی دیستال بندهای اول و دوم در جهت پروگزیمال سطح کف پای‌شان مشاهده شد.

لبه‌ی نزدیک محوری سطح مفصلی دیستال بندهای اول و دوم بیش‌تر به سمت دیستال کشیده شده بود در حالی که لبه‌ی نزدیک محوری بند سوم نسبت به لبه‌ی دور از محوری کوتاه‌تر بود سطح خارجی انتهای پروگزیمال بندهای اول و دوم دارای آثار زبری بود، در حالی که در میانه‌ی سطح نزدیک محوری بدنه یک زائده-ی تکمه مانند وجود داشت. این زائده‌ی تکمه مانند در اندام سینه‌ای بیش‌تر مشخص بود. استخوان بند سوم استخوانی کوتاه به شکل هرم سه سطحی نامنظمی بود (تصویر ۵).

### استخوان‌های کنجدی پروگزیمال

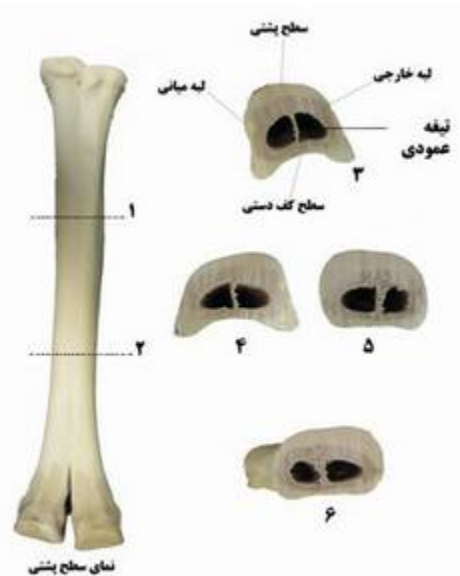
تعداد این استخوان‌ها ۴ عدد بود که در سطح کف دستی (کف پای) مفصل قلمی- بندانگشتی اندام‌های سینه‌ای و لگنی قرار داشتند. استخوان‌های کنجدی پروگزیمال نه فقط با انتهای دیستال استخوان قلم بلکه با انتهای پروگزیمال بند اول انگشت مفصل شده بودند. استخوان‌های کنجدی دارای یک بخش رأسی نوک‌دار در جهت پروگزیمال و یک بخش قاعده‌ی پهن در جهت دیستال بودند. این استخوان‌ها از نمای کف دستی (کف پای) مثلثی شکل، سطح خم شونده زبر و برآمده بود. استخوان‌های کنجدی پروگزیمال نزدیک به محور بزرگ‌تر از استخوان‌های کنجدی دور از محور بودند.

استخوان‌های کنجدی پروگزیمال اندام سینه‌ای حجیم‌تر و دارای سطح فلکسور برآمده‌تری از استخوان‌های کنجدی اندام لگنی بودند.



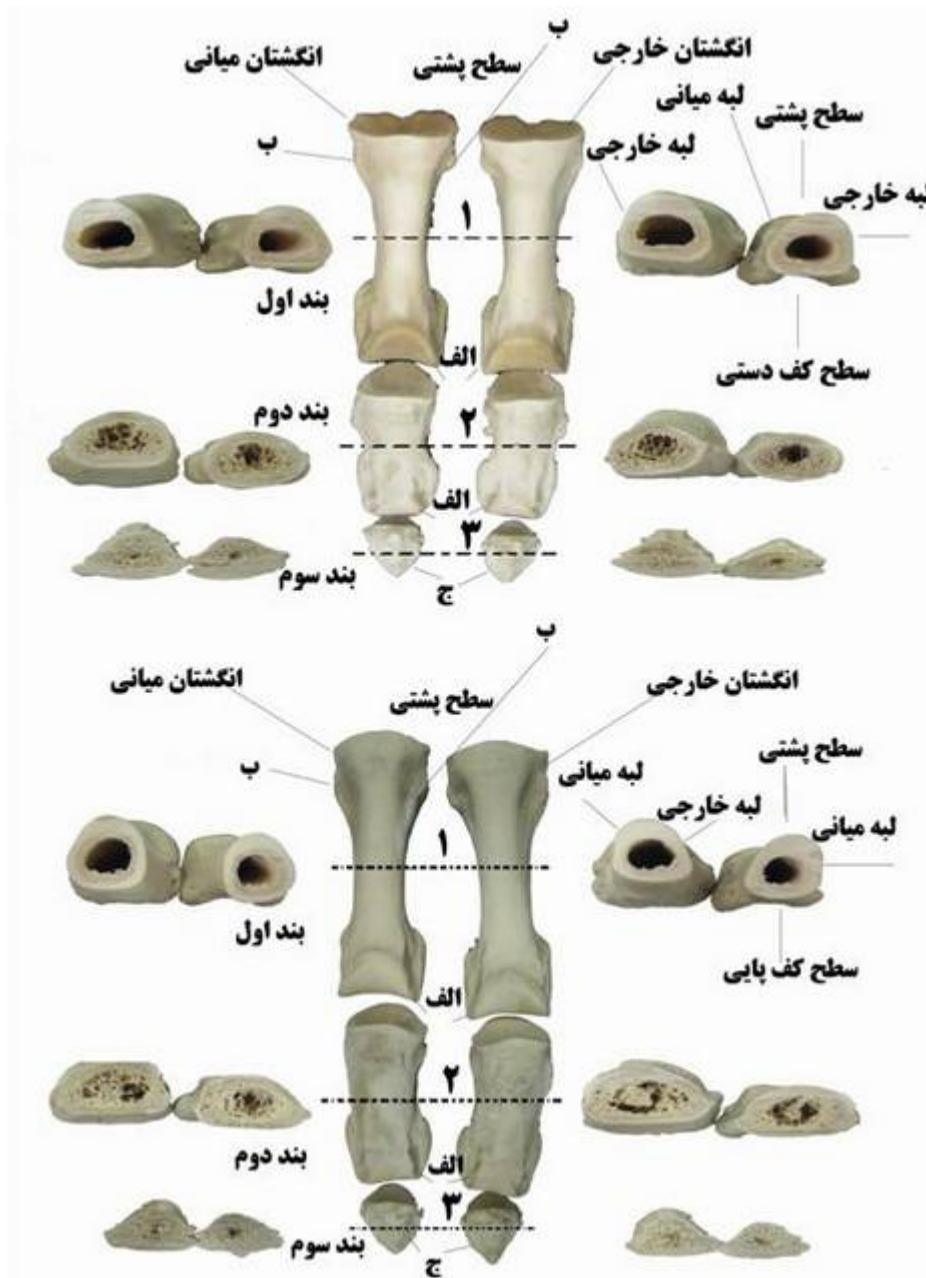
تصویر ۳: استخوان قلم اندام سینه‌ای سمت چپ و مقاطع آن در شتر یک کوهانه‌ی نر

محل برش‌های عرضی در یک سوم پروگزیمال (۱) و دیستال (۲)؛ ۳. مقطع برش عرضی در یک سوم پروگزیمال؛ ۴. سطح پروگزیمال برش میانی؛ ۵. سطح دیستال برش میانی؛ ۶. مقطع عرضی در یک سوم انتهای دیستال



تصویر ۴: استخوان قلم اندام لگنی سمت چپ و مقاطع آن در شتر یک کوهانه‌ی نر

محل برش‌های عرضی در یک سوم پروگزیمال (۱) و دیستال (۲)؛ ۳. مقطع برش عرضی در یک سوم پروگزیمال؛ ۴. سطح پروگزیمال برش میانی؛ ۵. سطح دیستال برش میانی؛ ۶. مقطع عرضی در یک سوم انتهای دیستال



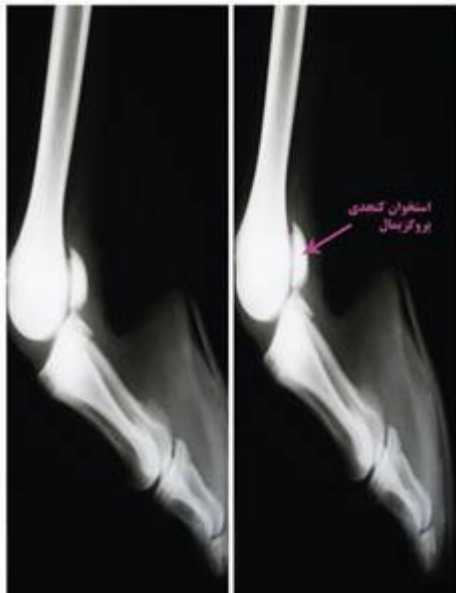تصویر ۵: بندهای انگشتان به همراه مقاطع آنها، تصویر بالا (اندام سینه‌ای) و تصویر پایین (اندام لگنی) شتر یک کوهانه نر. الف. مقایسه‌ی کشیدگی لبه‌های نزدیک محوری به سمت دیستال؛ ب. آثار زبری در سطح خارجی و وجود زائده‌ی تکمه‌ای در سطح میانی؛ ج. مقایسه‌ی کشیدگی لبه‌های نزدیک محوری به سمت دیستال

استخوان‌های کنجدی پروگزیمال، بندهای انگشتان و فضای مفصلی بین آنها را در اندام‌های سینه‌ای و لگنی شتر یک کوهانه نشان می‌دهند.

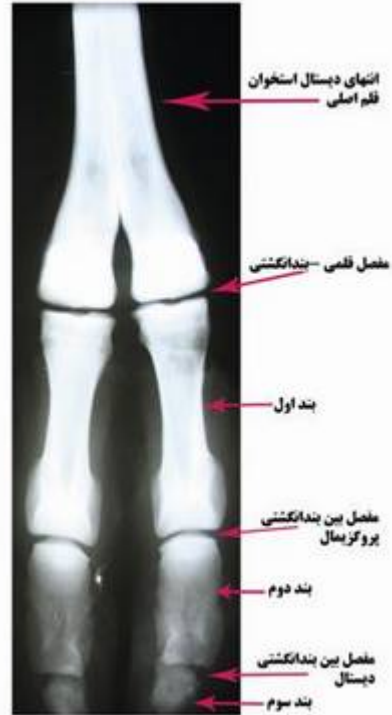استخوان‌های کنجدی دیستال این استخوان در شتر وجود نداشت.

#### رادیوگرافی

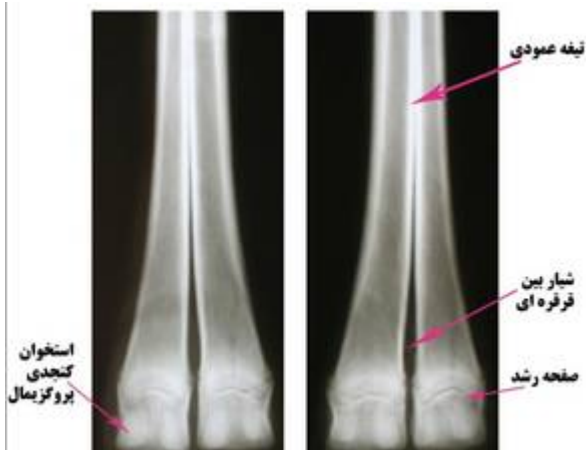
تصاویر ۶ تا ۹ انتهای دیستال استخوان اصلی قلم، صفحه‌ی رشد، تیغه‌ی عمودی و شیار بین قرقره‌ای،



تصویر ۸: رادیوگرافی نمای جانبی (Lateral view) استخوان‌های قلم اندام لگنی شتر یک کوهانه‌ی نر

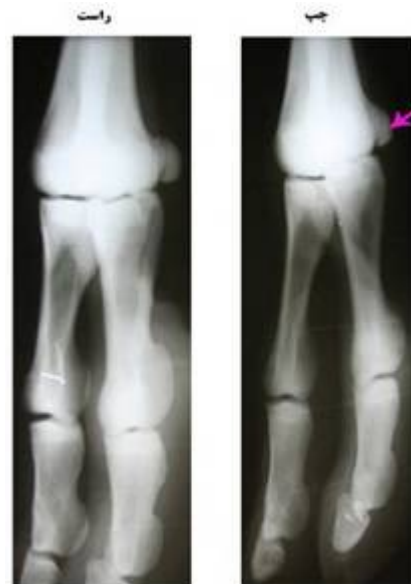

تصویر ۶: رادیوگرافی نمای پشتی - کف دستی (Dorso-palmar view) استخوان قلم و بندهای انگشتان اندام سینه‌ای شتر یک کوهانه‌ی نر



تصویر ۹: رادیوگرافی نمای پشتی-کف پای (Dorsoplantar view) انتهای دیستال استخوان‌های قلم اندام لگنی شتر یک کوهانه‌ی نر

در نماهای پشتی کف پای و جانبی - میانی زائده‌ی کف پای، در انتهای پروگزیمال استخوان قلم اندام لگنی یکی از بهترین راه‌های تشخیص آن از استخوان قلم اندام سینه‌ای بود (تصویر ۱۰). در نماهای پشتی-کف دستی و پشتی-کف پای شیار بین قرقره‌ای عمیقی دیده شد (تصویر ۹). سوراخ غذایی استخوان‌های اصلی قلم اندام‌های سینه‌ای و لگنی در هیچ نمایی دیده نشد.



تصویر ۷: رادیوگرافی نمای مایل پشتی میانی-کف دستی جانبی (Dorsomedial-palmarolateral (Oblique) view) انتهای دیستال استخوان قلم، استخوان کنجدهی (نوک فلش) و بندهای انگشتان اندام سینه‌ای شتر یک کوهانه‌ی نر



صاف و یکنواخت بود. هم‌چنین استخوان کنجدی دیستال در اندام سینه‌ای و لگنی در هیچ‌نمایی دیده نشد. در ضمن هیچ‌گونه تفاوتی بین استخوان‌های بندهای انگشتان در اندام سینه‌ای و اندام لگنی در تمام نماها دیده نشد.

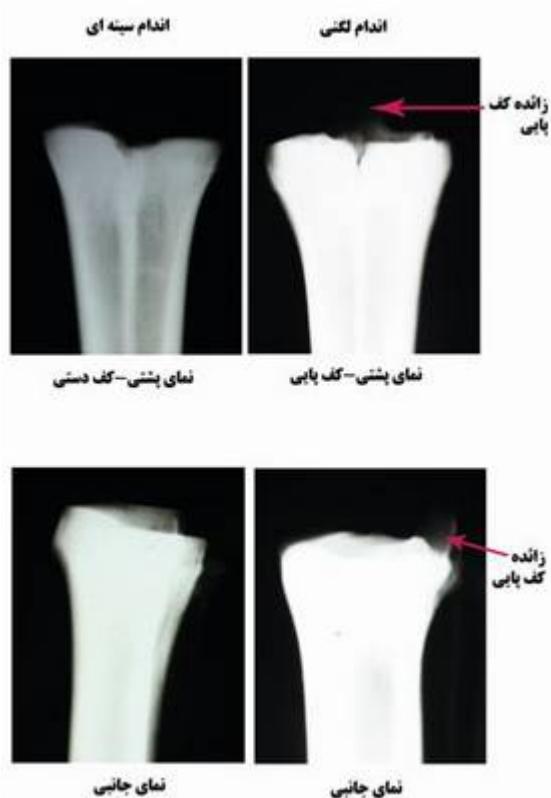### بحث

اگرچه آناتومی استخوان‌های ناحیه‌ی قلم و انگشتان شتر یک کوهانه تفاوت‌های جزئی و شباهت‌های بسیاری را بین اندام‌های سینه‌ای و لگنی نشان داد، اما این استخوان‌ها شباهت‌های اندک و اختلاف‌های آشکاری را با استخوان‌های نظیرشان در نشخوارکنندگان اهلی دارا بودند. مهم‌ترین این تفاوت‌ها و شباهت‌ها به شرح زیر می‌باشد:

وجود یک زائده‌ی کف‌پایی در انتهای پروگزیمال قلم پای شتر یک کوهانه مشخص‌ترین و آسان‌ترین ویژگی جهت شناسایی از استخوان قلم دست می‌باشد که با تصاویر ارائه شده در مورد استخوان قلم شتر دو کوهانه مشابهت دارد (She et al. 2007). به نظر می‌رسد که وجود زائده‌ی کف‌پائی انتهای پروگزیمال قلم اندام لگنی از خصوصیات خانوادگی شتران باشد. وجود این زائده در استخوان‌های قلم گاو و اسب گزارش نشده است (Getty 1975).

استخوان فرعی قلم در شتر یک کوهانه وجود نداشت. در حالی که در گاو استخوان قلم دستی فرعی وجود دارد (Getty 1975). در نشخوارکنندگان کوچک این استخوان اغلب موجود نیست و به علاوه در گوسفند ناپایدارتر از بز است (Nickel et al. 1986).

شیار بین قرقره‌ای شتر یک کوهانه با تصاویر ارائه شده در شتر دو کوهانه مطابقت دارد (She et al. 2007)، بنابراین به نظر می‌رسد این ویژگی از خصوصیات آناتومیک خانوادگی شتران باشد. در نشخوارکنندگان اهلی (گاو، گوسفند و بز) این شیار به بدنه‌ی استخوان قلم



تصویر ۱۰: رادیوگرافی نمای پشتی-کف دستی

(Dorsopalmar view) مقایسه‌ی انتهای پروگزیمال اندام سینه‌ای و لگنی شتر یک کوهانه‌ی نر و وجود زائده‌ی کف پای در استخوان قلم اندام لگنی

استخوان قلم فرعی در شتر نه تنها در نماهای جانبی و پشتی کف - دستی (کف پای)، بلکه در نماهای مایل نیز دیده نشد. در نماهای پشتی کف- دستی و پشتی کف- پای بند اول در دو انتها پهن و در قسمت میانی باریک می‌باشد. بند دوم مستطیلی شکل بود. بند سوم کوچک‌تر از دو بند دیگر و مثلثی شکل بود. باقیمانده‌ی انگشتان دو و پنج در نماهای تهیه شده در شتر دیده نشدند. در نماهای پشتی کف دستی و پشتی کف پای سایه‌ی استخوان‌های کنجدی پروگزیمال به شکل بیضی کشیده دیده شدند و در نمای جانبی D شکل بودند (تصاویر ۷ و ۸). در نماهای مایل سطح کورتکس داخلی و خارجی استخوان‌های قلم و بندهای انگشتان قابل مشاهده بود. سطح کورتکس استخوان‌های قلم و بندهای انگشتان کاملاً

کوهانه توسط Singh و Gahlot در سال ۱۹۹۷ گزارش شده است. پژوهشگران هم‌چنین دریافتند شیوع بیماری‌ها یا اختلالات پا در نرها بیش‌تر از ماده‌ها است.

سطح مقطع بدنهی استخوان قلم اندام سینه‌ای شتر یک کوهانه‌ی تقریباً مستطیلی شکل با لبه‌های گرد است در حالی که این سطح مقطع در گاو (Getty 1975) و گاومیش (El-Shafy and Sayed-Ahmed 2012) تقریباً نیم دایره است. سطح مقطع بدنه قلم اندام لگنی شتر یک کوهانه تقریباً نیم بیضی بوده در حالی که سطح مقطع بدنه قلم اصلی تقریباً بیضی که با یافته‌های پژوهشگران در گاو (Getty 1975, Nickel et al. 1986) و گاومیش (El-Shafy and Sayed-Ahmed 2012) هم‌خوانی ندارد.

Zhengming و Zhaoquan در سال ۱۹۹۹ بیان کرده‌اند که استخوان‌های کنج‌دی پروگزیمال شتر دوکوهانه تنها با انتهای دیستال استخوان قلم مفصل می‌شود. با این حال، در پژوهش حاضر استخوان‌های کنج‌دی پروگزیمال نه فقط با انتهای دیستال استخوان قلم بلکه با انتهای پروگزیمال بند اول انگشت مفصل شده بودند که با نتایج Cerveny در سال ۱۹۸۵ در گاو هم‌خوانی دارد.

عدم وجود استخوان کنج‌دی دیستال در شتر یک کوهانه با یافته‌های She و همکاران در سال ۲۰۰۷ در شتر دو کوهانه مطابقت دارد. وجود استخوان کنج‌دی دیستال در گاو توسط Cerveny در سال ۱۹۸۵ و در گاومیش توسط El-Shafy و Sayed-Ahmed در سال ۲۰۱۲ گزارش شده است، با این وجود، El-Shafy و Kassab در سال ۲۰۱۲، از طریق اولتراسونوگرافی وجود غضروف استخوان کنج‌دی دیستال قلم پایی را در شتر یک کوهانه گزارش کرده‌اند.

به واسطه‌ی اختلاف در شکل ظاهری بندهای انگشتان شتر یک کوهانه، می‌توان آن‌ها را از بندهای انگشتان گاو و اسب تشخیص داد. برای مثال، بند دوم تقریباً مستطیلی شکل، پهن و از جلو به عقب خیلی فشرده شده بود. این افزایش پهنای استخوان احتمالاً در کاهش شدت فشار نیروی وزن بدن حیوان نقش داشته باشد. از طرفی،

امتداد نمی‌یابد. از طرفی، عدم وجود لیگامنت بین انگشتی (Nourinezhad et al. 2011) در شتر یک کوهانه گزارش شده است. احتمالاً این ویژگی‌ها مانورهای حرکتی انگشتان شتر به ویژه دور شدن انگشتان را امکان‌پذیر می‌سازد.

اگرچه وجود برجستگی‌های متاکارپی در شتر یک کوهانه با گزارش‌های بیان شده در خصوص وجود این برجستگی در گاو و اسب هم‌خوانی دارد (Getty 1975)، ولی وجود برجستگی قلم پای شتر یک کوهانه در گاو و اسب (Getty 1975) تاکنون اعلام نشده است.

ستیغ سهمی شتر یک کوهانه ناقص است در حالی که در گاو و اسب این ستیغ کامل می‌باشد. افزون بر این، بر طبق تصاویر شماتیک (Webb 1972) و نتایج مطالعه‌ی حاضر به نظر می‌رسد ستیغ سهمی ناقص از ویژگی‌های بارز آناتومیکی استخوان قلم خانواده‌ی شتران است. به نظر می‌رسد ستیغ سهمی ناقص باعث تحرک بیش‌تر برای مفصل قلمی- بین بند انگشتی فراهم کند.

تیغی‌عمودی انتهای دیستال با یافته‌های El-Shafy و Kassab در سال ۲۰۱۲ در ارتباط با وجود تیغی‌عمودی در استخوان قلم دست شتر یک کوهانه بالغ مطابقت دارد. با این وجود پژوهشگران بیان کردند که تیغی‌عمودی در قسمت بدنهی استخوان قلم اندام سینه‌ای و لگنی گاومیش وجود ندارد. در گاو تیغی‌عمودی ناقص است یا اغلب در جهت پروگزیمال وجود ندارد (Nickel et al. 1986).

El-Shafy و Kassab در سال ۲۰۱۲ پیشنهاد کردند که عدم حضور تیغی‌عمودی در بخش بدنهی استخوان قلم گاومیش می‌تواند موجب گردد که این ناحیه در مقایسه با سایر بخش‌های قلم بیش‌تر و سریع‌تر دچار شکستگی گردد. با این وجود به نظر می‌رسد در شتر یک کوهانه، بخش انتهای دیستال استخوان‌های قلم به ویژه قلم دست حیوان نر بیش‌تر و راحت‌تر دچار شکستگی می‌شوند. زیرا اندام سینه‌ای شتر یک کوهانه بیش‌تر از ۶۵ درصد وزن بدن را تحمل می‌کند (Gahlot 2000). از طرفی، شکستگی یک مورد کندیل قلم دست راست در شتر یک



(al. 1989) و اسب (Butler et al. 1999, Thrall 2007) انتشار یافته است، مورد بحث و مقایسه قرار گرفت. Veshkini و همکاران در سال ۲۰۰۶ تصویربرداری انگشتان شتر یک کوهانه (سونوگرافی، سی تی اسکن، تشدید مغناطیس هسته‌ای و رادیولوژی) را بررسی کردند. آن‌ها در نتایج رادیولوژی تهیه شده از نماهای پشتی - کف دستی (کف پائی) و جانبی، عدم وجود اختلاف بین استخوان‌های انگشتان اندام‌های حرکتی سینه‌ای و لگنی، وجود ۴ عدد استخوان کنجدی پروگزیمال و عدم وجود استخوان کنجدی دیستال را گزارش نمودند که با یافته‌های پژوهش حاضر هم خوانی دارد. با این وجود Sorouri و همکاران در سال ۲۰۰۷ نسبت کورتکس به قطر استخوان‌های قلم اندام سینه‌ای و لگنی شتر یک کوهانه را مورد مطالعه قرار دادند و گزارش نمودند که این نسبت به جز در نواحی قبل از دو شاخه شدن در بقیه‌ی موارد یکسان می‌باشد.

در ناحیه‌ی مفصل قلمی - بندانگشتی شتر یک کوهانه استخوان‌های کنجدی پروگزیمال وجود دارند. تعداد استخوان‌های کنجدی پروگزیمال در هر اندام مانند سایر نشخوارکنندگان چهار عدد می‌باشد (Getty 1975). جهت بررسی این استخوان‌ها علاوه بر نماهای جانبی و پشتی - کف دستی (کف پایی)، نمای مایل مورد نیاز است. در مطالعه‌ی حاضر از تمام نماهای توصیه شده جهت بررسی استخوان کنجدی پروگزیمال رادیوگرافی استفاده شد.

در مطالعه‌ی حاضر نمای جانبی خمیده از قلم و انگشتان اندام‌های سینه‌ای و لگنی انجام گردید و در این نما سطوح مفصلی، مفصل‌های قلمی - بندانگشتی، یک سوم دیستال استخوان متاکارپ، متاتارس و استخوان‌های کنجدی به خوبی دیده می‌شوند.

Butler و همکاران در سال ۱۹۹۹ و Thrall در سال ۲۰۰۷ نماهای مایل پشتی میانی - کف دستی (کف پایی) جانبی و مایل پشتی جانبی - کف دستی (کف پایی) داخلی را جهت بررسی استخوان‌های فرعی قلم اسب

استخوان بند سوم استخوانی کوتاه به شکل هرم سه سطحی نامنظمی بود. این ویژگی آناتومیکی احتمالاً حاکی از این نکته دارد که بند سوم نقش کمی را در تحمل وزن بدن حیوان ایفا می‌کند (She et al. 2007) و همچنین احتمالاً می‌تواند در شیوع کم‌تر آسیب‌های بند سوم دخالت داشته باشد.

شتر برخلاف گاو و اسب فاقد سم (hoof) است ولی هر یک از پاها دارای یک بالشتک انگشتی دایره‌ای شکل بزرگ و پهن است. افزون بر این، روی سطح پشتی بند سوم انگشت یک ناخن مثلثی شکل نسبتاً بزرگ قرار می‌گیرد. بنابراین، بند سوم شتر همانند نشخوارکنندگان تک سمی‌ها در داخل جعبه سم قرار نمی‌گیرد. لازم به ذکر است که در تشکیل اسکلت پای شتر انتهای دیستال بند اول و همه بخش‌های بندهای دوم و سوم در تشکیل اسکلت پای شتر یک کوهانه شرکت دارند (Wilson 1984). نتیجه‌ی این اختلاف‌ها سبب می‌شود که طرز ایستادن پای شتر در بین راسته‌ی زوج سمیان منحصر به فرد باشد، به طوری که شتر را جزء جانوران انگشت رو (Digitgarde) در نظر می‌گیرند، در حالی که پای گاو و اسب جزء جانوران سم رو (Unguligarde) طبقه‌بندی می‌شود (Webb 1972). روی هم رفته به نظر می‌رسد بین ویژگی‌های استئومورفولوژیکی انگشتان شتر و طرز قرار گرفتن پای شتر یک کوهانه (انگشت رو) رابطه‌ی نزدیکی وجود داشته باشد.

انتهای دیستال اندام‌های حرکتی به دلیل این که در معرض مستقیم ضربات و استرس‌های مختلف قرار می‌گیرد، به همین دلیل اکثر درخواست‌های رادیوگرافی از این ناحیه به عمل می‌آید (Bargai et al. 1989, Butler et al. 1999, Thrall 2007). بررسی منابع قابل دسترسی نشان داد که پژوهش‌های اندکی در زمینه‌ی رادیولوژی نواحی قلم و انگشتان شتر یک کوهانه صورت گرفته است، لذا یافته‌های پژوهش حاضر با کتاب‌های مرجعی که در زمینه‌ی رادیولوژی قلم و انگشتان گاو (Bargai et

اندام‌های سینه‌ای و لگنی شتر یک کوهانه در بسیاری از موارد مشابه گاو و اسب می‌باشد. در مطالعه‌ی حاضر مشخص شد که استخوان اصلی قلم فاقد قلم فرعی است، بنابراین نماهای مورد نیاز جهت بررسی استخوان قلم اصلی اندام‌های سینه‌ای و لگنی شامل نماهای پشتی-کف دستی (کف پای) و جانبی هستند و نیازی به تهیه‌ی رادیوگرافی مایل مانند اسب در این ناحیه نمی‌باشد. استخوان قلم اندام حرکتی لگنی شتر یک کوهانه دارای زائده‌ی کف پای در قسمت پروگزیمال است که این زائده در رادیوگرافی‌های جانبی و پشتی کف پای به خوبی دیده می‌شد. همچنین قسمت‌های دیستال اندام‌های حرکتی و بندهای انگشتان اندام‌های سینه‌ای و لگنی راست و چپ نیز مانند نماهایی که در زمینه‌ی گاو و اسب توصیه شده‌اند، قابل تصویربرداری هستند.

پیشنهاد می‌کنند، در این مطالعه نیز از این نماها استفاده گردید. اما به دلیل عدم وجود استخوان قلم فرعی در شتر، این نماها کمک چندانی نمی‌کنند، لذا پیشنهاد می‌شود برای بررسی استخوان‌های قلم اندام سینه‌ای و لگنی می‌توان از این نماها صرف نظر نمود. رادیوگرافی‌های به عمل آمده از استخوان‌های بندهای انگشتان شامل تمام نماهای پشتی کف-دستی (کف پای)، جانبی و نماهای مایل پشتی میانی - کف دستی (کف پای) جانبی و مایل پشتی جانبی - کف دستی (کف پای) داخلی می‌باشد (Bargai et al. 1989). سطح کورتکس استخوان‌های بندهای انگشتان کاملاً صاف و یکنواخت مشاهده شدند. در ضمن هیچ گونه تفاوتی بین بندهای انگشتان در اندام سینه‌ای و اندام لگنی، دیده نشد. در مجموع نشان داده شد که بهترین روش حالت گماری جهت بررسی استخوان‌های ناحیه‌ی قلم و انگشتان

## تشکر و قدردانی

بدین وسیله از معاونت محترم پژوهشی دانشگاه شهید چمران اهواز به خاطر حمایت مالی از این تحقیق تشکر و قدردانی می‌گردد. هم‌چنین از زحمات آقایان حسین لویمی تکنسنین بخش رادیولوژی و عبدالرحیم فتحی کارشناس بخش آناتومی و جنین‌شناسی قدردانی می‌گردد.

## منابع

- Cervený, C. (1985). Osteometry of the ossa sesamoidea phalangis proximalis in cattle. *Acta Veterinaria Brno*, 54: 119-128.
- El-Shafey, A. and Kassab, A. (2012). Computed tomography and cross-sectional anatomy of the metatarsus and digits of the one-humped camel (*Camelus dromedarius*) and buffalo (*Bos bubalis*). *Anatomia Histologia Embryologia*, 42: 130-137.
- El-Shafey, A. and Sayed-Ahmed, A. (2012). Computed tomography and cross sectional anatomy of the metacarpus and Digitis of the one-humped camel and Egyptian water buffalo. *International Journal of Morphology*, 30 (2): 473-482.
- Gahlot, T.K. (2000). Selected topics on camelids. The camelid publishers, India, Pp: 409-424.
- توکلیان، جواد (۱۳۷۸). نگرشی بر ذخائر ژنتیکی دام و طیور بومی ایران، چاپ اول، انتشارات موسسه تحقیقات علوم دامی کشور، صفحات ۲۶۵-۲۶۴.
- Badawy, A. (2011). Computed tomographic anatomy of the fore foot in one-humped camel (*Camelus dromedarius*). *Global Veterinaria*, 6 (4): 417-423.
- Bargai, U.A.B.; Pharr, J.W. and Morgan, J.P. (1989). *Bovine Radiology*. Iowa State Press. Pp:29-50.
- Butler, J.A.; Colles, C.M.; Dyson, S.J.; Kold, S.E. and Poulos, P.W. (1999). *Clinical radiology of the horse*. 2th Edition. Black well science. Pp: 131-170.

- Getty, R. (1975). *sisson and Grossman's the anatomy of domestic animals*, 5<sup>th</sup> ed. Vol 1, Vol 2,, W.B. Saunders Co. Philadelphia, Pp: 750-762, 291-317.
- Gray, J. (1968). *Animal Locomotion*. W.W. Norton & Company Inc., New York, Pp: 84-109. 241-186.
- Hagag, U.; Brehm, W.; Ramadan, R.O.; Al Mubarak, A.; El Nahas, A. and Gerlach, K. (2012). Computed tomography and cross-sectional anatomy of the normal dromedary camel tarsus (One Humped Camel). *Anatomia, Histologia, Embryologia*, 42: 266-274.
- Kassab, A. (2007). The normal anatomical, radiographical and ultrasonographic appearance of the carpal region of one-humped camel (*Camelus dromedarius*). *Anatomia, Histologia, Embryologia*, 37 (1): 24-29.
- Nickel, R.; Schummer, A. and Seiferle, E. (1986). *The anatomy of the domestic animals, the locomotor system of the domestic mammals*. Verlag Paul Parey, Berlin, Hamburg. Pp: 169-231.
- Nourinezhad, J.; Mazaheri, Y. and Mahabady, M.K. (2011). Gross anatomy of the ligaments of fetlock joint in dromedary camel. *Journal of Camel Practice and Research*, 18 (2): 197-202.
- Pigiore, F. and Henrotay, D. (2012). Camels in the northern provinces of the Roman Empire. *Journal of Archaeological Science*, 39 (2012): 1531-1539.
- Ramadan, R.O. (1994). *Surgery and radiology of the dromedary camel*. 1st Edn. Al-Jawad Printing Press. King Faisal University, Saudi Arabia. Pp: 24-36.
- She. Q.S.; Li, H.Y.; Wang, J.L. and Bai, Z.T. (2007). Topographic anatomy and morphometry of the metacarpus and phalanges in the adult Bactrian camel. *Journal of Camel Practice and Research*, 14 (2): 143-149.
- Singh, G. and Gahlot, T.K. (1997). Foot disorders in camels (*Camelus dromedarius*). *Journal of Camel Practice and Research*, 4 (2): 145-154.
- Sorouri, S.; Veshkini, A.; Dehghan, M.M. and Farhadian, O. (2007). Radiographic assessment of bone cortex to bone diameter ratio of Manus and Pes in Camel. *Iranian Journal of Veterinary Surgery*, 2 (2): 7-12.
- Thrall, D.E. (2007). *Textbook of veterinary diagnostic radiology*. 5<sup>th</sup> Edition. W.B. Saunders. Pp: 247-258.
- Veshkini, A.; Soroori, S.; Vajhi, A.R. and Masoudifard, M. (2006). Diagnostic imaging of distal limb in camel. 6<sup>th</sup> Iranian Symposium of Veterinary Surgery, Anesthesia and Radiology, Mashhad, Iran, 120-126.
- Webb, S.D. (1972). Locomotor evolution in camel. *Forma et Functio*, 5: 99-112.
- Wilson, R.T. (1984). *The camel*. Longman Group United Kingdom; 1st Eng edition, 53-68.
- Zhaoquan, M. and Zhengming, X. (1999). Anatomical structure of the metatarsophalangeal joints in Bactrian camels. *Chinese Journal of Veterinary Sciences*, 19 (1): 61-64.

## Anatomy and radiography of the bones of the metapodial and digital regions in the one-humped camel

Moarabi, A.<sup>1</sup>; Nourinezhad, J.<sup>2</sup>; Mazaheri, Y.<sup>3</sup> and Monjezy Bakhtiyari, P.<sup>4</sup>

Received: 23.06.2014

Accepted: 18.04.2015

### Abstract

Obtaining knowledge on radiographical and anatomical properties of the metacarpal/tarsal and the digital bones of the thoracic and the pelvic limbs in one-humped camel is important and necessary for diagnosis of diseases and abnormalities in order to provide effective and satisfactory treatments. The study aims were to access more details on radiographical and anatomical properties of the metacarpal/tarsal and the digits skeleton of the thoracic and pelvic limbs in one-humped camel. In present investigation, the distal extremities of the right and left thoracic and pelvic limbs (immediately below the carpal/tarsal joint) of five male one-humped camels were used. Following anatomical results were obtained: the presence of a plantar process on proximal extremity of the metatarsal bone, the presence of a deep and well-developed intertrochlear incisure of metacarpal/tarsal bones, an incomplete sagittal crest on the palmar or the planter surface of condyles, the absence of the accessory metatarsal/carpal bones, and absence of the distal sesamoid bone. In conclusion, although the anatomy of the metatarsal/carpal and the digits skeleton of the one-humped camel between the thoracic and the pelvic limbs shows great similarities and fewer differences, bony structures of this area in one-humped camel exhibit marked differences and fewer similarities with others domestic ruminates. Radiographic findings showed that the plantar process on the proximal extremity of the metatarsus bone which was noted on the lateral and dorsoplantar views differing from the metacarpal bones. The deep and well-developed intertrochlear incisures was observed on the dorsoplantar (palmar) views. Due to the lack of the presence of accessory metatarsal/carpal bones and distal sesamoid bone, the best views for examination this areas are the lateral and dorsoplantar (palmar) views. However, the oblique views of the metacarpophalangeal joints are necessary, because of the existence of proximal sesamoid bone.

**Key words:** One-humped camel, Radiography, Anatomy, Metatarsal/carpal bones, Digital bones

---

1- Associate Professor, Department of Clinical Sciences, Faculty of Veterinary Medicine, Shahid Chamran University of Ahvaz, Ahvaz, Iran

2- Assistant Professor, Department of Basic Sciences, Faculty of Veterinary Medicine, Shahid Chamran University of Ahvaz, Ahvaz, Iran

3- Associate Professor, Department of Basic Sciences, Faculty of Veterinary Medicine, Shahid Chamran University of Ahvaz, Ahvaz, Iran

4- DVM Graduated from Faculty of Veterinary Medicine, Shahid Chamran University of Ahvaz, Ahvaz, Iran

**Corresponding Author:** Moarabi, A., E-mail: a.moarabi@scu.ac.ir