

## ارزیابی اثر مصرف کافئین در دوران بارداری بر تکوین عدسی در نوزاد موش صحرایی

حسن مروتی<sup>۱\*</sup>، لیلا عینی<sup>۲</sup> و مسعود ادیب‌مرادی<sup>۳</sup>

تاریخ دریافت: ۹۳/۱۲/۲۰

تاریخ پذیرش: ۹۴/۷/۷

### چکیده

مصرف مواد آسیب‌رسان خارجی در زمان بارداری باعث ایجاد اختلال در تکوین سیستم‌های مختلف جنین از جمله سیستم بینایی می‌شود. آگاهی از عوامل آسیب‌رسان، پی بردن به اثرات زیان‌بخش آن‌ها و نیز پیش‌گیری از آن، می‌تواند منجر به کاهش تولد همراه با آسیب، گردد. نظر به اهمیت سیستم عصبی و نحوه‌ی تشکیل آن در دوران جنینی و همچنین وفور و امکان دسترسی زیاد به کافئین در مادران باردار، در این مطالعه اثرات این ماده در خلال تکوین چشم در نوزادان موش‌های صحرایی در طی تشکیل سیستم بینایی جنین مورد بررسی قرار گرفته است. در این مطالعه ۲۴ سر موش صحرایی باردار نژاد ویستار به سه گروه (دو گروه آزمایش و یک گروه کنترل) تقسیم شدند و دوزهای ۵۰ و ۱۰۰ میلی‌گرم کافئین و سرم فیزیولوژی، روزانه به صورت تزریقی داخل صفاقی از روز نهم تا ۲۰-۲۱ بارداری دریافت کردند. در روز ۲۱ بارداری، چشم‌ها خارج شده و بررسی‌های هیستولوژیک و هیستومورفومتریک عدسی چشم انجام شد. همچنین مطالعه‌ی ماکروسکوپی و بررسی ناهنجاری‌های ظاهری نوزادان صورت گرفت. نتایج نشان داد که مصرف کافئین در زمان بارداری باعث ایجاد تأخیر و نقص در تکامل سیستم بینایی از جمله عدسی می‌شود و بیش‌ترین و مهم‌ترین تغییرات هیستومورفومتری در دوز ۱۰۰ mg رخ داد. یافته‌های به دست آمده از بررسی اندازه‌ی طول فرق سری-نشیمنگاهی جنین‌ها نشان می‌دهد که این اندازه در گروه‌های آزمایشی نسبت به گروه کنترل کاهش معنی‌دار داشته است. همچنین یافته‌های به دست آمده از بررسی میزان وزن جنین‌ها نشان داد که گروه تجربی در مقایسه با گروه کنترل کاهش معنی‌دار را نشان داده است ( $P < 0.05$ ). با توجه به شواهد ماکروسکوپی و هیستوپاتولوژیکی، احتیاط در مصرف کافئین در مادران باردار توصیه می‌شود.

کلمات کلیدی: کافئین، عدسی، تراژون، جنین موش صحرایی، هیستومورفومتری

### مقدمه

در تکامل عدسی منجر به ایجاد نقص کلی در سیستم بینایی می‌گردد. ایجاد اختلال در تکوین سیستم بینایی می‌تواند حیات موجود را به خطر اندازد به این دلیل که مهم‌ترین عامل برقراری ارتباط موجودات زنده با محیط اطراف است (Paxinos 2014). کافئین یک ترکیب آلکالوئید طبیعی است که در قهوه، چای و نوشابه‌های کولادار وجود داشته و توسط سیستم آنزیمی سیتوکروم P-450 در کبد متابولیزه می‌گردد. کافئین به راحتی از

بیش‌ترین اطلاعات مربوط به دنیای خارج توسط چشم دریافت می‌گردد. اولین آثار تشکیل چشم، به شکل یک جفت شیار کم عمق در هر طرف مغز پیشین ظاهر شده و با بسته شدن لوله‌ی عصبی و تماس وزیکول بینایی با اکتودرم سطحی، پلاکود عدسی ایجاد و در دهانه‌ی جام بینایی قرار می‌گیرد. عدسی نقش بسیار مهمی در شکل‌گیری صحیح تصویر دارد به این علت که باعث تمرکز نور وارده به چشم روی شبکیه شده و ایجاد هرگونه نقص

(نویسنده‌ی مسئول)

E-mail: hmorovvati@ut.ac.ir

\*۱ استاد گروه علوم پایه، دانشکده‌ی دامپزشکی، دانشگاه تهران

۲ دانشجوی دکترای بافت‌شناسی مقایسه‌ای، دانشکده‌ی دامپزشکی، دانشگاه تهران

۳ دانشیار گروه علوم پایه، دانشکده‌ی دامپزشکی، دانشگاه تهران

در بیش از دو نسل متأثر کرده است (Pollard and Smallshaw 1988).

از آنجایی که مطالعات حیوانی اثرات مضر کافئین در دوران بارداری را نشان داده است، این مطالعه بیش تر به بررسی شواهد هیستولوژیک و مورفومتریک اثرات کافئین بر ساختار عدسی نوزادان تازه به دنیا آمده که مادران آنها در دوران بارداری دوزهای مختلف کافئین را در شرایط *in vivo* دریافت کرده‌اند، می‌پردازد. بررسی این اثرات با روش‌های ماکروسکوپی و میکروسکوپی در روزهای ۱، ۵ و ۱۰ پس از تولد در موش‌ها مورد ارزیابی قرار گرفت.

### مواد و روش کار

موش‌های صحرایی نر و ماده‌ی بالغ ۱۰ هفته، نژاد ویستار، با میانگین وزنی  $20 \pm 200$  گرم از مرکز تکثیر حیوانات آزمایشگاهی دانشکده‌ی دامپزشکی دانشگاه تهران تهیه و در شرایط استاندارد با چرخه‌ی روشنایی (۱۲ ساعت نور و ۱۲ ساعت تاریکی)، دمای  $22 \pm 1$  درجه‌ی سانتی‌گراد و رطوبت نسبی ۶۰-۵۰ درصد نگهداری شدند. موش‌های صحرایی در شرایط آزمایشگاه و قفس‌های پلی‌کربنات به مدت دو هفته جهت سازگاری نگهداری شدند و به آنها اجازه داده شد تا در طول مطالعه آزادانه از آب و پلت‌های غذایی استاندارد استفاده کنند. پس از سازگاری با شرایط محیط، به منظور جفت‌گیری، موش‌های نر و ماده (۲ سر موش صحرایی ماده و ۱ سر موش صحرایی نر) در یک قفس قرار داده شدند. پس از تایید بارداری به روش کنترل پلاک واژنی و تهیه اسمیر واژینال (Evereklioglu et al. 2004) موش‌های صحرایی ماده به طور اتفاقی به گروه‌های کنترل و تحت درمان (۳ گروه مساوی) تقسیم گردیدند. موش‌های صحرایی تحت درمان طی دوره‌ی بارداری در معرض مقادیر متوسط و بالای کافئین (به ترتیب ۵۰ و ۱۰۰ میلی‌گرم بر کیلوگرم وزن بدن) (Evereklioglu et al. 2003a) از طریق تزریق داخل صفاقی قرار گرفتند. تزریقات از

دستگاه گوارش جذب می‌شود و از جفت نیز به راحتی عبور کرده و غلظتی برابر با غلظت پلاسمایی مادر پیدا می‌کند (Busto et al. 1989).

کافئین به راحتی از جفت عبور می‌کند و در ادرار و پلاسمای نوزادان یافت می‌شود، بنابراین سطح جنینی با سطح و غلظت مادری در تعادل است (Aldridge et al. 1981). از آن جایی که نیمه‌ی عمر آن در موش‌های باردار نسبت به موش‌های غیر باردار طولانی‌تر است، مقادیر داده شده به صورت داخل صفاقی، ممکن است جنین‌ها را بیش‌تر از بزرگسالان تحت تأثیر قرار دهد (Knutti et al. 1981). یک اجماع کلی در بین سم‌شناسان درباره‌ی پاسخ تراژونیک به در معرض قرار گرفتن کافئین در پستانداران به ویژه جوندگان وجود دارد (Jiritano et al. 1985).

گزارش شده است، مصرف کافئین در دوران بارداری با افزایش خطر محدودیت رشد دوران جنینی و سقط خود به خودی همراه بوده است (Matijasevich et al. 2006, Christian and Brent 2001).

در مدل‌های حیوانی تلقیح کافئین به فشار خون بالای چشم، تغییرات در جسم مژگانی (Kurata et al. 1997)، اکتروداکتیلی، ناهنجاری‌های سر و صورت، کاهش استئوسیت‌ها (Wink et al. 1996)، عقب‌ماندگی رشد و کاهش توانایی یادگیری (Yin et al. 1998)، منجر گردیده است. علاوه بر این، ویلکینسون و پولارد نشان دادند که ۹۱ درصد از جنین‌هایی که با میزان ۲۵ میلی‌گرم بر کیلوگرم وزن بدن تحت درمان قرار گرفتند، دارای لوله‌ی عصبی باز در مقایسه با گروه شاهد (۱۴ درصد) بودند (Wilkinson and Pollard 1994). به علاوه، زمانی که دوزهای بالاتری از کافئین در موش‌های باردار مورد استفاده قرار گرفته است، شکاف کام، ناهنجاری‌های اندام و سقط خود به خودی مشاهده شده است (Infante-Rivard et al. 1993). همچنین برخی از مطالعات نشان داده‌اند که بعضی از اثرات کافئین، موش‌های صحرایی را

به منظور انجام مطالعات هیستولوژی و هیستومتری، پس از تثبیت چشم سمت راست و تهیه‌ی برش‌های مناسب و رنگ‌آمیزی شده، برش‌ها به وسیله‌ی میکروسکوپ نوری متصل به رایانه مورد بررسی قرار گرفتند، جهت اندازه‌گیری قطر مقطع عرضی عدسی در هر چشم به طور تصادفی انتخاب و دو قطر بزرگ و کوچک آن‌ها با استفاده از نرم‌افزار Dino Capture، بر حسب میکرومتر اندازه‌گیری شد و میانگین آن‌ها محاسبه گردید. همچنین، مهاجرت سلول‌های عدسی و وضعیت آن مورد ارزیابی قرار گرفت.

داده‌های کمی به دست آمده با استفاده از نسخه ۲۰ نرم‌افزار SPSS، و آزمون آماری آنالیز واریانس یک طرفه برای مقایسه‌ی میانگین‌ها، در سطح معنی‌داری  $p < 0.05$  مورد تجزیه و تحلیل آماری قرار گرفتند.

### نتایج

یافته‌های تأثیر تجویز کافئین بر تغییرات مورفولوژیک و

#### میکروسکوپی

#### بررسی‌های ماکروسکوپی

مطالعات ماکروسکوپی نشان داد، در گروه کنترل و گروه موش‌های باردار دریافت‌کننده‌ی دوز ۵۰ میلی‌گرم به ازاء کیلوگرم کافئین، همگی نوزادان زنده به دنیا آمدند، در حالی که در گروه دریافت‌کننده‌ی ۱۰۰ میلی‌گرم کافئین، در بین نوزادان تازه به دنیا آمده ۲ سر نوزاد مرده نیز در زایمان دو مادر باردار مشاهده شد. همچنین چند مورد چروکیدگی پوست و خونریزی موضعی در زیر پوست دیده شد. در هیچ کدام از گروه‌های آزمایش و کنترل ناهنجاری‌های سر و اندام‌های جلویی و عقبی مانند گوش، گردن و دم مشاهده نگردید.

#### بررسی مورفومتری

بررسی‌ها نشان داد، وزن نوزادان متولد شده از موش‌های حامله‌ی دریافت‌کننده‌ی مقدار ۵۰ و ۱۰۰ میلی‌گرم بر

روز نهم بارداری (Thayer and Palm 1975) آغاز و تا روز بیستم بارداری ادامه داشت. در گروه کنترل ( $n=8$ )، محلول نرمال سالین ۰/۹ درصد به روش داخل صفاقی تزریق شد و هر یک از گروه‌های آزمایشی ( $n=8$ )، کافئین (Sigma) را در دوزهای ۵۰ و ۱۰۰ میلی‌گرم بر کیلوگرم وزن بدن به صورت روزانه و در مدت زمان مشابه دریافت کردند. به طور کلی، زایمان موش‌ها در روز ۲۰ و ۲۱ بارداری صورت گرفت. بلافاصله پس از زایمان، تعداد جنین‌ها، وزن بدن، طول سری-نشیمنگاه، طول دم، فاصله‌ی گوش تا پوزه، عرض سر، وجود ناهنجاری ظاهری و جنین مرده در هر گروه ثبت و یادداشت شد.

تقریباً یک سوم موش‌های تازه متولد شده در هر زایمان پس از توزین و اندازه‌گیری‌های مذکور، کشته شده و قسمت سر آنها جدا گردید. سپس چشم‌ها برداشته و شماره‌گذاری شد و در فرمالدئید ۱۰ درصد تثبیت گردید. پس از انجام مراحل آماده‌سازی و پاساژ بافتی، چشم‌ها در جهت عرضی در پارافین قرار داده شده و قالب‌گیری شدند. از بافت‌های به دست آمده، برش‌های سریال ۵ میکرومتری تهیه شد و اسلایدها به وسیله‌ی روش رنگ-آمیزی هماتوکسیلین-ئوزین، مورد رنگ‌آمیزی بافتی قرار گرفتند.

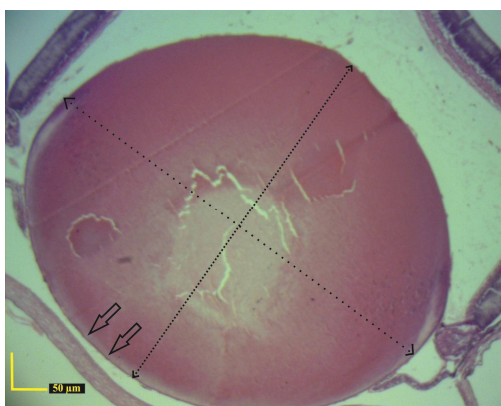
نوزادان باقی‌مانده از زایمان در هر گروه در کنار مادران بیولوژیک خود در قفس پرورش یافتند. این نوزادان در روزهای ۵ و ۱۰ پس از تولد کشته شده و به روش مشابه، جهت ارزیابی‌های ماکروسکوپی، هیستولوژیک و مورفومتریکی مورد استفاده قرار گرفتند.

به منظور بررسی اثر کافئین بر مورفولوژی و وزن نوزادان در روزهای ۱، ۵ و ۱۰ پس از تولد، نمونه‌ها با استفاده از استریومیکروسکوپ از نظر ظاهری بررسی شدند. همچنین با کمک ترازوی دیجیتال با دقت یک هزارم گرم، وزن نوزادان اندازه‌گیری شد. قد آن‌ها نیز براساس طول از فرق سر تا انتهای نشیمنگاه، طول دم و عرض سر، توسط کولیس با دقت مورد اندازه‌گیری قرار گرفتند.

بخش‌های کناری دیده می‌شوند (پیکان روی شکل) و این تراکم هسته‌ها در شکل ۴ که نشان دهنده‌ی گروه مواجه شده با دوز ۱۰۰ میلی‌گرم می‌باشد در بخش‌های مرکزی‌تر عدسی نیز نمایان است (پیکان‌های روی شکل) در حالی که در گروه کنترل (شکل ۲) که مهاجرت و ناپدید شدن هسته‌ها به چشم می‌خورد.



شکل ۱: تصویر مربوط به اندازه‌گیری طول سری - نشیمنگاهی و وزن

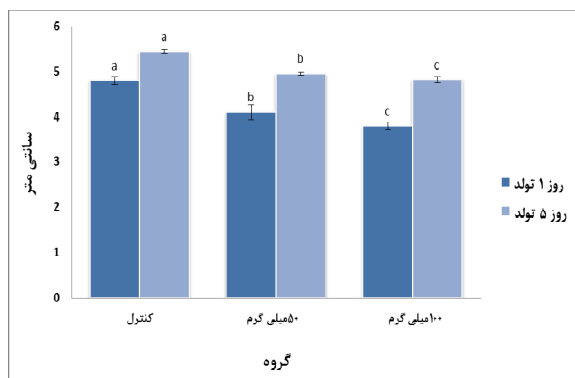


شکل ۲: مقطع عرضی چشم مربوط به گروه کنترل در نوزاد یک روزه. ساختار نرمال رشته‌های عدسی، مهاجرت و ناپدید شدن هسته‌ی سلول‌های پیش‌ساز عدسی، همراه با سلول‌های اپیتلیالی مکعبی منظم در بخش قدامی عدسی (پیکان‌ها) (رنگ‌آمیزی هماتوکسیلین - انوزین)

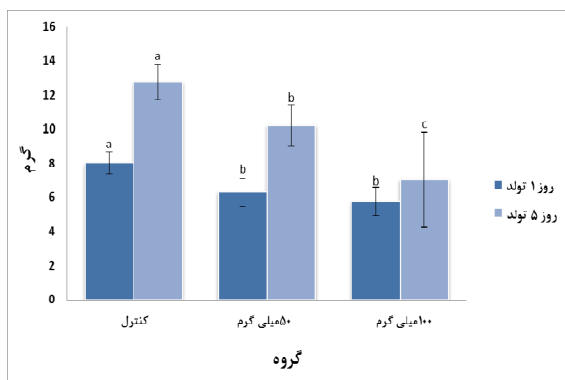
کیلوگرم وزن بدن از کافئین در مقایسه با گروه کنترل، کاهش معنی‌دار دارد ( $P < 0/05$ ) ولی میانگین وزن بین گروه‌های ۵۰ و ۱۰۰ به لحاظ آماری متفاوت نبود. همچنین تحلیل آماری داده‌های کمی حاصل از اندازه‌گیری طول قد نوزادان حاصل از موش‌های حامله در دو گروه آزمایش دریافت‌کننده کافئین (۵۰ و ۱۰۰ میلی‌گرم بر کیلوگرم) در مقایسه با گروه کنترل کاهش معنی‌دار نشان داد ( $p < 0/05$ ). اندازه‌گیری‌های مربوط به عرض سر (فاصله‌ی بین دو گوش) و طول دم نیز به شکل مشابه تفاوت معنی‌داری در بین گروه‌های کنترل با گروه آزمایش نشان داد. اندازه‌ی عرض سر در بین گروه ۵۰ با گروه کنترل به لحاظ آماری تفاوت نداشت ( $p > 0/05$ ) (نمودارهای ۱-۳ و شکل ۱).

#### بررسی میکروسکوپی

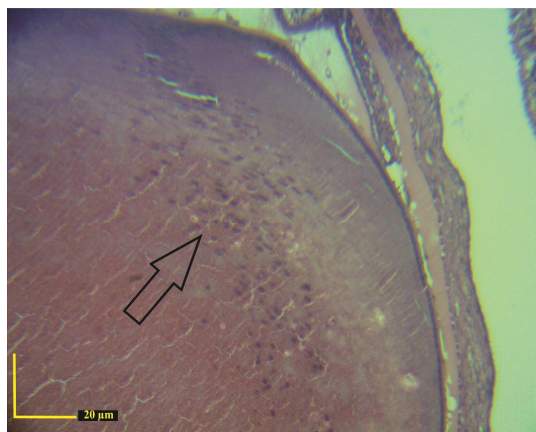
در مطالعه‌ی میکروسکوپی این ناحیه، اندازه‌ی کلی و ضخامت عدسی در گروه‌های آزمایش در مقایسه با گروه کنترل کاهش معنی‌داری را نشان می‌دهد. اندازه‌گیری قطرهای کوچک و بزرگ عدسی در دو گروه آزمایش (۵۰ و ۱۰۰ میلی‌گرم بر کیلوگرم) در مقایسه با گروه کنترل کاهش معنی‌دار دارد. این کاهش اندازه در قطر عدسی در پنجمین و دهمین روز پس از تولد نیز در ضخامت عدسی مشاهده گردید ( $p < 0/05$ ). مهاجرت سلول‌های عدسی در گروه‌های آزمایش در مقایسه با گروه کنترل دچار تأخیر شده است، تعداد و تراکم سلول‌ها در عدسی به عنوان یک شاخص برای تعیین وضعیت تکثیر عدسی به کار رفت. مشاهدات ما نشان داد که سلول‌های پراکنده پیش‌ساز عدسی در گروه آزمایش (دریافت‌کننده‌ی دوز بالای کافئین) با تأخیر از بین رفته و این مهاجرت و ناپدید شدن سلول‌های پیش‌ساز نسبت به گروه کنترل، کندتر صورت گرفته و تراکم غیرطبیعی سلول‌ها در بخش‌هایی از عدسی مشاهده می‌گردد (شکل‌های ۲-۴)، همان‌طوری که در شکل ۳ نشان داده شده است (گروه مواجه شده با دوز ۵۰ میلی‌گرم) تراکم هسته‌ی سلول‌های عدسی در



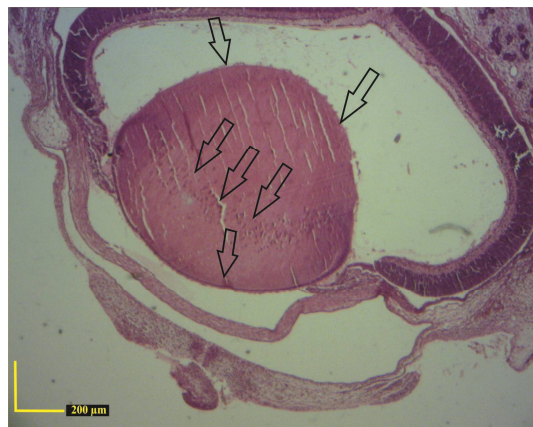
نمودار ۱: مقایسه‌ی اندازه‌ی طول سری نشیمنگاهی جنین (سنتی‌متر) در گروه‌های آزمایش تحت تیمار با دوز ۵۰ و ۱۰۰ میلی‌گرم/کیلوگرم وزن بدن، کافئین و گروه کنترل در روزهای ۱ و ۵ پس از تولد. سطح معنی‌داری ( $p \leq 0.05$ ) بوده و حروف انگلیسی نامشابه نشان دهنده‌ی معنی‌دار بودن است. نتایج به صورت میانگین  $\pm$  خطای استاندارد نشان داده شده‌اند.



نمودار ۲: مقایسه‌ی وزن نوزاد (گرم) در گروه‌های آزمایش مورد تزریق با غلظت‌های مختلف کافئین و گروه کنترل در روزهای ۱ و ۵ پس از تولد. سطح معنی‌داری ( $p \leq 0.05$ ) بوده و حروف انگلیسی نامشابه نشان دهنده‌ی معنی‌دار بودن است. نتایج به صورت میانگین  $\pm$  خطای استاندارد نشان داده شده‌اند.



شکل ۳: تصویر برش عرضی عدسی چشم در نوزاد یک روزه. ساختار عدسی در گروه مواجهه شده با دوز ۵۰ میلی‌گرم کافئین، تراکم بیش‌تر از میزان معمول سلول‌های هسته‌دار فیبرهای عدسی قابل مشاهده است. پیکان اشاره به حضور هسته‌ی سلول‌ها در بخش‌های کناری عدسی دارد (رنگ‌آمیزی هماتوکسیلین - ائوزین)

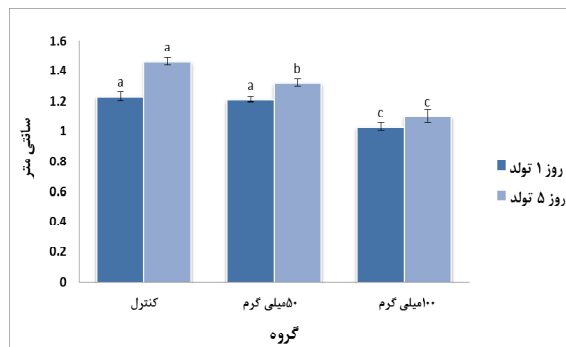


شکل ۴: تصویر برش عرضی چشم در نوزاد یک روزه. ساختار عدسی در گروه مواجهه شده با دوز ۱۰۰ mg/kg کافئین، تراکم غیر طبیعی هسته‌ی سلول‌های فیبری عدسی و تأخیر در ناپدید شدن هسته‌ی سلول‌ها در بخش مرکزی. پیکان‌ها نشان دهنده‌ی حضور هسته‌ی سلول‌ها در بخش‌های کناری و مرکزی عدسی هستند. سلول‌های اپیتلیالی در بخش قدامی و خلفی عدسی (پیکان‌ها) (رنگ‌آمیزی هماتوکسیلین - ائوزین)

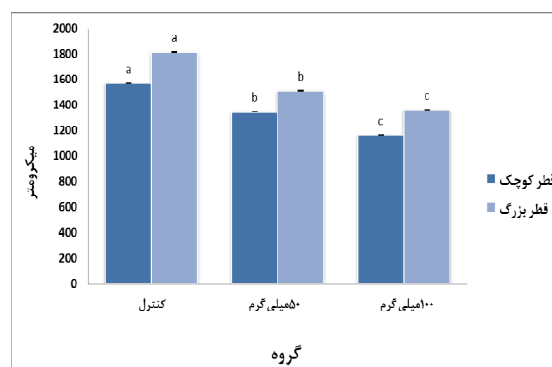
سراسر جهان)، با توجه به دسترسی فراوان و مصرف زیاد، اهمیت موضوع اثرات تراژونی در ارگان‌ها و بافت‌های گوناگون از جمله چشم، بیش از پیش مشخص می‌گردد.

کافئین به راحتی از جفت عبور می‌کند و مقادیر زیادی از کافئین رد شده به مایع آمنیوتیک رسیده و در ادرار و پلاسمای نوزادان پدیدار می‌شود. در انسان، نوزادان سطح پائین‌تری از آنزیم‌های مورد نیاز برای متابولیز کافئین را دارند. از بین بردن (حذف) کافئین از خون در طول بارداری کند است و غلظت جنینی در تعادل با غلظت مادری است (Aldridge et al. 1981)، به همین ترتیب پاکسازی کافئین اساساً در طول سه ماهه اول بارداری بدون تغییر ادامه می‌یابد. به طور مشابهی متابولیسم و پاکسازی کافئین در طول سه ماهه دوم و سوم بارداری، به طور قابل ملاحظه‌ای با تأخیر همراه است، تا جایی که نیمه‌ی عمر آن دو و نیم برابر حالت نرمال است (Knutti et al. 1982). علاوه بر این، دفع کافئین در جنین و نوزاد تازه متولد شده آهسته است (Evereklioglu et al. 2003a)، بنابراین مصرف زیاد کافئین ممکن است به افزایش مواجهه‌ی جنین با اثرات زیان‌آور منجر شود، همان‌طور که در مطالعه‌ی حاضر نیز نشان داده شد. شواهد اپیدمیولوژیک و گزارش‌های متنوعی در زمینه‌ی اثرات کافئین بر نتایج بارداری وجود دارد. این در حالی است که شواهد قوی نشان دهنده‌ی اثر بر رشد داخل رحمی است. این تفاوت‌ها می‌تواند ناشی از دوزهای مختلف، مطالعه روی گونه‌های مختلف و یا روش‌های گوناگون باشد.

همچنین، تای و همکاران با تیمار موش‌های صحرایی ماده‌ی اسپراگ داوولی در روزهای ۹ تا ۲۰ بارداری توسط ۳۰ و ۶۰ میلی‌گرم کافئین از طریق گاوآز مشاهده نمودند، وزن نوزادان نر حتی تا ۱۰۰ روزگی کاهش پیدا می‌کند (Tye et al. 1993). همچنین نشان داده شد، مصرف کافئین در موش‌های باردار، به صورت وابسته به دوز، موجب کاهش وزن بدن و وزن بیضه، کوچک‌تر شدن بیضه‌ها و در نهایت کاهش توانایی تولید



نمودار ۳: مقایسه‌ی اندازه‌ی عرض سر (سانتی‌متر) در گروه‌های آزمایش تحت تیمار با دوز ۵۰ و ۱۰۰ میلی‌گرم/کیلوگرم وزن بدن، کافئین و گروه کنترل در روزهای ۱ و ۵ پس از تولد. سطح معنی‌داری ( $p \leq 0.05$ ) بوده و حروف انگلیسی نامشابه نشان دهنده‌ی معنی‌دار بودن است. نتایج به صورت میانگین  $\pm$  خطای استاندارد نشان داده شده‌اند.



نمودار ۴: مقایسه‌ی اندازه‌ی قطرهای کوچک و بزرگ عدسی چشم در گروه‌های آزمایش با تزریق غلظت‌های ۵۰ و ۱۰۰ میلی‌گرم/کیلوگرم وزن بدن، کافئین و گروه کنترل (ستون‌های روشن مربوط به اندازه‌ی قطر بزرگ عدسی و ستون‌های تیره مربوط به قطر کوچک عدسی است). سطح معنی‌داری ( $p \leq 0.05$ ) بوده و حروف انگلیسی نامشابه نشان دهنده‌ی معنی‌دار بودن است. نتایج به صورت میانگین  $\pm$  خطای استاندارد نشان داده شده‌اند.

## بحث

کافئین یک آلکالوئید دارای سه گروه متیل، به عنوان یک دارو و ماده‌ای که اغلب در دسترس است و توسط مادران مورد استفاده قرار می‌گیرد (مصرف بالای مواد و یا نوشیدنی‌های کافئین‌دار مثل شکلات، قهوه، چای، کولا در

(Evereklioglu et al. 2003a). در مطالعه‌ی ما نیز، در گروه دریافت کننده‌ی دوز بالای کافئین (100mg/kg)، تعداد ۲ سر از نوزادان تازه متولد شده، مرده به دنیا آمدند. بسیاری از مطالعات اثر کافئین بر ارگان‌های مختلف را بررسی کرده‌اند و برخی از مکانیسم‌های ممکن برای اثرات مضر آن را به عنوان فرضیه ارائه داده‌اند. کافئین cAMP را به وسیله‌ی مهار فسفو دی استراز افزایش می‌دهد، بنابراین افزایش cAMP ممکن است با رشد و نمو سلول‌های جنینی تداخل داشته باشد (Christian and Brent 2001, Minelli and Bellezza 2011).

در عدسی، یک لایه‌ی سلولی اپیتلیالی زیر کپسول قدامی وجود دارد که در قسمت خط میانی (استوا) ختم می‌گردد و بخش خلفی کپسول عدسی به طور معمول بدون پوشش سلول‌های اپیتلیالی است. مهاجرت سلول‌های اپیتلیالی در پشت خط میانی منتج به شکل‌گیری کاتاراکت زیرکپسول خلفی می‌شود (Evereklioglu et al. 2003b). در مطالعه‌ی حاضر، حضور سلول‌های اپیتلیالی در بخش خلفی در عدسی نوزادان یک روزه که مادرانشان دوز بالای کافئین را دریافت کردند وجود داشت (شکل ۴، پیکان‌ها).

ظهور کلاژن در حدود روز ۲-۱۳ جنینی در موش و افزایش آن تا روز ۱۸ در عدسی، شاخص تغییرات مهم تکاملی این بخش از دستگاه بینایی است و زمانی که ساختار عدسی به تکامل نهایی منتهی می‌شود، سنتز آن در حد اپتیمم باقی می‌ماند. در طی این مراحل، توده‌ی سلولی متراکمی که به عنوان پیش‌ساز عدسی شناخته می‌شود، به تدریج از بین رفته و ماکرومولکول‌هایی از قبیل کلاژن جایگزین آن‌ها می‌شوند (Linnola et al. 2003). تغییر ماهیت عدسی و شفاف شدن آن با ناپدید شدن هسته در بخش مرکزی در طی تکامل همراه است که با اثرات القایی کلاژن بر مرگ برنامه‌ریزی سلولی عدسی مرتبط می‌باشد. اثرات تراوتوزنیک برخی بیماری‌ها از جمله سرخچه توسط تداوم هسته‌ی سلول‌ها در داخل فیبرهای عدسی در بخش مرکزی آن مشخص شده است

اسپریم نوزادان متولد شده در هنگام بلوغ می‌شود (Dorostghoal et al. 2011).

در سال ۲۰۱۳ نتایج حاصل از مطالعه‌ی نکویی و همکاران در بررسی اثرات تراوتوزنی کافئین و کلومی پرامین که در آن موش‌های صحرایی باردار از روز نهم تا پانزدهم بارداری تحت تیمار قرار گرفته بودند، نشان داد که با افزایش دوز کافئین افزایش قابل ملاحظه‌ای در میزان مرگ و میر جنین، ناهنجاری‌های ظاهری، چرخش غیرطبیعی و چروکیدگی پوست دیده می‌شود که حاکی از تأثیرهای تراوتوزنی بارز در جنین‌ها می‌باشد (Nikoui et al. 2013).

مطالعات حیوانی ارتباط بین کافئین و تراوتوزنیسته و تحلیل جنین را گزارش کرده‌اند و افزایش در میزان ناهنجاری‌هایی از جمله شکاف کام و فقدان یک یا چند انگشت در موش‌هایی مادرانشان که دوز ۱۰۰ میلی‌گرم بر کیلوگرم را به صورت روزانه دریافت می‌کردند را نشان دادند (Thayer et al. 1975). علاوه بر این در زنان بارداری که بیش از ۱۵۰ میلی‌گرم کافئین در روز مصرف می‌کنند، افزایش معنی‌دار در ریسک ابتلا به کاهش وزن نوزادان هنگام تولد گزارش شده است (Fernandes et al. 1998). در مطالعه‌ی حاضر، کافئین در طول دوره ارگانوژنز (روز ۹ تا ۲۰) داده شد و کاهش وزن در نوزادان تازه متولد شده در گروه‌های تحت درمان با کافئین به صورت وابسته به دوز مشاهده شد که با مطالعات مذکور هم راستا است، همچنین ما شاهد این کاهش وزن در روزهای ۵ و ۱۰ پس از تولد نیز بودیم. البته این تغییرات در شاخص‌های دیگر مانند طول سری-نشیمگاهی، طول دم و عرض سر، به صورت وابسته به دوز مشاهده گردید.

در مطالعه‌ی Evereklioglu و همکاران، در موش‌هایی که دوز ۲۵ و ۵۰ میلی‌گرم/کیلوگرم وزن بدن، را دریافت کرده بودند هیچ گونه سمیت مادری و یا جذب جنین دیده نشد اما در گروه دریافت کننده‌ی دوز ۱۰۰mg/kg، در دو موش باردار سقط جنین گزارش کردند

این یافته‌ها پیشنهاد می‌کند که مادران باردار با احتیاط بیش‌تری در این دوران حساس از کافئین استفاده کنند. علاوه بر این، یکی دیگر از مکانیسم‌هایی که می‌توان به آن اشاره کرد آپتوز سلول‌ها به واسطه‌ی تغییر بیان ژن-ها می‌باشد. در شکل‌گیری سیستم بینایی بیان صحیح ژن-های مؤثر از جمله SIX3, RX, Otx2, Lhx2, Pax6 اهمیت ویژه‌ای دارد. بنابراین یک فرضیه‌ی قابل بحث دیگر، ایجاد اختلال در بیان این ژن‌ها و پروتئین‌ها است که می‌تواند منجر به ایجاد اختلال در شکل‌گیری و تکامل سیستم بینایی گردد (Janet Rossant 2002, Kozmik 2008). ممکن است کافئین با اثر بر بیان این ژن‌ها و تغییر الگوی بیان آن‌ها، تأثیر خود را بر تکوین ناقص و بروز تغییرات هیستولوژی القا کرده باشد، البته اثبات این فرضیه نیازمند تحقیقات بیش‌تر در آینده می‌باشد.

(Costello and Kuszak 2008). همچنین در سندروم آلپورت، ترکیب ساختاری عدسی به گونه‌ای دستخوش تغییر می‌شود که به نقایص متفاوت چشمی از قبیل کاتاراکت می‌انجامد. در این مطالعه تراکم غیرطبیعی سلول‌ها در بخش‌های میانی عدسی در گروه آزمایشی 100mg/kg و در برخی از نوزادان گروه آزمایشی 50mg/kg وجود داشت. بنابراین برنامه‌ریزی تکامل عدسی ممکن است به دلیل سمیت کافئین در مادران دریافت‌کننده‌ی دوز بالا، دچار آسیب گردد و باعث توزیع این ناهنجاری‌ها در اجزای سلولی عدسی و گسترش آن شود. مطالعه‌ی حاضر نشان داد که مواجهه‌ی موش‌های صحرایی با کافئین در دوران بارداری، تغییرات هیستوپاتولوژیک در عدسی چشم ایجاد می‌کند و بیش-ترین و مهم‌ترین این تغییرات در دوز 100mg/kg رخ داد.

## تشکر و قدردانی

نویسندگان مقاله بر خود لازم می‌دانند از حوزه‌ی پژوهشی دانشگاه تهران و آقایان دکتر حمیدرضا مرادی و مهندس همایون چهری تقدیر و تشکر نمایند.

## منابع

- Aldridge, A.; Bailey, J. and Neims, A.H. (1981). The disposition of caffeine during and after pregnancy. *Seminars in Perinatology*, 5(4): 310-314.
- Busto, U.; Bendayan, R. and Sellers, E.M. (1989). Clinical pharmacokinetics of non-opiate abused drugs. *Clinical Pharmacokinetics*, 16(1): 1-26.
- Christian, M. S. and Brent, R. L. (2001). Teratogen update: evaluation of the reproductive and developmental risks of caffeine. *Teratology*, 64(1): 51-78.
- Costello, M.J. and Kuszak, J.R. Garner and Klintworth's Pathobiology of Ocular Disease. In: *The Types, Morphology, and Causes of Cataracts*, Gordon, K. (2008). 3th ed. CRC Press. pp. 469-494.
- Dorostghoal, M.; Moazedi, A.A. and Nooraei, p. (2011). Effects of caffeine consumption during lactation on postnatal development of testis in offspring Wistar rats. *Journal of Isfahan Medical School*, 28(118): 1223-1230.
- Evereklioglu, C.; Alasehirli, B.; Sari, I.; Cengiz, B. and Bagci, C. (2004). Effect of nicotine exposure during gestation on neonatal rat crystalline lenses. *Eye (Lond)*, 18(1): 67-73.
- Evereklioglu, C.; Sari, I.; Alasehirli, B.; Guldur, E.; Cengiz, B.; Balat, Z. and Bagci, C. (2003a). High dose of caffeine administered to pregnant rats causes histopathological changes in the cornea of newborn pups. *Medical Science Monitor*, 9(5): BR168-BR173.
- Evereklioglu, C.; Ozkiris, A.; Alasehirli, B.; Sari, I.; Guldur, E.; Cengiz, B. and Kontas, O. (2003b). Effect of gestational nicotine treatment on newborn rat retina: a histopathological and morphometric analysis. *Ophthalmic and Physiological Optics*, 23(6): 527-533.



- Fernandes, O.; Sabharwal, M.; Smiley, T.; Pastuszak, A.; Koren, G. and Einarson, T. (1998). Moderate to heavy caffeine consumption during pregnancy and relationship to spontaneous abortion and abnormal fetal growth: a meta-analysis. *Reproductive Toxicology*, 12(4): 435-444.
- Infante-Rivard, C.; Fernandez, A.; Gauthier, R.; David, M. and Rivard, G.E. (1993). Fetal loss associated with caffeine intake before and during pregnancy. *The Journal of American Medical Association*, 270(24): 2940-2943.
- Janet Rossant, P.T.T. (2002). *Mouse Development: Patterning, Morphogenesis, and Organogenesis* London: Academic Press. Pp: 519-535.
- Jiritano, L.; Bortolotti, A.; Gaspari, F. and Bonati, M. (1985). Caffeine disposition after oral administration to pregnant rats. *Xenobiotica*, 15(12): 1045-1051.
- Knutti, R.; Rothweiler, H. and Schlatter, C. (1981). Effect of pregnancy on the pharmacokinetics of caffeine. *European Journal of Clinical Pharmacology*, 21(2): 121-126.
- Knutti, R.; Rothweiler, H. and Schlatter, C. (1982). The effect of pregnancy on the pharmacokinetics of caffeine. *Archives of Toxicology*, 5(5): 187-192.
- Kozmik, Z. (2008). The role of Pax genes in eye evolution. *Brain Research Bulletin*, 75(2-4): 335-339.
- Kurata, K.; Maeda, M.; Nishida, E.; Tsukuda, R.; Suzuki, T.; Ando, T. and Tokuriki, M. (1997). Relationship between caffeine-induced ocular hypertension and ultrastructure changes of non-pigmented ciliary epithelial cells in rats. *Journal of Toxicological Sciences*, 22(5):447-454.
- Linnola, R.J.; Sund, M.; Ylonen, R. and Pihlajaniemi, T. (2003). Adhesion of soluble fibronectin, vitronectin, and collagen type IV to intraocular lens materials. *Journal of Cataract and Refractive Surgery*, 29(1): 146 -152.
- Matijasevich, A.; Barros, F.C.; Santos, I.S. and Yemini, A. (2006). Maternal caffeine consumption and fetal death: a case-control study in Uruguay. *Paediatric and Prenatal Epidemiology*, 20(2): 100-109.
- Minelli, A. and Bellezza, I. (2011). Methylxanthines and reproduction. *Handbok of Experimental Pharmacology*. Springer Berlin Heidelberg, pp: 349-372.
- Nikoui, V.; Ostadhadi, S.; Takzare, N.; Nabavi, S.M.; Giorgi, M. and Bakhtarian, A. (2013). The role of clomipramine in potentiating the teratogenic effects of caffeine in pregnant rats: a histopathological study. *ScientificWorldJournal* 2013: 382434.
- Paxinos, G. (Ed.). (2014). *The rat nervous system*. New York: Academic Press. Pp: 948-971
- Pollard, I. and Smallshaw, J. (1988). Male mediated caffeine effects over two generations of rats. *Journal of Developmental Physiology*, 10(3): 271-281.
- Thayer, P.S. and Palm, P.E. (1975). A current assessment of the mutagenic and teratogenic effects of caffeine. *CRC Critical Reviews in Toxicology*, 3(3): 345-369.
- Tye, K.; Pollard, I.; Karlsson, L.; Scheibner, V. and Tye, G. (1993). Caffeine exposure in utero increases the incidence of apnea in adult rats. *Reprod Toxicol* 7(5): 449-452.
- Wilkinson, J.M. and Pollard, I. (1994). In utero exposure to caffeine causes delayed neural tube closure in rat embryos. *Teratogenesis, Carcinogenesis and Mutagenesis*, 14(5): 205-211.
- Wink, C.S.; Rossowska, M.J. and Nakamoto, T. (1996). Effects of caffeine on bone cells and bone development in fast-growing rats. *Anatomical Record*, 246(1): 30-38.
- Yin, W.; Li, H. and Peng, L. (1998). Behavioral-teratological effects of caffeine on mice. *Journal of Hygiene Research*, 27(2): 116-118.

## Evaluate the effect of caffeine consumption during pregnancy on lens development of the neonate rat

Morovvati, H.<sup>1</sup>; Eini, L.<sup>2</sup> and Adibmoradi, M.<sup>3</sup>

Received: 11.03.2015

Accepted: 29.09.2015

### Abstract

Consumption of harmful edibles during pregnancy may cause fetal abnormalities in development of various systems, including the visual system. Awareness and realizing of harmful factors can lead to a decrease in birth injury.

Considering the importance of the visual system development and due to caffeine is frequently used during pregnancy, this study investigated the effect of caffeine on neonatal rat during the formation of embryonic visual system.

In this experimental study 24 Wistar pregnant rats were divided into three groups (two experimental groups and one control group). Experimental groups received 50 and 100 mg/kg daily 8-21 GD (gestational days) intraperitoneal of caffeine, respectively and the control group received normal saline. Offsprings were collected and eyes were removed at day 21. Offsprings were studied for macroscopic abnormalities, also histological and histomorphometric evaluation of lens were performed.

The results showed that caffeine consumption during pregnancy can cause delay and defects in eye development including the lens and also the maximum and the most important histomorphometric changes was occurred at the dose of 100 mg/kg. Moreover, data showed that significant reduction of offsprings weight in experimental groups and reduction of crown rump length in experimental groups in comparison with control group. Accordance to microscopy and histopathology evidence, caution is recommend caffeine intake by pregnant women.

**Key words:** Caffeine, Lens, Teratogen, Rat, Histomorphometric

---

1- Professor, Department of Basic Sciences, Faculty of Veterinary Medicine, University of Tehran, Tehran, Iran

2- PhD student of Comparative Histology, Faculty of Veterinary Medicine, University of Tehran, Tehran, Iran

3- Associate Professor, Department of Basic Sciences, Faculty of Veterinary Medicine, University of Tehran, Tehran, Iran

**Corresponding Author:** Morovvati, H., E-mail: hmorovvati@ut.ac.ir