

## مطالعه اثرات هیستومورفومتریک یونجه بر کیسه منی موش صحرائی

نعیم عرفانی مجد<sup>۱\*</sup>، سمیرا تیمورپور<sup>۲</sup>، قدرت‌الله محمدی<sup>۳</sup> و سیدرضا فاطمی طباطبائی<sup>۴</sup>

تاریخ دریافت: ۹۴/۱۱/۱۷

تاریخ پذیرش: ۹۵/۴/۲۰

## چکیده

گیاهان فیتواستروژن، دارای ترکیبات شبه استروژنی بوده و اثرات متفاوتی بر دستگاه تولیدمثلی دارند. یونجه که حاوی ترکیبات فیتواستروژنی است، یکی از مهم‌ترین علوفه‌های گروه لگومینه‌ی جهان با نام علمی *Medicago sativa* بوده که مورد استفاده انسان نیز می‌باشد. با توجه به این که گزارش‌های گوناگونی در مورد اثرات یونجه بر اندام‌های تولیدمثلی وجود دارد، هدف از این مطالعه بررسی اثرات هیستومورفومتریک یونجه بر کیسه‌ی منی موش صحرائی بالغ می‌باشد. در مطالعه‌ی حاضر ۳۰ سر موش نر بالغ به دو گروه کنترل و درمان تقسیم شده و هر گروه به سه دسته‌ی ۵ تائی تقسیم گردیدند. گروه‌های کنترل فقط با ۱۴۰ گرم کنسانتره (پلیت) و گروه‌های درمان با ۸۰ گرم کنسانتره و ۳۰۰ گرم یونجه‌ی تازه به صورت روزانه تغذیه شدند. سپس در زمان‌های ۳۰، ۴۵ و ۶۰ روز، کیسه‌ی منی موش‌ها خارج و مورد مطالعه قرار گرفتند. پس از مطالعات ماکروسکوپی، با روش تهیه‌ی مقاطع پارافینی، برش‌هایی به ضخامت ۵-۶ میکرومتر تهیه و مورد رنگ‌آمیزی معمول H&E و PAS قرار گرفتند. وزن کیسه‌ی منی موش‌های گروه‌های درمانی اول و دوم به ترتیب با ( $P < 0.01$ ) و ( $P < 0.05$ ) نسبت به گروه‌های کنترل خود، کاهش معنی‌داری نشان دادند ولی این اختلاف در گروه درمانی سوم نسبت به گروه کنترل معنی‌دار نبود. در مطالعات میکرومتری ضخامت کل دیواره و طبقه‌ی عضلانی گروه‌های درمانی دوم و سوم نسبت به گروه کنترل خود تفاوت معنی‌داری نداشت اما گروه درمان اول نسبت به کنترل اول افزایش معنی‌داری ( $P < 0.01$ ) داشت. ضخامت بافت پوششی گروه‌های درمان دوم و سوم نسبت به گروه‌های کنترل خود افزایش معنی‌داری ( $P < 0.05$ ) داشت ولی گروه درمان اول نسبت به کنترل تفاوت معنی‌داری نداشت. نتایج تحقیق حاضر نشان داد که استفاده از یونجه‌ی تازه، به مدت ۳۰، ۴۵ و ۶۰ روز سبب تغییراتی بر بعضی از مشخصه‌های میکروسکوپی و ماکروسکوپی کیسه‌ی منی شده، اما در مجموع این تغییرات در ساختار پارانشیم کیسه‌ی منی بسیار خفیف بوده و بر عملکرد غده تأثیر قابل توجهی ندارد.

کلمات کلیدی: هیستومیکرومتری، کیسه‌ی منی، یونجه، موش صحرائی

## مقدمه

قرار گرفتن در معرض ترکیبات گیاهی می‌باشد. فیتواستروژن‌ها و سایر مواد شیمیائی گیاهی دارای اثرات بارزی بر رویدادهای سیگنالینگ<sup>۲</sup> سلول هستند و این اثرات با توجه بازه‌ی زمانی و عوامل دیگر می‌توانند مثبت یا منفی بوده و ظرفیت سلولی را به طرز قابل توجهی تغییر داده و همچنین در رویدادهای فیزیولوژیکی و رشد و نمو، تغییر ایجاد می‌کنند (Guerrero-Bosagna and

کیسه‌ی منی<sup>۱</sup> و غده‌ی پروستات در عملکرد طبیعی باروری مؤثر هستند زیرا در پارامترهای تحرک، پایداری اسپرم و حفاظت ایمنی سلول‌های جنسی نقش بسزایی دارند. در مواردی که فعالیت این غدد تغییر پیدا کند، این امکان هست که فعالیت‌های تولید مثلی نیز تحت تأثیر قرار گیرند (Gonzales 2001). یکی از مهم‌ترین عوامل زیستی برای گسترش تغییرات اپی‌ژنیک در فرد، تغذیه و

\*نویسنده‌ی مسئول

E-mail: naeemalbo@yahoo.com

<sup>۱</sup> استاد گروه علوم پایه، دانشکده‌ی دامپزشکی، دانشگاه شهید چمران اهواز<sup>۲</sup> دانش‌آموخته‌ی کارشناسی ارشد بافت‌شناسی، دانشکده‌ی دامپزشکی، دانشگاه شهید چمران اهواز<sup>۳</sup> دانشیار گروه علوم درمانگاهی، دانشکده‌ی دامپزشکی، دانشگاه شهید چمران اهواز<sup>۴</sup> دانشیار گروه علوم پایه، دانشکده‌ی دامپزشکی، دانشگاه شهید چمران اهواز

استروژن با این که به عنوان هورمون اختصاصی جنس ماده شناخته شده ولی نقش فیزیولوژیکی مهمی را در جنس نر ایفا می‌کند (Hong CJ et al. 2010, Radovic et al. 2001, O'Donnell et al. 2009)، کومستروژن فیتواستروژنی است که فعالیت بیولوژیکی استروژن را تقلید می‌کند (Kuiper et al. 1998). کومستان‌ها اثر استروژنی ضعیفی داشته اما این اثرات می‌تواند در نتیجه‌ی متابولیسم آن‌ها در دستگاه گوارش افزایش یابد (Cho et al. 2003). بتاکاروتن موجود در یونجه، پیش‌ساز ویتامین آ، نقش عمده‌ای در روند برنامه‌ی تولید مثل حیوانات بازی می‌کند (Chew 1993). مصرف یونجه در موش‌های صحرایی سبب افزایش میزان تستوسترون خون می‌گردد (Al-Yawer 2011) پژوهشگران به این نتیجه رسیده‌اند که قرار گرفتن در معرض فیتواستروژن از نوع کومستروژن تغییر خاصی بر اندام‌های تولید مثل موش صحرایی نر ایجاد نمی‌کند (Awoniyi et al. 1997). با توجه به نقش فیزیولوژیکی کیسه‌ی منی در فعالیت‌های تولید مثل جنس نر، و با توجه به این که اطلاعاتی در مورد اثرات مقادیر مصرف گیاه فیتواستروژنیک یونجه و نیز طول مدت مصرف، در دسترس نیست، لذا هدف از مطالعه‌ی حاضر بررسی اثرات احتمالی یونجه بر تغییرات میکرومتریکی و هیستولوژیکی پارانشیم کیسه‌ی منی موش‌های صحرایی نر در مدت زمان‌های متفاوت می‌باشد.

### مواد و روش کار

در این پژوهش ۳۰ سر موش صحرایی بالغ نر، نژاد ویستار با میانگین سنی ۳-۴ ماه و میانگین وزنی ۲۳۰ گرم در شرایط یکسان از خانه‌ی حیوانات آزمایشگاهی دانشکده‌ی دامپزشکی، دانشگاه شهید چمران اهواز، تهیه و در همان محل نگهداری شدند. میزان نور بر اساس ۱۲ ساعت نور و ۱۲ ساعت تاریکی در طول مطالعه تنظیم شد. موش‌ها به دو گروه درمان و کنترل تقسیم شدند و هر کدام از گروه‌ها به سه دسته‌ی ۵ تایی تقسیم شدند.

(Skinner 2014, Soni et al. 2014). برای اولین بار، در دام‌هایی که در مزارع حاوی گیاهان فیتواستروژنیک، با مقادیر فراوان تغذیه می‌کردند، اثرات ترکیبات فیتواستروژنی روی فعالیت‌های تولید مثل مشاهده گردید. بر طبق گزارش‌هایی در استرالیا، میش‌هایی که از مزارع شبدر تغذیه می‌کردند میزان هورمون‌های آندروژنی پلاسمای خون آن‌ها غیر طبیعی و باروری آن‌ها کاهش یافته یا از بین رفته بود که این عارضه تحت عنوان سندرم گل شبدر<sup>۱</sup> مطرح شد (Bennett et al. 1946, Moersch et al. 1967, Obst and Seamark 1975). آلبوغبیش در سال ۱۳۸۲ گزارش نمود که فیتواستروژن‌ها می‌توانند در ضخامت بافت پوششی، تعداد سلول‌های موکوسی، اندازه و حجم غدد سرویکس مؤثر باشند. فیتواستروژن‌ها سبب کاهش معنی‌دار سطح هورمون تستوسترون شده و می‌توانند بر عملکرد غدد جنسی نر و در نهایت بر فعالیت‌های تولید مثل تأثیر بگذارند (مدرسی و همکاران ۱۳۸۹). گزارش‌هایی نیز در خصوص اثرات گیاهان استروژنیک بر اندازه‌ی کیسه‌ی منی، وجود دارد (Ruhlen et al. 2008). گیاه یونجه<sup>۲</sup>، مهم‌ترین گیاه علوفه‌ای است که در ایران و بسیاری از نقاط جهان به وسعت زیادی کشت می‌شود و به دلیل ارزش بالای غذایی و امکان کاشت آن در اقلیم‌های مختلف به ملکه‌ی نباتات علوفه‌ای مشهور شده است (Nekoubin and Sudagar 2013)، از نظر ویتامین‌ها و فیتواستروژن‌ها غنی است و به عنوان یک افزودنی غذایی و مکمل غذایی در رژیم غذایی انسان نیز استفاده می‌شود (Barens and Sheaffer 1995, Jayapal et al. 2002). این گیاه حاوی فیتواستروژن است (Cheeke and Shull 1985)، مهم‌ترین آن کومستان‌ها<sup>۳</sup> می‌باشد که زیر گروهی از ترکیبات فیتواستروژنی بوده و از لحاظ ساختاری شبیه ایزوفلاون‌ها می‌باشند. تغذیه با یونجه می‌تواند اثرات گوناگونی بر فعالیت‌های تولیدمثل دام‌ها داشته باشد.

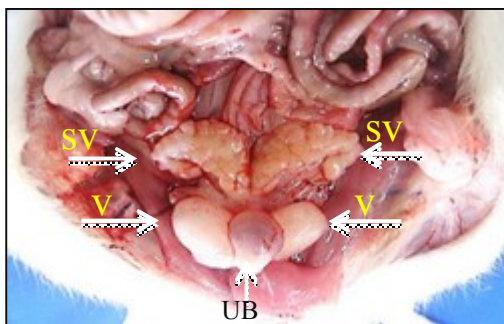
- 1- Clover disease in sheep
- 2- Alfalfa
- 3- Coumestans

مستقل در سطح معنی دار ( $P < 0/05$ ) مورد تجزیه و تحلیل قرار گرفت.

### نتایج

نتایج مطالعه‌ی ماکروسکوپی و میکروسکوپی (بافت-شناسی، هیستومتری)، در گروه‌های مورد مطالعه با استفاده از جداول و تصاویر میکروسکوپی به شرح ذیل ارائه می‌گردد:

**نتایج ماکروسکوپی:** کیسه‌منی در ناحیه‌ی شکمی حفره‌ی شکم و بیرون از حفره‌ی لگن قرار گرفته که پس از کنار زدن روده‌ها این غده زرد رنگ به شکل دو غده‌ی قرینه، توپر، کمائی شکل دراز و متصل به هم مشاهده شد (تصویر ۱).



تصویر ۱: نمای ماکروسکوپی کیسه‌ی منی موش صحرائی. کیسه‌ی منی سمینال وزیکول (SV)، پروستات شکمی (V)، مثانه (UB).

نتایج کمی حاصل از مطالعه‌ی ماکروسکوپی مشخص کرد که وزن کیسه‌ی منی در گروه درمانی اول و دوم به ترتیب با ( $P < 0/01$ ) و ( $P < 0/05$ ) نسبت به گروه‌های کنترل خود کاهش معنی‌داری نشان می‌دهد. اما در گروه درمانی سوم نسبت به گروه کنترل سوم تفاوت معنی‌داری مشاهده نگردید (جدول ۱).

**نتایج میکروسکوپی:** این غده در گروه کنترل، دارای یک پوشش خارجی سرریزی و یک لایه‌ی میانی از عضله‌ی صاف و ضخیم و یک پوشش مخاطی است. در بافت همد پارین - زیر مخاط واحدهای ترشحي لوله‌ای-

گروه‌های درمان روزانه به مدت ۳۰، ۴۵ و ۶۰ روز، ۸۰ گرم کنستانتره به علاوه ۳۰۰ گرم یونجه‌ی تازه (خشک نشده)، دریافت کردند که قسمت برگ‌ها و سرشاخه‌های آن جدا گردیده و در قفس آن‌ها گذاشته شد به طوری که آزادانه به یونجه دسترسی داشتند. در حالی که گروه‌های کنترل به مدت ۳۰، ۴۵ و ۶۰ روز، فقط با ۱۴۰ گرم کنستانتره (پلیت)، به صورت روزانه تغذیه شدند. در رابطه با تعیین دوز و زمان مصرف یونجه، نظر به عدم وجود گزارش‌هایی در این خصوص، در ابتدا یک مطالعه‌ی تجربی با زمان بیش از ۴ ماه در دوزها و زمان‌های مختلف انجام و در نهایت دوز مصرفی و زمان‌های مصرف برای این مطالعه مشخص گردید.

بعد از اتمام دوره‌ی پرورش، موش‌ها به آزمایشگاه منتقل گردیده و هرکدام از آن‌ها با کتامین - زایلازین بیهوش و آسان‌کشی شدند. سپس موش‌ها، کالبدگشایی و بعد از بررسی‌های ماکروسکوپی شامل شناسایی موقعیت و شکل ظاهری کیسه‌ی منی و توزین آن با ترازوی دیجیتال، به همراه مثانه و میزراه بدون آسیب به بافت آن‌ها، خارج گردیدند. جهت انجام مطالعات بافت‌شناسی، نمونه‌هایی به ضخامت حداکثر ۰/۵ سانتی‌متر از نواحی مختلف کیسه‌ی منی برداشت و در محلول ثبوتی فرمالین سایلین قرار داده شدند. از نمونه‌های تثبیت شده به روش استاندارد تهیه‌ی مقاطع بافتی، برش‌هایی به ضخامت ۵-۶ میکرومتر تهیه و با استفاده از روش‌های هماتوکسیلین-اوتوزین (H&E) و پرئودیک اسیدشیف (PAS) رنگ‌آمیزی گردیدند. در بخش بافت‌شناسی، پارانشیم کیسه‌ی منی که خود شامل طبقات مخاط و عضلانی، واحدهای ترشحي، سلول‌های ترشحي و نیز واکنش سلول‌ها نسبت به رنگ اختصاصی (PAS) مورد بررسی قرار گرفتند. در بخش هیستومتری، ساختار کیسه‌ی منی با استفاده از عدسی Digital Dino-lite و نرم‌افزار Dino-capture 2.0 مورد مطالعه قرار گرفتند. در نهایت، داده‌های به دست آمده با استفاده از نرم‌افزار SPSS، مورد ارزیابی قرار گرفته و اختلاف بین گروه‌ها به وسیله‌ی آزمون آماری T-Student

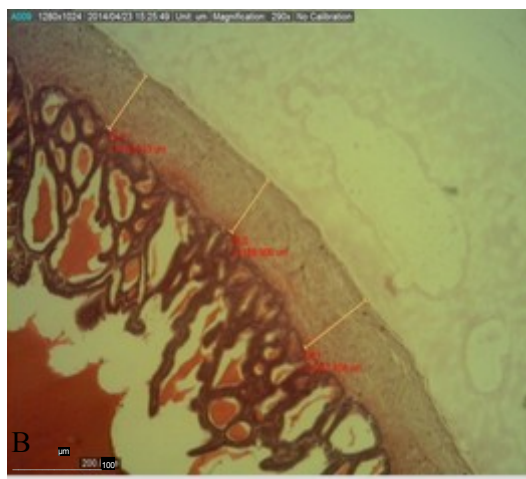
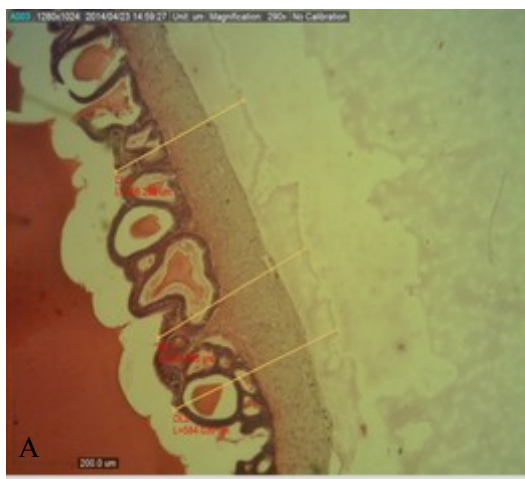
PAS نشان داد که کیسه‌ی منی نسبت به رنگ اختصاصی PAS به دلیل ماهیت شیمیایی ترشحات سلول‌های بافت پوششی موجود در واحدهای ترشچی غده در همه‌ی گروه‌های درمان و کنترل واکنش منفی دارد (تصویر ۴).

**نتایج هیستومتری:** ضخامت کل دیواره‌ی کیسه‌ی منی، طبقه‌ی عضلانی فقط در گروه درمانی اول (۳۰ روزه) نسبت به گروه کنترل افزایش معنی‌داری ( $P < 0/01$ ) پیدا کرده بود. اما در گروه‌های درمانی ۴۵ و ۶۰ روزه نسبت به گروه‌های کنترل خود تفاوت معنی‌داری مشاهده نگردید (جدول ۱).

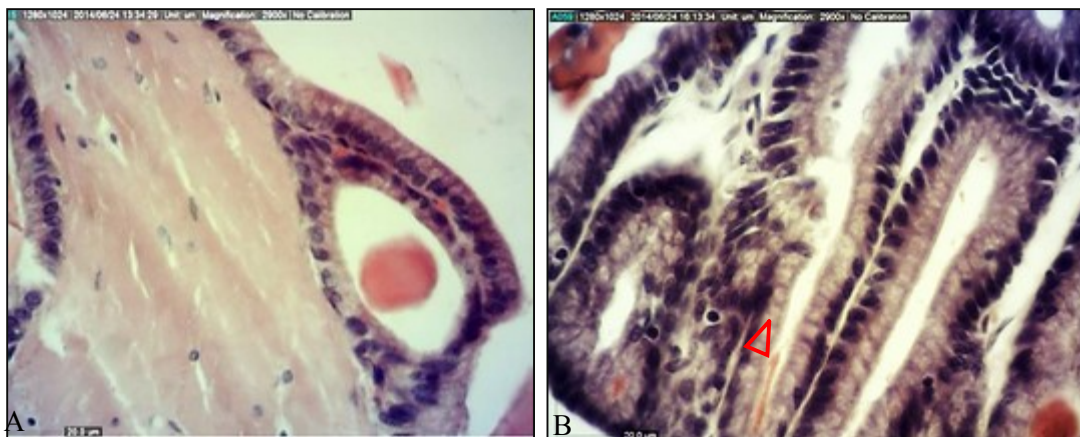
ضخامت بافت پوششی کیسه‌ی منی در گروه‌های درمانی دوم و سوم (۴۵ و ۶۰ روزه) نسبت به گروه‌های کنترل افزایش معنی‌داری ( $P < 0/05$ ) را نشان دادند. اما در گروه درمانی اول (۳۰ روزه) نسبت به گروه کنترل تفاوت معنی‌داری مشاهده نگردید (جدول ۱).

آلوتولی قرار دارند. سطح داخلی مخاط دارای چین-خوردگی‌های زیادی است که انشعابات و بهم پیوستگی‌های آن‌ها، شبکه‌ای را ایجاد می‌کند که باعث افزایش سطح کلی آن می‌شود. بافت پوششی مخاط آن از نوع استوانه‌ای ساده تا استوانه‌ای مطبق کاذب بوده و سیتوپلاسم سلول‌های موکوسی آن کف‌آلود مشاهده گردید (تصویر ۳). در گروه درمانی ۳۰ روزه نسبت به گروه کنترل، ضخامت طبقات مخاطی و عضلانی آن افزایش نشان داد که در بخش نتایج میکرومتری به تفصیل ارائه خواهد شد (تصویر ۲).

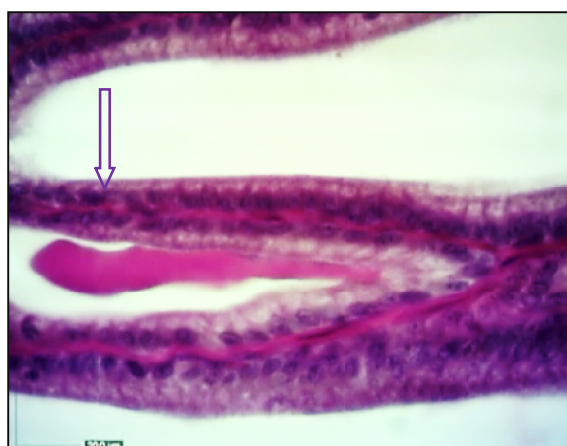
در گروه‌های درمانی ۳۰ و ۴۵ روزه نسبت به گروه کنترل، ضخامت بافت پوششی افزایش معنی‌داری نشان می‌دهد. سلول‌های لنفوسیت داخل پوششی در بافت پوششی مشاهده گردید (تصویر ۳). در گروه درمانی ۶۰ روزه، تغییرات ساختاری محسوسی در مقایسه با گروه کنترل مشاهده نگردید. نتایج به دست آمده با رنگ‌آمیزی



تصویر ۲: افزایش کل دیواره و ضخامت طبقه‌ی عضلانی کیسه‌ی منی موش صحرایی گروه درمان اول (B)، در مقایسه با گروه کنترل (A)، قابل توجه است (H&E, X10).



تصویر ۳: ساختار بافتی کیسه‌ی منی موش صحرایی گروه‌های کنترل (A) و درمان دوم (B). سلول‌های لنفوسیت داخل پوششی (سر پیکان‌ها) و افزایش ضخامت بافت پوششی مخاط با سیتوپلاسمی کف‌آلود در گروه درمان مشاهده می‌گردد (H&E, X40).



تصویر ۴: واکنش منفی به رنگ‌آمیزی PAS در سیتوپلاسم سلول‌های ترش‌جی کیسه‌ی منی موش صحرایی گروه درمان سوم (پیکان) قابل توجه است (PAS, X40).

جدول ۱: میانگین و انحراف از معیار تغییرات مشخصه‌های مورد مطالعه در کیسه‌ی منی موش صحرایی در گروه‌های مورد مطالعه

گروه	مشخصه	ضخامت کل دیواره (μm)	ضخامت طبقه عضلانی (μm)	ضخامت اپیتلیوم (μm)	وزن کیسه منی (گرم)
کنترل ۱		146/44 ± 22/40	86/86 ± 19/24	14/70 ± 2/25	1/21 ± 0/08
درمان ۱		247/36 ± 62/35 <sup>a</sup>	140/37 ± 47/42 <sup>a</sup>	18/19 ± 1/50	0/91 ± 0/14 <sup>a</sup>
کنترل ۲		175/09 ± 20/85	113/60 ± 29/46	13/75 ± 1/28	1/36 ± 0/17
درمان ۲		207/10 ± 42/69	122/65 ± 18/88	15/81 ± 0/58 <sup>c</sup>	1/11 ± 0/14 <sup>c</sup>
کنترل ۳		158/96 ± 43/49	93/41 ± 17/59	13/02 ± 0/99	0/93 ± 0/14
درمان ۳		209/97 ± 33/03	110/96 ± 34/79	15/05 ± 1/74 <sup>e</sup>	0/78 ± 0/22

حروف لاتین در هر ستون بیان‌گر اختلاف معنی‌دار بین گروه درمان با گروه کنترل مربوطه می‌باشند (P < 0/05).

## بحث

هیپوفیز می‌باشد و یا این که ممکن است به صورت یک اثر مستقیم بر کیسه‌ی منی، مطرح باشد (Mawhinney and Belis 1976, Sirotkin and Harrath 2014).

نتایج به دست آمده از پژوهش حاضر کاهش وزن کیسه‌ی منی در گروه‌های درمانی اول و دوم نسبت به گروه‌های کنترل اول و دوم را نشان داد ولی در گروه درمانی سوم تفاوت معنی‌دار نبود. Jaroenporn و همکاران در سال ۲۰۰۶ نیز گزارش کردند، تحت درمان قرار گرفتن با گیاه فیتواستروژن به میزان ۲۰۰ میکروگرم بر کیلوگرم وزن بدن به مدت ۸ هفته با دوزهای متفاوت (۰، ۱۰ و ۱۰۰) موجب می‌شود که وزن کیسه‌ی منی در دوز ۱۰۰ میکروگرم کاهش پیدا کند، ولی در دوز ۱۰ میکروگرم افزایش داشت که این تفاوت را در اثرات متناقض فیتواستروژن در دوزهای مختلف می‌دانند که وابسته به دوز و مدت زمان قرار گرفتن در معرض فیتواستروژن دانسته و به طور کلی وزن غدد تناسلی وابسته به وجود آندروژن‌ها می‌باشد. طی تحقیقات انجام شده توسط Chowdhury و همکاران در سال ۱۹۸۱، گزارش شد که تجویز استروژن با دوز ۵۰ میکروگرم به صورت روزانه موجب کاهش وزن کیسه‌ی منی در موش صحرایی نر بالغ سالم می‌شود. Dahr و Setty در سال ۱۹۷۶، با استفاده از استرادیول ۲۵۰ میکروگرم به صورت تزریق زیر جلدی در روز پنجم پس از تولد قادر به نشان دادن تغییرات بلوغ در غدد ضمیمه‌ی جنسی در زمان بلوغ بوده و در بررسی بافت‌شناسی همین پژوهش مشخص شد که درمان با استروژن برای مدت ۶۰ روز موجب آتروفی غدد ضمیمه‌ی جنسی رت‌های بالغ می‌گردد. Cline و همکاران در سال ۲۰۰۴، گزارش کردند که با استفاده از جنستین دایدزین به مقدار ۴۰ میلی‌گرم بر کیلوگرم وزن بدن در رژیم غذایی موش‌های صحرایی به مدت ۱۶ هفته، وزن غدد ضمیمه‌ی جنسی و کیسه‌ی منی کاهش می‌یابد. این محققین کاهش وزن غدد ضمیمه‌ی

یونجه دارای اثرات متفاوتی بر دستگاه تولید مثلی حیوانات اهلی می‌باشد به طوری که، برخی از محققین بر این باور هستند که گیاه یونجه دارای اثرات تحریکی و برخی دیگر اعتقاد دارند که اثرات مهاری بر تولید مثل دارد. گزارش‌های زیادی در خصوص اثرات متضاد رژیم غذایی گیاه فیتواستروژنیک یونجه وجود دارد. تغذیه با مواد غذایی حاوی کومستروژن می‌تواند باعث شود که کومستروژن به عنوان یک آنتی‌استروژن عمل کرده و فرایندهایی وابسته به  $ER\beta$  را تعدیل کند. این یافته‌ها در تضاد با نتایجی است که اظهار می‌داشتند کومستروژن فعالیت استروژنی در  $ER\beta$  دارد. مطالعات نشان داده که کومستروژن موجود در رژیم غذایی این توانایی را دارد که نحوه‌ی عمل خود را بر سوخت و ساز بدن یا بافت‌های خاص تغییر دهد (Patisaul et al. 1999). پژوهشگران، اثرات رژیم غذایی حاوی فیتواستروژن را بر بافت دستگاه تناسلی موش‌های صحرایی مورد مطالعه قرار دادند و گزارش نمودند که غلظت (۰/۰۱ درصد) رژیم غذایی طبیعی حاوی ایزوفلاون و کومستروژن در مدت زمان کوتاه (۲۴-۲۱ روز و یا ۶۰-۲۲ روز) اثراتی گذرا بر اندام‌های جنسی دارد اما در بلند مدت با دوره‌های نامنظم (۱۳۱-۱۱۶ روز) می‌تواند سبب برخی تغییرات دائمی بر عملکرد دستگاه تولید مثلی شود. در این پژوهش گزارش شده که استروژن‌های گیاهی در سطوح طبیعی تغذیه‌ای، با عمل آگونیستی در بافت‌های وابسته به آندروژن و نیز فرایندهای که وابسته به آندروژن می‌باشند، مؤثر هستند (Whitten and Naftolin 1992). چندین مکانیسم متفاوت و نتایج گوناگون حاصل از مطالعات تجربی و بالینی برای عمل استروژن در غدد ضمیمه‌ی جنسی و اندام‌های جنسی نر مطرح شده است که یکی از این مکانیسم‌ها شامل یک اثر غیرمستقیم به وسیله‌ی عمل بازخورد منفی (فیدبک منفی) در انتشار گنادوتروپین‌های

## 1- Estrogen Receptor Beta

موش‌های صحرایی باعث تسریع در رشد و توسعه و بلوغ دستگاه تناسلی می‌گردند. در پژوهش حاضر گروه درمانی دوم و سوم نسبت به گروه‌های کنترل دوم و سوم افزایش معنی‌داری را در ضخامت بافت پوششی کیسه‌ی منی نشان داد. Cline و همکاران در سال ۲۰۰۴، بر طبق بررسی‌های انجام شده مشاهده کردند که فیتواستروژن‌ها سبب متاپلازی سلول‌های سنگفرشی<sup>۲</sup> (سلول‌های استوانه‌ای بافت پوششی) در کیسه‌ی منی می‌شوند. Gaytan و همکاران در سال ۱۹۸۶، مشاهده کردند که مصرف استرادیول در دوز ۵۰۰ میکروگرم در روزهای ۱۵ و ۴۵ دارای اثرات افزایشی در ضخامت بافت پوششی کیسه‌ی منی است و گزارش نمودند که این تغییرات می‌تواند به دلیل اثرات متفاوت فیتواستروژن‌ها در سن و دوره‌ی مصرف متفاوت بر ساختار بافتی غدد و همچنین حساسیت اپیتلیوم غده‌ای به آندروژن‌ها، باشد (Neubauer and Mawhinney 1981).

Thompson و همکاران در سال ۱۹۷۹ گزارش کردند که غدد جنسی موش‌های صحرایی که تحت درمان با استرادیول با دوز ۵۰ میکروگرم به صورت روزانه و مدت زمان ۱۰ تا ۲۵ روز قرار گرفتند و همچنین موش‌های اخته شده تحت درمان با استروژن، ترشحات سلولی خود را حفظ و حتی بازسازی و ترمیم در اپیتلیوم سلولی مشاهده شد. در این موش‌ها سلول‌های اپیتلیوم به طور قابل توجهی بلندتر و ضخامت بافت پوششی افزایش یافته بود. همچنین در موش‌های اخته شده تحت درمان با استروژن، نسبت به گروه کنترل، افزایش قابل توجهی در وزن غدد و ارتفاع سلول‌های بافت پوششی مشاهده گردید. درمان با استروژن نشان داد که در اندام‌های جنسی و غدد ضمیمه‌ی جنسی نر بسته به دوز، سن، گونه‌های حیوانی و غده‌ی خاص مورد مطالعه منجر به هیپرپلازی، متاپلازی و گاهی کراتینیزه شدن اپیتلیوم می‌شود (Price and Williams-Ashman 1961, Arai et al 1977).

جنسی متعاقب مصرف استروژن را با توجه به تفاوت در اثرات آن، نشان دهنده‌ی تفاوت در دوز، حساسیت گونه‌ی مورد مطالعه و یا مدت زمان مصرف می‌دانند. بنابراین کاهش وزن این غده را می‌توان وابسته به دوز مصرفی و مدت زمان قرار گرفتن در معرض گیاهان فیتواستروژن دانست. محققین دیگر کاهش وزن کیسه‌ی منی متعاقب مصرف فیتواستروژن را به این دلیل می‌دانند که ممکن است مربوط به پاسخ وابسته به سن به استروژن و یا به خاطر ساختار بافت‌های آسینار و فیبرو ماسکولار<sup>۱</sup> باشد که می‌تواند به استروژن پاسخ‌های متفاوت داشته باشد (Thompson et al. 1979). در تحقیقات انجام شده روی ۲۴ موش نر در سن ۴ هفته‌گی و به مدت ۹۰ روز تحت درمان با شیر سویا، هیچ تغییری در وزن نسبی و بافت غدد ضمیمه‌ی جنسی نر مشاهده نشد که این یافته را می‌توان به نتیجه‌ی به دست آمده از وزن کیسه‌ی منی در گروه سوم که تفاوت معنی‌داری نداشت، نسبت داد (Zeriuoh et al. 2014). نتایج به دست آمده از پژوهش حاضر در گروه درمانی اول نسبت به کنترل اول افزایش معنی‌داری را در ضخامت کل دیواره‌ی کیسه‌ی منی نشان داد. Gaytan و همکاران در سال ۱۹۸۶، در یک مطالعه‌ی مورفومتریک روی غده‌ی پروستات شکمی و کیسه‌ی منی در موش‌های صحرایی نر در روزهای ۱۵، ۳۰ و ۴۵ روزگی با دوز ۵۰۰ میکروگرم استرادیول، اندام‌های جنسی موش‌ها را مورد مطالعه قرار دادند و مشاهده کردند که استروژن باعث افزایش حجم طبقه‌ی عضلانی و بافت-همبندی داربست (فیبروماسکولار) کیسه‌ی منی شده است. همچنین در موش‌های تحت درمان با استروژن افزایش قابل توجهی در سلول‌های عضلانی صاف غدد ضمیمه‌ی تناسلی مشاهده شد.

Casanova و همکاران ۱۹۹۹، گزارش کردند که فیتواستروژن‌ها با میزان ۱۴ میلی‌گرم دایدزین و ۱۶ میلی‌گرم جنستین در هر ۱۰۰ گرم از رژیم غذایی

دوزهای ۱۲/۵، ۲۵، ۵۰ و یا ۱۰۰ میلی‌گرم بر کیلوگرم وزن بدن به صورت روزانه، اثر خاصی بر باروری موش‌های صحرایی نداشته و علاوه بر این مشاهده کردند که هیچ تغییر بافتی در غدد ضمیمه‌ی جنسی ایجاد نمی‌کند. با توجه به گزارشات Nilsson و همکاران ۲۰۰۱، Yilmaz و Girgin در سال ۲۰۰۵، مکانیسم عمل متفاوت فیتواستروژن در تحقیق حاضر را می‌توان به گیرنده‌های استروژنی تعمیم داد، که اثرات ژنومی استروژن را میانجی‌گری می‌کنند. استروژن به صورت غیرفعال به داخل سلول انتشار یافته و از سیتوپلاسم عبور کرده وارد هسته می‌شود و با گیرنده‌های پروتئینی خود واکنش اختصاصی می‌دهد. ترکیب گیرنده-استروژن باعث افزایش نسخه‌برداری در ژن هدف شده و در نتیجه منتهی به افزایش سنتز DNA و تقسیم سلولی می‌گردد. در واقع افزایش سلول‌های بافت پوششی و ازدیاد سلولی باعث افزایش ضخامت طبقه عضلانی شده که نتیجه‌ی به دست آمده در پژوهش حاضر را می‌توان به مکانیسم توصیف شده نسبت داد. همچنین گیرنده‌های استروژنی با عملکرد دوگانه‌ی خود یعنی با توقف نسخه‌برداری ژنی با تثبیت mRNA پاسخ سلولی را ظاهر می‌کند که این روند باعث کاهش تکثیر سلولی می‌شود که این دلیل را می‌توان به نتیجه‌ی گروه سوم در پژوهش حاضر که تفاوت معنی-داری مشاهده نگردید، مرتبط دانست. جنستین و دایدزین احتمالاً اثرات آنتی‌استروژنیک خود را به طور غیرمستقیم از طریق کاهش بیان گیرنده‌های آندروژنی اعمال می‌کنند (Fritz et al. 2002). بنابراین ممکن است که کاهش بیان گیرنده‌های آندروژنی نسبت به وجود استروژن از حساسیت بیش‌تری برخوردار باشد (Naslund and Coffey 1979, Rajfer and Coffey 1986). مطالعات گسترده‌تری در این زمینه لازم است، از جمله این که تجزیه و تحلیل بیش‌تری در بیان و اتصال گیرنده‌های استروژن و آندروژن در غدد جنسی پس از درمان با فیتواستروژن صورت گیرد.

در تحقیقی دیگر توسط Papaioannidou و همکاران در سال ۲۰۱۳، موش‌های نر بالغ ۶ ماهه که در دو گروه درمان و کنترل به مدت ۳ ماه تحت رژیم غذایی با سویا تحت درمان قرار گرفتند، ضخامت بافت اپیتلیوم غدد ضمیمه‌ی جنسی و کیسه‌ی منی کاهش نشان داد و دلیل این کاهش را درمان مزمن با فیتواستروژن دانستند. در پژوهش حاضر ضخامت طبقه‌ی عضلانی و ضخامت کل دیواره‌ی کیسه‌ی منی گروه درمانی دوم و سوم نسبت به گروه‌های کنترل و همچنین ضخامت بافت پوششی در گروه درمانی سوم دارای تفاوت معنی‌داری نبود. Takagi و همکاران در سال ۲۰۰۴، طبق تحقیقات انجام شده گزارش کردند که اثرات استفاده از فیتواستروژن در رژیم غذایی بر سیستم تولیدمثلی متفاوت بوده و نشان دادند که استرادیول در دوز ۰/۵ ppm در رشد و فعالیت دستگاه تولیدمثلی و تمایز جنسی مؤثر بوده ولی به طور کلی قرار گرفتن در معرض گیاهان فیتواستروژنی بسته به ترکیبات آن‌ها، متفاوت می‌باشد و همچنین به قدرت استروژن‌ها بستگی دارد و حتی استرادیول می‌تواند اثرات مهاری هم داشته باشد (Eckel and Geary 2001).

Awoniyi و همکاران در سال ۱۹۹۷، اثرات فیتواستروژن کومستروول بر عملکرد دستگاه تناسلی موش صحرایی نر را بررسی کردند به این صورت که در طول ۵ روز اول پس از تولد ۱۰۰ میکروگرم کومستروول به صورت روزانه، استفاده کردند سپس اثرات آن را در سن بلوغ، مورد مطالعه‌ی دقیق قرار دادند و اظهار کردند که کومستروول بر وزن غدد ضمیمه‌ی جنسی، اندام‌های جنسی و کیسه‌ی منی تأثیری ندارد. همچنین گزارش نمودند که تغذیه‌ی کوتاه مدت کومستروول در یک دوره آسیب‌پذیر رشد جنسی، احتمالاً تأثیر خاصی بر اندام‌های جنسی ندارد. علاوه بر این قرار گرفتن در معرض گیاهان فیتواستروژن از نوع کومستروول به صورت طولانی مدت، نامشخص بوده و مکانیسم این روند مشخص نگردیده است.

Nagao و همکاران در سال ۲۰۰۱، گزارش کردند که جنستین (فیتواستروژن سویا) به صورت خوراکی در



## تشکر و قدردانی

از دانشگاه شهید چمران اهواز جهت تأمین اعتبار مالی تحقیق حاضر تشکر و قدردانی می‌گردد.

## منابع

- Publishing Company Incorporated Westport Connecticut USA, 492-510.
- Chew, B.P. (1993). Effects of supplemental beta-carotene and vitamin A on reproduction in swine. *Journal of Animal Sciences*, 71 (1): 247-252.
- Cho, H.W.; Nie, R.; Carnes, K.; Zhou, Q.; Sharief, N.A. and Hess, R.A. (2003). The antiestrogen ICI 182,780 induces early effects on the adult male mouse reproductive tract and long-term decreased fertility without testicular atrophy. *Reproductive Biology and Endocrinology*, 1(1): 1-17.
- Chowdhury, M.; Tcholakian, R. and Steinberger, E. (1981). Effects of estradiol benzoate (DeB) and human chorionic gonadotropin (hCG) on the testes and sex accessory glands of the rat. *Acta Endocrinologica*, 96:273-280.
- Cline, J.M.; Franke, A.A.; Register, T.C.; Golden, D.L. and Adams, M.R. (2004). Effects of dietary isoflavone aglycones on the reproductive tract of male and female mice. *Toxicologic Pathology*, 32(1): 91-99.
- Dahr, J.D. and Setty, B.S. (1976). Epididymal response to exogenous testosterone in rats sterilized neonatally by estrogens. *Endokrinologie*, 68:14-21.
- Eckel, L.A. and Geary, N. (2001). Estradiol treatment increases feeding-induced c-Fos expression in the brains of ovariectomized rats. *American Journal of Physiology Regulatory Integrative and Comparative Physiology*, 28(1): R738-R746.
- Fritz, W.A.; Eltoum, I.E.; Cotroneo, M.S. and Lamartiniere, C.A. (2002). Genistein alters growth but is not toxic to the rat prostate. *Journal of Nutrition*, 132 (10): 3007-11.
- Gaytan, F.; Bellido, C.; Aguilar, R. and Lucena, M.C. (1986). Morphometric analysis of the rat ventral prostate and seminal vesicles during prepubertal development: effects of neonatal treatment with estrogen. *Biology of Reproduction*, 35 (1):219-225.
- Gonzales, G.F. (2001). Function of seminal vesicles and their role on male fertility. *Asian Journal of Andrology*, 3 (4): 251-258.
- آلبوغییش، نعیم (۱۳۸۲). مطالعات تغییرات بافت‌شناسی سرویکس میش بومی منطقه اهواز. مصوب کمیسیون پژوهشی دانشگاه شهید چمران اهواز، گزارش نهایی طرح تحقیقاتی ۳۸۳. صفحات ۳-۱، ۳۳-۳۱ و ۵۰-۴۳.
- مدرسی، مهرداد؛ مصری‌پور، منوچهر و خرمی، حرمت (۱۳۸۹). تأثیر تغذیه با دانه سویا بر فیزیولوژی تولید مثل موش نر کوچک آزمایشگاهی. مجله ارمغان دانش، دوره ۱۵، شماره ۱۴، صفحه ۳۳۵.
- Al-Yawer, M.A. (2011). Effects of herbs-containing phytoestrogens on rat testis: a histological, histochemical and biochemical study. *The iraqi Postgraduate Medical Journal*, 10 (4): 562-572.
- Arai, Y.; Suzuki, Y. and Nishizuka, Y. (1977). Hyperplastic and metaplastic lesions in the reproductive tract of male rats induced by neonatal treatment with diethylstilbestrol. *Archiv für Pathologische Anatomie und Physiologie und für Klinische Medizin (Virchows Arch)*. 376: 21-28.
- Awoniyi, C.A.; Roberts, D.; Chandrashekar, V.; Veeramachaneni, D.N.; Hurst, B.S.; Tucker, K.E. et al. (1997). Neonatal exposure to coumestrol, a phytoestrogen, does not alter spermatogenic potential in rats. *Endocrine*, 7 (3): 337-314.
- Barnes, D.K. and Sheaffer, C. (1995). *Alfalfa. Agriculture*; 2: 205-216.
- Bennets, H.W.; Underwood, E.J. and Shier, F.L. (1946). A specific breeding problem of sheep on subterranean clover pastures in western Australia. *Australian Veterinary Journal*, 22 (1): 2-12.
- Casanova, M.; You, L.; Gaido, K.W.; Archibeque-Engle, S.; Janszen, DB. and Heck, H.D.A. (1999). Developmental effects of dietary phytoestrogens in Sprague-Dawley rats and interactions of genistein and daidzein with rat estrogen receptors alpha and beta in vitro. *Toxicological Sciences*, 51(2), 236-244.
- Cheeke, P. and Shull, L.R. (1985). Natural toxicants in feeds and poisonous plants. *AVI*

- Guerrero-Bosagna, C.M. and Skinner, M.K. (2014). Environmental epigenetics and phytoestrogen/phytochemical exposures. *The Journal of Steroid Biochemistry and Molecular Biology*, 139: 270-276.
- Jaroenporn, S.; Malaivijitnond, S.; Wattanasirmit, K.; Trisomboon, H.; Watanabe, G.; Taya, K. et al. (2006). Effects of pueraria mirifica, an herb containing phytoestrogens, on reproductive organs and fertility of adult male mice. *Endocrine*, 30 (1): 93-101.
- Jayapal, V.; Albertazzi, P. and Howarth, E. (2002). Beneficial effects of soy phytoestrogen intake in postmenopausal women with type 2 diabetes. *Diabetes Journal*; 25: 1702-1714.
- JiHong, C.; ChengZhang, W.; XueBing, Y.; YingHua, W.Y. and JunLiang, P. (2010). Effect of alfalfa meal on growth and meat amino acid content of meat rabbit. *Acta Agrestia Sinica*, 18 (3): 462-468.
- Kuiper, G.G.; Lemmen, J.G.; Carlsson, B.; Corton, J.C.; Safe, SH; van der Saag, P.T. et al. (1998). Interaction of estrogenic chemicals and phytoestrogens with estrogen receptor beta. *Journal of Endocrinology* 139 (10): 4252-4263.
- Mawhinney, M.G. and Belis, J.A. (1976). Androgens and estrogens in prostatic neoplasia. *Advances in Sex Hormone Research*. 2: 141-209.
- Moersch, G.W.; Morrow, D.F. and Neuklis, W.A. (1967). The antifertility activity of isoflavones related to genistein. *Journal of Medicinal Chemistry*, 10: 154-158.
- Nagao, T.; Yoshimura, S.; Saito, Y.; Nakagomi, M.; Usumi, K. and Ono, H. (2001). Reproductive effects in male and female rats of neonatal exposure to genistein. *Reproductive Toxicology*, 15: 399-411.
- Naslund, M.J. and Coffey, D.S. (1986). The differential effects of neonatal androgen, estrogen and progesterone on adult rat prostate growth. *Journal of Urology*, 136: 1139-1140.
- Neubauer, B.L. and Mawhinney, M.G. (1981). Actions of Androgen and Estrogen on Guinea Pig Seminal Vesicle Epithelium and Muscle. *Endocrinology* 108: 680.
- Nekoubin, H. and Sudagar, M. (2013). Effect of different types of plants (*Lemna sp.*, *Azolla filiculoides* and Alfalfa) and artificial diet (with two protein levels) on growth performance, survival rate, biochemical parameters and body composition of grass carp (*Ctenopharyngodon idella*). *Journal Aquaculture Research and Development*, 4 (2): 167-175.
- Nilsson, S.; Makela, S.; Treuter, E.; Tujague, M.; Thomsen, J.; Andersson, G. et al. (2001). Mechanisms of estrogen action: Physiological: *Reviews*. 81 (4): 1535-1565.
- Obst, J.M. and Seamark, R.F. (1975). Hormone studies on ewes grazing an oestrogenic (Yarloop Clover) pasture during the reproductive cycle. *Australian Journal of Biological Sciences*, 28: 279-290.
- O'Donnell, L.; Robertson, K.M.; Jones, M.E.; Simpson, E.R. (2001). Estrogens and spermatogenesis. *Endocrinology Reviews*, 22(3): 289-318.
- Papaioannidou, P.; Papamitsou, T.; Kyriakidis, I.; Makaronidis, I.; Papaioannidis, I.; Papadimitriou, N. et al. (2013). PP038-Soy diet causes histological changes on the reproductive organs of adult male rats. *Clinical Therapeutics*, 35(8): e29.
- Patisaul, H.B.; Whitten, P.L. and Young, L.J. (1999). Regulation of estrogen receptor beta mRNA in the brain: opposite effects of 17 $\beta$ -estradiol and the phytoestrogen, coumestrol. *Molecular Brain Research*, 67 (1): 165-171.
- Price, D. and Williams-Ashman, H.G. (1961). The accessory reproductive glands of mammals. In Young, C (ed): "Sex and Internal Secretion." 3<sup>rd</sup> ed. Baltimore: Williams and Wilkins Company, 366-448.
- Radovic, J.; Sokolovic, D. and Markovic, J. (2009). Alfalfa-most important perennial forage legume in animal husbandry. *Biotechnology in Animal Husbandry*, 25: 465-475.
- Rajfer, J. and Coffey, D.S. (1979). Effects of neonatal steroids on male sex tissues. *Investigative Urology*, 17: 3-8.
- Ruhlen, R.L.; Howdeshell, K.L.; Mao, J.; Taylor, J.A.; Bronson, F.H.; Newbold, R.R. et al (2008). Low phytoestrogen levels in feed increase fetal serum estradiol resulting in the "fetal estrogenization syndrome" and obesity in CD-1 mice. *Environmental Health Perspectives*, 116 (3): 322-328.
- Sirotkin, A.V. and Harrath A.H. (2014). Phytoestrogens and their effects. *European Journal of Pharmacology*. 741: 230-236.
- Soni, M.; Rahardjo, T.B.; Soekardi, R.; Sulistyowati, Y.; Lestariningsih, Yesufu-Udechuku A. et al. (2014). Phytoestrogens and cognitive function: a review. *Maturitas* 77(3): 209-220.

- Takagi, H.; Shibutani, M.; Lee, K.Y.; Lee, H.C.; Nishihara, M.; Uneyama, C. et al. (2004). Lack of modifying effects of genistein on disruption of the reproductive system by perinatal dietary exposure to ethinylestradiol in rats. *Reproductive Toxicology*, 18 (5): 687-700.
- Thompson, S.A.; Rowley, D.B. and Heidger, P.M.Jr (1979). Fine structural studies of rat seminal vesicle in castrated and intact animals following estrogen treatment. *American Journal of Anatomy*, 154 (4): 525-544.
- Whitten, P.L. and Naftolin, F. (1992). Effects of a phytoestrogen diet on estrogen-dependent reproductive processes in immature female rats. *Steroids*, 57 (2): 56-61.
- Yilmaz, S. and Girgin, A. (2005). Light and electron microscopic observations on the structure of the porcupine (*Hystrix cristata*) adrenal gland. *Veterinary Archives*, 75: 265-272.
- Zeriouh, I.F.; Addou, S.; Bouferkas, Y.; Kheroua, O. and Saidi, D. (2014). Effect of the consumption of milk of soya on the male fertility of swiss mice. *International Journal of Pharmacy and Pharmaceutical Sciences*. 6 (4): 669-676.

## The histomorphometrical effects of alfalfa on rat seminal vesicle

Erfani Majd, N.<sup>1</sup>; Tymorpour, S.<sup>2</sup>; Mohamedi, G.A.<sup>3</sup> and Fatemi Tabatebaei, S.R.<sup>4</sup>

Received: 06.02.2016

Accepted: 10.07.2016

### Abstract

Phytoestrogenic plants have different effects on the reproductive system. Alfalfa (*Medicago sativa*) is a phytoestrogenic herb which is used in human and animal nutrition. There are many reports about widely effects of alfalfa on reproductive system. The aim of this study was to evaluate the alfalfa effects on histomorphometrical of the rat seminal vesicle. For this purpose, 30 adult male Wistar rats were divided into control and treatment groups and each group were divided into three subgroups (5 rats in each). Control rats were fed only by 140 g concentrate (plate). The treatment groups were fed by 80 g of concentrate (plate) and 300 g alfalfa. In the end of each period (30, 45 and 60 days), the seminal vesicles were removed and examined macroscopically. After that, 5-6  $\mu\text{m}$  sections were made using paraffin embedding method. The sections were stained by H&E and PAS. Seminal vesicle weight in the treatment group 1 and 2 were decreased significantly ( $P < 0.01$  and  $P < 0.05$  respectively) compared to their control groups but it has not seen a significant difference in group 3. The results of histometrical studies showed that the total wall thickness and tunica muscularis of seminal vesicle increased insignificantly in the treatment group 2 and 3, but they increased in the treatment group 1 significantly. Thickness of the epithelium increased in the treatment group 2 and 3 significantly, but there was not a significant difference in the treatment group 1. The results showed that, although the alfalfa has some structural effects on macroscopic and microscopic seminal vesicle of male rats in 30, 45 and 60 days periods but these changes are very mild and may have not considerable effect on reproductive performance.

**Key words:** Histomicrometry, Seminal vesicle, Alfalfa, Rat

---

1- Professor, Department of Basic Sciences, Faculty of Veterinary Medicine, Shahid Chamran University of Ahvaz, Ahvaz, Iran

2- MSc Graduated of Histology, Faculty of Veterinary Medicine, Shahid Chamran University of Ahvaz, Ahvaz, Iran

3- Associate Professor, Department of Clinical Sciences, Faculty of Veterinary Medicine, Shahid Chamran University of Ahvaz, Ahvaz, Iran

4- Associate Professor, Department of Basic Sciences, Faculty of Veterinary Medicine, Shahid Chamran University of Ahvaz, Ahvaz, Iran

**Corresponding Author:** Erfani Majd, N., E-mail: naeemalbo@yahoo.com