

بررسی هیستوپاتولوژی کلیه و مثانه‌ی گاومیش رودخانه‌ای در کشتارگاه اهواز

بابک محمدیان^{۱*}، علی‌عباس نیکوند^۲، محمدرحیم حاجی‌حاجیکلایی^۳، علیرضا قدردان‌مشهدی^۳
و مسعود قربانپور^۴

تاریخ دریافت: ۹۴/۲/۹

تاریخ پذیرش: ۹۴/۹/۸

چکیده

این مطالعه به منظور تعیین فراوانی و نوع ضایعات کلیه و مثانه در ۳۵۳ رأس گاومیش رودخانه‌ای ارجاعی به کشتارگاه اهواز انجام گرفت. گاومیش‌ها به دو گروه نر و ماده و بر اساس فرمول دندانی به دو گروه $< ۲/۵$ و $\geq ۲/۵$ سال تقسیم شدند. پس از کشتار و بررسی ظاهری مثانه و کلیه‌ها درون لاشه، کل مثانه و یک قطعه از هر دو کلیه جهت بررسی درشت‌بینی و هیستوپاتولوژی به آزمایشگاه پاتولوژی منتقل شد. در بررسی درشت‌بینی مثانه‌ها، پرخونی شدید مخاطی، خونریزی و افزایش ضخامت دیواره‌ی مثانه در ۳۸ رأس (۱۰/۸ درصد) مشاهده گردید. در بررسی هیستوپاتولوژی، ۱۷۷ رأس (۵۰/۱ درصد) از دام‌های تحت بررسی واجد ضایعات التهاب لنفوپرولیفراتیو (۳۵/۴ درصد)، التهاب مزمن مثانه (۱۴/۴ درصد) و دژنراسیون آبکی سلول‌های پوششی (۰/۳ درصد) بودند. در بررسی درشت‌بینی کلیه‌ها، خونریزی و کیست در کلیه ۱۵ رأس (۴/۲ درصد) از گاومیش‌های تحت بررسی مشاهده شد. در بررسی هیستوپاتولوژی در ۱۲۸ رأس (۳۶/۳ درصد) به ترتیب نفریت بینابینی (۲۷/۲ درصد)، نکروز حاد توبولی (۳/۱ درصد)، هیدرونفروز (۲/۵ درصد) پرخونی شبکه‌های گلومرولی (۱/۷ درصد)، پیلونفریت (۱/۴ درصد)، گلومرولونفریت (۰/۳ درصد) مشاهده شد. نتایج نشان داد که التهاب لنفوپرولیفراتیو مثانه و نفریت بینابینی در کلیه، بیش‌ترین میزان ضایعه را به خود اختصاص دادند. بررسی‌های آماری نشان داد ارتباطی بین جنس و سن با جراحات مثانه و کلیه در گاومیش رودخانه‌ای تحت بررسی وجود ندارد.

کلمات کلیدی: گاومیش رودخانه‌ای، اهواز، کلیه، مثانه، پاتولوژی

مقدمه

مکانیسم چرخه‌ای خونی- بزاقی- شکمبه‌ای اوره در نشخوارکنندگان مبتلا به بیماری‌های کلیوی، از تجمع اوره در خون و بروز اورمی بالینی جلوگیری می‌کند. در یک مورد نفروکتومی دو طرفه تجربی در گاو، این حیوان توانست مدت طولانی قبل از بروز نشانه‌های بالینی اورمی زنده بماند (Radostits et al. 2007). التهاب مثانه در گاو ممکن است به صورت بالا رونده باعث پیلونفریت شود. این مسئله بیش‌تر پس از زایمان در گاوهای چندقلوزا رخ می‌دهد. بیش‌ترین عوامل مسبب پیلونفریت، باکتری‌های

پرورش گاومیش رودخانه‌ای در نواحی گرمسیری ایران و کشورهای جنوب آسیا از اهمیت اقتصادی ویژه‌ای برخوردار است. این حیوان منبع تولید شیر، گوشت و نیروی کار است (Borghese 2005). اطلاعات اندکی در زمینه‌ی جراحات پاتولوژی مجاری ادراری این دام نسبت به دیگر گونه‌ها وجود دارد (Divers et al. 1982, Yeruham et al. 2006). این تفاوت ممکن است به واسطه‌ی شیوع پایین اشکال بالینی مرتبط با اختلالات دستگاه ادراری به خصوص کلیه باشد زیرا، به دلیل

(نویسنده‌ی مسئول)

E-mail: mohammadb@scu.ac.ir

^{۱*} دانشیار گروه پاتوبیولوژی، دانشکده‌ی دامپزشکی، دانشگاه شهید چمران اهواز

^۲ استادیار گروه علوم درمانگاهی، دانشکده‌ی دامپزشکی، دانشگاه شهید چمران اهواز

^۳ استاد گروه علوم درمانگاهی، دانشکده‌ی دامپزشکی، دانشگاه شهید چمران اهواز

^۴ استاد گروه پاتوبیولوژی، دانشکده‌ی دامپزشکی، دانشگاه شهید چمران اهواز

نتایج

میزان فراوانی و نوع ضایعات پاتولوژی مثانه و کلیه به ترتیب در جداول ۱ و ۲ آمده است. در بررسی درشت-بینی مثانه‌ها، پرخونی شدید مخاطی، خونریزی و افزایش ضخامت دیواره‌ی مثانه در ۳۸ رأس (۱۰/۸ درصد) مشاهده شد (تصویر ۱). مطالعه‌ی هیستوپاتولوژی مثانه‌ها نشان داد که ۱۷۷ رأس (۵۰/۱ درصد) از دام‌های تحت بررسی دارای ضایعه بودند. این ضایعات شامل التهاب لنفوپرولیفراتیو حاد و مزمن مثانه (۳۵/۴ درصد)، التهاب (سیستیت) مزمن مثانه (۱۴/۴ درصد) و دژنراسیون آبکی سلول‌های پوششی (۰/۳ درصد) بودند (تصاویر ۲ و ۳). تزیاید سلول‌های لنفوسیت و تک‌هسته‌ای در زیر لایه‌ی مخاطی به همراه پر خونی عروق و تخریب و نکروز لایه‌ی مخاطی دلالت بر التهاب لنفوپرولیفراتیو حاد بوده (تصویر ۲). در شکل مزمن آن کاهش یا عدم وجود پرخونی، کاهش قابل توجه تعداد سلول‌های لنفوسیت و تک‌هسته‌ای‌ها و جایگزینی بافت همبند به همراه حضور سلول‌های فیبروسیت وجود داشت. جایگزینی بافت همبند و حضور فیبروسیت‌ها از نشانه‌های التهاب مزمن مثانه بوده. در دژنراسیون آبکی سلول‌های پوششی، تورم سلولی و حضور مایعات داخل سیتوپلاسمی در لایه‌ی مخاطی جزء مشخصات آن بوده است (تصویر ۳).

فراوانی ضایعات مثانه در گاومیش‌های ماده و نر بدون در نظر گرفتن سن به ترتیب ۴۵/۷ درصد و ۵۴/۳ درصد و در گاومیش‌های $2/5 <$ و $2/5 \geq$ بدون در نظر گرفتن جنس به ترتیب ۵۴/۴ درصد و ۴۵/۷ درصد بوده است. تفاوت آماری معنی‌داری بین دو جنس نر و ماده و همچنین بین دو گروه سنی وجود نداشت ($P > 0.05$).

در بررسی درشت‌بینی کلیه‌ها، خونریزی و کیست در کلیه ۱۵ رأس (۴/۲ درصد) از گاومیش‌های تحت بررسی مشاهده شد. نتایج هیستوپاتولوژی کلیه نشان داد که از بین ۳۵۳ رأس گاومیش تحت بررسی، ۱۲۸ رأس (۳۶/۳ درصد) دارای ضایعه‌ی هیستوپاتولوژی در یک یا هر دو

گروه کورینه‌باکتریوم رناله و اشریشیاکولای می‌باشند. گرچه بررسی ضایعات مثانه و کلیه‌ی گاوهای ارجاعی به کشتارگاه اهواز صورت گرفته (Haji Hajikolaie et al. 2015) ولی در خصوص ضایعات مثانه و کلیه گاومیش‌ها در استان خوزستان اطلاعاتی در دسترس نمی‌باشد، لذا این مطالعه به منظور بررسی کشتارگاهی ضایعات مثانه و کلیه در گاومیش‌های ارجاعی به کشتارگاه اهواز جهت تعیین میزان و نوع ضایعات پاتولوژی انجام گرفته است.

مواد و روش کار

این مطالعه در ۲۹ مورد مراجعه به کشتارگاه اهواز در فاصله‌ی زمانی ماه‌های خرداد تا بهمن ۱۳۹۱ بر روی ۳۵۳ رأس گاومیش با تاریخچه‌ی نامشخص انجام گرفت. گاومیش‌ها بر اساس جنس و سن به گروه‌های ماده $< 2/5$ سال (۳۹) و $> 2/5$ سال (۱۰۴) و نیز نر $< 2/5$ سال (۷۶) و $\geq 2/5$ سال (۱۳۴) تقسیم شدند. پس از کشتار، مثانه و کلیه‌ها از نظر ضایعات درشت‌بینی بررسی می‌شدند. سپس کل مثانه بدون در نظر گرفتن وجود یا عدم وجود ضایعه درشت‌بینی برداشت می‌شد. کلیه‌ها بعد از بررسی اگر چنانچه دارای ضایعه‌ی درشت‌بینی بودند قسمت ضایعه‌دار همراه با بخشی از قسمت سالم و در صورت عدم وجود ضایعه، یک لوب کامل برداشت می‌شد. نمونه‌های مثانه و کلیه در فرمالین بافر ۱۰ درصد جهت مطالعه‌ی هیستوپاتولوژی به آزمایشگاه پاتولوژی منتقل می‌شدند. بعد از ۲۴ ساعت فرمالین همه‌ی نمونه‌ها تعویض می‌گردید. پس از پایدار شدن نمونه‌ها و طی مراحل روتین، مقاطع هیستوپاتولوژی از هر نمونه تهیه و با استفاده از روش هماتوکسیلین و اتوزین رنگ‌آمیزی می‌شدند (Bancroft and Gamble 2008).

داده‌ها با استفاده از نرم‌آفزار آماری SPSS و آزمون مربع کای (Chi-square) با فاصله‌ی اطمینان ۹۵ درصد مورد تجزیه و تحلیل قرار گرفتند.

رشته‌های کلاژن و سلول‌های فیروبلاست در فضاهای بینابینی و همچنین حضور سلول‌های تک هسته‌ای به میزان کم‌تر در مقایسه با شکل حاد (تصویر ۴) مبتلا بودند. فراوانی ضایعات کلیه در گاومیش‌های ماده و نر بدون در نظر گرفتن سن به ترتیب ۳۴/۲ درصد و نر ۳۷/۶ درصد بوده است که تفاوت آماری معنی‌داری بین این دو گروه وجود ندارد. فراوانی این ضایعات در گاومیش‌های $< 2/5$ و $\geq 2/5$ سال بدون در نظر گرفتن جنس به ترتیب ۳۶/۱ درصد و ۳۶/۴ درصد بوده و تفاوت آماری معنی‌داری بین این دو گروه وجود نداشت.

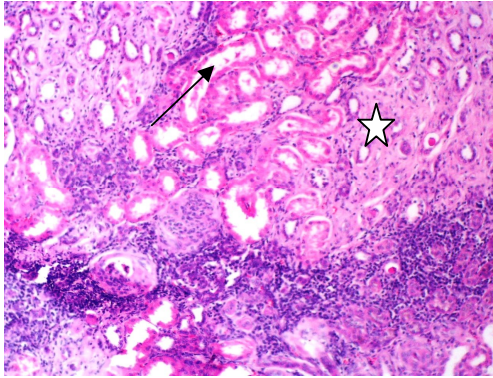
کلیه بودند. ضایعه‌های تشخیص داده شده به ترتیب فراوانی شامل: نفریت بینابینی (۲۷/۲ درصد)، نکروز حاد لوله‌ای (۳/۱ درصد)، هیدرونفروز (۲/۵ درصد)، پرخونی شبکه‌های گلوبروولی (۱/۷ درصد)، پیلونفریت (۱/۴ درصد) و گلوبروولونفریت (۰/۳ درصد) بودند. از مجموع ۹۶ رأس گاومیش که دارای نفریت بینابینی بودند ۴۹ رأس (۵۱ درصد) به نفریت بینابینی چند کانونی حاد (افزایش سلول‌های لنفوسیت و تک هسته‌ای‌ها به صورت کانونی در فضاهای بینابینی و پر خونی عروق) و ۴۷ رأس (۴۹ درصد) به نفریت بینابینی چند کانونی مزمن (افزایش

جدول ۱: فراوانی ضایعات پاتولوژی مثانه در گاومیش‌های تحت مطالعه بر حسب جنس و سن (سال)

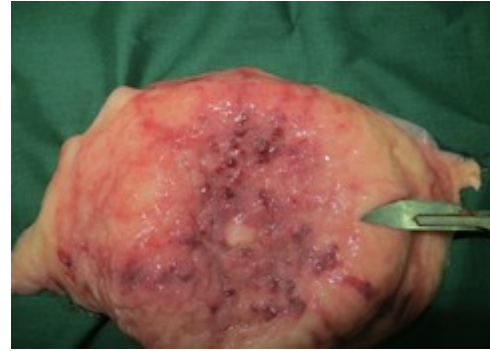جمع کل (راس)	نر		ماده		جنس سن (سال) نوع ضایعه
	$\geq 2/5$	$< 2/5$	$\geq 2/5$	$< 2/5$	
۵۱ (۱۴/۴)	۷ (۱۰)	۱۷ (۱۲/۱)	۲۳ (۲۲/۵)	۴ (۹/۷)	التهاب مزمن مثانه
۱۲۵ (۳۵/۴)	۲۷ (۳۸/۶)	۴۴ (۳۱/۴)	۴۱ (۴۰/۲)	۱۳ (۳۱/۷)	التهاب لنفوپرولیفراتیو مثانه
۱ (۰/۳)	-	۱	-	-	دژنراسیون آبکی سلول‌های پوششی
۱۷۶ (۴۹/۸)	۴۲ (۶۰)	۷۲ (۵۱/۴)	۴۰ (۳۹/۲)	۲۲ (۵۳/۶)	موارد فاقد ضایعه
۳۵۳	۷۶	۱۳۴	۱۰۴	۳۹	جمع کل (راس)

جدول ۲: فراوانی ضایعات پاتولوژی کلیه در گاومیش‌های تحت مطالعه بر حسب جنس و سن (سال)

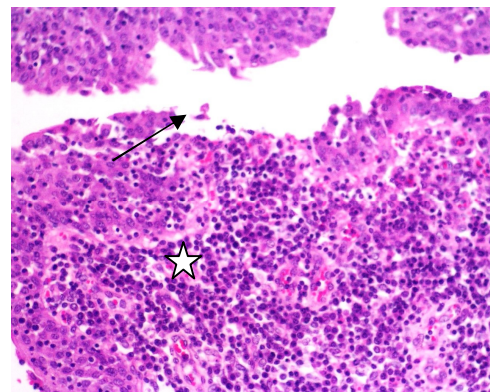
جمع کل (راس)	نر		ماده		جنس سن نوع ضایعه
	$\geq 2/5$	$< 2/5$	$\geq 2/5$	$< 2/5$	
۹۶ (۲۷/۲)	۲۰ (۲۶/۳)	۴۷ (۳۵)	۲۱ (۲۰/۲)	۸ (۲۰/۵)	نفریت بینابینی
۱۱ (۳/۱)	۲ (۲/۶)	۱ (۰/۷)	۶ (۵/۷)	۲ (۵/۱)	نکروز حاد لوله‌ای
۹ (۲/۵)	۵ (۶/۶)	۰	۴ (۳/۸)	۰	هیدرونفروز
۶ (۱/۷)	۱ (۱/۳)	۱ (۰/۷)	۳ (۲/۹)	۱ (۲/۵)	پرخونی شبکه‌های گلوبروولی
۵ (۱/۴)	۰	۱ (۰/۷)	۲ (۲)	۲ (۵/۱)	پیلونفریت
۱ (۰/۳)	۱ (۱/۳)	۰	۰	۰	گلوبروولونفریت
۲۲۵ (۶۳/۷)	۴۷ (۶۲/۸)	۸۴ (۶۲/۷)	۶۸ (۶۵/۱)	۲۶ (۳۳/۳)	فاقد ضایعه
۳۵۳	۷۶	۱۳۴	۱۰۴	۳۹	جمع کل



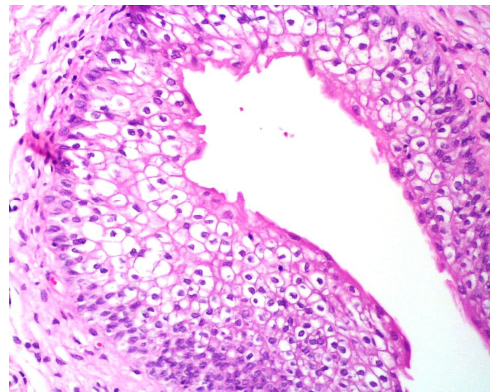
تصویر ۴: نفریت بینابینی چند کانونی مزمن. تزیاید رشته‌های کلاژن (ستاره) به همراه سلول‌های تک‌هسته‌ای در بافت بینابینی و تخریب لوله‌های ادراری (پیکان) دیده می‌شود.
(10X, H&E)



تصویر ۱: پرخونی و خونریزی در مخاط مثانه همراه با افزایش ضخامت دیواره‌ی آن



تصویر ۲: التهاب حاد لنفوپرولیفراتیو مثانه. تجمع فراوان لنفوسیت‌ها در زیر مخاط (ستاره)، نفوذ لنفوسیت‌ها در لایه‌ی مخاطی و تخریب لایه‌ی مخاطی مثانه (پیکان) دیده می‌شود.
(20X, H&E)



تصویر ۳: دژنراسیون آبکی سلول‌های پوششی. تورم سلولی در لایه‌ی انتقالی با وجود فضا‌های خالی درون سیتوپلاسم سلول‌ها مشخص می‌شود (20X, H&E).

بحث

در مطالعه‌ی حاضر فراوانی و نوع ضایعات هیستوپاتولوژی مثانه و کلیه‌ی گاومیش رودخانه‌ای در اهواز بررسی شد.

بررسی‌های هیستوپاتولوژی مثانه نشان داد که ۵۰/۱ درصد از گاومیش‌های تحت بررسی دارای ضایعه‌ی پاتولوژی در مثانه بوده و بیش‌ترین نوع ضایعه مشاهده شده، التهاب لنفوپرولیفراتیو تعیین گردید که ۷۰/۶ درصد از کل ضایعات مثانه را به خود اختصاص داد. در مطالعه‌ی Haji Hajikolaie و همکاران در سال ۲۰۱۵ روی گاوهای ارجاعی به کشتارگاه اهواز، از مجموع ۲۳۱ رأس گاو تحت مطالعه، هیچ‌کدام دارای ضایعات ماکروسکوپی و میکروسکوپی مثانه نبودند. گرچه به طور قطع نمی‌توان گفت ولی شاید اختلاف فاحشی که بین این دو مطالعه وجود دارد را بتوان به اختلاف بین تغذیه‌ی این دو نوع حیوان نسبت داد. زیرا، غذای عمده‌ی گاومیش‌ها را باگاس^۱ تشکیل می‌دهد و این که آیا باگاس می‌تواند باعث ضایعات لنفوپرولیفراتیو در گاومیش شود یا خیر، نیاز به بررسی‌های بیش‌تر دارد. در مطالعه‌ی Somvanshi و همکاران در سال ۲۰۱۲، که روی مثانه‌ی ۹۴ رأس گاو و

1- Bagass

Somvanshi و همکاران در سال ۲۰۱۲، می‌باشد اما در مقایسه با دیگر مطالعات بالاتر می‌باشد. دلیل این اختلاف روشن نیست، اما ممکن است ناشی از میزان کم جراحات مثانه در گاو نسبت به گاومیش باشد.

التهاب لنفوپرولیفراتیو مثانه، یافته‌ی غالب پاتولوژی مثانه در این مطالعه بود. این جراحی به ندرت به عنوان عامل بیماری بالینی در حیوانات مزرعه تشخیص داده شده است. التهاب لنفوپرولیفراتیو مثانه توسط Aydin و Ozkul در سال ۱۹۹۵، تحت عنوان تهاجم لنفوسیتی مخاطی در گاو و نیز توسط Somvanshi و همکاران در سال ۲۰۱۲، به عنوان نوعی از التهاب مزمن مثانه در گاومیش تشخیص داده شد. فراوانی این ضایعه در مطالعه‌ی حاضر بالاتر از دیگر مطالعات ذکر شده است. اگر چه در این مطالعه عامل مسبب التهاب لنفوپرولیفراتیو مثانه روشن نیست، اما نقش تغذیه با باگاس و ویروس پاپیلوما‌ی تیپ ۲ گاوی (Bpv-2)، در ایجاد ضایعه قابل بحث است. در بررسی کشتارگاهی که روی ۳۰ کلیه‌ی گاومیش ماده واجد ضایعات ماکروسکوپی، انجام گرفته است، ۷۰ درصد از کلیه‌ها مبتلا به پیلونفریت بودند (Ibrahim et al. 2008). در بررسی‌های هیستوپاتولوژی کلیه مشخص گردید که ۳۶/۳ درصد از گاومیش‌های تحت بررسی دارای ضایعه در یک یا هر دو کلیه بوده و بیش‌ترین نوع ضایعه در کلیه‌های مورد بررسی، نفریت بینابینی بود که ۷۵ درصد از کل ضایعه‌های کلیه را به خود اختصاص داد.

در مطالعه‌ی کشتارگاهی Monaghan و Hannan در سال ۱۹۸۳، روی ۴۱۶۶ رأس گاو، کلیه ۴/۲ درصد از دام‌ها دارای ضایعات ماکروسکوپی بودند. در بررسی هیستوپاتولوژی کلیه‌های دارای ضایعه‌ی ماکروسکوپی، نفریت بینابینی کانونی با ۶۰/۱ درصد بیش‌ترین ضایعه و بقیه به ترتیب فراوانی شامل کیست (۲۶ درصد)، پیگماتاسیون (۶/۴ درصد)، پیلونفریت (۳/۵ درصد)، آمیلوئیدوز (۲/۹ درصد)، گلمرولونفریت (۰/۶ درصد) و آتروفی کلیوی (۰/۶ درصد) بودند.

۱۴۲ رأس گاومیش در هند انجام گرفته، میزان ضایعه در مثانه ۵۰ درصد تعیین و بیش‌ترین ضایعه‌های مشاهده شده در هیستوپاتولوژی به ترتیب التهاب حاد مثانه، التهاب لنفوسیتی، التهاب پلاسمولنفوسیتی، التهاب فولیکولار و هیپرپلازی ندولی بودند و نوع ضایعات مشاهده شده در گاو و گاومیش مشابه بودند، به استثنای این که التهاب فولیکولی و هیپرپلازی ندولی فقط در گاومیش و سنگ مثانه فقط در گاو مشاهده شد. Resendes و همکاران در سال ۲۰۱۱، در پرتغال مطالعه‌ای را روی ۴۲ رأس گاو ماده که برای مدت طولانی در مزارع غنی از سرخس عقابی چرا کرده بودند انجام دادند. بر اساس نتایج آنان ضایعات ماکروسکوپی در مثانه تمام گاو کشتار شده مشاهده گردید. همچنین بررسی میکروسکوپی مبین وجود تومور مثانه در ۹۶ درصد دام‌ها بوده و در ۴ درصد باقی‌مانده التهاب مثانه وجود داشت. در بررسی کشتارگاهی Aydin و Ozkul در سال ۱۹۹۵، که روی مثانه ۱۳۱ رأس گاو و گاومیش رودخانه‌ای در ناحیه‌ی دریای سیاه در ترکیه انجام شد، اگرچه ظاهر ماکروسکوپی ضایعه‌ها، توموری به نظر رسیده است اما در هیستوپاتولوژی، هیچ‌کدام توموری نبوده و فراوان‌ترین یافته‌های مشاهده شده شامل هیپرپلازی ندولی یا آسینی (۵۹ درصد)، التهاب لنفوسیتی (۲۰ درصد)، خونریزی و ادم بوده‌اند و به طور کلی شیوع جراحات التهابی در مثانه ۳۹ درصد گزارش شده است. بر اساس نتایج مطالعه‌ی Herenda و همکاران در سال ۱۹۹۰، میزان ضایعات ماکروسکوپی مثانه در بازرسی پس از کشتار ۲۱۳۴۰ رأس گاو ارجاعی به کشتارگاه انتاریو (Ontario) در کانادا طی یک دوره‌ی یک ساله، ۱۰/۸ درصد گزارش شد. در بررسی هیستوپاتولوژی، التهاب مزمن مثانه (۱۰/۴ درصد) فراوان‌ترین ضایعه‌ی مشاهده شده بود. دیگر ضایعات مشاهده شده شامل سنگ مثانه (۴/۷ درصد)، التهاب حاد مثانه، ناهنجاری‌های تکاملی، هیپرپلازی، نئوپلازی، آمفیزم و التهاب انگلی مثانه بوده است. فراوانی جراحات مثانه در این مطالعه مشابه با نتایج مطالعه‌ی

در معاینه‌ی بالینی قابل تشخیص است. نفریت بینابینی ممکن است منتشر یا کانونی باشد. نفریت بینابینی کانونی مزمن که به عنوان کلیه با لکه‌ی سفید^۲ شناخته شده است، یک یافته‌ی معمول در گاوهای به ظاهر سالم در بازرسی پس از کشتار می‌باشد. اگر چه عوامل بیماری‌زای مختلفی مانند لپتوسپیروا ایتروگانس، اشریشیاکلی، تیلریا پاروا و تب نزله‌ای بدخیم می‌توانند مسبب این ضایعه شوند (Radostits et al. 2007)، اما به نظر می‌رسد با عفونت‌های تازه یا قبلی باکتری لپتوسپیروا مرتبط باشد (Divers 2002, Monaghan and Hannan 1983). همچنین برخی منابع نقش لپتوسپیروا را مؤثر می‌دانند (Skilbeck et al. 1988, Uzal et al. 2002).

گر چه بر اساس نتایج مطالعه حاضر، ارتباط معنی‌داری بین فراوانی ضایعات مثانه و کلیه با سن و جنس در گاو میش‌های تحت بررسی مشاهده نشد، ولی جنس اثر معنی‌داری روی برخی از ضایعات کلیوی داشته است. به طوری که فراوانی پیلونفریت و نکروز حاد لوله‌ای در ماده بالاتر از نر و فراوانی نفریت بینابینی در نر بالاتر از ماده مشاهده شد. این اختلاف‌ها ممکن است ناشی از ویژگی‌های آناتومیک دستگاه ادراری در جنس نر و ماده، زایمان و سخت‌زایی در جنس ماده باشد به طوری که انتظار بر آن است که دام‌های ماده نسبت به دام‌های نر به پیلونفریت حساس‌تر باشند (Radostits et al. 2007).

Nourmohammadzadeh و همکاران در سال ۲۰۱۰، در بررسی هیستوپاتولوژی روی کلیه ۴۰۵ رأس گاو در کشتارگاه‌های اطراف تهران گزارش نمودند که ۸/۶ درصد از دام‌های تحت بررسی دارای ضایعات کلیوی، شامل نفریت بینابینی (۸۵/۷ درصد)، کیست (۱۱/۴ درصد)، گلومرولونفریت (۵/۷ درصد)، نکروز حاد توبولی (۵/۷ درصد)، پیلونفریت (۲/۸ درصد)، هیدرونفروز (۲/۸ درصد) و آپلازی یک طرفه کلیه (۲/۸ درصد) بودند. در مطالعه‌ی مشابهی که روی ۲۳۰ رأس گاو ارجاعی به کشتارگاه اهواز صورت گرفته است ۲۰ رأس (۸/۷ درصد) واجد ضایعات کلیوی شامل نفروز (۴۰ درصد)، نفریت بینابینی (۵۵ درصد) و گلومرولونفریت (۵ درصد) بودند (Haji Hajikolahei et al. 2015).

در یک بررسی کشتارگاهی که روی ۴۳۸۸ رأس گاو گوشتی در کوئزلند شمالی طی سال‌های ۱۹۷۰-۱۹۷۳ میلادی انجام گرفت، میزان شیوع نفریت تحت بالینی ۳/۸ درصد تعیین شد و معمول‌ترین ضایعه‌ی مشاهده شده نفریت بینابینی لنفوسیتیک بود (Amatredjo 1976).

نتایج مطالعه‌ی Rosenbaum و همکاران در سال ۲۰۰۵، نشان داد که ۲۱ مورد (۰/۸۷ درصد) کلیه‌ی ضبط شده از ۲۴۲۶ رأس گاو کشتار شده در بررسی هیستوپاتولوژی واجد پیلونفریت بودند.

فراوانی ضایعات کلیه در بررسی حاضر در مقایسه با دیگر مطالعات ذکر شده، بالاتر می‌باشد که این تفاوت ناشی از میزان بالای نفریت بینابینی (۲۷/۲ درصد) در گاو میش‌های تحت مطالعه می‌باشد اما فراوانی پیلونفریت، هیدرونفروز، گلومرولونفریت و نکروز حاد لوله‌ای (ATN^۱) با مطالعات ذکر شده مطابقت دارد.

نفریت بینابینی معمول‌ترین یافته‌ی پاتولوژی در این بررسی بود. اگر چه این ضایعه بیش‌ترین فراوانی را در بازرسی پس از کشتار در برخی گونه‌ها دارد اما به ندرت

منابع

- Amatredjo, A. (1976). A study of nephritis of beef cattle in North Queensland. *Australian Veterinary Journal*, 52: 398-402.
- Aydin, Y. and Ozkul, I.A. (1995). Nonneoplastic findings of the urinary bladder in cattle and water buffalo in the Black Sea region of Turkey. *Ankara Universitesi veteriner Fakultesi Dergisi*, 42: 189-192.
- Bancroft, J.D. and Gamble, M. (2008). *Theory and practice of histological techniques*. 5th ed., Churchill Livingstone. New York, London, Philadelphia.
- Borghese, A. (2005). *Buffalo production and research*, first edition, FAO of the United Nations, Rome. 1-5.
- Divers, T.J.; Crowell, W.A.; Duncan, J.R. and Whitlock, R.H. (1982). Acute renal disorders in cattle: a retrospective study. *Journal of American Veterinary Medicine Association*, 181: 694-699.
- Divers, T.J. (2002). Interstitial nephritis, In: *Large Animal Internal Medicine*, edited by Smith, B.P., Mosby publication, Philadelphia, USA.
- Haji Hajikolahei, M.R.; Jamshidian, M. and Mohammadian, B. (2015). Bacteriological study of urine and its relationship with histopathological findings of bladder and kidney. *Comparative Clinical Pathology*. 24, 251-253.
- Herenda, D.; Dukes, T.W. and Feltmate, T.E. (1990). An abattoir survey of urinary bladder lesions in cattle. *The Canadian Veterinary Journal*, 31: 515-518.
- Ibrahim, E.M.; Soliman, A.S. and Gobran, R.A. (2008). bacteriological and pathological studies on kidney affections of slaughtered buffaloes at Kaluobia Governorate. *Egypt Journal Comparative Pathology and Clinical Pathology*, 21(3), 263-275.
- Monaghan, M.L.M. and Hannan, J. (1983). Abattoir survey of bovine kidney disease. *Veterinary Record*, 113: 55-57.
- Nourmohammadzadeh, F.; Haji Hajikolahei, M.R.; Sasani, F. and Alidadi, N. (2010). Abattoir survey of the prevalence of renal lesions in slaughtered cattle. *International Journal Veterinary Research* 4(3): 173-175.
- Radostits, D.M.; Gay, C.C.; Hinchcliff, K.W. and Constable, P.D. (2007). *Veterinary Medicine*, 10 edition W. B. Saunders, London. 789-790.
- Resendes, AR.; Roperto, S.; Trapani, F.; Urraro, C.; Rodrigues, A. and Roperto, F. et al. (2011). Association of bovine papillomavirus type 2 (BPV-2) and urinary bladder tumours in cattle from the Azores archipelago. *Research in Veterinary Science*, 90: 526-529.
- Rosenbaum, A.; Guard, C.L.; Njja, B.L. and McDough, P.L. (2005). Slaughterhouse survey of pyelonephritis in dairy cows. *Veterinary Record*, 157(21): 652-655.
- Skilbeck, N.W.; Forsyth, W.M. and Dohnt, M. (1988). Bovine leptospirosis: microbiological and histological findings in cattle at slaughter. *Australian Veterinary Journal*, 65: 73-75.
- Somvanshi, R.; Pathania, S.; Nagarajan, N.; Pangty, K. and Kumar, P. (2012). Pathological study of non-neoplastic urinary bladder lesions in cattle and buffaloes: a preliminary report. *Tropical Animal Health Production*. 44 (4): 855-861.
- Uzal, F.A.; Dobrenov, B.; Smythe, L.; Norris, M.; Dohnt, M.; Symonds, M. et al. (2002). A study of "white spotted kidneys" in cattle. *Veterinary Microbiology*, 86: 369-375.
- Yeruham, I.; Elad, D.; Avidar, Y. and Goshen, T. (2006). A herd level analysis of urinary tract infection in dairy cattle. *Veterinary Journal*, 171: 172-176.

Pathological study of urinary bladder and kidney in slaughtered water buffalo (*Bubalus bubalis*) at Ahvaz abattoir

Mohammadian, B.¹; Nikvand, A.A.²; Haji Hajikolaie, M.R.³; Ghadrnan Mashhadi, A.R.³ and Ghorbanpoor, M.⁴

Received: 29.04.2015

Accepted: 29.11.2015

Abstract

This study was conducted to determine the prevalence and type of urinary bladder and renal lesions in slaughtered water buffaloes at Ahvaz abattoir. A total of 353 buffaloes were randomly selected. After inspection of bladder and kidney and document tafion of gross lesion, whole urinary bladder and a piece of each kidneys were taken for gross histopathological studies. The buffaloes were divided into two groups according to sex, and both sex groups were divided according to dental formula into two age groups, ≥ 2.5 and < 2.5 years old. Thirty eight (10.8%) cases had gross lesion such as severe congestion, hemorrhages and marked thickening in wall of urinary bladder. According to histopathologic findings, 177 (50.1%) cases had microscopic lesions including severe and chronic lymphoproliferative cystitis (35.4%), chronic cystitis (14.4%) and hydropic degeneration (0.3%). Fifteen (4.2%) cases had gross lesion in kidney. In histopathologic findings, 128 (36.3%) of the examined animals had renal lesions as following, interstitial nephritis (27.2%), acute tubular necrosis (ATN) (3.1%), hydronephrosis (2.5%), glomerular capillary hemorrhage (1.7%), pyelonephritis (1.4%), glomerulonephritis (0.3%). Interstitial nephritis was the major observed lesion (75%). The results suggested that lymphoproliferative cystitis and interstitial nephritis allocated the most common histopathological lesions of baldder and kidney, respectively. Statistical analysis showed there were no relationship between sex and age with urinary bladder renal lesion.

Kay words: Water Buffalo, Ahvaz, Kidney, Bladder, Pathology

1- Associate Professor, Department of Pathobiology, Faculty of Veterinary Medicine, Shahid Chamran University of Ahvaz, Ahvaz, Iran

2- Assistant Professor, Department of Clinical Sciences, Faculty of Veterinary Medicine, Shahid Chamran University of Ahvaz, Ahvaz, Iran

3- Professor, Department of Clinical Sciences, Faculty of Veterinary Medicine, Shahid Chamran University of Ahvaz, Ahvaz, Iran

4- Professor, Department of Pathobiology, Faculty of Veterinary Medicine, Shahid Chamran University of Ahvaz, Ahvaz, Iran

Corresponding Author: Mohammadian, B., E-mail: mohammadb@scu.ac.ir