

## ویژگی‌های مورفولوژی، مورفومتری و رادیولوژی جمجمه‌ی خارپشت گوش بلند (*Heamiechinus auritus*) نر

یزدان مظاهری<sup>۱\*</sup>، عبدالواحد معربی<sup>۲</sup>، جمال نوری‌نژاد<sup>۳</sup> و الناز نجفی<sup>۴</sup>

تاریخ دریافت: ۹۴/۱/۲۴

تاریخ پذیرش: ۹۴/۹/۲۴

### چکیده

تا همین سالیان اخیر خارپشتان را پستاندارانی از رده‌ی حشره‌خواران می‌شناختند ولی اکنون این جانوران را، با عنوان رده‌ی مستقل خارپشت‌سانان می‌شناسند. از این جانوران به عنوان دست‌آموز و از بین برنده‌ی حشرات استفاده می‌شود. مطالعات فراوانی در زمینه‌ی آناتومی خارپشت از جمله جمجمه انجام پذیرفته است، ولی مطالعه‌ی مدونی روی ابعاد ساختاری آناتومی و رادیولوژی جمجمه‌ی خارپشت گوش بلند در ایران در دسترس نیست. در این تحقیق از ۱۰ عدد خارپشت بالغ نر با وزن‌های بین ۲۵۰-۴۵۰ گرم استفاده شد که از ۵ نمونه به صورت زنده بعد از بیهوشی، تصاویر رادیولوژی تهیه گردید. مطالعات آناتومی شامل مورفولوژی کاسه‌ی سر در نماهای جانبی، پشتی، شکمی و خلفی و نماهای میانی و جانبی استخوان فک پایین و مورفومتری با استفاده از ۱۰ شاخص جمجمه‌ای، انجام پذیرفت. نکات مهم از نظر مورفولوژی عبارت بودند از: در نمای پشتی، گسترش یافتن زائده‌ی بینی‌ای از استخوان پیش فکی به صورت خلفی به سوی زائده‌ی قدامی پیشانی؛ در نمای شکمی، وجود یک سوراخ در کام سخت، که به نظر می‌رسد جانشین سوراخ کامی خلفی باشد. در نمای جانبی ساختارهای تشکیل دهنده‌ی کمان گونه‌ای بود که بر خلاف معمول دام‌های اهلی، از سه استخوان تشکیل شده بود. در نمای خلفی سوراخ مگنوم بسیار بزرگ بود. یافته‌های مورفولوژیکی ذکر شده، در رادیوگراف‌ها نیز به خوبی مشهود بود. جمجمه‌ی خارپشت گوش بلند از نظر مورفولوژی، تفاوت چندانی با سایر خارپشتان ندارد. از لحاظ مورفومتری اندازه‌های به دست آمده ابعاد کوچک‌تری را نسبت به خارپشت‌های اروپایی نشان می‌دهند، که می‌تواند در مطالعات استتوآرکتولوژی به کار گرفته شود. از لحاظ رادیولوژی، جمجمه‌ی خارپشت شباهت‌های فراوان و تفاوت‌هایی را با جانوران هم‌اندازه‌ی خود نشان می‌دهد.

کلمات کلیدی: آناتومی، جمجمه، رادیولوژی، خارپشت گوش بلند

### مقدمه

پیشینه‌ی این جانوران به دوران اولیگوسن می‌رسد و علی‌رغم ابتدایی بودن آن‌ها، به طور موفقیت‌آمیزی در سرتاسر جهان حتی در مناطقی که انسان تغییرات عمده‌ای را در آنجا ایجاد کرده است، به بقای خود ادامه می‌دهند (Vaughan 1986). هفت نوع خارپشت در ایران شناخته شده است که خارپشت گوش بلند یکی از این انواع

تا همین سالیان اخیر خارپشتان را پستاندارانی از رده‌ی حشره‌خواران<sup>۱</sup>، خانواده‌ی اریناسیده<sup>۲</sup> می‌شناختند (اعتماد ۱۳۶۴، ضیایی ۱۳۷۵، صدرزاده ۱۳۸۰، Vaughan 1986). ولی اکنون این جانوران را که از لحاظ مورفولوژیکی و رشد تکاملی، ابتدایی باقی مانده‌اند، به عنوان رده‌ی مستقل خارپشت‌سانان می‌شناسند (Hutterer 2005).

(نویسنده‌ی مسئول)

E-mail: y.mazaheri@scu.ac.ir

<sup>۱\*</sup> دانشیار، گروه علوم پایه، دانشکده‌ی دامپزشکی، دانشگاه شهید چمران

<sup>۲</sup> دانشیار گروه علوم درمانگاهی، دانشکده‌ی دامپزشکی، دانشگاه شهید چمران اهواز

<sup>۳</sup> استادیار گروه علوم پایه، دانشکده‌ی دامپزشکی، دانشگاه شهید چمران

<sup>۴</sup> دانش‌آموخته‌ی دکترای حرفه‌ای، دانشکده‌ی دامپزشکی، دانشگاه شهید چمران اهواز

تشخیص بیماری‌های استخوانی ایفا نماید. روی دیگر ساختارهای اسکلتی از جمله اندام قدامی مطالعاتی صورت پذیرفته که به کار Ozkan در سال ۲۰۰۲ روی خارپشت اروپایی می‌توان اشاره نمود. از طرفی، Colak و همکاران در سال ۱۹۹۸ در ترکیه روی ۱۳ نمونه خارپشت گوش‌بلند کار کردند و به بررسی آناتومی، کارولوژی، تولید مثلی و مشخصات خارجی آن‌ها پرداختند. نظر به این که مطالعه‌ی جامعی در این خصوص در ایران صورت نگرفته است، لذا مطالعه‌ی حاضر بر مبنای ابعاد ساختاری آناتومی و رادیولوژی جمجمه‌ی خارپشت گوش بلند (همی‌اکینوس/اوریتوس) انجام پذیرفت.


### مواد و روش کار

در این تحقیق از ۱۰ عدد خارپشت بالغ نر با وزن‌های ۲۵۰ تا ۴۵۰ گرم استفاده شد. در بخش رادیولوژی از ۵ نمونه‌ی آن‌ها به صورت زنده بعد از بیهوشی با تزریق ۱ سی‌سی کتامین ۱۰ درصد، علاوه بر تهیه‌ی عکس‌های رادیولوژی از نماهای معمول، از نماهای مورب دهان باز راست و چپ نیز استفاده شد (Kealy and Hester 2002, Lavin 2003). سپس آسان کشی گشته و به بخش آناتومی و جنین‌شناسی منتقل شدند. ۵ نمونه دیگر قبلاً فیکس شده بودند. در این بخش با استفاده از آب ۸۰ درجه سانتی‌گراد و آب ژاول اقدام به تهیه و جداسازی اسکلت جمجمه‌ی نمونه‌ها شد (Verma 1962).

۱۰ شاخص مورفومتری (Ruprecht 1972) شامل موارد زیر با استفاده از کولیس اندازه‌گیری و ثبت و میانگین آن‌ها نیز محاسبه گردید (جدول ۱):  
 Condylbasal length:CbL: (طول کوندیلی-قاعده‌ای)،  
 Braincase breadth: BcB: (پهنای جمجمه)،  
 Rostrum breadth: ZgB: (پهنای پوزه)،  
 Zygomatic breadth: OrD: (پهنای گونه)،  
 Orbital diameter: OrD: (قطر حلقه)،  
 Maxillary tooth-row length: MxT: (طول ردیف دندان‌های فک بالا)،  
 Height of ramus: RmH: (ارتفاع شاخه‌ی استخوان فک پایین)،  
 Mandibulae: (ارتفاع شاخه‌ی استخوان فک پایین).

می‌باشد (هرینگتون و دره‌شوری ۱۳۵۵). خاطر نشان می‌گردد که گاهی نام این جانور به اشتباه جوجه تیغی ذکر می‌شود که جانور اخیر دارای جثه‌ی بزرگ‌تری بوده و از گروه جونندگان می‌باشد (اعتماد ۱۳۶۴، ضیایی ۱۳۷۵). از خارپشتان به عنوان منبع غذایی در مصر استفاده می‌شده است و در سالیان اخیر به عنوان حیوانات دست‌آموز مورد استفاده قرار گرفته و مراجعات کلینیکی دارند (Wikipedia 2015). در دفع آفات می‌توان از این جانوران جهت رفع حشرات موزی استفاده نمود (Mitten 2013). درباره‌ی آناتومی جمجمه‌ی خارپشت، در ایران گزارش‌های مدون و مفصلی در دسترس نیست. گزارشات پراکنده‌ای از چند شاخص مورفومتری جمجمه‌ی خارپشتان را در جلد سوم پستانداران ایران (اعتماد ۱۳۶۴) می‌توان یافت. Thomas در سال ۱۹۲۲ مطالعه‌ای روی جمجمه‌ی خارپشت‌های خلیج فارس انجام داد. Krystofek در سال ۲۰۰۲ در مطالعه‌ی وسیعی که روی مورفومتری ۳۰۷ جمجمه از خارپشت‌های مختلف، انجام داده است، به این نتیجه رسیده که اختلافات گونه‌ای در بین آن‌ها وجود دارد. قبل از او Ruprecht در سال ۱۹۷۲ اختلافات معنی‌داری را در جمجمه‌ی دو گونه از خارپشتان اروپایی که به ترتیب در مناطق کوهستانی و دشت زندگی می‌کنند، را نشان داده بود. Verma در سال ۱۹۶۲، مطالعه‌ی جامعی را روی جمجمه خارپشت هندی انجام داد.

مطالعات رادیولوژیک در این زمینه بسیار محدودتر از مطالعات آناتومیک است. معزی و غدیری در سال ۱۳۸۵ به یک مطالعه‌ی کلی در مورد آناتومی و رادیولوژی ۲ خارپشت گوش بلند پرداختند. Hashemi و همکاران در سال ۲۰۰۹ در مورد اندام‌های حرکتی خارپشت گوش بلند، یک مطالعه‌ی رادیوگرافیک را انجام دادند. رادیوگرافی طبیعی خارپشت علاوه بر کمک به شناسایی ویژگی‌های آناتومیک آن؛ در مقایسه با پستانداران کوچک از جمله جونندگان و حتی سگ و گربه نیز مفید خواهد بود. علاوه بر این، رادیوگرافی می‌تواند نقش مهمی در



تصویر ۳: اندازه‌گیری ۴ شاخص در نمای جانبی فک پایین  
خارپشت گوش بلند

در بررسی مورفولوژی، ساختارهای تشکیل دهنده کاسه‌ی سر از چهار نمای پشتی، شکمی و جانبی و خلفی و استخوان فک پایین در دو نمای جانبی و میانی مورد مطالعه قرار گرفت. موارد یادداشت و با دوربین (G9, Tokyo, Japan) عکس‌برداری شدند.

### نتایج

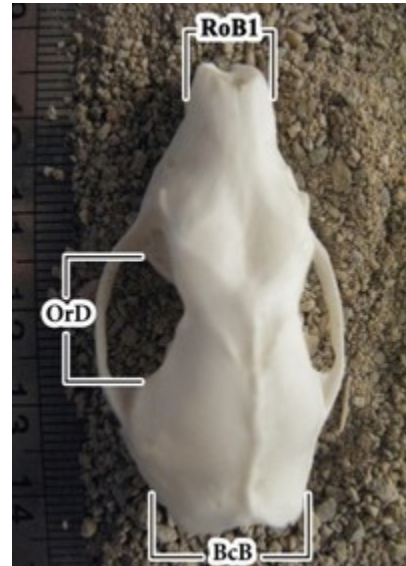
#### آناتومی

#### مورفولوژی

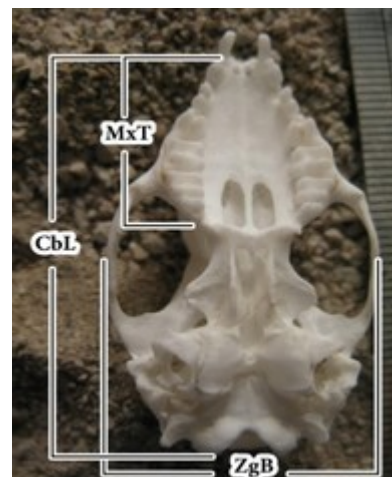
نتایج مورفولوژی که عمده‌ی نتایج آناتومیکی را شامل می‌گردد، در کاسه‌ی سر در ۴ نما، و در فک پایین در دو نما، آمده است:

کاسه سر در نمای پشتی: از قدام به خلف به ترتیب، استخوان‌های بینی، پیش فکی، فک بالایی، اشکی، پیشانی، استخوان گونه‌ای، آهیانه، بخش صدفی گیجگاه، استخوان بین آهیانه‌ای و بخش بالایی استخوان پس‌سری مشاهده شد (تصویر ۴). در موقعیت قدامی کاسه‌ی سر دو دندان پیش بلند و قوی دیده شد. سوراخ‌های خارجی بینی پهن و عریض در قدامی‌ترین بخش نمای پشتی مشاهده گردید که مرز پشتی آن‌ها به طور قابل ملاحظه‌ای در خلف قسمت شکمی قرار گرفته بود. استخوان تیغه‌ی بینی‌ای به

Length of mandible : MdL (طول استخوان فک پایین)، Mandibular tooth-row length : MdT (طول ردیف دندان‌های فک پایین)، CH : Coronoid height (ارتفاع زائده‌ی منقاری) (تصاویر ۱، ۲ و ۳).



تصویر ۱: اندازه‌گیری ۳ شاخص از سطح پشتی کاسه‌ی سر  
خارپشت گوش بلند



تصویر ۲: اندازه‌گیری ۳ شاخص در نمای شکمی کاسه‌ی سر  
خارپشت گوش بلند

سوراخ روسترال کامی نیز نامیده می‌شود، در مرز بین استخوان‌های پیش فکی و فک بالایی قرار داشت. کام سخت به وسیله‌ی استخوان‌های پیش‌فکی، فکی و کامی تشکیل شده که بخش بیش‌تر آن را استخوان فک بالایی ساخته بود. استخوان کامی دارای سوراخ بزرگی بود که به نظر می‌رسد جانشین سوراخ کامی خلفی باشد. یک ستیغ عرضی در بخش خلفی کام وجود داشت. این استخوان بعد از ستیغ عرضی گسترش پیدا کرده و لبه‌ی قدامی شوان یا گودی بین رجلی را تشکیل می‌دهد. گودی قاعده‌ی پروانه‌ای بلافاصله در ادامه‌ی گودی بین رجلی و در قدام حباب صماخی قرار داشت. زوائد خارجی و داخلی رجلی در طرفین این گودی قرار داشتند. این زوائد در مرز گسترش قدامی بال‌های پروانه‌ای قرار داشتند. سوراخ بیضی در جلوی حباب صماخی قرار داشت. مرز بین دو بخش استخوان پروانه‌ای مشخص نبود. گودی مفصلی موجود برای اتصال به فک پایین پهن و صاف بوده و در جهت عرضی کشیده شده بود. سوراخ وداجی بزرگ و در خلف حباب نمایان بود. بخش قاعده‌ای استخوان پس‌سری به نسبت بزرگ بوده و زوائد وداجی به خوبی رشد یافته و دارای جهت خلفی جانبی بودند.

**نمای جانبی:** در این نما نیز دندان‌ها، استخوان‌های پیش‌فکی، فک بالایی، اشکی، پیشانی، کمان گونه‌ای، رجلی، آهیانه، بین آهیانه‌ای و پس‌سری دیده شد (تصویر ۶). استخوان پیش‌فکی در جهت قدامی، عریض و پهن شده و دارای زائده‌ی باریکی در سطح پشتی بود. سوراخ زیر کاسه چشمی در استخوان فک بالایی قابل مشاهده بود. کمان گونه‌ای در جهت خلفی، دارای سیر صعودی بوده و سه استخوان تشکیل دهنده‌ی آن واضح بودند. بخش صدفی استخوان گیجگاهی، به صورت خلفی با زائده‌ی پستانی که استخوانی سه گوش است، مفصل شده بود و لبه‌ی قدامی استخوان اخیر، برجسته شده و در ستیغ پس‌سری شرکت داشت. گودی کاسه‌ی چشمی و گیجگاهی در هم ادغام شده بودند. استخوان اشکی،

طرف لبه قدامی سوراخ‌های مجاری خارجی بینی گسترده شده و از نمای پشتی قابل مشاهده بود. دو استخوان بینی به صورت نوارمانندی امتداد یافته و در خلف، بین دو قسمت پیشانی جای گرفته بودند. درز بین دو استخوان واضح بود. بخش قدامی استخوان بینی در جانب با استخوان پیش‌فکی و در خلف با استخوان پیشانی مفصل می‌شد. زائده‌ی بینی‌ای استخوان پیش‌فکی از طرف خلفی به سوی زائده‌ی قدامی استخوان پیشانی گسترش یافته بود. استخوان اشکی دیواره‌ی پشتی- قدامی کاسه‌ی چشم را ساخته بود. سوراخ اشکی خارج از کاسه‌ی چشم قرار داشت. ستیغ پیش‌اشکی در موقعیت قدامی سوراخ اشکی قرار داشت. استخوان فک بالایی بزرگ و دارای توسعه‌ی پشتی- خلفی بود. سوراخ زیر کاسه‌ی چشمی در بالای فاصله‌ی سومین دندان پیش آسیا و اولین دندان آسیا باز شده بود. لبه‌ی قدامی استخوان آهیانه کم و بیش گود بود. ستیغ سهمی خارجی کوتاه بوده و در انتها، به دو خط آهیانه‌ای منشعب شده که در جهت قدامی- جانبی امتداد یافته بود. کمان گونه‌ای افقی بوده و به وسیله‌ی استخوان جوگال (گونه‌ای) و زائده‌ی گونه‌ای از فک بالا و بخش صدفی استخوان گیجگاهی تشکیل شده بود. زائده‌ی گونه‌ای از فک بالا عریض بوده و از بالای اولین دندان آسیا بالا آمده و در ادامه به استخوان جوگال مفصل شده که خود با زائده‌ی گونه‌ای استخوان گیجگاهی امتداد یافته بود. استخوان جوگال به صورت میله‌ی باریکی در وسط کمان گونه‌ای وجود داشت. استخوان‌های بین آهیانه‌ای، بین استخوان‌های آهیانه در قدام و پس‌سری در خلف قابل مشاهده بودند.

**نمای شکمی:** در نمای شکمی کاسه‌ی سر از قدام به خلف استخوان‌های پیش‌فکی، فک بالایی، کامی، استخوان‌های تشکیل دهنده‌ی کاسه‌ی چشم، رجلی، استخوان پروانه‌ای، بخش صماخی و صدفی استخوان گیجگاهی و بخش قاعده‌ای پس‌سری قرار گرفته بودند (تصویر ۵). در این نما، استخوان پیش‌فکی در قدامی‌ترین ناحیه‌ی جمجمه مشاهده گردید. سوراخ ثنایی که

**نمای جانبی:** لبه‌ی قدامی زائده‌ی منقاری زاویه‌ی ۹۰ درجه‌ای با بدنه تشکیل داده بود که در انتها به سوی خلف انحنا یافته و زاویه‌ی قلاب ماندنی را به وجود آورده بود. زائده‌ی منقاری در لبه‌ی قدامی خود به سمت جانبی دارای ستیغ برجسته‌ای بود. ناحیه‌ی خلفی این ستیغ گودی جوشی وسیعی را تشکیل داده بود. بریدگی فوق کوندیلی و زیر کوندیلی وسیع و عمیق بودند. بریدگی زیرکوندیلی به صورت پشتی-شکمی وسیع‌تر شده اما نسبت به بریدگی فوق کوندیلی کم عمق‌تر بود. کوندیل سطح مفصلی عرضی وسیعی را تشکیل می‌داد. زائده‌ی گوشه‌ای اندکی پایین‌تر از سطح دندان‌ها قرار داشت. سوراخ چانه‌ای در سطح شکمی دومین دندان پیش آسیا قابل مشاهده بود (تصویر ۹).

**نمای میانی:** ارتفاع فک پایینی که در امتداد قدامی-شکمی در سطح داخلی بدنه قرار داشت، تقریباً به طول ۸ میلی‌متر بود. در ناحیه‌ای که لبه‌ی قدامی از زائده‌ی منقاری به بدنه بخش عمودی می‌پیوندد، برجستگی استخوانی مشخصی وجود داشت که احتمالاً محل اتصال رشته‌های بخش خلفی عضله‌ی رجلی است (تصویر ۱۰). فرمول دندانی به دست آمده به این ترتیب بود: ۳ عدد پیش در فک بالا و ۲ عدد در پایین، ۱ عدد نیش در دو فک، ۳ دندان پیش آسیا در فک بالا و ۲ عدد در فک پایین و ۳ دندان آسیا در فک بالا و ۳ عدد هم در فک پایین و به طور خلاصه شامل فرمول زیر است.

$$2 \times (I 3/2 C 1/1 Pm 3/2 M 3/3) = 36$$

#### مورفومتری

نتایج مورفومتری ۱۰ شاخص مجموعه‌ای در جدول ۱ آورده شده است:

بخشی از فک بالا، پیشانی و پروانه‌ای دیواره‌ی جانبی کاسه‌ی چشم را ساخته بود. استخوان اشکی در خارپشت گوش بلند به صورت یک استخوان مجزای مشخص وجود داشت. در این نما همچنین سوراخ اشکی، ستیغ اشکی، سوراخ زیر کاسه‌ی چشمی، نیز قابل مشاهده بودند. در ناحیه‌ی صماخی استخوان گیجگاهی، مجزای شنوایی خارجی به خوبی قابل مشاهده بود. در ناحیه‌ی خلفی جمجمه، زائده‌ی وداجی استخوان پس‌سری و نیز ستیغ گردنی قابل مشاهده بود. در نمای خلفی کاسه‌ی سر خارپشت گوش بلند، علاوه بر بخش‌های صدفی و جانبی استخوان پس‌سری، کوندیل‌ها و در جانب کوندیل‌ها؛ زوائد وداجی در دو طرف سوراخ مگنوم، به خوبی قابل مشاهده بود. در بالاترین قسمت نیز ستیغ گردنی دیده شد. به علاوه کمان گونه‌ای و حباب صماخی نیز به دلیل رشد زیاد از این نما قابل مشاهده بودند (تصویر ۷). در نمای جانبی جمجمه همراه فک پایین نیز تمام استخوان‌های مشاهده شده در نمای جانبی جمجمه و فک که پیش‌تر ذکر شد دیده شدند (تصویر ۸).

**فک پایین:** به طور کلی فک پایین ساختاری ۷ شکل و شامل دو نیمه بود. هر نیمه دارای یک بخش قدامی (بدنه) کشیده‌ی افقی حاوی آلوتول‌های دندانی و یک بخش خلفی ۳ شاخه، شامل: زائده‌ی منقاری صعودی، زائده‌ی کندیلی و زائده‌ی گوشه‌ای متمایل به خلف تشکیل شده بود. دو نیمه در انتهای روسترال، ارتفاع فکی را ساخته بودند. لبه‌ی شکمی بخش افقی تا حدی محدب بود. نتایج مورفولوژی در دو نمای جانبی و میانی آمده است.

جدول ۱: اندازه‌ی شاخص‌های جمجمه‌ای خارپشت گوش بلند (بر حسب میلی‌متر)


شاخص شماره نمونه	CbL	BcB	RoB	ZgB	OrD	MxT	MdL	MdT	CH	RmH
۱	۴۲/۶	۲۰/۴	۸/۵۶	۲۳/۹	۱۱/۶	۱۷/۷	۳۰/۷	۱۷	۱۵/۹	۱۰/۸
۲	۴۵	۲۰/۶	۵/۳۶	-	۱۰	۲۶	۲۹/۰۶	۱۲/۲۶	۱۰/۵	۸/۸۳
۳	۴۰/۷	۲۰	۶/۸	۲۴/۳	۹/۵	۲۰/۷	۲۹/۸	۱۸/۶	۱۴/۴	۱۰/۴
۴	۴۹/۶	۲۳/۷	۶/۷	۲۳	۱۲/۲	۲۲	۳۲/۴	۱۹	۱۱/۹	۱۲/۴
۵	۳۶/۵	-	۷/۹	-	۹/۸۳	۱۸/۷	۲۷/۳۳	۱۲/۳۳	۱۱/۰۳	۸/۶۶
۶	-	-	۵/۵۶	۲۳/۵	۱۱	۲۱/۱۱	۳۱/۴	۱۲/۶۶	۱۵/۰۶	۱۰/۷۶
۷	۴۳/۳۳	۲۱/۱۳	۸/۴	۲۶/۰۶	۱۱/۴۳	۲۱/۲	۳۳/۴۳	۱۸/۴	۱۵/۶	۱۰/۶
۸	۴۳/۳۳	۲۱/۹۳	۶/۷	۲۶/۴۶	۱۱/۰۶	۲۱/۳	۳۱/۴۳	۱۶	۱۵/۴۳	۱۱/۱
۹	۴۲/۷۶	۲۰	۷/۲	۲۵/۳۶	۱۰/۶	۲۰/۵۶	۳۰/۱	۱۶/۵	۱۴/۸۶	۱۰/۷۳
۱۰	۴۳/۴۳	۲۰/۴۶	۵/۶	۲۵/۱۶	۱۰/۹۹	۲۱/۱۳	۳۱	۱۶	۱۵/۳	۱۰/۷۳
میانگین	۴۳/۰۳	۲۱/۰۲	۶/۸۷	۲۴/۷۱	۱۰/۸۱	۲۱/۴۳	۳۰/۶۶	۱۵/۸	۱۳/۹۹	۱۰/۵۰
انحراف معیار	۳/۲۶	۱/۱۷	۱/۰۹	۱/۱۵	۰/۸	۱/۷۳	۱/۶۳	۲/۴۷	۱/۹۳	۱/۰۹

CbL: Condylbasal length - طول کوندیلی - قاعده‌ای. BcB: Brancase breadth: پهناى جمجمه، RoB: Rostrum breadth: پهناى پوزه. ZgB: Zygomatic breadth: پهناى گونه، OrD: Orbital diameter: قطر حلقه، MxT: Maxillary tooth-row length: طول ردیف دندان‌های فک بالا، RmH: Height of ramus mandibulae: ارتفاع شاخ فک پایین، MdL: Length of mandible: طول فک پایین، MdT: Mandibular tooth-row length: طول دندان‌های فک پایین، CH: Coronoid height: ارتفاع زائده‌ی مقاربی، علامت (-) در برخی خانه‌های جدول نشان‌گر این است که به عللی از جمله شکستگی، اندازه‌گیری شاخص مربوطه در آن نمونه امکان‌پذیر نبوده است.

## رادیولوژی

شد (تصویر ۱۲). در نمای جانبی تمام ساختارهای مشاهده شده در نمای جانبی جمجمه و فک که پیش‌تر در مورفولوژی ذکر شد، دیده شدند (تصویر ۱۳). در نماهای مورب دهان باز راست و چپ نیز ردیف دندان‌های بالا و پایین و استخوان‌های پیش‌فک، فک بالا، فک پایین، کمان گونه‌ای، پیشانی، آهیانه، بین‌آهیانه‌ای، بخش‌های صدفی و حباب صماخی از استخوان گیجگاه و پس‌سری مشاهده - شد (تصویر ۱۴).

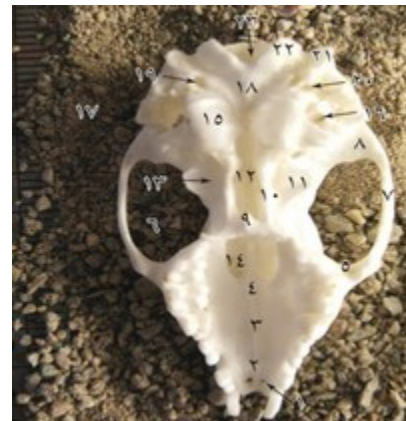در نمای پشتی - شکمی علاوه بر ساختارهایی که در بررسی مورفولوژی در همین نما دیده شد، بخش‌های صدفی و حباب صماخی از استخوان گیجگاهی و پس-سری و بخش‌های استخوان فک پایین شامل بدنه و زوائد گوشه‌ای، کوندیلی و مقاربی دیده شد (تصویر ۱۱). در نمای شکمی - پشتی به ترتیب دندان‌ها، استخوان بینی، استخوان پیش‌فکی، فک بالا، بدنه و زوائد فک پایین یعنی زائده‌ی گوشه‌ای، کوندیلار و مقاربی، کمان گونه‌ای، پیشانی، حباب‌های صماخی و استخوان پس‌سری دیده



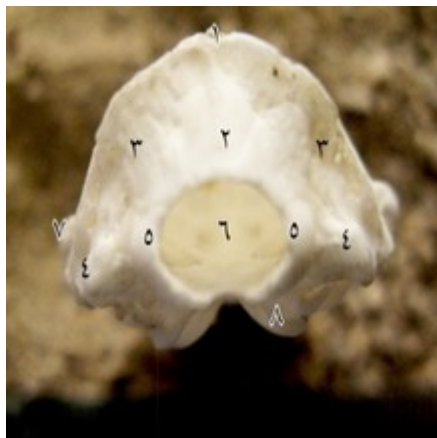تصویر ۶: نمای جانبی کاسه‌ی سر خارپشت گوش بلند: ۱- استخوان پیش فکی ۲- استخوان فک بالایی ۳- سوراخ زیر کاسه‌ی چشمی ۴- زائده‌ی گونه‌ای استخوان فک ۵- استخوان اشکی ۶- سوراخ فک بالایی ۷- سوراخ اشکی ۸- استخوان پیشانی ۹- ستیغ پیش اشکی ۱۰- استخوان گونه‌ای ۱۱- زائده‌ی گونه‌ای گیجگاه ۱۲- استخوان آهیانه ۱۳- استخوان بین آهیانه‌ای ۱۴- ستیغ گردنی ۱۵- استخوان گیجگاه ۱۶- سوراخ عقب آهیانه‌ای ۱۷- سوراخ عقب صدفی ۱۸- زائده‌ی وداجی ۱۹- مجرای شنوایی خارجی ۲۰- حباب صماخی ۲۱- سوراخ بیضی ۲۲- استخوان رجلی خارجی ۲۳- دندان‌های آسیا ۲۴- دندان‌های پیش- آسیا ۲۵- دندان نیش ۲۶- دندان‌های پیش



تصویر ۴: نمای پشتی کاسه‌ی سر خارپشت گوش بلند: ۱- استخوان بینی ۲- استخوان پیش فکی ۳- ستیغ اشکی ۴- استخوان فک بالایی ۵- استخوان اشکی ۶- زائده‌ی گونه‌ای فک بالا ۷- استخوان گونه ۸- زائده‌ی گونه‌ای گیجگاه ۹- استخوان پیشانی ۱۰- خطوط آهیانه ۱۱- ستیغ طولی ۱۲- استخوان گیجگاه ۱۳- استخوان آهیانه ۱۴- استخوان بین آهیانه ۱۵- ستیغ گردنی



تصویر ۵: نمای شکمی کاسه‌ی سر خارپشت گوش بلند: ۱- سوراخ کامی قدامی ۲- استخوان پیش فکی ۳- استخوان فک ۴- استخوان کامی ۵- زائده‌ی گونه‌ای فک بالا ۶- زائده‌ی خلفی کامی ۷- استخوان گونه ۸- زائده‌ی گونه‌ای گیجگاه ۹- زائده‌ی پشتی بینی از استخوان کام ۱۰- استخوان رجلی داخلی ۱۱- استخوان رجلی خارجی ۱۲- استخوان پروانه ۱۳- گودی بین رجلی ۱۴- سوراخ کامی خلفی ۱۵- حباب صماخی ۱۶- مجرای شنوایی خارجی ۱۷- زائده‌ی پستانی ۱۸- استخوان قاعده‌ی پس سری ۱۹- سوراخ وداجی ۲۰- سوراخ کاروتید خلفی ۲۱- زائده‌ی وداجی ۲۲- کوندیل ۲۳- سوراخ مگنوم

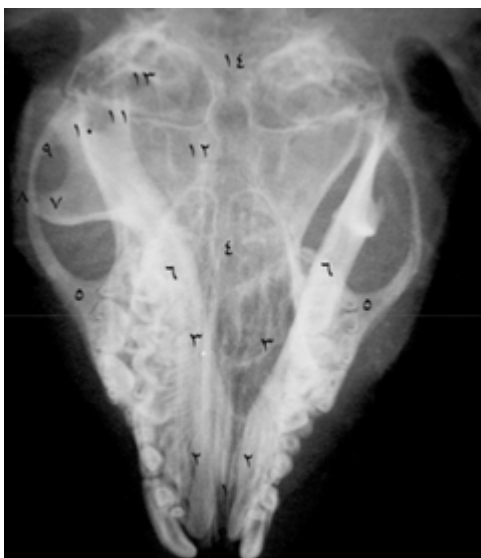

تصویر ۷: نمای خلفی کاسه‌ی سر خارپشت گوش بلند: ۱- ستیغ گردنی ۲- بخش صدفی پس سری ۳- بخش جانبی پس سری ۴- زائده‌ی وداجی ۵- کوندیل استخوان پس سری ۶- سوراخ مگنوم ۷- کمان گونه‌ای ۸- حباب صماخی

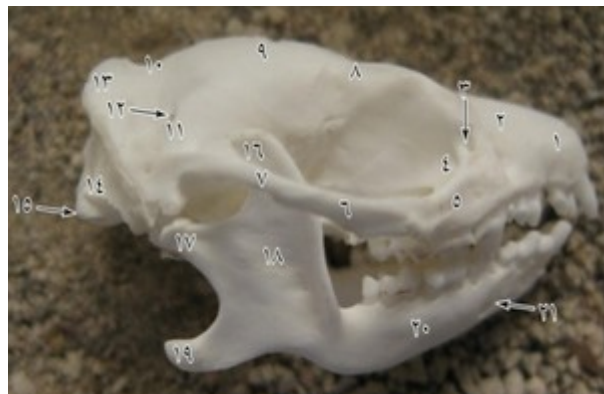




تصویر ۱۰: نمای میانی استخوان فک پایین جمجمه‌ی خارپشت گوش بلند: ۱- بدنه‌ی استخوان فک پایین ۲- زائده‌ی منقاری ۳- زائده‌ی کوندیلی ۴- زائده‌ی گوشه‌ای ۵- سوراخ فک پایینی ۶- بریدگی فوق کوندیلی ۷- بریدگی زیر کوندیلی



تصویر ۱۱: رادیوگراف نمای پشتی- شکمی جمجمه‌ی خارپشت گوش بلند: ۱- استخوان بینی ۲- استخوان پیش فکی ۳- استخوان فک بالا ۴- استخوان پیشانی ۵- زائده‌ی گونه‌ای فک بالا ۶- بدنه‌ی فک پایین ۷- زائده‌ی منقاری ۸- استخوان گونه ۹- زائده‌ی گونه‌ای گیجگاه ۱۰- زائده‌ی کوندیلی ۱۱- زائده‌ی گوشه‌ای ۱۲- استخوان آهیانه ۱۳- حباب صماخی ۱۴- استخوان پس سری

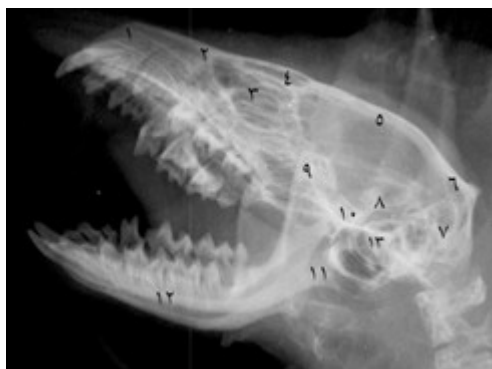

تصویر ۸: نمای جانبی جمجمه‌ی خارپشت گوش بلند: ۱- استخوان پیش فکی ۲- استخوان فک بالایی ۳- سوراخ اشکی ۴- استخوان اشکی ۵- زائده‌ی گونه‌ای استخوان فک بالایی ۶- استخوان گونه ۷- زائده‌ی گونه‌ای استخوان گیجگاه ۸- استخوان پیشانی ۹- استخوان آهیانه ۱۰- استخوان بین آهیانه‌ای ۱۱- استخوان گیجگاه ۱۲- سوراخ عقب آهیانه‌ای ۱۳- ستیغ گردنی ۱۴- زائده‌ی وداجی ۱۵- کوندیل ۱۶- زائده‌ی منقاری ۱۷- زائده‌ی کوندیلی ۱۸- زائده‌ی گوشه‌ای ۱۹- گودی جوشی ۲۰- بدنه‌ی فک پایین ۲۱- سوراخ چانه‌ای



تصویر ۹: نمای جانبی استخوان فک پایین خارپشت گوش بلند: ۱- سوراخ چانه‌ای ۲- بدنه‌ی فک پایین ۳- دندان‌های پیش ۴- دندان نیش ۵- دندان‌های پیش آسیا ۶- دندان‌های آسیا ۷- گودی جوشی ۸- زائده‌ی گوشه‌ای ۹- شاخه‌ی فک پایین ۱۰- زائده‌ی کوندیلی ۱۱- زائده‌ی منقاری ۱۲- بریدگی فوق کوندیلی ۱۳- بریدگی زیر کوندیلی ۱۴- سوراخ فک پایینی



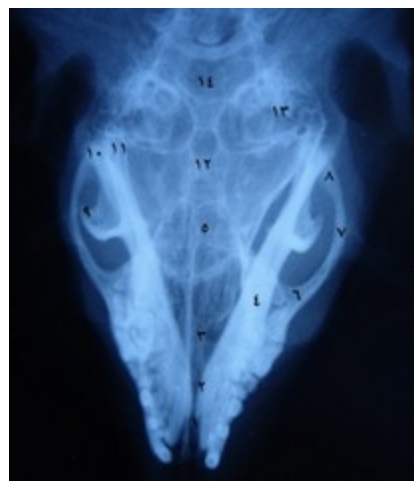

تصویر ۱۴: رادیوگراف نمای مورب دهان باز از سمت چپ  
 جمجمه‌ی خارپشت گوش بلند: ۱- استخوان پیش فکی ۲-  
 استخوان فک بالایی ۳- استخوان اشکی ۴- استخوان پیشانی  
 ۵- استخوان آهیانه ۶- استخوان بین آهیانه‌ای ۷- استخوان  
 پس سری ۸- استخوان گیجگاهی ۹- زائده‌ی گوشه‌ای ۱۰-  
 زائده‌ی کوندیلی ۱۱- زائده‌ی منقاری ۱۲- بدنه‌ی فک پایین  
 ۱۳- حباب صماخی

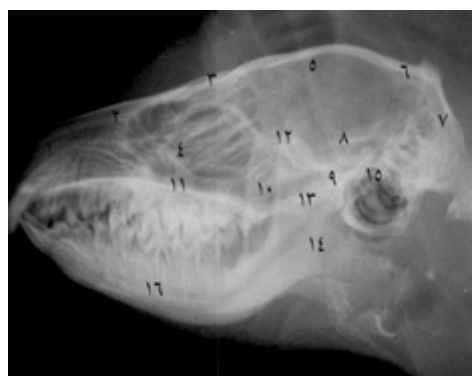#### بحث

بیش‌ترین مطالعات مربوط به ساختار اسکلتی جمجمه، در مورد خارپشت اروپایی انجام پذیرفته است (Butler 1972, Ozkan 2004, Ruprecht 1948). در همین رابطه، Verma در سال ۱۹۶۲ تحقیق مفصلی را در مورد خارپشت هندی انجام داد که در ادامه به برخی از نکات مقایسه‌ای آن با خارپشت مورد مطالعه‌ی حاضر خواهیم پرداخت. Butler در سال ۱۹۴۸ با مطالعه‌ی بررسی‌های صورت گرفته توسط محققین قبلی، ۹ مورد را برای مقایسه‌ی جمجمه‌ی خارپشتان در نظر گرفت. بر همین اساس و در نظر گرفتن دیگر مطالعات، به بحث در مورد نتایج پژوهش اخیر با سایر پژوهش‌های انجام شده می‌پردازیم.

از نظر اندازه، هیلوموس<sup>۱</sup>، نئوتروس<sup>۲</sup> و پودوجیمنوس<sup>۳</sup> کوچک‌ترین خارپشت‌سانان موجود هستند. بزرگ‌ترین کاسه‌ی سر آن‌ها، دارای فقط ۳۲ میلی‌متر بلندا است. کاسه‌ی سر بزرگ‌ترین خارپشت‌سانان به ۶۰ میلی‌متر



تصویر ۱۲: رادیوگراف نمای شکمی - پشتی جمجمه‌ی خارپشت گوش بلند: ۱- استخوان بینی ۲- استخوان پیش-فکی ۳- استخوان فک بالا ۴- بدنه‌ی فک پایین ۵- استخوان پیشانی ۶- زائده‌ی گونه‌ای فک بالا ۷- استخوان گونه ۸- زائده‌ی گونه‌ای گیجگاهی ۹- زائده‌ی منقاری ۱۰- زائده‌ی کوندیلی ۱۱- زائده‌ی گوشه‌ای ۱۲- استخوان آهیانه ۱۳- حباب صماخی ۱۴- استخوان پس سری



تصویر ۱۳: رادیوگراف از نمای جانبی چپ جمجمه‌ی خارپشت گوش بلند: ۱- استخوان پیش فکی ۲- استخوان فک ۳- استخوان پیشانی ۴- استخوان اشکی ۵- استخوان آهیانه ۶- استخوان بین آهیانه ۷- استخوان پس سری ۸- استخوان گیجگاهی ۹- زائده‌ی گونه‌ای گیجگاهی ۱۰- استخوان گونه ۱۱- زائده‌ی گونه‌ای فک ۱۲- زائده‌ی منقاری ۱۳- زائده‌ی کوندیلی ۱۴- زائده‌ی گوشه‌ای ۱۵- حباب صماخی ۱۶- بدنه‌ی فک پایین

1- Hylomus  
 2- Neotetrus  
 3- Podogymnus

استخوان پیش‌فکی بخش بسیار کوچکی از سخت‌کام را تشکیل می‌دهد. در تمام خارپشتان از جمله خارپشت گوش بلند مورد مطالعه‌ی اخیر، ستیغ عرضی در انتهای سخت‌کام وجود دارد. این ستیغ در خارپشت گوش بلند مستقیم است؛ در صورتی که در خارپشت هندی طبق نظر Verma (۱۹۶۲) دارای انحنا و زاویه‌ی ۱۶۰ درجه در قدام است. یکی از نکات جالب موجود در سطح شکمی کاسه‌ی سر، سوراخ‌های موجود در سخت‌کام است. طبق نظر Verma (۱۹۶۲) سوراخ کامی قدامی (ثنايایی) در خارپشت هندی، ناقل شاخه‌هایی از اعصاب بویایی و کامی است. همچنین محل باز شدن مجرای تیغه‌ای-بینی‌ای یا ارگان جاکوبسون است. سوراخ کامی خلفی بسیار بزرگ بوده و شباهت بسیاری با سخت‌کام پرندگان و خزندگان دارد که مطالعه‌ی بیش‌تری در این زمینه را می‌طلبد و از آن به عنوان شکاف کام یاد می‌شود (Colak et al. 1998).

ناحیه‌ی کاسه‌ی چشمی گیجگاهی در جمجمه توسط Muller در سال ۱۹۳۵ در تمام خارپشتان توصیف شده و بخش حدقه‌ای استخوان پیشانی، در نمونه‌های خیلی جوان اروپایی به عنوان یک استخوان مستقل شناخته شده است. همان‌طور که قبلاً اشاره شد، کمان گونه‌ای از مشخصات بارز خارپشت‌سانان است. در همین رابطه، بخش پیشین کمان در تمام خارپشت‌سانان منتج از استخوان فک بالا است و در نمونه‌های مورد مطالعه‌ی حاضر نیز این‌گونه بود. ضمن این که استخوان جوگال (گونه‌ای) مانند سایر خارپشت‌سانان، محدود به وسط کمان بود.

ناحیه صماخی از سطح شکمی کاسه‌ی سر در خارپشتان رشد خوبی را دارا می‌باشد و حباب صماخی در خارپشت گوش بلند برجسته است (Colak et al. 1998) که با مطالعه‌ی حاضر همخوانی دارد. در برخی گونه‌ها مثل آلتریکس<sup>۲</sup>، حباب کوتاه‌تر است (Butler 1948).

می‌رسد. بنابراین کاسه‌ی سر خارپشت گوش بلند در مطالعه‌ی حاضر، با درازای حدود ۴۳ میلی‌متر، در حد وسط قرار می‌گیرد. این نتایج با مطالعات پراکنده که در چند نقطه از کشور پهناور ایران صورت گرفته (اعتماد ۱۳۶۴) همخوانی دارد؛ ولی اغلب موارد اندازه‌گیری شده در مطالعه‌ی Colak و همکاران در سال ۱۹۹۸، در مورد خارپشت گوش بلند، (به جز شاخص پهنای کمان گونه‌ای) از اندازه‌های مطالعه‌ی حاضر کم‌تر است. اندازه‌های شاخص‌های مختلف جمجمه‌ی خارپشت اروپایی که به وسیله‌ی محققینی که در ابتدا ذکر شد صورت گرفته، نسبت به موارد مطالعه‌ی حاضر بیش‌تر است.

طول صورت در نئوتروس به حداقل می‌رسد (Butler 1948)؛ که این کوتاهی احتمالاً در تطابق با تقلیل دندان‌هاست. خاطر نشان می‌گردد، تعداد دندان‌ها در گربه‌سانان که دارای پوزه‌ی کوتاه‌تری نسبت به سگ‌سانان هستند نیز کم‌تر است. جمجمه در اریناسیده نسبتاً امتداد یافته و ناحیه‌ی صورتی بلند است. در اریناسورسیده<sup>۱</sup> کام نسبتاً پهن‌تر بوده و جمجمه نیز پهن و کوتاه است (Butler 1948). انتهای خلفی کمان گونه‌ای در سطح بالاتری قرار می‌گیرد که در خارپشت گوش بلند نیز این‌گونه بود.

در تمام اعضای اریناسیده‌ی حاضر، استخوان بینی باریک و بلند است. استخوان پیش‌فکی به زائده‌ی قدامی پیشانی نزدیک می‌شود و غالباً به آن می‌رسد (Butler 1948) که در کاسه‌ی سر خارپشت گوش بلند مورد مطالعه‌ی حاضر، نیز این‌گونه بود. استخوان اشکی به عنوان یک استخوان مستقل در خارپشت گوش بلند مورد مطالعه‌ی حاضر وجود داشت، در صورتی که طبق نظر Verma (۱۹۶۲) استخوان اشکی، در خارپشت هندی به عنوان یک استخوان مستقل وجود ندارد.

نزدیک P<sub>4</sub> واقع شده است. گاهی سوراخ چانه‌ای ۲ عدد می‌باشد. لبه‌ی قدامی زائده‌ی منقاری گاهی مستقیم است و گاهی مقداری انحنا دارد. در اکتینوسورکس و برخی اریناسیده‌ی زائده‌ی منقاری از نظر شکل نسبتاً متغیر است. گاهی قلابی و گاهی باریک است، در انتها اغلب منحنی و در اریناسیده گاهی مربعی شکل است. کوندیل‌های استخوان فک پایین در همه‌ی اریناسیده تقریباً بین زائده‌ی منقاری و زائده‌ی گوشه‌ای قرار داشته و از هر کدام به وسیله‌ی گودی عمیقی جدا می‌شوند. کوندیل‌ها در جهت عرضی گسترش یافته‌اند. سوراخ فک پایینی در میانه‌ی راه کوندیل و انتهای خلفی بدنه قرار دارد و در اکتینوسورکس به کوندیل نزدیک‌تر و در اغلب اریناسیده به بدنه نزدیک‌تر است. در نمونه‌های خارپشت گوش بلند مورد مطالعه‌ی اخیر نیز، این سوراخ به بدنه نزدیک‌تر بود. علاوه بر این‌ها، برخی دیگر از محققین از اندیس‌ها و روش‌های دیگری برای تشخیص گونه‌ها در بین خارپشتان استفاده کرده‌اند که به ترتیب زیر می‌آید:

Krystofek در سال ۲۰۰۳ از طول درز بینی و فک بالا برای تشخیص گونه‌ها در بین اریناسینه استفاده کرد. به این ترتیب که تماس بین استخوان بینی و فک بالا، تغییرات بین گونه‌ای زیادی را نشان می‌دهد که می‌توان برای تشخیص بین گونه‌ها استفاده کرد. ناحیه‌ی فک بالا بین خارپشت‌های شرق میانه و شرق نزدیک نسبت به اروپایی تنوع و تغییر بیش‌تری دارد. در خارپشت‌های شرق میانه و شرق نزدیک، درز معمولاً بسیار کوتاه است. Ruprecht در سال ۱۹۷۲ مطالعه‌ی وسیعی را در مورد خارپشت اروپایی در قسمت‌های مختلف اروپا انجام داد و موارد زیر را مطرح کرد:

- تغییرات وسیع اندیس‌های مجامحه و استخوان بینی نشان‌گر اهمیت کم کاربردی آن‌هاست.  
- در میان اندیس‌ها تنها اندیس قابل استفاده مهم در تشخیص تفریقی زائده‌ی آهیانه‌ای استخوان پیشانی<sup>۴</sup> می‌باشد.

Thomas در سال ۱۹۲۲ در یک مطالعه‌ی جالب روی خارپشت‌های برانت در جزیره‌ی تنب خلیج فارس، مشاهده نمود که آن‌ها دارای دو زیرگونه بودند یکی با استخوان رجلی بلند و حباب صماخی نسبتاً کوچک و دیگری استخوان رجلی کوچک و حباب صماخی بزرگ و متورم. مهم‌ترین ویژگی سطح شکمی کاسه‌ی سر خارپشت سانان، وجود زوائد (قلاب‌های) اضافی است؛ بدین معنی که علاوه بر زائده‌های معمولی رجلی (داخلی)، زوائد رجلی (خارجی) در تمام اریناسیده وجود دارد که در واقع زائده‌ی رجلی خارجی از انتهای خلفی استخوان‌های کامی و ادامه‌ی بال پروانه در قدام تشکیل شده است. زوائد یاد شده در نمونه‌های مطالعه‌ی حاضر نیز شناسایی گردیدند. اریناسینه<sup>۱</sup> به خوبی از اکتینوسورسیده<sup>۲</sup> به واسطه‌ی وجود یک گودی (ناودان) در سطح شکمی استخوان پروانه‌ای آن‌ها، تشخیص داده می‌شوند. این گودی در خارپشت‌های مورد مطالعه‌ی اخیر وجود داشت.

سقف مجامحه و سطح خلفی ستیغ پس‌سری در تمام اریناسیده به خوبی رشد کرده است. در اکتینوسورکس<sup>۳</sup> و اریناسیده، ستیغ گیجگاهی نسبتاً به هم پیوسته به طرف جلو می‌آید تا ستیغ طولی را تشکیل دهند که به قول Colak و همکاران در سال ۱۹۹۸ در اریناسیده کوتاه بوده، اما به ویژه در اکتینوسورکس انتهای خلفی بالا می‌آید. استخوان بین‌آهیانه‌ای از عوامل تشخیص تفریقی خارپشتان است. این استخوان در نئوتتراکوس و هیلومیس تقریباً نیم‌دایره و در اکتینوسورکس مثلثی است، در صورتی که در اریناسینه از جمله خارپشت گوش بلند مورد مطالعه‌ی اخیر، در جهت عرضی کشیده شده است. در اکتینوسورکس بخش افقی استخوان فک پایین نسبتاً بلند و باریک است اما، در اریناسیده کوتاه‌تر است و در انتهای قدامی محکم‌تر است. یک سوراخ چانه‌ای وجود دارد که از نظر وضعیت قرارگیری متنوع است، اما همیشه

- 1- Erinaceinae
- 2- Echinisoricinae
- 3- Echinorex

4- Process parietalis ossis frontalis

اولین نکته‌ی جالب در رادیوگراف‌های خارپشت، در مورد قوس گونه‌ای آن مشاهده گردید که برخلاف دام‌های اهلی و جانوران هم اندازه که از دو استخوان گونه‌ای و گیجگاهی درست شده است ( Dyce et al. 2002)، از سه استخوان فک بالایی، گونه‌ای (جوگال) و گیجگاهی تشکیل یافته بود که در نماهای پشتی-شکمی و شکمی-پشتی بهتر دیده می‌شدند. یک نکته‌ی دیگر، عدم وجود میله (فاصله‌ی بین دندان‌های آسیا و نیش و پیش) بود که از این جهت به سگ و گربه شباهت دارد. در صورتی که میله در سایر جانوران هم اندازه مانند موش صحرائی، خرگوش و سنجاب کاملاً مشهود است. حدقه در خارپشت مانند سگ و گربه ناقص است و زائده‌ی گونه‌ای استخوان پیشانی به قوس گونه‌ای نمی‌رسد. در خارپشت همانند سگ و گربه زائده‌ی گوشه‌ای در فک پایین وجود دارد که در نمای جانبی و مایل به خوبی دیده می‌شد. در مطالعه‌ی انجام شده توسط معزی و غدیری در سال ۱۳۸۵ فک‌های بالا و پایین قوی و بزرگ گزارش شده است که با این مطالعه همخوانی دارد. اولین دندان پیش در سگ و گربه کوچک است ولی در خارپشت بزرگ است. در حالی که دندان‌های نیش در خارپشت کوچک بوده و در اکثر نماهای تهیه شده دیده می‌شد. در مطالعه‌ی حاضر پوزه‌ی خارپشت کشیده‌تر و باریک‌تر از سگ و گربه دیده می‌شد.

در نهایت می‌توان چنین نتیجه‌گیری کرد که جمجمه‌ی خارپشت گوش بلند از نظر مورفولوژیک تفاوت چندانی با سایر خارپشتان ندارد. از لحاظ مورفومتریکی اندازه‌های به دست آمده ابعاد کوچک‌تری را نسبت به خارپشت‌های اروپایی نشان می‌دهند که می‌تواند در مطالعات استئوآرکولوژیک به کار گرفته شود. از لحاظ رادیولوژی جمجمه‌ی خارپشت، تفاوت‌هایی را با جمجمه جانوران هم‌اندازه‌ی خود در موارد میله، قوس گونه‌ای و حدقه، نشان داد.

بین خارپشت‌های موجود در ارتفاعات و آن‌هایی که در زمین‌های پست زندگی می‌کنند تفاوت وجود دارد. در عین حال که واریاسیون در خارپشتان اروپایی مناطق مرتفع (غربی) وجود دارد، این اختلاف در میان خارپشتان اروپایی مناطق پست (شرقی) کم‌تر است.

اندازه‌گیری‌های مشابهی توسط محققین مختلف روی جمجمه‌ی گونه‌های متفاوت خارپشت انجام شد از جمله مطالعاتی که اعتماد در سال ۱۳۶۴ روی شاخص‌های CbL, BcB, ZgB, RoB, MdT و MxT خارپشت‌های گوش بلند مناطق مختلف ایران انجام داد که نتایج ما در شاخص‌های CbL با نمونه‌های تهران و کنگاور، در شاخص BcB با نمونه‌های مشهد و گرگان، در شاخص ZgB با نمونه‌های تهران و ساوه، در شاخص MdT با نمونه‌های کرج و در شاخص MxT با نمونه‌های کرج همخوانی و قرابت زیادی داشت. شاخص‌های مشترک اندازه‌گیری شده توسط Ruprecht در سال ۱۹۷۲ که روی خارپشت اروپایی کار کرد شامل CbL, ZgB, MxT و RmH بود که نتایج آن‌ها با نتایج به دست آمده توسط ما اختلاف زیادی داشت و نتایج نامبرده، اندازه‌های بیش‌تری را نشان داد. نتایج اندازه‌گیری‌های ما به جز در شاخص ZgB در سایر شاخص‌ها از جمله CbL, BcB, MdL, MdX و MdT از شاخص‌های محاسبه شده توسط Colak و همکاران در سال ۱۹۹۸ که روی خارپشت‌های گوش بلند ترکیه انجام شد، بیش‌تر بود. نتایج اندازه‌گیری‌های Krystofek در سال ۲۰۰۲ که روی خارپشت اروپایی انجام گرفته بود، نیز اندازه‌های بیش‌تری از شاخص‌های ما داشت.

یافته‌های رادیولوژی حاضر با تصاویر ارائه شده توسط معزی و غدیری در سال ۱۳۸۵ و اطلس رادیولوژی حیوانات همراه هم اندازه همچون خرگوش، خارپشت افریقایی و موش (Capello et al. 2008) و کتاب‌های مرجع در خصوص رادیولوژی سگ و گربه مورد مقایسه قرار گرفت که به شرح زیر می‌باشد.

## منابع

- investigations of the hedgehog (*Erinaceus concolor*) appendicular skeleton. *Journal of Zoology and Wildlife Medicine*, 40(1): 1-7.
- Hutterer, R.; Order Erinaceomorpha. In Wilson D.E, AND Reeder D.M. (2005). *Mammal Species of the World 3rd ed.* John Hopkins Univ. Press, P: 212.
- Kealy, J.K. and Hester, M.C. (2002). Diagnostic Radiology and Ultrasonography of the Dog and Cat. 4<sup>th</sup>ed. W.B. Saunders Philadelphia, Pp: 439-440.
- Krystofek, B. (2002). Cranial variability in the Eastern hedgehog (*Erinaceus concolor*) (Mammalia: Insectivora). *Journal of Zoology Lond*, 258: 365-373.
- Lavin, L.M. (2003). Radiography in veterinary technology, 3<sup>rd</sup>ed, Philadelphia, Pp: 194-201.
- Mitten, M. (2013). Hedgehog (On-line), Animal Corner Website. <http://www.animalcorner.co.uk/britishwildlife/hedgehog>.
- Muller, J. (1935). The orbitotemporal region of the skull of the mammalia. *Arch neer. Zool.* 1:118-259.
- Ozkan, Z.E. (2004). Macro-anatomical investigations on the hedgehog skeleton (*Erinaceus europaeus*). *Turkish Journal of Veterinary and Animal Sciences*, 28: 271-274.
- Ruprecht, A.L. (1972). Correlation structure of skull dimensions in European hedgehogs. *Acta Theriologica*, 17 (32): 419-442.
- Thomas, M.O. (1922). On some interesting hedgehog from the Persian Gulf. *Annals and Magazine of Natural History*, 9 (49): 142-144.
- Vaughan, T.A. (1986). *Mammalogy*. 3th ed. Saunders College Publishing, Pp: 81-82.
- Verma, K. (1962). On the structure of the skull of Indian hedgehoge. *Mammalia*, 26 (49) 362-401.
- Wikipedia contributors (2015). Hedgehog, Wikipedia, The free encyclopedia, <https://en.wikipedia.org/w/index.php?title=Special:CiteThisPage&page=Hedgehog&id=694720926>.
- اعتماد، محمداسماعیل (۱۳۶۴). پستانداران ایران. چاپ سوم، انتشارات سازمان محیط زیست ایران، صفحات ۱-۴، ۱۳-۱۵.
- صدرزاده طباطبایی، محمدحسین (۱۳۸۷). کالبدشناسی مقایسه‌ای مهره‌داران. تألیف: سی. کنت و لری میلر، موسسه انتشارات و چاپ دانشگاه تهران، چاپ سوم، شماره ۲۵۴۴ صفحات ۲۹۸-۲۹۱.
- ضیایی، هوشنگ (۱۳۷۵). راهنمای شناسایی پستانداران صحرایی، چاپ دوم، انتشارات سازمان حفاظت محیط زیست، تهران، صفحات ۷۳-۸۸.
- معزی، نوید و غدیری، علیرضا (۱۳۸۵). بررسی رادیوگرافیک آناتومی طبیعی خارپشت گوش بلند ایرانی *Hemiechinus auritus persicus*. سومین کنگره ملی بهداشت و بیماری‌های حیوانات کوچک، تهران. هرینگتون، فرد و فرهنگ‌دره‌شوری، بیژن (۱۳۵۵). راهنمای پستانداران ایران، سازمان حفاظت از محیط زیست، چاپ اول، صفحه ۷.
- Butler, P.M. (1948). On the Evolution of the skull and teeth in the erinaceidae. with special reference to fossil material in the British Museum. *Journal Zoology*, 118 (2): 446-500.
- Capello, V.; Lennox, M.A. and Winder, R.W. (2008). *Clinical radiology of exotic companion mammals*. Printed in Singapore by Markono. Print Media Pte. Ltd, Pp: 482-486.
- Colak, E.; Yigit, N.; Sozen, M. and Ozkurt, S. (1998). A study on the long-eared hedgehog, *Hemichinus auritus* (Gmelin, 1770) (Mammalia: insectivora) in Turkey. *Turkish Journal of Zoology*, 22: 131-136.
- Dyce, K.M.; Sack, W.O. and Wensing, C.J.G. (2002). *Textbook of Veterinary Anatomy*, 3rd ed, W.B. Saunders Company. pp: 58-67.
- Hashemi, M.; Javadi, S.; Hadian, M.; Pourreza, B. and Behfar, M. (2009). Radiological

## Morphological, morphometrical and radiological features of the male long-eared hedgehog skull (*Hemiechinus auritus*)

Mazaheri, Y.<sup>1</sup>; Moarebi, A.<sup>2</sup>; Nourinezhad, J.<sup>3</sup> and Najafi, E.<sup>4</sup>

Received: 13.04.2015

Accepted: 15.12.2015

### Abstract

Until now, hedgehogs belong to the order of insectivora but now they are known as a separate order which named erinaceomorpha. Hedgehogs have been used as pet animals and insect eater. Although many studies have been carried out in terms of hedgehog anatomy including the skull, a comprehensive study was not available concerning the anatomy and radiology of the skull in long-eared hedgehog in Iran. Ten male long-eared hedgehogs were used in this study, weighting between 250 to 450 grams. Five live animals were selected for radiological studies after anesthesia. Some radiographs were supplied. Morphological study was performed in the dorsal, ventral, lateral, and caudal aspects of the cranium. The lateral and medial views of the mandible bone and 10 cranial indices were measured. The important morphological points were: the extension of the nasal process of the incisive bone toward rostral process of the frontal bone in the dorsal view, the presence of a large foramen in the ventral view, the formation of the zygomatic arch by 3 bones in comparison with other animals which made of 2 parts in the lateral view and presence of a very large foramen magnum in the caudal view. The above mentioned anatomical results were noted clearly in the radiographs. Morphologically, the cranium of the long-eared hedgehog did not show significant differences with that of other erinaceomorpha. In morphometrical aspect, the cranial indices of long-eared hedgehog have smaller values than those of European hedgehogs which can be used in osteoarchaeological studies. There are a lot of similarities and some differences in the radiology of the cranium between the long-eared hedgehog and the same body size animals.

**Key words:** Anatomy, Cranium, Radiology, Long – eared, Hedgehog

---

1- Associate Professor, Department of Basic Sciences, Faculty of Veterinary Medicine, Shahid Chamran University of Ahvaz, Ahvaz, Iran

2- Associate Professor, Department of Clinical Sciences, Faculty of Veterinary Medicine, Shahid Chamran University of Ahvaz, Ahvaz, Iran

3- Assistant Professor, Department of Basic Sciences, Faculty of Veterinary Medicine, Shahid Chamran University of Ahvaz, Ahvaz, Iran

4- DVM Graduated from Faculty of Veterinary Medicine, Shahid Chamran University of Ahvaz, Ahvaz, Iran

**Corresponding Author:** Mazaheri, Y., E-mail: y.mazaheri@scu.ac.ir