

شیوع بیماری هیستومونیا در کبک چوکار (*Alectoris chukar*) در ایران: گزارش موردی

محمد عباس‌نیا^{۱*}، حسن نیلی^۲، منصور میاحی^۳ و بابک محمدیان^۴

تاریخ دریافت: ۹۵/۸/۳۰

تاریخ پذیرش: ۹۶/۴/۱۳

خلاصه

بیماری‌های انگلی یکی از عوامل محدود کننده صنعت طیور به خصوص در سیستم‌های پرورش متراکم می‌باشند. هیستوموناس *مله آگریدیس* در بسیاری از پرندگان از قبیل بوقلمون، کبک، جوجه، مرغ گینه‌ای، بلدرچین باب وایت و شتر مرغ شناسایی شده است. مطالعه‌ی حاضر بر اساس گزارش تلفات در یک مزرعه پرورش کبک ارجاعی به بیمارستان دامپزشکی دانشگاه شهید چمران صورت گرفت. نشانه‌های بالینی پرندگان ارجاع شده شامل بی‌حالی، افتادگی بال‌ها و کاهش اشتها به مدت چند روز بود و همچنین میزان تلفات ۳/۳۶ درصد گزارش گردید. در بررسی میکروسکوپی، التهاب سکوم و تعداد زیادی انگل هیستوموناس به صورت کم رنگ و اجسام بیضی شکل در لاکونا‌های پارین مشاهده شد. پرندگان تحت درمان با مترونیدازول و آلبندازول قرار گرفتند که به طور مؤثری باعث کنترل هیستومونیا در گله شد. گزارش‌های مختلفی از درگیری کبک به هیستومونیا وجود دارد اما به نظر می‌رسد شیوع بیماری هیستومونیا در مزرعه پرورش کبک چوکار در ایران اولین بار است که گزارش می‌گردد.

کلمات کلیدی: هیستومونیا، کبک، هیستوپاتولوژی، ایران

مقدمه

کبک، بوقلمون و طاووس بسیار شدیدتر از مرغ و قرقاول است (Lund and Chute 1972). عوامل مختلفی میزان بیماری‌زایی را تحت تأثیر قرار می‌دهند. شدت جراحات روده‌ای به حدت هیستوموناس و حضور دیگر عوامل آسیب‌رسان در روده از قبیل کوکسیدیا، نامتود، باکتری (*اشریشیا کولای*، *کلستریدیوم پرفرنزس*) و مایکوتوکسین‌ها وابسته است (Ganapathy et al. 2000, McDougald and Hu 2001). این بیماری به عنوان یکی از بیماری‌های بازپدید در مزارع پرورش ماکیان با سیستم متراکم تولید مطرح است (Dolka et al. 2015). تا کنون گزارشی از شیوع بیماری هیستومونیا در گله‌ی پرورشی کبک چوکار با تلفات بالا ارائه نشده است.

هیستومونیا توسط تک‌یاخته‌ی هیستوموناس *مله آگریدیس* ایجاد می‌گردد که در بوقلمون (Malewitz et al. 1958)، مرغ (Chute et al. 1976)، مرغ گینه‌ای، بلدرچین باب وایت، شتر مرغ و پرندگان حیات وحش (Douglass 1981) گزارش شده است. بوقلمون نسبت به سایر پرندگان، به این بیماری حساس‌تر است. در کبک نیز با دریافت تخم آلوده‌ی هتراکیس گالیناروم از مرغ، هیستومونیا ایجاد شده (Lund and Chute 1971) و عفونت طبیعی نیز گزارش شده است (Reis et al. 2009). گونه و نژاد میزبان نقش مهمی در بیماری‌زایی هیستوموناس ایفا می‌کند (Lund 1967). عفونت در

*۱ دانشجوی دکتری تخصصی بیماری‌های طیور، دانشکده دامپزشکی، دانشگاه شیراز
E-mail: Abbasnia.m@shirazu.ac.ir (نویسنده مسئول)

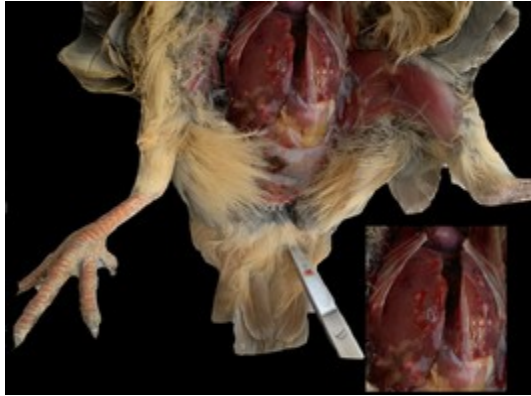۲ استاد گروه علوم درمانگاهی، دانشکده دامپزشکی، دانشگاه شیراز

۳ استاد گروه علوم درمانگاهی، دانشکده دامپزشکی، دانشگاه شهید چمران اهواز

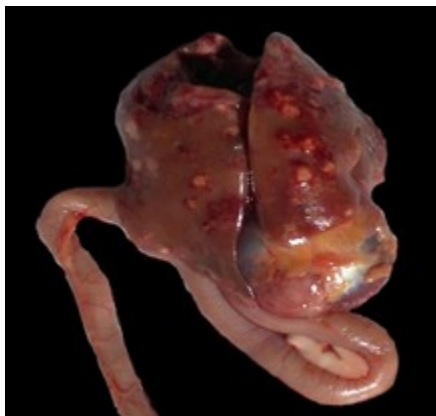۴ دانشیار گروه پاتوبیولوژی، دانشکده دامپزشکی، دانشگاه شهید چمران اهواز

تاریخچه

افزایش ضخامت دیواره و تورم سکوم دیده می‌شود (تصویر ۳).

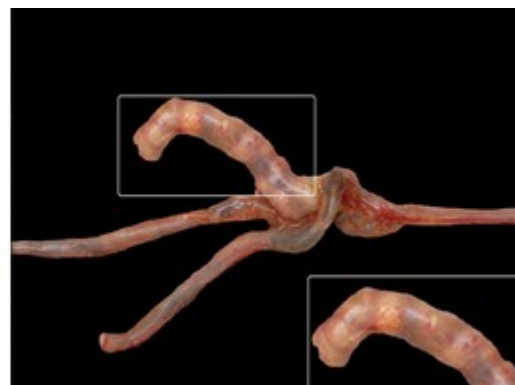
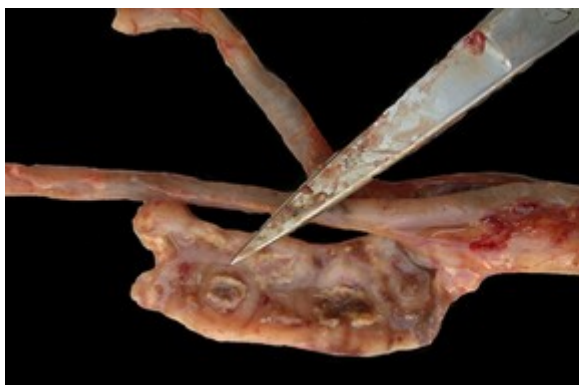
تصویر ۱: سطح سروزی کبد در کبک کالبدگشایی شده قابل مشاهده است. ندول‌های سفید متمایل به زرد در بافت کبد دیده می‌شود.



تصویر ۲: کبد، دوازدهه و سنگدان. ندول‌های سفید متمایل به زرد در اندازه‌های مختلف در بافت کبدی دیده می‌شود.

این مطالعه بر روی گله‌ی کبک مولد (۸۵۰۰ قطعه) با تلفات قابل توجه ارجاعی به بیمارستان دامپزشکی دانشگاه شهید چمران اهواز صورت گرفت. شرایط پرورشی گله به صورت صنعتی و در فضای باز محصور شده توسط توری بود. از ۲۳ هفتگی نشانی‌های بیماری در گله ظاهر شده و کبک‌ها دچار رفتار غیرطبیعی، عدم تمایل به حرکت، نشستن روی مفاصل و بال‌های آویزان و پره‌ای ژولیده شدند. مصرف آب و خوراک نیز به طور محسوسی کاهش یافت. میزان تلفات، ۳/۳۶ درصد (۲۰/۴ کبک/روز، ۱۴۳ کبک در هفته) در طی مدت حدوداً ۲ هفته بود. در معاینه بالینی کبک‌های ارجاعی (۲۷ کبک) لاغری مفرط، کم‌خونی مخاطات، تاج و ریش و پره‌ای اطراف کلواک آغشته به مدفوع بود. در اکثر لاشه‌های کالبدگشایی شده محوطه‌ی شکمی نسبت به حالت طبیعی متورم به نظر می‌رسید. در کالبدگشایی اکثر لاشه‌ها هنگام باز کردن محوطه‌ی بطنی، مایع شفاف وجود داشت. بلافاصله بعد از باز کردن محوطه‌ی شکمی، کبد متورم و حاوی ندول‌های سفید متمایل به زرد (با قطر ۷-۱ میلی-متر) در سطح کبد که در اطراف آن خون‌ریزی به وضوح آشکار بود، دیده شد (تصویر ۱). بعد از قطع محل اتصال پیش‌معه به مری، سنگدان، پانکراس و دوازدهه (تصویر ۲)، ژژنوم و ایلیوم بازرسی شده و از نظر ظاهری ضایعه‌ای مشاهده نشد. در بررسی روده‌ی کور نقاط کازئوسی و



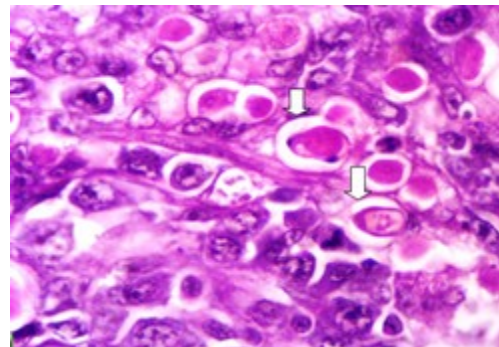
تصویر ۳: مقطع طولی از سطح مخاطی سکوم که در بر گیرنده‌ی ضایعه‌ی بیضی‌شکل و اکسودای پنیری (تصویر سمت چپ، نوک قیچی) و تورم شاخه سکوم (تصویر سمت راست) دیده می‌شود.

بحث و نتیجه‌گیری

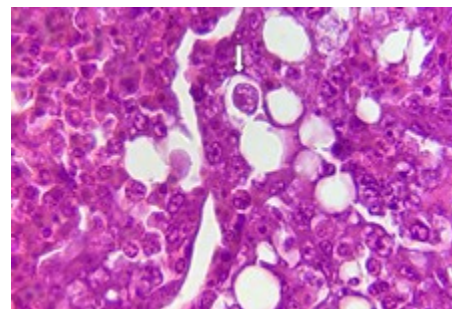
محل اولیه‌ی عفونت ناشی هیستومونیا، سکوم است و انگل از طریق جریان خون به کبد می‌رسد (Hess and McDougald 2013). عفونت کبدی از طریق تزریق خون پرنده‌ی بیمار به پرنده‌ی سالم، ایجاد شده است (Fine 1975). چرخه‌ی زندگی و انتقال این ارگانیسم به نماتود-های سکومی (هتراکیس گالیناروم) وابسته است (McDougald 2005). وجود گونه‌های مختلف هتراکیس در پرندگان مختلف توصیف شده است (Springer et al. 1969) که عامل احتمالی انتقال به کبک به شمار می‌رود. اصولاً برخی پرندگان^۱ در کنار سایر پرندگان از قبیل مرغ و قرقاول به عنوان میزبان طبیعی هیستوموناس مله-آگریدیس، پرورش می‌یابند. اما با توجه به شرایط نگهداری گله، تماس فیزیکی با سایر پرندگان دور از تصور است. کرم خاکی به عنوان میزبان انتقالی تخم هتراکیس در زنده‌مانی و تفریح تخم این نماتود مطرح است و در بافت به صورت عفونی باقی می‌ماند (Hafez et al. 2005). در واقع نقش کرم خاکی در مزارع پرورشی طیور در محیط باز جمع‌آوری و تغلیظ تخم هتراکیس است. در بررسی Reid و Kemp در سال ۱۹۶۶، انتقال هیستوموناس توسط کرم خاکی و نقش آن در شیوع هیستومونیا در کبک و قرقاول در مرکز پرورش پرندگان Game، در ایالت ایووا آمریکا روشن شد. در واقع در محل‌هایی که آب و هوا و نوع خاک برای زنده ماندن هتراکیس و کرم خاکی مطلوب است باید کنترل و عود بیماری هیستومونیا همواره مد نظر قرار گیرد. در مزرعه‌ی فوق، با توجه به عدم مدیریت صحیح آبخوری‌ها و نشت آب به اطراف و خیس شدن بستر خاکی و ایجاد گل و لای از عوامل خطر احتمالی برای بروز این بیماری در مزرعه به شمار می‌رود. علی‌رغم مفید بودن آنتی-بیوتیک برای مقابله با عفونت ثانویه، شواهدی دال بر تأثیر مستقیم آنتی‌بیوتیک بر هیستومونیا، وجود ندارد (Hess

روش تشخیص

تشخیص اولیه‌ی بیماری بر اساس جراحات ظاهری صورت گرفت. وجود جراحات در کبد شاخص مرض تلقی گردید (McDougald 2005). از کبد و سکوم پرندگان کالبدگشایی شده نمونه‌گیری به عمل آمده و پس از پایدارسازی در بافر فرمالین ۱۰ درصد و قالب‌گیری با پارافین، برش‌هایی با ضخامت ۵ میکرومتر تهیه گردید. مقاطع بافتی به روش هماتوکسیلین-اٹوزین (H&E) رنگ‌آمیزی شده و در زیر میکروسکوپ نوری بررسی شدند. در مقطع هیستوپاتولوژی سکوم، انگل هیستوموناس به فراوانی در پارین و درون لاکوناها مشاهده شد (تصویر ۴). در بررسی میکروسکوپی کبد، نکروز چند کانونی، همراه با تخریب پارانشیم بافتی همراه با وجود انگل هیستوموناس دیده شد (تصویر ۵).



تصویر ۴: مقطع هیستوپاتولوژی سکوم (بزرگنمایی ۱۰۰×). انگل‌ها به صورت بیضی شکل (پیکان سفید) درون لاکونا دیده می‌شوند.



تصویر ۵: مقطع هیستوپاتولوژی کبد (بزرگنمایی ۱۰۰×). وجود انگل (پیکان سفید) همراه با تخریب پارانشیم بافت کبد.

در معرض بستر آلوده (حاوی تخم هتراکیس) در ۵ هفتگی مؤثر بوده است (Hegnig et al. 1999). در ایالات متحده جهت کنترل و پیش‌گیری این بیماری در گذشته از نیتارسون^۱، کاربارسون^۲، دی‌متتریدازول^۳، فورازولیدون^۴، ایپرونیدازول^۵ به صورت افزودن به غذا یا همراه با آب استفاده می‌شد که اکنون این ترکیبات اغلب در دیگر کشورها در دسترس نیست و مؤثرترین داروی موجود در بازار نیترومیدازول‌ها هستند (Hess and McDougald 2013). در گله‌ی فوق، مترونیدازول با دوز ۱۲۰ میلی‌گرم/کیلوگرم یک بار در روز به مدت یک هفته و آلبندازول با دوز ۱۰ میلی‌گرم/کیلوگرم به مدت سه روز تجویز گردید و تلفات بعد از آغاز درمان به طور قابل توجهی کاهش یافت.

(McDougald 2013 and). مبارزه علیه بیماری هیستومونیا، عمدتاً بر اساس جلوگیری و پیش‌گیری غیر اختصاصی (بهداشت، اقدامات بهداشتی، ضدعفونی خاک و بستر) است (McDougald 2005). بر اساس بررسی Dolka و همکاران در سال ۲۰۱۵، درمان و بهبود شرایط بهداشتی ممکن است با محدود شدن تدریجی ضررهای اقتصادی و کنترل هیستومونیا در گله‌های مورد آزمایش مرتبط باشد. درمان ضدکرمی (به خصوص هتراکیس گالیناروم) و پرورش جداگانه پرندگان مختلف از اقدامات پیش‌گیری کننده است. اقدامات مدیریتی در پیش‌گیری از شیوع بیماری حائز اهمیت است اما همیشه مؤثر نیست. مصرف داروهای ضد کرم مثل آلبندازول و فنبندازول قبل از آلوده شدن به انگل در پیش‌گیری از عفونت پولت‌های

منابع

- Chute, A.M.; Lund, E.E. and Wilkins, G.C. (1976). Comparative responses of white leghorn and New Hampshire chickens to experimental infections with *Histomonas meleagridis* and *Heterakis gallinarum*. *Poultry Science* 55(2): 710-713.
- Dolka, B.; Żbikowski, A.; Dolka, I. and Szeleszczuk P. (2015). Histomonosis - an existing problem in chicken flocks in Poland. *Veterinary Research Community* 39(3): 189-195.
- Douglass, E.M. (1981). Histomoniasis in zoo birds. *Veterinary Medicine Small Animal Clinician* 76(7): 1013-1014.
- Fine, P.E.M. (1975). Quantitative studies on the transmission of *Parahistomonas wenrichi* by ova of *Heterakis gallinarum*. *Parasitology*, 70: 407-417.
- Ganapathy, K.; Salamat, M.H.; Lee, C.C. and Johara, M.Y. (2000). Concurrent occurrence of salmonellosis, colibacillosis and histomoniasis in a broiler flock fed with antibiotic-free commercial feed. *Avian Pathology*, 29: 639-642.
- Hafez, H.M.; Hauck, R.; Luschow, D. and McDougald, L. (2005). Comparison of the specificity and sensitivity of PCR, nested PCR and real-time PCR for the diagnosis of histomoniasis. *Avian Disease*, 49(3): 366-370.
- Hegnig, F.N.; Doperr, J.; Cummings, T.S.; Schwartz, R.D.; Saunders, G.; Zajac, A. et al. (1999). The effectiveness of benzimidazole derivatives for the treatment and prevention of histomonosis (blackhead) in turkeys. *Veterinary Parasitology*, 81: 29-37.
- Hess, M. and McDougald, L.R. In: Swayne, D.E., Glisson, J.R., McDougald, L.R., Nolan, L.K., Suarez, D.L. and Nair, V. (2013). Other protozoan diseases of the intestinal tract. *Diseases of Poultry*, 13th ed. Iowa State University Press, Ames, Iowa. Pp: 1172-1178.
- Kemp, R.L. and Reid, W.M. (1966). Staining techniques for differential diagnosis of Histomoniasis and mycosis in domestic poultry. *Avian Disease* 10: 357-363.
- Lund, E.E. (1967). Response of four breeds of chickens and one breed of turkeys to experimental *Heterakis* and *Histomonas* infections. *Avian Disease* 11(3): 491-502.

- 1- Nitarsone
- 2- Carbarsone
- 3- Dimentridazole
- 4- Furazolidone
- 5- Ipronidazole

- Lund, E.E. and Chute, A.M. (1971). Histomoniasis in the chukar partridge. *Journal of Wildlife Management*, 35: 307-315.
- Lund, E.E. and Chute, A.M. (1972). Reciprocal responses of eight species of Galliform birds and three parasites - *Heterakis gallinarum*, *Histomonas meleagridis*, and *Parahistomonas wenrichi*. *Journal of Parasitology*, 58: 940-945.
- Malewitz, T.D.; Runnells, R.A. and Calhoun, M.L. (1958). The pathology of experimentally produced histomoniasis in turkeys. *American Journal of Veterinary Research*, 19: 181-185.
- McDougald, L.R. (2005). Blackhead Disease (Histomoniasis) in Poultry: A Critical Review. *Avian Disease*, 49(4): 462-476.
- McDougald, L.R. and Hu, J. (2001). Blackhead disease (*Histomonas meleagridis*) aggravated in broiler chickens by concurrent infection with cecal coccidiosis (*Eimeria tenella*). *Avian Disease* 45: 307-312.
- Reis Jr, J.L.; Beckstead, R.B.; Brown, C.C. and Gerhol R.W. (2009). *Histomonas meleagridis* and Capillarid Infection in a Captive Chukar (*Alectoris chukar*). *Avian Diseases*, 53(4): 637-639.
- Springer, W.T.; Johnson, J. and Reid, W.M. (1969). Transmission of histomoniasis with male *Heterakis gallinarum* (Nematoda). *Parasitology*, 59(2): 401-405.

The prevalence of histomoniasis in Chukar partridge (*Alectoris chukar*) in Iran: A case report

Abbasnia, M.¹; Nili, H.²; Mayahi, M.³ and Mohammadian, B.⁴

Received: 20.11.2016

Accepted: 04.07.2017

Abstract

Parasitic diseases are one of the limiting factors in the poultry industry especially in intensive farming systems. *Histomonas meleagridis* has been identified in a wide range of birds including turkey, partridge, guinea fowl, Bobwhite quail, and ostrich. The present study was done after reporting the mortality at a partridge breeding farm that was referred to the veterinary hospital of Shahid Chamran university, Iran. Clinical symptoms of the birds included drowsiness, dropping of the wings, depression and anorexia for a few days and mortality was 3.36 % in the infected farm. Microscopically, typhlitis and numerous of histomonads as a pale and ovoid bodies within lacunae in the lamina propria was observed. The birds were administered metronidazole and albendazole, which effectively controlled the histomoniasis. There are several reports about histomoniasis in partridge, but it seems this case is the first report of histomoniasis outbreak in a Chukar partridge (*Alectoris chukar*) farm in Iran.

Key words: Histomoniasis, Partridge, Histopathology, Iran

1- DVSc Student of Avian Diseases, Faculty of Veterinary Medicine, Shiraz University, Shiraz, Iran

2- Professor, Department of Clinical Sciences, Faculty of Veterinary Medicine, Shiraz University, Shiraz, Iran

3- Professor, Department of Clinical Sciences, Faculty of Veterinary Medicine, Shahid Chamran University of Ahvaz, Ahvaz, Iran

4- Associate Professor, Department of Pathobiology, Faculty of Veterinary Medicine, Shahid Chamran University of Ahvaz, Ahvaz, Iran

Corresponding Author: Abbasnia, M., E-mail: Abbasnia.m@shirazu.ac.ir