

ارزیابی مقایسه‌ای اثرات آسپرومازین و دیازپام بر شاخص‌های عروقی طحال در گربه به روش اولتراسونوگرافی داپلر رنگی

بهمن مصلی‌نژاد^{۱*}، عبدالواحد معربی^۲، محمدقاسم حنفی^۳ و طلعت جعفرپناه^۴

تاریخ دریافت: ۹۶/۴/۵

تاریخ پذیرش: ۹۷/۱/۱۹

چکیده

اولتراسونوگرافی داپلر رنگی، یک روش مناسب جهت بررسی همودینامیک عروق می‌باشد. این روش، غیر تهاجمی است و اثرات منفی جانبی ندارد. هدف از انجام تحقیق حاضر، ارزیابی اثرات آرامبخشی آسپرومازین (۰/۱۵ میلی‌گرم بر کیلوگرم) و دیازپام (۰/۴ میلی‌گرم بر کیلوگرم) بر شاخص‌های عروقی طحال، در گربه‌های بومی سالم و با تکنیک اولتراسونوگرافی داپلر رنگی بود. مطالعه‌ی حاضر روی ۲۰ قلاده گربه بومی (۱۰ قلاده نر و ۱۰ قلاده ماده) و در یک محدوده‌ی وزنی مشابه انجام گرفت. در گروه اول تنها دیازپام و در گروه دوم، آسپرومازین تزریق شد. شاخص‌های عروقی سرخرگ و سیاهرگ طحال، در هر دو گروه و در زمان‌های ۱۰، ۳۰ و ۶۰ دقیقه بعد از تزریق دارو، در جمعیت گربه‌های مورد مطالعه، اندازه‌گیری شدند: حداکثر سرعت جریان خون در ابتدای سیستول قلبی (PSV)، سرعت جریان خون در انتهای دیاستول قلبی (EDV)، متوسط سرعت جریان خون (MV)، شاخص مقاومت شریانی (RI)، شاخص ضربان شریانی (PI)، حجم خون (VF) و شکل امواج اسپیکترال (SWF). نتایج حاصل نشان داد که شاخص‌های عروق سرخرگی PSV، EDV، MV و VF بین دو گروه، تفاوت معنی‌دار دارند. بیش‌ترین تغییرات ایجاد شده در گروه دریافت‌کننده آسپرومازین به دست آمد، به نحوی که مقادیر PSV و EDV به ترتیب از $14/98 \pm 1/13$ و $11/83 \pm 1/12$ در دقیقه ۱۰ به $18/21 \pm 1/13$ و $16/19 \pm 1/12$ (بر حسب سانتی‌متر بر ثانیه) در دقیقه ۶۰ افزایش پیدا کردند. در بررسی شاخص‌های عروق سیاهرگی، پارامترهای EDV، MV، RI، PI و VF بین دو گروه، تفاوت معنی‌دار داشتند. نتایج مطالعه‌ی حاضر نشان داد که آسپرومازین در مقایسه با دیازپام، به شکل معنی‌داری موجب افزایش خون‌رسانی بیش‌تری در عروق سرخرگی طحال شده بود. در نتیجه آسپرومازین نمی‌تواند داروی مناسبی برای مقید کردن گربه‌ها جهت ارزیابی اولتراسونوگرافی محوطه شکمی باشد. در مقابل، دیازپام می‌تواند بدون هیچ‌گونه عارضه‌ای، در گربه‌های ناآرام تجویز شود.

کلمات کلیدی: آسپرومازین، دیازپام، عروق طحال، اولتراسونوگرافی، داپلر رنگی، گربه

مقدمه

اندام‌های مختلف بدن را با ارائه تصویر رنگی عروق، روی تصاویر دو بعدی فراهم نموده تا از این طریق بتوان الگوهای مختلف جریان خون و سرعت آن را در عروق ارزیابی نمود. دستگاه‌های داپلر با موج پیوسته، اطلاعات مربوط به سرعت را فراهم می‌کنند. همچنین تجزیه و

اولتراسونوگرافی به روش داپلر رنگی، یک روش با ارزش تشخیصی در دامپزشکی محسوب می‌شود. این روش غیر تهاجمی و بدون عارضه بوده و اطلاعات خوبی از همودینامیک عروق، از طریق آنالیز موج جریان خون، فراهم می‌نماید. این تکنیک، امکان تصویربرداری از

*۱ استاد گروه علوم درمانگاهی، دانشکده دامپزشکی، دانشگاه شهید چمران اهواز، اهواز، ایران

(نویسنده‌ی مسئول)

E-mail: bmosallanejad@scu.ac.ir

۲ دانشیار گروه علوم درمانگاهی، دانشکده دامپزشکی، دانشگاه شهید چمران اهواز، اهواز، ایران

۳ استادیار گروه رادیولوژی، دانشکده پزشکی، دانشگاه علوم پزشکی جندی شاپور اهواز، اهواز، ایران

۴ دانش‌آموخته دکترای حرفه‌ای، دانشکده دامپزشکی، دانشگاه شهید چمران اهواز، اهواز، ایران

سبب افت شدید فشار خون، نامنظم شدن ضربان قلب و ایجاد تغییراتی در دمای بدن شود (Couto and Hammer 2005, Faghihi and Gandomi Sani 2013). دیازپام، معمول‌ترین بنزودیازپین مورد استفاده در دامپزشکی است و به عنوان داروی ضد تشنج انتخابی در گربه‌ها مطرح است که برای درمان نگهدارنده به مقدار ۰/۲۵ تا ۰/۵ میلی‌گرم بر کیلوگرم، خوراکی، ۳-۲ بار در روز و یا در صرع پایدار با دوزاژ بالاتر استفاده می‌شود. در مشکلات رفتاری حیوانات خانگی، نظیر حملات ناشی از ترس و اضطراب و تمیز کردن بیش از حد بدن خود، می‌تواند داروی مفیدی باشد. همچنین از این دارو به عنوان یک داروی پیش‌بیهوشی استفاده می‌شود. دیازپام مشابه اکسازپام، برای تحریک اشتها نیز به کار می‌رود و دارویی است که کم‌ترین اثر را بر همودینامیک عروق دارد (Faghihi and Gandomi Sani 2013). در زمینه‌ی بررسی شاخص‌های عروقی و با استفاده از تکنیک داپلر، تحقیقات محدودی در گربه انجام شده است. Avizeh و همکاران در سال ۲۰۱۰، با مطالعه روی ۱۰ قلاده سگ بومی جوان، اثرات آرامبخشی آسپرومازین و پروپوفول را بر بافت طحال بررسی نمودند. در تحقیق آن‌ها مشخص گردید که آسپرومازین (به دلیل ایجاد بزرگ شدن طحال) داروی مناسبی برای مقید کردن سگ‌ها، جهت ارزیابی اندازه‌ی طحال از طریق رادیوگرافی محوطه‌ی شکمی نیست. Masoudifard و همکاران در سال ۲۰۰۸، شاخص‌های سرعت جریان خون در انتهای دیاستول قلبی^۱ (EDV) و جریان خون در ابتدای سیستول قلبی^۲ (PSV) را در سرخرگ رانی خرگوش به ترتیب ۴۹/۰۵ و ۱۲/۹۱ سانتی‌متر بر ثانیه گزارش نمودند. اکثر گربه‌های خانگی موجود در ایران از نژاد مو کوتاه اهلی^۳ می‌باشند، لذا هدف از انجام مطالعه‌ی حاضر، ارزیابی مقایسه‌ای اثرات آرام‌بخشی آسپرومازین (۰/۱۵ میلی‌گرم به ازای

تحلیل طیفی داپلر، با ارزیابی طیف فرکانس‌هایی که علایم داپلر را می‌سازند، اجازه ارزیابی جریان خون در عروق طبیعی و تنگ شده را امکان‌پذیر می‌سازد (Bushong and Archer 1991).

طیف وسیعی از داروها و عوامل مختلف می‌توانند موجب بزرگ شدن طحال در گربه‌ها شوند. بزرگ شدگی طحال، تحت تأثیر داروهای بیهوشی ممکن است در تفسیر رادیوگرافی اسپلنومگالی پاتولوژیک، اختلال ایجاد کند. اگر چه طحال یک اندام حیاتی، برای ادامه زندگی محسوب نمی‌شود، اما عملکردهای مهمی در رابطه با سیستم لنفاوی و گردش خون و نیز نقش در روند هماتوپویز، به عنوان مخزن خون، فیلتراسیون، فاگوسیتوز و فعالیت‌های ایمنی دارد، به نحوی که امکان ذخیره ۱۶ درصد از حجم در گردش خون، در طحال وجود دارد. طحال، گلبول‌های قرمز را در بیماری مختلف اتوایمون فیلتر می‌نماید (Couto and Hammer 2005). نظر به این که بررسی عروق طحال توسط اولتراسونوگرافی داپلر، در تشخیص بسیاری از بیماری‌ها از جمله بزرگ شدن طحال ناشی از هموبارتونلوز، موارد خون‌ریزی، بیماری‌های مادرزادی، تومورها، بیماری‌های پارانشیمال طحال، عفونت‌های باکتریایی و ... ارزشمند می‌باشد و نیز با توجه به این که تغییرات جریان خون در طحال می‌تواند به عنوان یک علامت اولیه و مهم در نارسایی طحال مطرح شود، لذا دانستن پارامترهای عروقی می‌تواند به عنوان یک شاخص مهم و با ارزش جهت بررسی سلامتی طحال مطرح باشد (Bushong and Archer 1991, Couto and Hammer 2005).

آسپرومازین مالئات (استیل‌پرومازین)، از مشتقات داروهای فنوتیازینی به شمار می‌رود. این دارو، از طریق شل کردن عضلات صاف کپسول طحال، قابلیت ذخیره‌ی خون این اندام را افزایش داده و در نتیجه موجب بزرگ شدگی طحال می‌گردد. بعضی از نژادهای بزرگ سگ مثل سنت‌برنارد و نیز نژادهای براکیوسفال نظیر باکسر، به این دارو حساس می‌باشند. همچنین این دارو می‌تواند

- 1- End Diastolic Velocity
- 2- Peak Systolic Velocity
- 3- Domestic short hair (DSH)

ناحیه‌ی مذکور با آب و صابون خوب شسته و از آن‌ها اولتراسونوگرافی به روش داپلر به عمل آمد. گربه‌های مورد مطالعه، به شکل تصادفی به دو گروه مساوی تقسیم-بندی شدند (۵ قلاده نر و ۵ قلاده ماده در هر گروه). در گروه اول، تنها دیازپام به صورت داخل وریدی و با دوز ۰/۴ میلی‌گرم بر کیلوگرم تزریق گردید. گروه دوم مشابه گروه اول بود با این تفاوت که به جای دیازپام، آسپرومازین با دوز ۰/۱۵ میلی‌گرم بر کیلوگرم و به صورت داخل عضلانی تزریق گردید. شاخص‌های عروقی در هر دو گروه در زمان‌های ۱۰، ۳۰ و ۶۰ دقیقه (بعد از تزریق دارو) بررسی شدند. لازم به ذکر است که به دلیل عدم تزریق داروهای آرامبخش به گربه‌ها، امکان بررسی شاخص‌های مورد نظر، در زمان صفر فراهم نگردید. جهت شروع کار، ابتدا توسط دستگاه اولتراسونوگرافی مورد نظر (با ترانسدایوسر خطی ۸ مگاهرتز)، از هر کدام از گربه‌های مورد مطالعه، سونوگرافی معمولی انجام شده و سپس اولتراسونوگرافی به روش داپلر از عروق مورد نظر طحال انجام گردید. بدین منظور حجم نمونه را انتخاب نموده و زاویه‌ی عروق مورد نظر، زیر ۶۰ درجه تنظیم می‌شد. سپس به دو روش اندازه‌گیری به عمل می‌آمد: الف) روش دستی: که پس از رسم منحنی طیفی رگ مربوط، قسمت زیر منحنی به صورت دستی کشیده شده و اعداد مورد نظر را به ما نشان می‌داد. ب) روش اتوماتیک: که به صورت اتوماتیک، دستگاه شاخص‌های عروقی مورد مطالعه را نشان می‌داد. در این تحقیق از دستگاه اولتراسونوگرافی مدل Madison 8000 Live ساخت کشور کره جنوبی و ترانسدایوسر خطی ۸ مگا هرتز با امکانات داپلر رنگی و داپلر پالسی استفاده شد. در اولتراسونوگرافی داپلر، شاخص‌های عروقی طحال و به شرح زیر بررسی شدند: حداکثر سرعت (سانتی‌متر بر ثانیه) جریان خون در ابتدای سیستول قلبی، سرعت جریان خون در انتهای دیاستول

کیلوگرم، داخل عضلانی) و دیازپام (۰/۴ میلی‌گرم به ازای کیلوگرم، داخل وریدی) بر شاخص‌های عروقی طحال در گربه‌های مو کوتاه اهلی و با استفاده از تکنیک اولتراسونوگرافی داپلر رنگی بود. در این تحقیق، میانگین و انحراف معیار شاخص‌های مختلف داپلر و نیز شکل امواج اسپکترال داپلر برای عروق طحال، در گروه‌های مختلف تعیین گردید و معنی‌دار بودن اختلاف شاخص-های اولتراسونوگرافی داپلر، بین آن‌ها به دست آمد. در صورتی که دیازپام، کم‌ترین تأثیر را بر اندازه‌ی طحال داشته باشد و در عین حال آرام‌بخشی مناسبی را ایجاد نماید، می‌توان از آن به عنوان یک داروی مفیدکننده برای رادیوگرافی و اولتراسونوگرافی، استفاده نمود. نتایج تحقیق حاضر همچنین می‌تواند در ارزیابی و تشخیص بیماری‌های مختلف طحال در گربه‌ها، کاربرد داشته باشد.

مواد و روش کار

در این تحقیق، ۲۰ قلاده گربه‌ی بومی (ده قلاده نر و ده قلاده ماده) با میانگین سنی ۱ تا ۲ سال و با محدوده‌ی وزنی بین ۲/۵ تا ۳/۱۵ انتخاب شدند. تعیین سن در گربه‌ها با توجه به فرمول دندان‌ی و بر اساس سایش دندان‌ها صورت گرفت. گربه‌های مورد مطالعه به مدت ۳ هفته در بیمارستان دامپزشکی و در قفس‌های جداگانه نگهداری شدند و معاینات معمول (واکسیناسیون و تجویز داروهای ضد انگل) و آزمایشات لازم (CBC و رادیوگرافی) به منظور تأیید سلامتی آن‌ها انجام شد. بدین منظور از هر قلاده گربه حداقل ۲ سی‌سی خون گرفته شد و تابلوی خونی آن‌ها بررسی شدند. گربه‌ها در طول مطالعه، از جیره‌ی غذایی مشابه برخوردار بودند. هر کدام از گربه‌ها، ۱۲ ساعت قبل از آزمایش، از خوردن غذا منع می‌شدند تا معده‌ی آن‌ها خالی باشد و شرایط جهت انجام اولتراسونوگرافی استاندارد فراهم گردد. پس از تأیید سلامتی گربه‌های مورد مطالعه، در وضعیت خوابیده به پشت قرار داده، ناحیه‌ی شکم آن‌ها تراشیده و پوست

VF بین دو گروه مختلف، تفاوت معنی‌دار دارند ($P < 0/05$). بیش‌ترین تغییرات ایجاد شده در شاخص‌های مختلف ثبت شده، در جدول ۱ (گروه آسپرومازین) دیده می‌شود، به نحوی که مقادیر PSV و EDV به ترتیب از $14/98 \pm 1/13$ و $11/83 \pm 1/12$ در دقیقه‌ی ۱۰ به $18/21 \pm 1/13$ و $16/19 \pm 1/12$ (سانتی‌متر بر ثانیه) در دقیقه‌ی ۶۰ افزایش پیدا کردند. روند تغییرات برای MV، کاهشی بود (از $13/24 \pm 1/09$ در دقیقه ۱۰ به $6/86 \pm 1/09$ در دقیقه ۶۰ سانتی‌متر بر ثانیه). تغییرات ایجاد شده در گریه‌های گروه دو (دیازپام)، روند ملایم‌تر و حتی در مواردی کاهشی را نشان دادند، به نحوی که مقادیر PSV و EDV به ترتیب از $16/42 \pm 1/13$ و $13/70 \pm 1/12$ در دقیقه‌ی ۱۰ به $15/98 \pm 2/54$ و $14/24 \pm 2/35$ (بر حسب سانتی‌متر بر ثانیه) در دقیقه‌ی ۶۰ تغییر پیدا کردند. روند تغییرات برای MV، نیز کاهشی بود (از $15/25 \pm 1/09$ در دقیقه‌ی ۱۰ به $14/65 \pm 2/63$ در دقیقه‌ی ۶۰ بر حسب سانتی‌متر بر ثانیه). روند تغییرات برای پارامترهای PSV و EDV در جدول ۳، روند کاهشی را نشان داد، در حالی که این تغییرات در جدول ۴، روند افزایشی را نشان داد. در بررسی شاخص‌های عروق سیاهرگی، پارامترهای EDV، MV، RI، PI و VF بین دو گروه، تفاوت معنی‌دار داشتند ($P < 0/05$). شاخص‌های اندازه‌گیری شده‌ی فوق، عمدتاً بین دو جنس نر و ماده تفاوت معنی‌داری نداشتند ($P > 0/05$)، تنها موردی که تفاوت معنی‌دار داشت، شاخص PI سرخرگی بود. کلیه‌ی اطلاعات به دست آمده در جداول ۱ تا ۴ آورده شده‌اند. تصاویر مربوط به اولتراسونوگرافی داپلر (شماره ۱ تا ۸) در قسمت زیر آورده شده است:

قلبی، متوسط سرعت جریان خون^۱ (که با محاسبه مساحت واقع در زیر یک موج اسپکترال به دست می‌آید)، شاخص مقاومت شریانی^۲ (که حاصل تفاضل EDV از PSV تقسیم بر PSV است)، شاخص ضربان شریانی^۳ (که حاصل تفاضل EDV از PSV تقسیم بر MV است)، حجم خون^۴ (VF) (که حاصل ضرب سطح مقطع شریان طحال در MV بر حسب میلی‌لیتر در دقیقه است) و شکل امواج اسپکترال^۵ شریان طحال. به جز متغیر آخر که از نوع کیفی رتبه‌ای می‌باشد، بقیه متغیرها از نوع کمی پیوسته هستند (Hanson et al. 2001). در خاتمه با تهیه‌ی میانگین از هر دو روش، نتیجه نهایی یادداشت می‌شد. ضمناً در هر کدام از نمونه‌ها، ابتدا مقطع طولی عروق مشخص شده و سپس با چرخاندن ترانس‌دوسر به میزان ۹۰ درجه، مقطع عرضی رگ به دست می‌آمد و اندازه‌گیری‌های مورد نظر از شاخص‌های عروقی صورت می‌گرفت. سرعت شاخص‌های عروقی مورد مطالعه، بر حسب سانتی‌متر بر ثانیه و میلی‌متر مکعب ثبت می‌گردید. نتایج به دست آمده با استفاده از آزمون t، برای دو نمونه مستقل و وابسته، مورد بررسی و تجزیه و تحلیل قرار گرفتند. در این مطالعه، فاکتورهای زمان و اثر اصلی داروها در حیوان، با استفاده از نرم‌افزار SPSS نسخه‌ی ۱۶ بررسی شدند. مقادیر P کم‌تر از ۰/۰۵ معنی‌دار قلمداد شدند.

نتایج

در تحقیق حاضر، میانگین \pm انحراف معیار شاخص‌های داپلر در سرخرگ و سیاهرگ طحال، در گروه‌های مختلف (آسپرومازین و دیازپام) و در دقایق ۱۰، ۳۰ و ۶۰ به دست آورده شدند. نتایج حاصل نشان داد که شاخص‌های عروق سرخرگی PSV، EDV، MV و

- 1- Mean Velocity
- 2- Resistance Index
- 3- Pulsatility Index
- 4- Volume Flow
- 5- Spectral Wave Forms

جدول ۱: میانگین \pm انحراف معیار شاخص‌های داپلر در سرخرگ طحال گربه‌های مورد مطالعه در گروه اسپرومازین در دقایق ۱۰، ۳۰ و ۶۰

زمان (دقیقه)	جنسیت	PSV*	EDV*	MV*	RI	PI	VF**
۱۰	نر	۱۴/۹۸ \pm ۱/۱۳A	۱۱/۸۳ \pm ۱/۱۲A	۱۳/۲۴ \pm ۱/۰۹	۰/۲۱ \pm ۰/۰۳	۰/۴۲ \pm ۰/۱۴	۰/۵۵ \pm ۰/۱۴A
	ماده	۱۷/۱۶ \pm ۱/۱۷	۱۵/۴۹ \pm ۱/۲۵	۱۸/۰۶ \pm ۱/۱۸A	۰/۰۹ \pm ۰/۰۶	۰/۴۳ \pm ۰/۱۳A	۰/۶۴ \pm ۰/۰۵C
۳۰	نر	۱۶/۵۴ \pm ۱/۲۱B	۱۳/۵۹ \pm ۱/۰۶B	۱۵/۱۴ \pm ۱/۲۲	۰/۱۸ \pm ۰/۰۴	۰/۴۳ \pm ۰/۰۳	۰/۶۵ \pm ۰/۰۷B
	ماده	۱۸/۶۰ \pm ۱/۳۱	۱۶/۶۵ \pm ۱/۱۳	۱۷/۵۵ \pm ۱/۰۸A	۰/۱۰ \pm ۰/۰۴	۰/۵۳ \pm ۰/۱۷B	۰/۷۸ \pm ۰/۰۲D
۶۰	نر	۱۷/۴۹ \pm ۱/۲۲B	۱۴/۵۷ \pm ۴/۱۹B	۱۵/۹۶ \pm ۱/۰۴	۰/۱۷ \pm ۰/۰۵	۰/۴۶ \pm ۰/۱۷	۰/۶۶ \pm ۰/۱۱B
	ماده	۱۸/۲۱ \pm ۱/۱۳	۱۶/۱۹ \pm ۱/۱۲	۱۴/۸۶ \pm ۱/۰۹B	۰/۱۱ \pm ۰/۰۳	۰/۵۲ \pm ۰/۰۴B	۰/۸۴ \pm ۰/۰۶D

تفاوت بین حروف بزرگ، نشان‌دهنده‌ی اختلاف معنی‌دار در هر ستون می‌باشد ($p < 0.05$).

* واحد شاخص‌های فوق، سانتی‌متر بر ثانیه می‌باشد.

** واحد شاخص‌های فوق، میلی‌متر مکعب می‌باشد.

جدول ۲: میانگین \pm انحراف معیار شاخص‌های داپلر در سرخرگ طحال گربه‌های مورد مطالعه در گروه دیاپام در دقایق ۱۰، ۳۰ و ۶۰

زمان (دقیقه)	جنسیت	PSV*	EDV*	MV*	RI	PI	VF**
۱۰	نر	۱۶/۴۲ \pm ۱/۱۳	۱۳/۷۰ \pm ۱/۱۲	۱۵/۲۵ \pm ۱/۰۹	۰/۱۷ \pm ۰/۰۳A	۰/۳۸ \pm ۰/۱۴A	۰/۵۱ \pm ۰/۱۴
	ماده	۱۲/۹۵ \pm ۱/۴۱A	۱۱/۶۵ \pm ۱/۲۶A	۱۲/۴۲ \pm ۱/۱۵A	۰/۱۰ \pm ۰/۰۲	۰/۴۴ \pm ۰/۰۷C	۰/۶۱ \pm ۰/۰۳۳
۳۰	نر	۱۶/۰۷ \pm ۲/۶۵	۱۴/۴۰ \pm ۲/۴۶	۱۴/۹۴ \pm ۲/۷۶	۰/۱۰ \pm ۰/۰۳B	۰/۴۶ \pm ۰/۰۹B	۰/۵۱ \pm ۰/۱۴
	ماده	۱۵/۳۹ \pm ۲/۴۲B	۱۳/۴۳ \pm ۲/۳۱B	۱۴/۰۴ \pm ۲/۵۵B	۰/۱۳ \pm ۰/۰۵	۰/۴۱ \pm ۰/۱۱C	۰/۵۹ \pm ۰/۱۶
۶۰	نر	۱۵/۸۰ \pm ۲/۶۳	۱۴/۶۶ \pm ۲/۴۲	۱۴/۵۳ \pm ۲/۶۳	۰/۰۷ \pm ۰/۰۳B	۰/۳۸ \pm ۰/۰۷A	۰/۵۵ \pm ۰/۰۲۱
	ماده	۱۵/۹۸ \pm ۲/۵۴B	۱۴/۲۴ \pm ۲/۳۵B	۱۴/۶۵ \pm ۲/۷۱B	۰/۱۱ \pm ۰/۰۴	۰/۵۱ \pm ۰/۰۹D	۰/۶۷ \pm ۰/۱۲

تفاوت بین حروف بزرگ، نشان‌دهنده‌ی اختلاف معنی‌دار در هر ستون می‌باشد ($p < 0.05$).

* واحد شاخص‌های فوق، سانتی‌متر بر ثانیه می‌باشد.

** واحد شاخص‌های فوق، میلی‌متر مکعب می‌باشد.

جدول ۳: میانگین \pm انحراف معیار شاخص‌های داپلر در سیاهرگ طحال گربه‌های مورد مطالعه در گروه اسپرومازین در دقایق ۱۰، ۳۰ و ۶۰

زمان (دقیقه)	جنسیت	PSV*	EDV*	MV*	RI	PI	VF**
۱۰	نر	۸/۵۰ \pm ۰/۹۷	۷/۱۶ \pm ۰/۹۵	۷/۸۳ \pm ۱/۰۳	۰/۱۶ \pm ۰/۰۱A	۰/۳۷ \pm ۰/۱۱A	۰/۵۵ \pm ۰/۱۴A
	ماده	۷/۸۶ \pm ۰/۴۵	۶/۶۸ \pm ۰/۶۳	۷/۰۱ \pm ۱/۱۴	۰/۱۵ \pm ۰/۰۵C	۰/۴۴ \pm ۰/۱۴C	۰/۵۳ \pm ۰/۱۹C
۳۰	نر	۸/۶۱ \pm ۰/۱۳	۷/۴۶ \pm ۰/۴۵	۷/۶۰ \pm ۰/۲۸	۰/۱۳ \pm ۰/۰۷B	۰/۴۸ \pm ۰/۱۸B	۰/۶۳ \pm ۰/۱۳B
	ماده	۸/۰۴ \pm ۰/۵۱	۷/۲۲ \pm ۰/۸۵	۷/۵۳ \pm ۰/۸۳	۰/۱۰ \pm ۰/۰۳D	۰/۴۹ \pm ۰/۱۵C	۰/۶۹ \pm ۰/۰۲۰D
۶۰	نر	۷/۷۰ \pm ۰/۸۷	۶/۷۴ \pm ۰/۸۸	۷/۱۸ \pm ۰/۸۳	۰/۱۲ \pm ۰/۰۲B	۰/۴۸ \pm ۰/۱۴B	۰/۶۰ \pm ۰/۱۴B
	ماده	۷/۵۹ \pm ۰/۲۸	۶/۶۲ \pm ۰/۳۷	۶/۸۷ \pm ۰/۴۱	۰/۱۳ \pm ۰/۰۹C	۰/۵۷ \pm ۰/۰۸D	۰/۷۰ \pm ۰/۱۲D

تفاوت بین حروف بزرگ، نشان‌دهنده‌ی اختلاف معنی‌دار در هر ستون می‌باشد ($p < 0.05$).

* واحد شاخص‌های فوق، سانتی‌متر بر ثانیه می‌باشد.

** واحد شاخص‌های فوق، میلی‌متر مکعب می‌باشد.

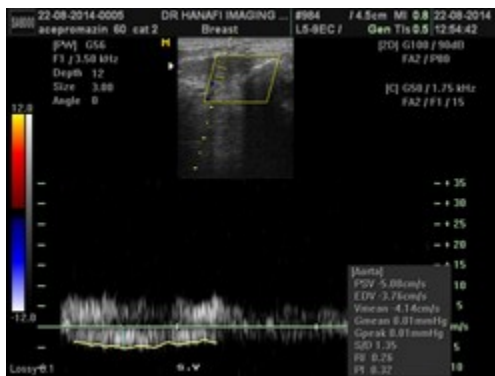
جدول ۴: میانگین \pm انحراف معیار شاخص‌های داپلر در سیاهرگ طحال گربه‌های مورد مطالعه در گروه دیازپام در دقایق ۱۰، ۳۰ و ۶۰

زمان (دقیقه)	جنسیت	PSV*	EDV*	MV*	RI	PI	VF**
۱۰	نر	۶/۷۲ \pm ۱/۰۵	۵/۴۲ \pm ۱/۰۶	۵/۴۹ \pm ۱/۰۳	۰/۱۹ \pm ۰/۰۴A	۰/۲۵ \pm ۰/۱۵	۰/۴۳ \pm ۰/۱۴
	ماده	۸/۲۰ \pm ۱/۰۶	۷/۰۷ \pm ۱/۱۴	۷/۰۵ \pm ۱/۱۶	۰/۱۴ \pm ۰/۰۹	۰/۲۷ \pm ۰/۰۸A	۰/۴۷ \pm ۰/۱۳
۳۰	نر	۷/۲۳ \pm ۱/۱۱	۶/۲۰ \pm ۱/۱۰	۶/۰۵ \pm ۱/۰۹	۰/۱۴ \pm ۰/۰۳B	۰/۳۱ \pm ۰/۱۴	۰/۴۹ \pm ۰/۱۴
	ماده	۷/۸۵ \pm ۱/۰۵	۶/۵۶ \pm ۱/۲۲	۶/۳۰ \pm ۱/۱۵	۰/۱۶ \pm ۰/۰۹	۰/۳۴ \pm ۰/۱۷B	۰/۵۰ \pm ۰/۱۰
۶۰	نر	۷/۸۹ \pm ۱/۱۳	۶/۷۵ \pm ۱/۱۲	۶/۹۰ \pm ۱/۰۹	۰/۱۴ \pm ۰/۰۳B	۰/۳۰ \pm ۰/۱۴	۰/۵۱ \pm ۰/۱۴
	ماده	۷/۴۰ \pm ۱/۰۵	۶/۱۲ \pm ۱/۰۶	۶/۵۱ \pm ۱/۱۶	۰/۱۷ \pm ۰/۰۹	۰/۳۷ \pm ۰/۱۳B	۰/۵۹ \pm ۰/۰۵

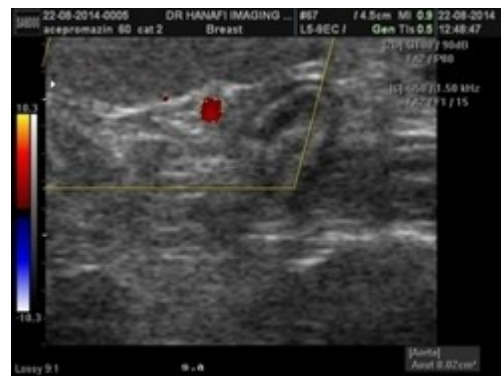تفاوت بین حروف بزرگ، نشان‌دهنده اختلاف معنی‌دار در هر ستون می‌باشد ($p < 0.05$).

* واحد شاخص‌های فوق، سانتی‌متر بر ثانیه می‌باشد.

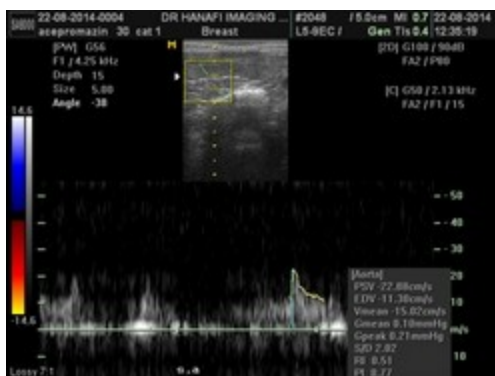
** واحد شاخص‌های فوق، میلی‌متر مکعب می‌باشد.



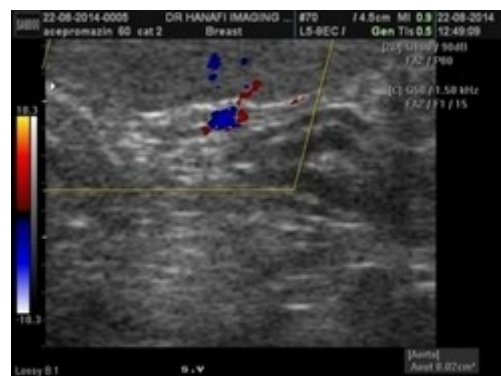
تصویر ۳: موج اسپکترال سیاهرگ طحال در گربه نر گروه آسپرومازین (دقیقه ۶۰)



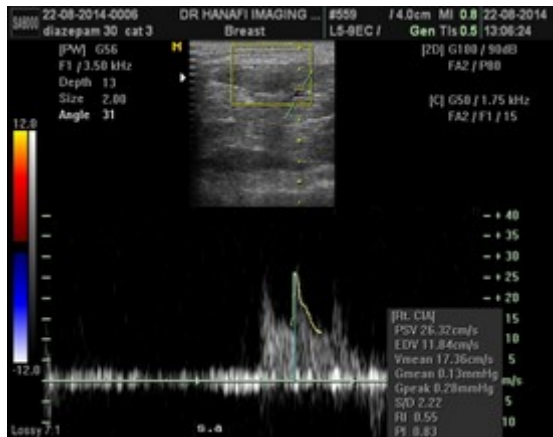
تصویر ۱: مقطع عرضی سرخرگ طحال در گربه نر گروه آسپرومازین (دقیقه ۶۰)



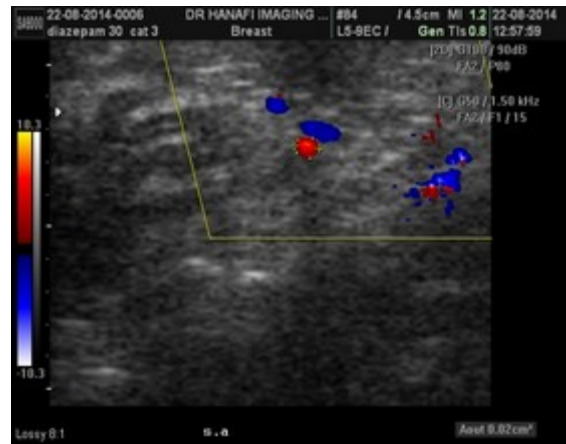
تصویر ۴: موج اسپکترال سرخرگ طحال در گربه نر گروه آسپرومازین (دقیقه ۳۰)



تصویر ۲: مقطع عرضی سیاهرگ طحال در گربه نر گروه آسپرومازین (دقیقه ۶۰)



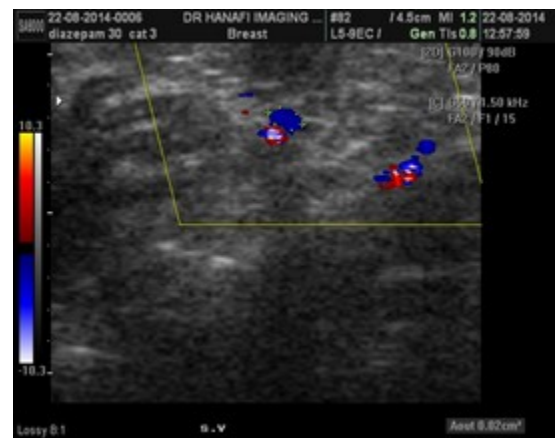
تصویر ۸: موج اسپکتروال سرخرگ طحال در گربه نر گروه دیازپام (دقیقه ۳۰)



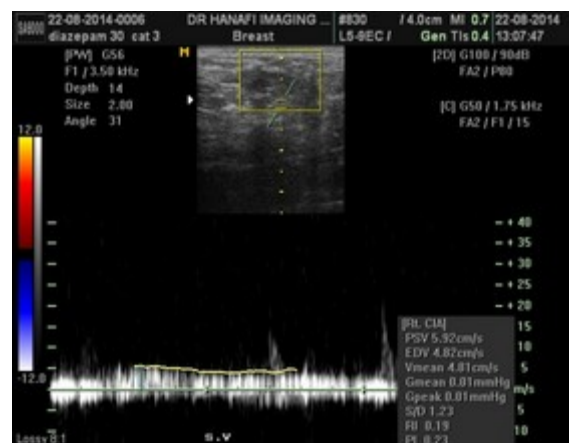
تصویر ۵: مقطع عرضی سرخرگ طحال در گربه نر گروه دیازپام (دقیقه ۳۰)

بحث

نتایج مطالعه‌ی حاضر نشان داد که شاخص‌های عروق سرخرگی PSV، EDV، MV و VF بین دو گروه دریافت‌کننده‌ی آسپرومازین و دیازپام، تفاوت معنی‌دار داشتند، به نحوی که در گربه‌های گروه آسپرومازین، سرعت جریان خون در بافت طحال، به شکل معنی‌داری بیشتر از گروه دیازپام بود. این روند تغییرات تا ۶۰ دقیقه پس از تزریق دارو، مورد بررسی قرار گرفت و با توجه به مشکلاتی که در مقید کردن طولانی مدت گربه‌ها وجود داشت، امکان بررسی اثرات داروها برای مدت طولانی‌تر فراهم نگردید. در واقع هدف از بررسی اخیر، اثبات اثر داروها بر گردش خون طحال بود. در بررسی شاخص‌های عروق سیاهرگی، پارامترهای EDV، MV، RI، PI و VF بین دو گروه مختلف، تفاوت معنی‌دار داشتند. عدم تغییر یافته‌های معنی‌دار در گروه دیازپام نسبت به زمان‌های قبلی خود را می‌توان به اثرات کوتاه مدت دیازپام نسبت داد، به نحوی که تزریق تک دوز دیازپام، نتوانست اثرات عدم تغییر در شاخص‌های PSV و EDV سرخرگ طحال در گربه‌های گروه دیازپام (جدول ۲)، حاکی از خاتمه‌ی اثر دارو در زمان ۶۰ دقیقه می‌باشد. با این وجود، با توجه به برگشت سریع گربه‌ها از حالت آرامبخشی، با داروی



تصویر ۶: مقطع عرضی سیاهرگ طحال در گربه نر گروه دیازپام (دقیقه ۳۰)



تصویر ۷: موج اسپکتروال سیاهرگ طحال در گربه نر گروه دیازپام (دقیقه ۳۰)

سازی خون، تصفیه کردن خون، فاگوسیتوز و فعالیت ایمنی بر عهده دارد. تغییر در اندازه‌ی طحال، به عنوان بزرگ‌ترین عضو سیستم رتیکولاندوتلیال، متعاقب بسیاری از بیماری‌های عفونی، انگلی و نئوپلاستیک در انسان و دیگر موجودات، باعث شده است که این عضو به عنوان یک شاخص در تشخیص و دنبال کردن روند درمان بیماری‌های مولد بزرگ شدن طحال، مد نظر قرار گیرد. به عبارت دیگر، از اندازه‌گیری طحال، به عنوان یک روش استاندارد در تشخیص بیماری‌های مختلف استفاده می‌شود (O'Brien et al. 2004).

مقادیر EDV، PSV، PI و RI از پارامترهایی هستند که در اولتراسونوگرافی داپلر به میزان بیشتری برای مشخص نمودن بیماری‌های سرخرگی، در انسان و حیوانات مورد استفاده قرار می‌گیرند. به خصوص مقدار PSV به عنوان یکی از معتبرترین پارامترهای قابل اندازه‌گیری در اولتراسونوگرافی داپلر جهت تشخیص استنوز عروق در انسان معرفی گردیده است. همچنین، اگر میزان EDV سرخرگ کاروتید در انسان از ۸۰ سانتی‌متر در ثانیه بیشتر باشد، به عنوان شاخص مهم جهت تشخیص استنوز، معرفی شده است (Tublin et al. 1999). در مطالعه‌ی حاضر، به منظور به دست آوردن شاخص‌های عروق طحال و به روش داپلر، گریه‌های سالم تحت تجویز داروهای آرام‌بخش دیازپام و آسپرومازین، قرار گرفتند. بیش‌ترین تغییرات ایجاد شده در گروه آسپرومازین به دست آمد، به نحوی که مقادیر PSV و EDV به ترتیب از $14/98 \pm 1/13$ و $11/83 \pm 1/12$ در دقیقه ۱۰ به $18/21 \pm 1/13$ و $16/19 \pm 1/12$ (سانتی‌متر بر ثانیه) در دقیقه ۶۰ افزایش پیدا کردند.

اثر آسپرومازین به عنوان یک داروی آرام‌بخش فنوتیازینی بر اندازه‌ی طحال، از سالیان سال پیش، شناخته شده بود. اگر چه معتقدند که مکانیسم ایجاد بزرگ شدن طحال، متعاقب تجویز این داروها شناخته نشده است، اما به طور کلی بلوک اعصاب آلفا یک آدرنژیک و در نتیجه ریلکس مستقیم عضلات صاف را مسوول می‌دانند، که

دیازپام و نیز خود آسپرومازین، بهتر است این داروها در مواردی استفاده شود که تنها به زمان کوتاهی برای به دست آوردن اطلاعات نیاز بوده و بتوان سریعاً رادیوگراف‌ها را تهیه نمود. به عبارت دیگر، در موارد رادیوگرافی با ماده‌ی حاجب، عکس‌برداری‌های سریالی از اندام‌های مختلف و نظیر آن سودمند نیست، مگر این که با انفوزیون وریدی مستمر دارو همراه باشد. روش تزریق داخل وریدی دیازپام نیز یکی دیگر از معایب تجویز آن، به خصوص در گریه‌های شرور و مهاجم است (Couto and Hammer 2005, Bednarski 2007). بسیاری از محققین آسپرومازین را داروی طولانی اثر می‌دانند. کاهش فشار خون سرخرگی و نیز کاهش غلظت هموگلوبین ناشی از این دارو در سگ، تا ۲ ساعت طول می‌کشد، در حالی که برادری کاردی حاصل از آن، فقط ۸ ثانیه طول می‌کشد (Wilson et al. 2004).

در خصوص شاخص‌های داپلر، لازم است که برای تفسیر مقادیر به دست آمده از اولتراسونوگرافی داپلر، ابتدا مقادیر نرمال در هر مورد موجود باشد. از طرفی با جستجوی کتب و منابع معتبر، هنوز مقادیر ثابت و مشخص در اکثر حیوانات وجود ندارد. علاوه بر آن، حتی در صورت وجود مقادیر مورد اشاره، توصیه شده است که هر مرکز تشخیصی، ابتدا استانداردهای مربوط به خود را تهیه کرده و در تفسیر نتایج از آن استفاده نماید. با توجه به موارد فوق و در نظر داشتن این که تا کنون در گریه‌های نژاد مو کوتاه اهلی در ایران، شاخص‌های عروق طحال، انجام نشده است، لذا می‌توان از مقادیر به دست آمده در این تحقیق، به عنوان شاخص‌های طبیعی در مقایسه با سایر موارد بیماری از آن‌ها کمک گرفت. طحال عضوی زبانی شکل است که در سمت چپ محوطه‌ی شکمی قرار دارد. زنده و سالم ماندن بسیاری از حیوانات، متعاقب برداشتن طحال باعث شده است که طحال به عنوان عضوی غیر ضروری از نظر حیات موجودات زنده مطرح شود. با این وجود، طحال اعمال بسیار مهمی را از قبیل هماتوپویز (تولید برخی سلول‌های خونی)، ذخیره-

تومورهای مزانشیال در ۴ قلاده، هیستوسیتوز بدخیم، بیماری میلوپرولیفراتیو و التهاب پیوگرانولوماتوز هر کدام به طور جداگانه در ۲ مورد، اریترولوسمی، سندرم ائوزینوفیلیک، هماتوما و التهاب گرانولوماتوز طحال، هر کدام به طور جداگانه در ۱ مورد گزارش گردید. ۳ قلاده گربه، بیش‌تر از یک مورد غیر طبیعی در بافت طحال داشتند. Xavier و همکاران در سال ۱۹۹۶، از دو روش فلومتری ترانزیت تایم اولتراسونیک^۱ و گراوی‌متری^۲ برای ثبت جریان خون سرخرگی و سیاهرگی طحال با داروهای وازواکتیو (نوراپی‌نفرین) استفاده کردند. تحقیق آن‌ها نشان داد که مقادیر ثبت شده تا حدود زیادی با هم مرتبط بوده ولی تفاوت معنی‌داری بین دو روش وجود نداشت. Laurensen و همکاران در سال ۲۰۱۱، از تکنیک اولتراسونوگرافی (تغییر در اکوژنیسیته بافت) در تشخیص اولیه‌ی تومور سلول‌های ماست (بینابینی) کمک گرفتند. Rossi و همکاران در سال ۲۰۰۸، از روش اولتراسونوگرافی در تشخیص ضایعات ندولار طحال استفاده کردند. تحقیق آن‌ها نشان داد که اگر چه اولتراسونوگرافی در تشخیص تومورها و دیگر ابنورمالیته‌های طحال، اختصاصی نمی‌باشد، اما در کنار یافته‌های بالینی، تاریخچه‌ی دقیق، آزمایش خون، بیوپسی و جراحی بسیار کمک کننده است. ضمن این که اولتراسونوگرافی در تفریق ضایعات کانونی و چند کانونی بسیار کمک کننده است. همان گونه که قبلاً ذکر گردید Avizeh و همکاران در سال ۲۰۱۰، با مطالعه روی ده قلاده سگ بومی جوان (۱ تا ۴ سال) و با وزن ۲۰ تا ۲۵ کیلوگرم، بزرگ شدگی معنی‌دار طحال را در دقیق ۱۰، ۳۰ و ۶۰ پس از تجویز داخل عضلانی آسپرومازین (۳/۰ میلی‌گرم بر کیلوگرم) مشاهده کردند، اما پس از تجویز وریدی پروپوفول (۸ میلی‌گرم بر کیلوگرم IV) بزرگ-شدگی معنی‌داری دیده نشد. تحقیق آن‌ها نشان داد که

باعث طول‌تر شدن رشته‌های عضلات صاف موجود در کپسول طحال و در نتیجه پذیرش مقدار بیش‌تری گلبول قرمز می‌شود. به عبارت دیگر، هر دارویی که سبب شل شدن عضلات صاف گردد، می‌تواند به پرخونی غیر فعال یا پاسیو طحال منجر شود (Couto and Hammer 2005). در زمینه‌ی تحقیقات انجام شده روی طحال و به روش داپلر، تحقیقات محدودی در دامپزشکی انجام شده است، اما در پزشکی تحقیقات وسیع بوده و به صورت روتین انجام می‌شود. حجم و وزن طحال، به دلیل کپسول الاستیکی و پارانشیم نرم آن، به حجم در گردش خون بستگی داشته و به راحتی با افزایش سرعت جریان خون (در اثر داروها و دیگر عوامل) بزرگ می‌شود. Ferrandis و همکاران در سال ۲۰۱۳، شاخص‌های سرخرگ طحال را متعاقب تجویز داروهای آرامبخش آسپرومازین + بوتورفانول در مقایسه با دکسمدتومیدین + بوتورفانول بررسی کردند. تحقیق آن‌ها که به روش داپلر صورت گرفت نشان داد که شاخص‌های عروقی (PI و RI) در گروهی که آسپرومازین تجویز شده بود، به شکل معنی-داری بیش‌تر است که حاکی از خون‌رسانی بیش‌تر به بافت طحال است. Baldo و همکاران در سال ۲۰۱۲، اثرات چندین داروی بیهوشی از جمله آسپرومازین را بر بافت طحال در ۱۰ قلاده سگ بیگل و به روش CT بررسی کردند. نتایج تحقیق آن‌ها نشان داد که آسپرومازین نیز به شکل معنی‌داری نسبت به هیدرومورفون و دکسمدتومیدین، منجر به بزرگ شدن طحال می‌گردد. دیگر محققین نیز بر اثرات بزرگ شدن طحال ناشی از آسپرومازین در سگ تأکید داشته‌اند (Nyland and Matton 2002). Hanson و همکاران در سال ۲۰۰۱، با مطالعه بر روی ۱۰۱ قلاده گربه مبتلا به بیماری طحال و به روش اولتراسونوگرافی همراه با بیوپسی و در مواردی جراحی به نتایج زیر دست یافتند: لنفوسارکوم طحال در ۳۰ قلاده، تومور سلول‌های ماست در ۲۷ قلاده، هماتوپویز خارج مدولاری و هیپرپلازی لنفوئید در ۲۷ قلاده، تومورهای اپی‌تلیال در ۶ قلاده،

1- Flow-differential technique
2- Gravimetric method

زمان بررسی را در بسیاری از بیماری‌های مربوط به جریان خون، کاهش می‌دهد. نواحی دچار مشکل ابتدا می‌توانند از روی نگاشت جریان، شناسایی شوند، پس از آن، اندازه‌گیری‌های کمی رایج داپلر در این نواحی انجام می‌پذیرد؛ البته روش‌های فوق برای تفسیر نیاز به تجربه و تخصص ویژه دارند. این نکته نیز می‌بایست اضافه گردد که برخی تکنیک‌ها به ویژه در دامپزشکی کم‌تر در دسترس است و یا بسیار گران است، ضمن این که بیماران ممکن است در معرض خطر اشعه‌ی گاما قرار گیرند.

نتایج مطالعه‌ی حاضر نشان داد که آسپرومازین در مقایسه با دیازپام، به شکل معنی‌داری موجب افزایش سرعت خون‌رسانی بیشتر در عروق طحال گربه می‌گردد؛ در نتیجه آسپرومازین نمی‌تواند داروی مناسبی برای مقید کردن گربه‌ها جهت ارزیابی اولتراسونوگرافی محوطه‌ی شکمی باشد. در مقابل، دیازپام می‌تواند بدون هیچ‌گونه عارضه‌ای، پیش از معاینه‌ی بالینی در گربه‌های ناآرام تجویز شود. اثرات کوتاه مدت و غیرمعنی‌دار دیازپام بر خون‌رسانی بافت طحال، باعث می‌شود که بتوان از آن به عنوان یک داروی مناسب و جایگزین آسپرومازین، به منظور مقید کردن و بی‌حرکت نمودن گربه‌های ناآرام، در مواردی که ارزیابی بیماری‌های طحال مورد نیاز است، توصیه نمود.

تجویز آسپرومازین می‌تواند برای ارزیابی طحال (در موارد بیماری) گمراه کننده باشد. با استفاده از تکنیک اولتراسونوگرافی داپلر رنگی و پالسی جریان خون طبیعی سرخرگ‌ها و سیاهرگ‌های داخلی طحال، در سگ و گربه‌های بالغ گزارش‌هایی یافت می‌شود (Hudson et al., 1995, Thrall 2007).

با توجه به این که مقادیر اندازه‌گیری شده سرعت جریان خون، می‌تواند به عنوان ابزاری برای تشخیص عوارض عروقی مفید واقع شود، لذا تهیه‌ی مقادیر طبیعی سرعت جریان خون در عروق مختلف، جهت تشخیص بیماری‌های مختلف، بسیار مهم و با ارزش است و در مطالعه‌ی حاضر سعی بر این شد تا میزان سرعت جریان خون و شاخص‌های مرتبط با آن، در طحال گربه‌های مورد مطالعه، بررسی و اندازه‌گیری شوند تا از شاخص‌های طبیعی به دست آمده، بتوان در موارد بیماری‌ها کمک گرفت.

اطلاعات پایه از سیگنال داپلر برای هر یک از عروق بدن می‌بایست مورد تأکید قرار گیرد، زیرا سیگنال‌های داپلر چه در انسان و چه در حیوانات برای هر یک از عروق جنبه‌ی اختصاصی داشته و تغییر شکل در منحنی رگ ممکن است از جنبه‌ی پاتولوژی اهمیت داشته باشد. روش تصویربرداری داپلر رنگی، به طور قابل ملاحظه‌ای،

تشکر و قدردانی

نویسندگان مقاله، مراتب تشکر و قدردانی خود را از حوزه‌ی معاونت محترم پژوهشی دانشگاه شهید چمران اهواز، در تأمین هزینه این تحقیق در قالب پژوهانه (Grant) ابراز می‌دارند.

منابع

- Avizeh, R.; Ghadiri, A.R.; Najafzadeh Varzi, H. and Taliei Tabari, M. (2010). A comparison between propofol and acepromazine effects on spleen size in dogs by radiography. *Iranian Veterinary Journal*, 2(2): 5-12. (In Persian).
- Baldo, C.F.; Garcia-Pereira, F.L.; Nelson, N.C.; Hauptman, J.G. and Shih, A.C. (2012). Effects of anesthetic drugs on canine splenic volume determined via computed tomography. *American Journal of Veterinary Research*, 73(11): 1715-1719.
- Bednarski, R.M. (2007). Dogs and cats. In: Tranquilli, W.J.; Thurmon, J.C. and Grimm, K.A. (Eds). *Lumb and Jones' Veterinary Anesthesia and Analgesia*. 4th ed. Ames: Balckwell, Pp: 705-715.

- Bushong, S.C. and Archer, B.R. (1991). Diagnostic ultrasound: physics, biology and instrumentation. 1st ed. St. Louis, Mosby, Pp: 146-158.
- Couto, C.G. and Hammer, A.S. (2005). Disease of the lymph nodes and spleen. In: Ettinger, S.J. and Feldman, E.C. (Eds). Veterinary Internal Medicine. Vol. 2, 4th ed. W.B. Saunders Co., Philadelphia, Pp: 1938-1946.
- Faghihi, S.M. and Gandomi Sani, H.R. (2013). Veterinary Pharmacy. 3rd ed., Tehran University Press, Pp: 484-495.
- Ferrandis, I.; Jakovljevic, S.; Aprea, F. and Corletto, F. (2013). Effects of two sedative protocols and hepatosplenic disease on Doppler indices of splenic arteries in dogs: A preliminary study. *The Veterinary Journal*, 197(3): 712-716.
- Hanson, J.A.; Papageorges, M.; Girard, E.; Menard, M. and Hebert, P. (2001). Ultrasonographic appearance of splenic disease in 101 cats. *Veterinary Radiology and Ultrasound*, 42(5): 441-445.
- Hudson, J.H.; Finn-Bodner, S.T.; Cotes, J.R.; Sorjonen, D.C.; Simpson, S.T.; Wrigh, J.C. et al. (1995). Color Doppler spectral analysis in the spinal cord of normal dogs. *Veterinary Radiology and Ultrasound*, 36(6): 542-547.
- Laurenson, M.P.; Skorupski, K.A.; Moore, P.F. and Zwingenberger, A.L. (2011). Ultrasonography of intestinal mast cell tumors in the cat. *Veterinary Radiology and Ultrasound*, 52(3): 330-334.
- Masoudifard, M.; Vajhi, A.R.; Soroori, S. and Asadzadeh Manjili, S. (2008). Normal color and pulsed-waved Doppler ultrasonography of femoral artery in rabbits. *Journal of Veterinary Research*, 62(6): 379-383.
- Nyland, T.G. and Mattoon, J.S. (2002). Small animal ultrasound. WB Saunders Company, Philadelphia, Pp: 93-142.
- O'Brien, R.T.; Waller, K.R. and Osgood, T.L. (2004). Sonographic features of drug-induced splenic congestion. *Veterinary Radiology and Ultrasound*, 45(3): 225-227.
- Rossi, F.; Leone, V.F.; Vignoli, M.; Laddaga, E. and Terragni, R. (2008). Use of contrast enhanced ultrasound for characterization of focal splenic lesions. *Veterinary Radiology and Ultrasound*, 49(2): 154-164.
- Thrall, D.E. (2007). Textbooks of Veterinary Diagnostic Radiology. 5th ed. W.B. Saunders Co. Philadelphia, Pp: 540-555.
- Tublin, M.E.; Tessler, F.N. and Murphy, M.E. (1999). Correlation between renal vascular resistance, pulse pressure, and the resistive index in isolated perfused rabbit kidneys. *Radiology*, 213(1): 258-264.
- Wilson, D.V.; Evans, A.T.; Carpenter, R.A. and Mullineaux, D.R. (2004). The effects of four anesthetic protocols on splenic size in dogs. *Veterinary Anesthesia and Analgesia*, 31(2): 102-108.
- Xavier, F.; Yu, M. and McNeill, J.R. (1996). Validation of a flow- differential technique for the recording of splenic blood-volume changes to vasoactive agents. *Journal of Cardiovascular Pharmacology and Therapeutics*, 28(5): 605-610.

Comparative evaluation of acepromazine and diazepam effects on parameters of splenic vessels in cats using color doppler ultrasonography

Mosallanejad, B.¹; Moarabi, A.²; Hanafi, M.Gh.³ and Jafarpanah, T.⁴

Received: 26.06.2017

Accepted: 08.04.2018

Abstract

Color doppler ultrasonography is a suitable method for assessment of vascular hemodynamics. This procedure is non-invasive and has no side effects. The purpose of the present survey was the evaluation of acepromazine (0.15 mg/kg) and diazepam (0.4 mg/kg) effects on spleen vascular indices in healthy native cats by color doppler ultrasonography technique. The present study was done on twenty native cats (10 male and 10 females) and in a similar weight range. In the first group, diazepam was injected and in the second group, acepromazine only. Vascular indices of spleen (artery and vein) were measured in two groups in times 10, 30 and 60 minute (after administration of the drug) in the studied. Peak systolic velocity (PSV), end diastolic velocity (EDV), mean velocity (MV), resistive index (RI), pulsatility index (PI), volume flow (VF) and spectral wave forms (SWF). The obtained results showed that arterial vascular parameters of PSV, EDV, MV and VF had a significant difference between two groups. The most changes were seen in the treated group with acepromazine, so that PSV and EDV indices were increased from 14.98 ± 1.13 and 11.83 ± 1.12 in minute 10 to 18.21 ± 1.13 and 16.19 ± 1.12 in minute 60 (according to cm/sec). In survey of vascular indices of vein, parameters of EDV, MV, RI, PI and VF were significant between two groups. In conclusion, the present results showed that acepromazine compared with diazepam, was caused more perfusion in splenic arterial vascular significantly. As a result acepromazine cannot be an appropriate drug for restraint of cats for ultrasonography evaluation of abdominal cavity, but diazepam can be administered without side effects in restless cats.

Key words: Acepromazine, Diazepam, Splenic vessels, Color doppler, Ultrasonography, Cat

1- Professor, Department of Clinical Sciences, Faculty of Veterinary Medicine, Shahid Chamran University of Ahvaz, Ahvaz, Iran

2- Associate Professor, Department of Clinical Sciences, Faculty of Veterinary Medicine, Shahid Chamran University of Ahvaz, Ahvaz, Iran

3- Assistant Professor, Department of Radiology, Faculty of Medicine, Ahvaz Jundishapur University of Medical Sciences, Ahvaz, Iran

4- DVM Graduated from Faculty of Veterinary Medicine, Shahid Chamran University of Ahvaz, Ahvaz, Iran

Corresponding Author: Mosallanejad, B., E-mail: bmosallanejad@scu.ac.ir