

## مطالعه‌ی مقایسه‌ای ضریب رشد آلومتریکی نخاع شوکی نسبت به ستون مهره‌ای در خدنگ هندی خاکستری (*Herpestes edwardsii*) نر و ماده‌ی بالغ

بابک رسولی<sup>۱</sup> و صغرا غلامی<sup>۲\*</sup>

تاریخ دریافت: ۹۶/۱۲/۲۲

تاریخ پذیرش: ۹۷/۹/۷

### چکیده

مطالعات آناتومیکی نخاع شوکی به دلیل اهمیت بالای آن در زمینه‌های مختلف دامپزشکی و جانورشناسی همواره مورد توجه متخصصین علوم تشریح بوده است. مطالعه‌ی حاضر به منظور ادراک بهتر از ویژگی‌های مورفومتریکی و کمی ساختمان ستون مهره‌ای و نخاع شوکی و اندازه‌گیری ضریب رشد آلومتریکی در خدنگ هندی خاکستری (*Herpestes edwardsii*) انجام گرفت. بدین منظور از لاشه‌ی ۱۰ قلاده خدنگ بالغ که در نواحی مختلف استان فارس بر اثر حوادث طبیعی مرده بودند، استفاده گردید. در ادامه ساختار نخاع شوکی به دقت تشریح گردید و در فرمالین ۱۰ درصد قرار گرفت. در این مطالعه طول ناحیه‌ای و کلی نخاع شوکی، ستون مهره‌ای و ضریب رشد آلومتریکی به صورت ناحیه‌ای و کلی اندازه‌گیری و محاسبه شد. نخاع شوکی در خدنگ بالغ دارای ساختمانی استوانه‌ای شکل بوده که از جهت پشتی - شکمی فشرده شده است و در جنس نر  $292/38 \pm 11/47$  و در جنس ماده  $244/48 \pm 10/83$  میلی‌متر طول داشت. در هر دو جنس به ترتیب نواحی سینه‌ای، کمری، گردنی، خاجی و دمی طویل‌ترین نواحی نخاع شوکی را به خود اختصاص می‌دهند. در مطالعه‌ی ستون مهره‌ای نیز نواحی دمی، سینه‌ای، کمری، گردنی و خاجی به ترتیب طویل‌ترین تا کوتاه‌ترین نواحی محسوب می‌گردند. همچنین در مطالعه‌ی ضریب رشد آلومتریکی مشخص گردید که رشد نخاع شوکی در نواحی گردنی و سینه‌ای بیش از ستون مهره‌ای و در نواحی کمری، خاجی و دمی کم‌تر از آن است. این نتایج تا حد زیادی با مطالعات قبلی محاسبه‌ی ضریب رشد آلومتریکی در حیوانات دیگر مطابقت دارد.

**کلمات کلیدی:** ضریب رشد آلومتریکی، نخاع شوکی، ستون مهره‌ای، خدنگ

### مقدمه

فارس دیده شده است (Barun et al. 2011). لازم به ذکر است که این گونه در استان فارس به دلیل تولید مثل زیاد (۳ بار در سال)، دارای جمعیت بالایی بوده و در برخی نواحی استان فارس به عنوان از بین برنده‌ی طیور محلی و صنعتی مطرح می‌باشند. به همین دلیل متأسفانه، همواره تعداد زیادی از آن‌ها به وسیله‌ی کشاورزان و روستاییان در تله گرفتار شده و یا از بین می‌روند. در زندگی پس از تولد رشد نخاع شوکی، نسبت به ستون مهره‌ای دارای ضریب رشد آلومتریکی می‌باشد. این ضریب رشد در تمام نواحی گردنی، سینه‌ای، کمری،

خدنگیان خانواده‌ای از راسته‌ی گوشتخواران در فروراسته‌ی گربه‌سانان هستند. این خانواده واجد ۱۴ جنس و ۲۹ تا ۳۴ گونه بوده که به تمامی آن‌ها نام عمومی خدنگ اطلاق می‌گردد. گونه‌های مختلف خدنگ گستردگی جغرافیایی نسبتاً وسیعی داشته و در نواحی زیادی از قاره‌ی آسیا و شمال آفریقا یافت می‌شوند. خدنگ خاکستری هندی با ۳۰ تا ۵۰ سانتی‌متر طول بدن و رنگ گندمی مایل به حنایی با دمی به اندازه‌ی طول تنه و پُرمو در نواحی جنوبی ایران و استان‌های سیستان و بلوچستان، جنوب کرمان، بوشهر و نواحی جنوبی استان

<sup>۱</sup> دانش‌آموخته دکترای تخصصی آناتومی و جنین‌شناسی، دانشکده دامپزشکی، دانشگاه شیراز، شیراز، ایران

<sup>۲\*</sup> استاد گروه علوم پایه، دانشکده دامپزشکی، دانشگاه شیراز، شیراز، ایران

(نویسنده‌ی مسئول)

E-mail: Gholami@shirazu.ac.ir

افزایش دامنه‌ی یافته‌های آناتومی گوشتخواران و همچنین از لحاظ جانورشناسی و شناساندن خدنگ به عنوان یک حیوان بومی ایران، کاربردی و مفید باشد.

### مواد و روش کار

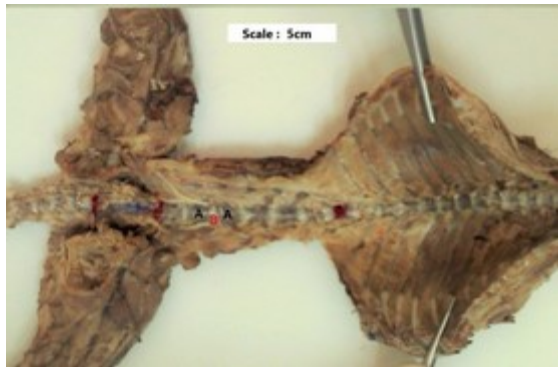به منظور انجام مطالعه‌ی حاضر تعداد ۱۰ قلاده خدنگ هندی خاکستری بالغ شامل ۵ قلاده نر و ۵ قلاده ماده در طول مدت دو سال تهیه گردید. نمونه‌ها از موارد تازه کشته شده در طبیعت و یا تصادفات بودند و که از نواحی مختلف استان فارس جمع‌آوری گردیدند. لازم به ذکر است که تمامی این موارد با هماهنگی محیط زیست استان فارس و اخذ مجوز با شماره‌ی ۷۰۰/۵۵۹۹ / ۹۳ / ص از این سازمان صورت پذیرفت. این نمونه‌ها به سالن آناتومی دانشکده‌ی دامپزشکی دانشگاه شیراز انتقال داده شد و بررسی‌های لازم از نظر بلوغ آن‌ها (بالای یک سال)، همچنین سلامت سیستم عصبی مرکزی از طریق مشاهدات کالبدگشایی بر روی آن‌ها انجام گرفت بلوغ نمونه‌ها با استفاده از بررسی وجود دندان‌های دائمی از طریق فرمول دندانی که مشابه گربه است انجام گرفت (Barun et al. 2011, Dyce et al. 2010). در مجموع ۱۶ نمونه از نواحی مختلف شیراز، جهرم و کازرون ارسال شد و نمونه‌هایی که فاقد این ویژگی‌ها بودند حذف گردیدند.

پس از جدا کردن پوست، تمامی امعاء و احشاء را خارج نموده و عضلات اطراف ستون مهره‌ای به دقت جدا گردیدند. در ادامه ۲ تا ۳ سی‌سی از فرمالین ۱۰ درصد، از طریق ایجاد سوراخ کوچکی در استخوان پیشانی جمجمه، به داخل بطن‌های مغزی تزریق شد. ماده‌ی فیکساتیو در بطن‌های مغزی، کانال مرکزی نخاع و فضای زیر عنکبوتیه پخش گردید. این عمل به منظور پایداری بخشیدن به قوام نخاع و مغز انجام گرفت تا بدین ترتیب در حین فرآیندهای بعدی این ساختارها آسیب نبیند. سپس به منظور تثبیت بیشتر نمونه‌ها به داخل ظروف حاوی فرمالین ۱۰ درصد انتقال داده شدند.

خاجی و دمی یکسان نبوده و به صورت آلومتریکی مثبت، ایزومتریکی و آلومتریکی منفی متفاوت است (Khaksar et al. 2002). تا کنون مطالعات زیادی بر روی محاسبه‌ی این ضریب در حیوانات اهلی مختلف انجام گرفته است. به طوری که Ghazi و Gholami در سال‌های ۱۹۹۳ و ۱۹۹۴ در گوسفند، Ghazi و همکاران در سال ۱۹۹۸ در شتر یک کوهانه، Ghazi و همکاران در ۲۰۰۰ در موش صحرائی و خرگوش اهلی، Ghazi و همکاران در سال ۱۳۸۰ در سگ نر، Khaksar و همکاران در ۲۰۰۲ در کبوتر نر و ماده‌ی بالغ، Ghazi و همکاران در ۲۰۰۴ در گربه‌ی نر، Ghazi و همکاران در سال ۲۰۰۱، در خوکچه-ی هندی و Ghazi و همکاران در سال ۲۰۱۶ در بز، مطالعات گسترده‌ای را پیرامون ویژگی‌های کمی ستون مهره‌ای و نخاعی شوکی و همچنین یافتن ضریب رشد آلومتریکی در زندگی قبل و پس از تولد این حیوانات انجام دادند.

در سال ۲۰۱۵ Rasouli و همکاران ساختمان نخاع شوکی در خدنگ را از لحاظ توپوگرافی، نقطه‌ی آغازین و انتهایی و همچنین بزرگ شدگی‌ها مورد مطالعه قرار دادند. با توجه به این که در منابع مختلف آناتومی، اطلاعاتی راجع به ضریب رشد آلومتریکی در حیوانات وحشی و به خصوص گوشتخواران وحشی یافت نشد. لذا مطالعه‌ی حاضر با هدف یافتن ویژگی‌های کمی ستون مهره‌ای و نخاع شوکی و تعیین ضریب رشد آلومتریکی در خدنگ هندی خاکستری نر و ماده‌ی بالغ طراحی و اجرا گردید.

یافته‌های این پژوهش می‌تواند به عنوان پایه‌ای برای تحقیقات جامع‌تر به حساب آید. در صورت فراهم نمودن شرایط نگهداری این حیوانات و بررسی ویژگی‌های آناتومیکی ستون مهره و نخاع شوکی در جنین آن‌ها، می‌توان امیدوار بود که در آینده، یافته‌های مستند و کامل‌تری در این زمینه ارائه نمود. همچنین این نتایج می‌تواند از جهت مطالعات ناهنجاری‌شناسی و آسیب‌شناسی سیستم اسکلتی و عصبی، روش‌های بی‌حسی و نمونه‌برداری مانند اخذ مایع مغزی - نخاعی، پژوهش‌های رفتارشناسی،



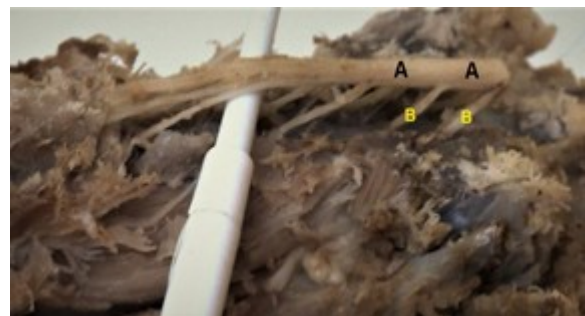
تصویر ۲: نمای شکمی از ستون مهره‌ای خدنگ بالغ مهره‌های کمری (A)، دیسک بین مهره‌ای کمری (B)

با محاسبه‌ی نسبت طول نخاع شوکی در نواحی مختلف این ساختار، به طول ستون مهره‌ای در نواحی ذکر شده، ضریب رشد آلومتریکی ناحیه‌ای و کلی تعیین گردید. اعداد و ارقام به دست آمده از اندازه‌گیری‌های ماکروسکوپیکی به تفکیک جنسیت، به کامپیوتر داده شده و به منظور آنالیز آماری از برنامه‌ی SPSS (نسخه ۲۲) و آزمون T (T.student) استفاده گردید و سطح  $P \leq 0/05$  برای معنی‌دار بودن اختلاف بین داده‌ها در نظر گرفته شد.

### نتایج

اندازه‌گیری و مقایسه‌ی طول نخاع شوکی در حیوانات نر و ماده نشان داد که میانگین طول کلی و ناحیه‌ای نخاع شوکی در نواحی گردنی، سینه‌ای، کمری، خاجی و دمی و همچنین درصد هر ناحیه از کل نخاع شوکی بین دو جنس خدنگ بالغ متفاوت است ( $P \leq 0/05$ ). در هر دو جنس طول‌ترین ناحیه‌ی نخاعی، به ترتیب مربوط به نواحی سینه‌ای، کمری، گردنی، خاجی و دمی بود (جدول ۱).

به منظور اندازه‌گیری طول سگمنت‌های نخاع شوکی، ابتدا و انتهای ریشه‌ی پشتی متصل به نخاع و فاصله‌ی بین دو ناحیه‌ی ریشه‌ی پشتی در خلف آن با سوزن‌های ته گرد مشخص و به وسیله‌ی پرگار و خط کش با درجات میلی‌متری اندازه‌گیری شد. آن گاه این دو عدد جمع زده شد و طول سگمنت‌های نخاعی به دست آمد (تصویر ۱). همچنین برای اندازه‌گیری‌های ستون مهره‌ای و تعیین سگمنت‌های مهره‌ای بر اساس مطالعات Khaksar و همکاران در سال ۲۰۰۲ تعیین شد. این محققین طول هر سگمنت مهره‌ای را برابر طول قسمت استخوانی مهره به علاوه‌ی دیسک بین مهره‌ای موجود در خلف مهره‌ی مذکور می‌دانستند. بدین ترتیب پس از اندازه‌گیری هر یک از سگمنت‌های مهره‌ای از موقعیت شکمی، طول هر ناحیه مهره‌ای و حاصل جمع آن‌ها به عنوان طول کلی ستون مهره‌ای به دست آمد (Khaksar et al. 2002) (تصویر ۲).



تصویر ۱: ساختمان نخاع و اعصاب نخاعی ناحیه‌ی کمری در خدنگ بالغ. فاصله‌های بین ریشه‌ای پشتی (A)، ریشه‌های پشتی اعصاب نخاعی (B)

جدول ۱: میانگین و انحراف معیار طول نواحی مختلف نخاع شوکی و درصد آن‌ها به طول کلی نخاع شوکی به تفکیک جنسیت در خدنگ

ناحیه	میانگین طول (میلی‌متر)		درصد (%)	
	ماده	نر	ماده	نر
گردنی	۶۶/۲۴ ± ۱/۷۸	۵۸/۲۲ ± ۲/۵۷*	۲۲/۶۶ ± ۰/۳۱	۲۳/۸۱ ± ۰/۰۵*
سینه‌ای	۱۱۹/۶۰ ± ۲/۸۱	۹۹/۴۳ ± ۳/۶۷*	۴۰/۹۳ ± ۰/۷۳	۴۰/۶۸ ± ۰/۴۷
کمری	۷۷/۲۰ ± ۳/۱۱	۶۴/۱۸ ± ۲/۳۴*	۲۶/۴۰ ± ۰/۲۷	۲۶/۲۶ ± ۰/۳۴
خاجی	۱۷/۳۰ ± ۲/۲۹	۱۵/۶۹ ± ۱/۲۱	۵/۹۰ ± ۰/۵۶	۶/۴۱ ± ۰/۲۲
دمی	۱۲/۰۴ ± ۱/۹۵	۹/۹۶ ± ۱/۲۳*	۴/۱۰ ± ۰/۵۲	۲/۸۳ ± ۰/۳۸*
کل	۲۹۲/۳۸ ± ۱۱/۴۷	۲۴۴/۴۸ ± ۱۰/۸۳*	۱۰۰	۱۰۰

\* اختلاف معنی‌دار جنس ماده نسبت به جنس نر در یک ناحیه نخاع شوکی با سطح معنی‌داری ( $P \leq 0.05$ ).

۱۱۸۲/۸۵ گرم و در جنس ماده  $۸۳۰/۷۲ \pm ۳۵/۸۹$  گرم محاسبه گردید. در خدنگ نر طول بدن (از پوزه تا ابتدای دم) در  $۳۸/۶۵ \pm ۳/۰۵$  سانتی‌متر و طول دم  $۳۲/۰۶ \pm ۴/۱$  به دست آمد. در جنس ماده نیز طول بدن  $۳۵/۳۲ \pm ۲/۶۷$  و طول دم  $۳/۰۸ \pm ۲۵/۷$  به دست آمد.

بررسی طول ستون مهره‌ای در حیوانات نر و ماده نشان داد که میانگین طول کلی و ناحیه‌ای ستون مهره‌ای در نواحی گردنی، سینه‌ای، کمری، خاجی و دمی بین دو جنس خدنگ بالغ متفاوت است و اختلاف معنی‌داری نیز در همه‌ی نواحی فوق مشاهده می‌شود ( $P \leq 0.05$ ). همچنین در هر دو جنس در بین نواحی ستون مهره‌ای، طول‌ترین ناحیه به ترتیب مربوط به نواحی دمی، سینه‌ای، کمری، گردنی و خاجی بود (جدول ۲).

در مطالعه‌ی حاضر و پس از تهیه‌ی اسکلت کامل خدنگ نر و ماده مشخص گردید که در هر دو جنس خدنگ بالغ ستون مهره‌ای دارای ۵۸ تا ۶۲ مهره است (تصویر ۳). به طوری که ۷ مهره‌ی گردنی، ۱۳ مهره‌ی سینه‌ای، ۷ مهره‌ی کمری، ۳ مهره‌ی خاجی و ۲۸ تا ۳۲ مهره در ناحیه‌ی دمی موجود می‌باشد. لازم به ذکر است که در تمامی موارد تشریح شده حیوانات نر تعداد مهره‌های دمی بیش‌تر (یا مساوی) به نسبت ماده‌ها داشتند. تعداد این مهره‌ها در جنس نر ۳۰ تا ۳۲ عدد و در جنس ماده ۲۸ تا ۳۰ عدد شمارش گردید. بنابراین بزرگ‌تر بودن جثه در جنس نر این حیوان به نسبت جنس ماده، به شکل مشخص و معنی‌داری در ناحیه‌ی دمی خود را نشان می‌دهد. میانگین وزن کلی بدن در جنس نر  $۱۲۲/۵۹ \pm$



تصویر ۳: نمای جانبی از اسکلت کامل خدنگ ماده (تهیه شده به وسیله‌ی نویسنده)

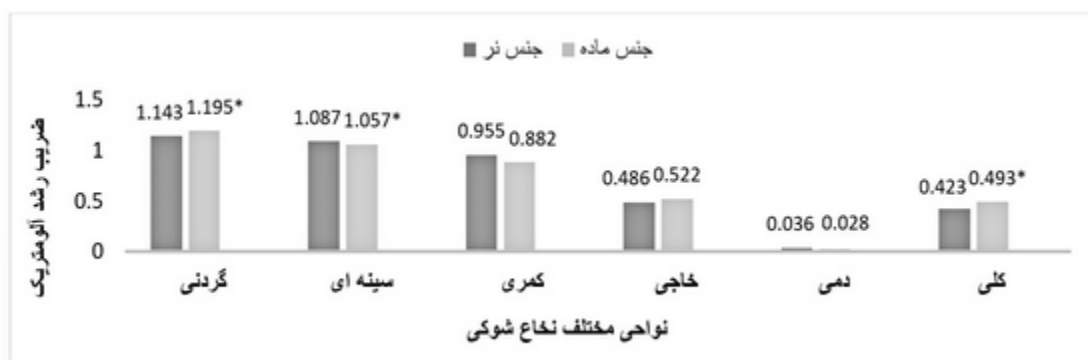جدول ۲: میانگین و انحراف معیار طول نواحی مختلف ستون مهره‌ای و درصد آن‌ها به طول کلی ستون مهره‌ای در خدنگ نر و ماده

ناحیه	میانگین طول (میلی‌متر)		درصد (%)	
	ماده	نر	ماده	نر
گردنی	۵۷/۹۵ ± ۱/۲۵	* ۴۸/۷۱ ± ۳/۰۶	۹/۸۴ ± ۰/۲۹	۹/۳۶ ± ۰/۸۱
سینه‌ای	۱۱۰/۲ ± ۴/۰۴	* ۹۴/۶۸ ± ۱/۵۳	* ۱۹/۱۲ ± ۰/۲۲	۱۷/۷۷ ± ۰/۳۴
کمری	۸۰/۸۳ ± ۵/۰۳	* ۷۲/۹۳ ± ۲/۵۲	۱۴/۷۳ ± ۱/۴۷	۱۳/۰۵ ± ۰/۲۲
خاجی	۳۵/۵۹ ± ۲/۰۵۲	* ۳۰/۰۵ ± ۴/۰۳	۶/۱۶ ± ۰/۳۴	۵/۷۴ ± ۰/۹۱
دمی	۳۳۴/۴۴ ± ۴/۶۲	* ۲۴۸/۵۷ ± ۷/۸۶	۵۰/۲۲ ± ۳/۶۷	۵۴/۰۲ ± ۲/۱۸
کل	۶۱۹/۰۱ ± ۹/۰۴	* ۴۹۴/۹۴ ± ۱۲/۶۴	۱۰۰	۱۰۰

\* اختلاف معنی‌دار جنس ماده نسبت به جنس نر در یک ناحیه ستون مهره‌ای با سطح معنی‌داری (P ≤ ۰/۰۵).

نسبت کم‌تری در این ناحیه دارد. ضریب رشد آلومتریکی نخاع شوکی، نسبت به ستون مهره‌ای در ناحیه‌ی خاجی در جنس نر ۰/۴۸۶ ± ۰/۰۸ و در جنس ماده ۰/۵۲۲ ± ۰/۰۸۵ می‌باشد که این عدد نمایان‌گر رشد کم‌تر نخاع شوکی، نسبت به ستون مهره‌ای در این ناحیه است. ضریب رشد آلومتریکی در ناحیه‌ی دمی حیوان نر ۰/۰۱۴ ± ۰/۰۳۶ و حیوان ماده ۰/۰۲۴ ± ۰/۰۲۸ محاسبه شد که نشان دهنده‌ی رشد ناچیز نخاع شوکی، نسبت به ستون مهره‌ای در این ناحیه است. بدین ترتیب ضریب رشد کلی آلومتریکی نخاع شوکی، نسبت به ستون مهره‌ای در جنس نر ۰/۰۵۴ ± ۰/۴۲۳ و در جنس ماده ۰/۰۳۰ ± ۰/۴۹۳ می‌باشد که نشان دهنده‌ی رشد کم‌تر نخاع شوکی، نسبت به ستون مهره‌ای در هر دو جنس است.

نتایج حاصل از محاسبه‌ی ضریب رشد آلومتریکی نخاع شوکی نسبت به ستون مهره‌ای به تفکیک در نواحی گردنی، سینه‌ای، کمری، خاجی و دمی در نمودار ۱ منعکس گردیده است. خلاصه‌ی این نتایج به شرح زیر است. ضریب رشد آلومتریکی نخاع شوکی نسبت به ستون مهره‌ای در ناحیه‌ی گردنی و سینه‌ای خدنگ به ترتیب ۱/۰۳۱ ± ۱/۱۴۳ و ۱/۰۱۳ ± ۱/۰۸۷ در جنس نر و ۱/۰۱۲ ± ۱/۱۹۵ و ۱/۰۰۷ ± ۱/۰۵۷ در جنس ماده محاسبه شد که نمایان‌گر رشد بیش‌تر نخاع شوکی، نسبت به ستون مهره‌ای در این نواحی در هر دو جنس می‌باشد. ضریب رشد آلومتریکی نخاع شوکی نسبت به ستون مهره‌ای در ناحیه‌ی کمری در جنس نر ۰/۰۵۵ ± ۰/۹۵۵ و در جنس ماده ۰/۰۰۶ ± ۰/۸۸۲ می‌باشد. این عدد نشان دهنده‌ی این است که نخاع شوکی نسبت به ستون مهره‌ای رشد به



نمودار ۱: مقایسه‌ای ضریب رشد آلومتریکی ناحیه‌ای و کلی نخاع شوکی نسبت به ستون مهره‌ای  
 \* اختلاف معنی‌دار ضریب رشد آلومتریکی جنس ماده به نسبت جنس نر با سطح معنی‌داری (P ≤ ۰/۰۵).

## بحث

حفظ تعادل هنگام دویدن و نزاع در حیات وحش مرتبط دانست (Barun et al. 2011). با این حال در جنس ماده به نسبت جنس نر نواحی مهره‌ای گردنی، سینه‌ای و کمری نسبت بیش‌تری از ستون مهره‌ای را به خود اختصاص می‌دهند.

از نظر کوتاه‌ترین ناحیه، مطالعه‌ی مذکور با نتایج در نوع بالغ انسان، خوکچه‌ی هندی، گاو، اسب، گوسفند و شتر مطابقت دارد. چرا که در شکل بالغ این حیوانات نیز کوتاه‌ترین ناحیه‌ی ستون مهره‌ای مربوط به ناحیه‌ی خاجی است (Ghazi et al. 1998). با این حال مطالعه‌ی مذکور با مطالعات انجام شده بر روی موش آلبینوی بالغ (۲۰روزه)، موش صحرایی و خرگوش بالغ مغایرت دارد. چرا که در این حیوانات طول ناحیه‌ی گردنی به عنوان کوتاه‌ترین ناحیه در ستون مهره‌ها می‌باشد (Frag et al. 2012).

همان‌گونه که ذکر شد بلندترین ناحیه‌ی ستون مهره‌ای در خدنگ ناحیه‌ی دم می‌باشد. این مطلب با مطالعات انجام گرفته بر روی شکل بالغ انسان، گاو، گوسفند، بز، خوکچه‌ی هندی و موش آلبینوی مغایرت دارد. در این حیوانات به دلیل کوتاه بودن طول دم نسبت به طول بدن، ناحیه‌ی سینه‌ای به عنوان طول‌ترین ناحیه‌ی ستون مهره-ای شناخته می‌شود (Ghazi et al. 2001). همچنین در شتر نیز ناحیه‌ی گردنی ستون مهره‌ای به جهت طولی بودن گردن حیوان بلندترین ناحیه‌ی ستون مهره‌ای به حساب می‌آید (Ghazi et al. 1998).

ضریب رشد آلومتریک در ناحیه‌ی گردنی نشان دهنده-ی رشد بیش‌تر نخاع شوکی به نسبت ستون مهره‌ای (بالتر از یک) در ناحیه‌ی گردنی خدنگ بالغ می‌باشد. مطالعات صورت گرفته نشان داد که در خرگوش بالغ ضریب رشد آلومتریک ناحیه‌ی گردنی در جنس نر و ماده تقریباً یکسان و در حدود ۰/۹۳ می‌باشد. بنابراین در این حیوان میزان رشد نخاع شوکی به نسبت ستون مهره‌ای در

پیرامون طول ناحیه‌ای نخاع شوکی تفاوت محسوسی در میان دو جنس مشهود نبود و در هر دو جنس خدنگ بیش‌ترین طول ناحیه‌ی نخاعی مربوط به ناحیه‌ی سینه‌ای و کم‌ترین آن ناحیه‌ی دمی گزارش شد (جدول ۱). این نتایج با مطالعات انجام شده بر روی نوع بالغ خرگوش (Frag et al. 2012)، موش صحرایی و خوکچه‌ی هندی (Ghazi et al. 2001) مطابقت داشت و در این حیوانات نیز ناحیه‌ی کمری طول بیش‌تری به نسبت ناحیه‌ی گردنی دارد و پس از ناحیه‌ی سینه‌ای، طول‌ترین ناحیه از نخاع شوکی به حساب می‌آید. به نظر می‌رسد شباهت‌ها و تفاوت‌های آناتومیکی نخاع علاوه بر ارتباطات خویشاوندی و تاکسونومی گونه‌ها به جثه و اندازه‌ی بدن آن‌ها نیز مربوط باشد. این در حالی است که در گوسفند بالغ (Ghazi et al. 1994)، گوزن بالغ، یوزپلنگ آمریکایی بالغ (Lima et al. 2010)، جوجه تیغی بالغ (Malinska et al. 1972) و گربه‌ی بالغ (Ghazi et al. 2004) پس از ناحیه‌ی سینه‌ای، بیش‌ترین طول ناحیه‌ای به ترتیب مربوط به نواحی گردنی، کمری، خاجی و دمی بود. همچنین در شتر بالغ بیش‌ترین طول ناحیه‌ای نخاع شوکی، مربوط به ناحیه‌ی گردنی بوده و نواحی سینه‌ای، کمری، دمی و خاجی به ترتیب در رده‌های بعدی قرار می‌گیرند (Ghazi et al. 1998).

پیرامون مطالعات مربوط به اندازه‌گیری‌های ستون مهره‌ای، مطالعه‌ی حاضر نشان داد که طول ناحیه‌ی دمی ستون مهره‌ای در خدنگ از سایر نواحی طول‌تر است و پس از آن به ترتیب نواحی سینه‌ای، کمری و گردنی قرار دارند. ناحیه‌ی خاجی نیز به عنوان کوتاه‌ترین ناحیه‌ی مهره‌ای شناخته شد. در بین دو جنس نر و ماده نیز ناحیه‌ی دمی در جنس نر به شکل معنی‌داری از جنس ماده طول‌تر است که این نکته به دلیل وجود تعداد بیش‌تر مهره در ناحیه‌ی دمی جنس نر می‌باشد. این طول‌تر بودن را می‌توان با مشارکت بیش‌تر جنس نر در شکار و

2001). در شتر یک کوهانه‌ی بالغ این عدد در حدود ۰/۷۳ و در گوسفند بالغ محاسبه‌ی این ضریب ۰/۷۷ را نشان می‌دهد (Ghazi and Gholami 1994).

ضریب رشد آلومتريک در ناحیه‌ی خاجی نشان دهنده-ی رشد کم‌تر نخاع شوکی به نسبت ستون مهره‌ای در ناحیه‌ی خاجی خدنگ بالغ می‌باشد. همچنین در پارامتر ذکر شده ضریب رشد آلومتريک در جنس ماده از جنس نر بیش‌تر است. مطالعات صورت گرفته نشان داد که در خرگوش بالغ ضریب رشد آلومتريک ناحیه‌ی خاجی در هر دو جنس یکسان (۰/۱۱) می‌باشد. بنابراین در این حیوان میزان رشد نخاع شوکی به نسبت ستون مهره‌ای در ناحیه‌ی خاجی بسیار کم‌تر است (Frag et al. 2012). در شتر یک کوهانه‌ی بالغ این عدد در حدود ۰/۲۳ و در گوسفند بالغ محاسبه‌ی این ضریب ۰/۷ را نشان می‌دهد (Ghazi and Gholami 1994).

ضریب رشد آلومتريک در ناحیه‌ی دم‌ی خدنگ حاکی از رشد بسیار ناچیز نخاع شوکی به نسبت ستون مهره‌ای در ناحیه‌ی دم‌ی خدنگ بالغ می‌باشد. همچنین در پارامتر ذکر شده ضریب رشد آلومتريک در جنس نر از جنس ماده بیش‌تر است. مطالعات صورت گرفته نشان داد که در خرگوش بالغ ضریب رشد آلومتريک ناحیه‌ی دم‌ی در هر دو جنس یکسان و ۰/۰۴ می‌باشد. بنابراین در این حیوان میزان رشد نخاع شوکی به نسبت ستون مهره‌ای در ناحیه‌ی دم‌ی بسیار کم است (Ghazi et al. 2001). این در حالی است که در شتر یک کوهانه‌ی بالغ و گوسفند بالغ محاسبه‌ی این ضریب ۰/۱۳ را نشان می‌دهد (Ghazi and Gholami 1994).

بدین ترتیب در ارزیابی ناحیه‌ای مشخص گردید که بیش‌ترین میزان ضریب رشد آلومتريک در خدنگ در ناحیه‌ی گردنی دیده می‌شود و پس از آن نواحی سینه‌ای، کمری، خاجی و دم‌ی قرار دارند. این ترتیب در دام‌های دیگر نیز دیده شده و با مطالعات انجام شده بر روی شکل بالغ خوکچه‌ی هندی، موش صحرائی و گوسفند مطابقت دارد (Ghazi et al. 2001). این در حالی است که در

ناحیه‌ی گردنی کم‌تر است (Ghazi et al. 2001). در خوکچه‌ی هندی بالغ نیز این ضریب میان هر دو جنس تقریباً یکسان بوده و در حدود ۱/۰۶ می‌باشد. در موش صحرائی ماده این ضریب ۱/۰۴۲ بوده و به صورت جزئی از جنس نر (۱/۰۳۷) بیش‌تر است (Ghazi et al. 2000). همچنین در شتر یک کوهانه‌ی بالغ این عدد در حدود ۰/۹۶ و در گوسفند بالغ محاسبه‌ی این ضریب ۰/۹۷ را نشان می‌دهد (Ghazi and Gholami 1994).

ضریب رشد آلومتريک در ناحیه‌ی سینه‌ای خدنگ نشان دهنده‌ی رشد بیش‌تر نخاع شوکی به نسبت ستون مهره‌ای در ناحیه‌ی سینه‌ای خدنگ بالغ می‌باشد. مطالعات صورت گرفته نشان داد که در خرگوش بالغ ضریب رشد آلومتريک ناحیه‌ی سینه‌ای در جنس نر و ماده تقریباً یکسان (۱/۰۳) می‌باشد. بنابراین در این حیوان میزان رشد نخاع شوکی به نسبت ستون مهره‌ای در ناحیه‌ی سینه‌ای نیز بیش‌تر است. در خوکچه‌ی هندی بالغ نیز این ضریب میان هر دو جنس یکسان (۱/۰۱) می‌باشد. با این حال در موش صحرائی بالغ ماده این ضریب ۱/۰۱۷ بوده و به صورت جزئی از جنس نر (۱/۰۱۵) بیش‌تر است (Ghazi et al. 2001). در شتر یک کوهانه‌ی بالغ این عدد در حدود ۱/۰۶ و در گوسفند بالغ محاسبه‌ی این ضریب ۱/۰۵ را نشان می‌دهد (Ghazi and Gholami 1994).

ضریب رشد آلومتريک در ناحیه‌ی کمری خدنگ نشان دهنده‌ی رشد کم‌تر نخاع شوکی به نسبت ستون مهره‌ای در ناحیه‌ی کمری خدنگ بالغ می‌باشد. همچنین در پارامتر ذکر شده ضریب رشد آلومتريک در جنس نر از جنس ماده به شکل محسوسی پیشی می‌گیرد. مطالعات صورت گرفته نشان داد که در خرگوش بالغ ضریب رشد آلومتريک ناحیه‌ی کمری در هر دو جنس یکسان (۰/۹) می‌باشد. بنابراین در این حیوان میزان رشد نخاع شوکی به نسبت ستون مهره‌ای در ناحیه‌ی کمری کم‌تر است. در خوکچه‌ی هندی نیز این ضریب میان هر دو جنس یکسان (۰/۷) می‌باشد. در موش صحرائی بالغ نیز این ضریب ۰/۸ بوده و در هر دو جنس یکسان است (Ghazi et al.).



در موش صحرایی بالغ ماده این ضریب ۰/۳ بوده و به صورت جزئی از جنس نر بیش تر است. در شتر یک کوهانه‌ی بالغ این عدد در حدود ۰/۷۶ و در گوسفند بالغ محاسبه‌ی این ضریب ۰/۷۹ را نشان می‌دهد ( Ghazi and Gholami 1994).

با توجه به مطالعه‌ی حاضر می‌توان این گونه استنتاج نمود که در هر دو جنس نر و ماده‌ی خدنگ ضریب رشد آلومتریک نخاع شوکی، به نسبت ستون مهره‌ای در جنس نر و ماده‌ی خدنگ بالغ از ناحیه‌ی گردنی به ناحیه‌ی دمی به شدت کاهش می‌یابد و به جز در نواحی گردنی و سینه‌ای منفی است. این ضریب در مقایسه با بیش تر گونه‌های بررسی شده کم تر است که می‌توان آن را به طویل تر بودن ناحیه‌ی دمی ستون مهره‌ای مرتبط دانست. همچنین در سایر موارد مورد مطالعه با پژوهش‌های مشابه انجام شده تا حد زیادی مطابقت وجود دارد.

شتر بالغ و خرگوش بالغ ضریب رشد آلومتریک در ناحیه‌ی سینه‌ای بیش تر از ناحیه‌ی گردنی می‌باشد ( Ghazi et al. 1998).

در بررسی مقایسه‌ای ضریب رشد آلومتریک کلی نخاع شوکی نسبت به ستون مهره‌ای در جنس نر و ماده‌ی خدنگ بالغ مشاهده گردید که رشد ستون مهره‌ای بیش تر از نخاع شوکی بود و آلومتریک منفی است. همچنین ضریب رشد آلومتریک کلی نخاع شوکی، نسبت به ستون مهره‌ای در جنس ماده به صورت معنی‌داری بیش تر از جنس نر می‌باشد.

مطالعات صورت گرفته در این مورد نشان داد که در خرگوش بالغ ضریب رشد آلومتریک کلی در جنس نر و ماده‌ی بالغ یکسان و ۰/۶۷ می‌باشد. در خوکچه‌ی هندی بالغ نیز این ضریب میان هر دو جنس یکسان بوده و در حدود ۰/۷۴۷ می‌باشد (Ghazi et al. 2000). با این حال

### تشکر و قدردانی

بدین وسیله نویسندگان این مقاله از معاونت محترم پژوهشی دانشگاه شیراز جهت تأمین منابع مالی این مطالعه تشکر و قدردانی می‌نمایند.

### منابع

- Barun, A.; Hanson, C.C.; Campbell, K.J. and Simberloff, D.A. (2011). A review of small Indian mongoose management and eradications on islands. *Island invasives eradication and management*. IUCN, Gland, Switzerland, 7: 17-25.
- Dyce, K.M.; Sack, W.O. and Wensing, C.J.G. (2018). *Textbook of Veterinary Anatomy*. 5<sup>th</sup> edition. Philadelphia, Pa; London: Saunders. 479-490.
- Farag, F.M.; Elayat, M.A.; Wally, Y.R. and ElKarmoty, A.F. (2012). Morphometric Studies on the Spinal Cord Segments of the Domestic Rabbit (*Oryctolagus cuniculus*), *Journal of Veterinary Anatomy*, 5(2): 33-47.
- Ghazi, S.M.; Ranjbar, R. and Khaksary Mahabady, M. (2016). Allometric growth rate of the spinal cord in relation to the vertebral column during prenatal life in male and female goats (*Capra hircus*) *Iranian Journal of Veterinary Research*, 17(4): 243-246.
- Ghazi, S.R. and Gholami, S. (1993). A study of the length of the spinal cord in pre- and postnatal life in mehraban sheep (*Ovis aries*). *Veterinary Research Communications*, 17: 417-420.
- Ghazi, S.R. and Gholami, S. (1994). Allometric growth of the spinal cord in relation to the vertebral column during prenatal and postnatal life in the sheep (*Ovis aries*). *Journal of Anatomy* 185: 427-431.
- Ghazi, S.R.; Gholami, S. and Khaksar, Z. (1998). Allometric growth of the spinal cord in relation to the vertebral column during postnatal life in one humped male camel (*Camelus dromedarius*). *Journal of Camel Practice and Research*, 5: 75-79.



- Ghazi, S.R.; Khaksar, Z. and Gholami, S. (2001). Comparative study of the allometric growth rate of the spinal cord in relation to the vertebral column in newborn male and female laboratory animals: rabbit, guinea pig and rat. *Iranian Journal of Veterinary Research*, 2: 18-24.
- Ghazi, S.R; Khaksar, Z; Gholami, S. and Dalil kaja, M. (2000). Allometric growth rate of spinal cord in relation to the vertebral column in rat. *Scientific Iranian Veterinary Journal*, 1: 1-14.
- Ghazi, S.R; Mansouri, SH. and Monsefi, M. (2004). The study of the developmental changes of allometric growth rate of the spinal cord in relation to the vertebral column in prenatal and postnatal male cat. *Iranian Journal of Veterinary Research*, 4: 29-36.
- Khaksar, Z.; Ghazi, S. and Gholami, S. (2002). Quantitative study of the vertebral column and spinal cord in adult male and female pigeons. *University of Tehran, Journal of Veterinary Research*, 57: 39-42.
- Lima, F.C.; Santos, A.L.Q.; Lima, B.C.; Vieira, L.G. and Hirano, L.Q.L. (2010). Topographic anatomy of the spinal cord: vertebromedullary relationships in *Mazama gouazoubira*. *Acta Scientiarum. Biological Sciences*, 32: 89-194.
- Malinska, J.; Hubackova, E. and Malinsky, J.A. (1972). Topographical and quantitative anatomical study of the spinal cord in the East Central European Hedghog. *Folia Morphologica. (Prague)*. 20: 182-184.
- Rasouli, B.; Gholami, S. and Ahrari, M.S. (2015). Topographic and morphometric studies on the spinal cord of the male and female indian gray mongoose (*herpestes edwardsii*), *Cibtech Journal of Zoology*, 4(3): 75-82.

## Comparative study on the allometric growth rate of the spinal cord in relation to the vertebral column in male and female Indian grey mongoose (*Herpestes edwardsii*)

Rasouli,<sup>1</sup> B. and Gholami, S.<sup>2</sup>

Received: 13.03.2018

Accepted: 28.11.2018

### Abstract

Anatomical studies of the spinal cord of animals have always been of interest to the anatomist due to its high importance in various fields of veterinary and zoology. The present study was conducted to survey the quantitative and morphometric aspects of the spinal cord and vertebral column to measure the allometric growth rate in Indian grey mongoose (*Herpestes edwardsii*). For this purpose, the carcasses of 10 dead adult mongooses which had been found in Shiraz regions were used. In the following, the spinal cord structure was accurately dissected and placed in formalin 10%. In this study, the regional and total length of the spinal cord, vertebral column were measured and allometric growth rate was calculated regionally and totally. Spinal cord in adult mongoose was a cylindrical structure which was compressed dorsoventrally with an average of  $292.38 \pm 11.47$  mm in males and  $244.48 \pm 10.83$  mm in females. In both sexes, the thoracic, lumbar, cervical, sacral and caudal regions of the spinal cord were the longest respectively. Also in the study of the vertebral column, the caudal, thoracic, lumbar, cervical and sacral regions had the longest to shortest length respectively. Therefore, in the study of the allometric growth rate, it was found that spinal cord growth rate in the cervical and thoracic regions is more than the vertebral column and is less than in the lumbar, sacral and caudal regions. These results were extremely consistent with the findings of previous researches about the other species.

**Key words:** Allometric growth rate, Spinal cord, Vertebral column, Grey mongoose

---

1- PhD Graduated of Anatomy and Embryology, Faculty of Veterinary Medicine, Shiraz University, Shiraz, Iran

2- Professor, Department of Basic Sciences, Faculty of Veterinary Medicine, Shiraz University, Shiraz, Iran

**Corresponding Author:** Gholami, S., E-mail: Gholami@shirazu.ac.ir