

درمان کاندیدیازیس واژنی تجربی با عصاره‌ی اتانولی بره موم در بز

وحید نجارنژاد^{۱*}، قادر جلیل‌زاده‌امین^۲، عبدالغفار اونق^۳، کامیار اسلامی‌میلانی^۴ و علی‌اصغر تهرانی^۵

تاریخ دریافت: ۹۷/۷/۳

تاریخ پذیرش: ۹۷/۲/۲

چکیده

کاندیدا آلبیکنس به عنوان فلور طبیعی فرصت طلب در سطح پوست و مخاطات زندگی می‌کند که با فراهم شدن شرایط و رشد بیش از حد، باعث بروز علائم بالینی کاندیدیازیس می‌گردد. تجویز پروبیلاکتیک و درمانی برخی داروهای ضد قارچ باعث ایجاد مقاومت دارویی شده است، لذا امروزه نیاز به معرفی داروهای جدیدتری جهت درمان کاندیدیازیس می‌باشد. در این تحقیق از ۱۲ رأس بز ماده ۸ ماهه با وزن تقریبی ۲۰ کیلوگرم استفاده شد. حیوانات بعد از ایجاد کاندیدیازیس واژنی با کاندیدا آلبیکنس (PTCC: 5027)، به صورت کاملاً تصادفی به چهار گروه درمان شونده با عصاره‌ی اتانولی بره موم، درمان شونده با پماد نیستاتین، درمان شونده با گلیسرین و گروه عدم درمان تقسیم شدند. در این تحقیق جراحات مخاطی ظرف مدت ۵ روز ایجاد گردید. عصاره‌ی اتانولی بره موم طی مدت ۵ روز و نیستاتین طی مدت ۷ روز نشانه‌های بالینی کاندیدیازیس واژنی را برطرف کردند. جراحات مخاطی ایجاد شده در گروه‌های درمان شونده با گلیسرین و عدم درمان تا ۳ هفته بعد با گذشت زمان وخیم‌تر شدند. در بررسی بافت‌شناسی نیز اثرات ضد التهابی، ترمیم ضایعات، بازسازی غدد عرق، سباسه و فولیکول‌های مو و حذف آبنه از درم، در گروه‌های درمانی با عصاره‌ی اتانولی بره موم و نیستاتین نسبت به گروه‌های عدم درمان و درمان شده با گلیسرین به طور واضحی مشخص بود. نتایج حاصل از این تحقیق نشان داد که عصاره‌ی اتانولی بره موم در مقایسه با نیستاتین در مدت زمان کوتاه‌تری قادر به درمان جراحات کاندیدیازیس واژنی در بز است.

کلمات کلیدی: کاندیدا آلبیکنس، کاندیدیازیس واژنی، عصاره اتانولی بره موم، بز

مقدمه

B1۲ و فولات می‌تواند در میزان بروز کاندیدیازیس مؤثر باشد. تا کنون کاندیدیازیس در سگ، گربه، اسب، بز و طیور گزارش شده است (Pritt et al. 2014, McGavine and Zackary 2012, Jubb et al. 2016). کاندیدا آلبیکنس به عنوان مهم‌ترین عامل کاندیدیازیس واژنی در زنان باردار مطرح است که معمولاً به شکل مزمن در آمده و به درمان نیز پاسخ نمی‌دهد (Polaquini Svidzinski et al. 2006). در حال حاضر داروهای ضدقارچ مختلفی از جمله نیستاتین، فلوکونازول، ناتامیسین و آمفوتریسین به جهت درمان عفونت‌های قارچی در بازار موجود می‌باشد. استفاده

کاندیدیازیس یک عفونت قارچی ناشی از مخمرهایی به نام کاندیدا است. تا کنون بیش از ۲۰ گونه مخمر شناسایی شده، که از بین آن‌ها کاندیدا آلبیکنس شایع‌ترین عامل ایجاد کاندیدیازیس در انسان و دام‌ها است. مخمر کاندیدا به عنوان فلور طبیعی فرصت طلب در سطح پوست و مخاطات است که با فراهم شدن شرایط رشد، علائم کاندیدیازیس بروز می‌کند که این علائم بسته به محل عفونت متغیر است (Khosravi Shokri et al. 2005). کاندیدیازیس مخاطی در افراد دچار نقص سیستم ایمنی به عنوان مشکلی جدی مطرح است. کمبود آهن، ویتامین

(نویسنده‌ی مسئول)

v.najarnezhad@urmia.ac.ir

^{۱*} استادیار گروه بیماری‌های درونی، دانشکده دامپزشکی، دانشگاه ارومیه، ارومیه، ایران

^۲ دانشیار گروه بیماری‌های درونی، دانشکده دامپزشکی، دانشگاه ارومیه، ارومیه، ایران

^۳ دانشیار گروه میکروبیولوژی، دانشکده دامپزشکی، دانشگاه ارومیه، ارومیه، ایران

^۴ استادیار گروه پاتوبیولوژی، دانشکده دامپزشکی، دانشگاه ارومیه، ارومیه، ایران

^۵ دانشیار گروه پاتوبیولوژی، دانشکده دامپزشکی، دانشگاه ارومیه، ارومیه، ایران

مواد و روش کار

پروتکل این تحقیق بر اساس قوانین بین‌المللی در مورد حیوانات آزمایشگاهی تهیه و پس از تصویب در کمیته‌ی اخلاق دانشگاه ارومیه اجرا گردید.

در این تحقیق از *کاندیدا آلبیکنس* (PTCC: 5027) موجود در آرشیو بخش قارچ‌شناسی دانشکده دامپزشکی دانشگاه ارومیه استفاده شد. مخمر مذکور در محیط کشت سابرو دکستروز برات (شرکت مرک، دارمستاد، آلمان) به مدت یک هفته در انکوباتور ۲۵ درجه‌ی سانتی‌گراد کشت داده شد. پس از رشد مخمر و شمارش تعداد آن‌ها به روش لوله نیم مک فارلند ($10^6 \times 2-1$ سلول در هر میلی‌لیتر) در سرم فیزیولوژی استریل تنظیم و غلظت ثابتی از آن ($10^6 \times 2/5$ سلول در هر میلی‌لیتر) برای تلقیح آماده گردید (Mohammadzadeh et al. 2007).

برای تهیه‌ی عصاره‌ی اتانولی بره موم، از بره موم‌هایی که در اوایل فصل پاییز از کندوهای استان آذربایجان غربی جمع‌آوری شده بود استفاده گردید. کم‌ترین غلظت مهارکنندگی (MIC)، حداقل غلظت کشندگی (MFC) و دز مؤثر عصاره‌ی اتانولی بره موم مورد استفاده در این مطالعه، قبلاً توسط Ownagh و همکاران در سال ۲۰۱۰ در شرایط آزمایشگاهی مشخص گردیده بود. در این مطالعه از دز درمانی ۱۰۰۰ میکروگرم در هر میلی‌لیتر عصاره‌ی اتانولی بره موم استفاده شد (Andrade et al. 2011).

تعداد ۱۲ رأس بز ماده ۸ ماهه (نژاد مخلوط) با وزن تقریبی ۲۰ کیلوگرم، بعد از خریداری برای دو هفته (دوره‌ی آدآپتاسیون) در محل کلینیک دانشکده دامپزشکی دانشگاه ارومیه نگهداری شدند تا از نظر سلامت مورد ارزیابی قرار گیرند. در بدو ورود، حیوانات مورد آزمایش با ضد انگل‌های وسیع الطیف آلبندازول (شرکت رازک، تهران، ایران)، با دز ۷/۵ میلی‌گرم به ازای هر کیلو وزن بدن و آیورمکتین با دز ۰/۲ میلی‌گرم به ازای هر کیلوگرم وزن بدن بر علیه انواع انگل‌های داخلی و خارجی درمان شدند. جهت تضعیف سیستم ایمنی بدن حیوانات، دگزامتازون (شرکت

وسیع از این داروها جهت درمان و تجویز پروفیلاکسی آن‌ها باعث ایجاد سوبه‌های مقاوم به برخی از این داروها شده است (Sullivan et al. 2004). ایجاد چنین مقاومت‌های دارویی و بروز عوارض جانبی ناشی از مصرف طولانی مدت آن‌ها، تمایل به جایگزین کردن ترکیبات طبیعی جدید را افزایش می‌دهد. بره موم یک ماده‌ی صمغی قهوه‌ای متمایل به سبز است که توسط زنبوران کارگر از بوته‌ها، گل‌ها و شیره درختان جمع‌آوری شده و به صورت مخلوط با ترشحات بزاقی در کندو مورد استفاده قرار می‌گیرد. زنبور عسل از بره موم به عنوان یک ماده‌ی چسبناک جهت مسدود کردن منافذ، پوشاندن پوسیدگی‌های چوب کندو و به حداقل رساندن آلودگی قارچی و باکتریایی در کندو استفاده می‌کند (Popova et al. 2011). کیفیت بره موم و درصد ترکیبات شیمیایی آن با توجه به پوشش گیاهی منطقه، منبع، فصل و زمان جمع‌آوری بره موم متفاوت است (Mauricio and Bankova 2011).

در سال‌های اخیر، با کشف خواص ضد باکتریایی، آنتی-اکسیدانی، ضد توموری و التیام‌دهندگی زخم در بره موم، این ماده بیش از پیش در پزشکی و دامپزشکی مورد توجه قرار گرفته است. گزارش‌های زیادی از ترکیبات سازنده و اثرات ضد باکتریایی بره موم وجود دارد (Alencar Oldoni et al. 2007). امروزه بره موم به عنوان داروی سنتی در دهان شویه، شامپو، صابون، کرم‌های آرایشی و بهداشتی و همچنین تولیدات غذایی کاربرد وسیعی پیدا کرده است (Castaldo and Capasso 2002). مطالعات قبلی نشان داده است که عصاره‌ی اتانولی بره موم جمع‌آوری شده از کندو-های استان آذربایجان غربی، در شرایط آزمایشگاهی بر روی *کاندیدا آلبیکنس* مؤثر است (Ownagh et al. 2010). مطالعات دیگر بر روی بره موم دیگر مناطق مختلف دنیا نیز نتایج مشابهی را نشان داده است (Kalogeropoulos et al. 2009). هدف از این مطالعه درمان کاندیدبازیس واژنی تجربی در بز به کمک عصاره‌ی اتانولی بره موم بود.

(GMS) و ماسون تریکروم رنگ‌آمیزی اختصاصی شدند (Bancroft and Stevens 1995).

در پایان دوره تحقیقات نیز تمام حیوانات مبتلا از گروه-های درمان شده با گلیسرین و عدم درمان با داروی استاندارد نیستاتین درمان شدند.

نتایج

مشاهدات بالینی

پنج روز بعد از تلقیح سوسپانسیون کاندیدا آلبیکنس، علایم کاندیدیازیس مخاطی به صورت ایجاد تاول سفید رنگ، خروج ترشحات شیری رنگ (Figure 1) با بوی متعفن مشخص گردید. ملامسه جراحات برای حیوانات دردناک بود. علائم حیاتی از جمله درجه‌ی حرارت بدن، تعداد ضربان قلب، تعداد تنفس و تعداد حرکات شکمبه‌ی نرمال و اشتهای حیوانات طبیعی بود. ضایعات مخاطی ایجاد شده به دنبال تجویز بره موم برای مدت پنج روز و تجویز نیستاتین برای مدت ۷ روز به طور کامل بهبود یافتند، در حالی که به دنبال تجویز گلیسرین و یا عدم درمان هیچ گونه بهبودی مشاهده نگردید و تا ۳ هفته بعد با گذشت زمان وسعت جراحات بیش‌تر شد (Figure 2). علائم حیاتی از جمله درجه‌ی حرارت بدن، تعداد ضربان قلب، تعداد تنفس و تعداد حرکات شکمبه و اشتهای حیوانات مبتلا همچنان نرمال و طبیعی بود.

نتایج کشت نمونه‌های ارسالی، حضور مخمر کاندیدا آلبیکنس را به صورت خالص و بدون هیچ گونه عفونت باکتریایی ثانویه نشان داد.

ابوریحان، تهران، ایران)، با دز ۲ میلی‌گرم به ازای هر کیلوگرم وزن بدن یک بار در روز، به مدت ۴ روز، به صورت عضلانی تزریق گردید (Eslami Milanee et al. 2018). در روز پنجم مخاط واژن با سر سوزن تخریش گردید و جراحات سطحی ایجاد شده با سوسپانسیون کاندیدا حاوی $10^6 \times 2/5$ سلول در هر میلی‌لیتر آلوده شدند. به دنبال بروز نشانه‌های بالینی، از ضایعات ایجاد شده در تمام گروه‌ها نمونه‌گیری شد و به آزمایشگاه قارچ‌شناسی دانشکده دامپزشکی دانشگاه ارومیه ارسال گردید. ۱ روز بعد از ایجاد کاندیدیازیس واژنی، حیوانات به ۴ گروه مساوی به شرح زیر تقسیم شدند. گروه درمان شونده با عصاره‌ی اتانولی بره موم با دز ۱۰۰۰ میکروگرم در میلی‌لیتر دو بار در روز به صورت موضعی. گروه درمان شونده با داروی استاندارد نیستاتین به شکل پماد ۱۵ گرمی حاوی ۱۰ میلیون واحد در ۱۰۰ گرم (داروسازی جابرین حیان، تهران، ایران) دو بار در روز به صورت موضعی. گروه درمان شونده با گلیسرین دوبار در روز به صورت موضعی، جهت اطمینان از بی‌اثر بودن گلیسرین و گروه عدم درمان. جهت بررسی ماکروسکوپیک مراحل ایجاد ضایعات و روند درمان، محل مورد مطالعه از زمان ایجاد آلودگی تا زمان ایجاد جراحات و درمان کامل، روزانه مورد عکس-برداری قرار می‌گرفت. جهت بررسی هیستوپاتولوژیک ضایعات، یک نمونه بیوپسی در روز مشاهده بالینی جراحات (پنج روز بعد از تلقیح کاندیدا آلبیکنس) و قبل از شروع به درمان، و از هر گروه درمانی یک نمونه بیوپسی در روز پنجم بعد از شروع به درمان ضایعات، به دنبال ایجاد بیحسی موضعی با لیدوکائین آدرنالینه (شرکت داروسازی نصر فریمان، فریمان، ایران) تهیه گردید. نمونه‌ها بعد از تهیه در محلول فرمالین بافره ۱۰ درصد قرار داده شد و سپس به آزمایشگاه هیستوپاتولوژی دانشکده دامپزشکی دانشگاه ارومیه منتقل گردید. نمونه‌های بافتی بعد از طی کردن مراحل پاساژ بافتی، قالب‌گیری با بلوک پارافین و تهیه لام هیستوپاتولوژی، به روش گوموری متنامین سیلور

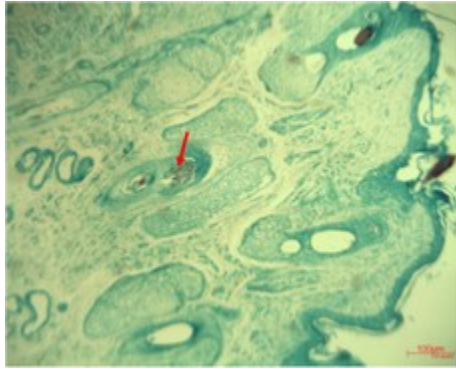


Figure 3: Candida yeasts as black spots on the hair follicles were seen, GMS staining (40X)

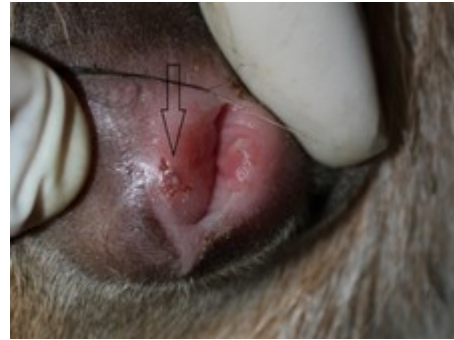

Figure 1: Clinical manifestation of mucosal candidiasis. White vesicle developed with creamy discharges

در سطح مقطع بافت رنگ آمیزی شده به روش گوموری متنامین سیلور، در گروه های درمان شده با عصاره ای اتانولی بره موم و نیستاتین، هیچ نشانه ای از آبنه های چرکی وجود نداشت و تنها یک آلودگی جزئی با کاندیدا در مرکز برخی از فولیکول های مو همچنان دیده شد. گروه درمان شده با عصاره ای اتانولی بره موم در مقایسه با گروه درمان شده با نیستاتین ساختار بافت شناختی متشکل تر و منظم تر و محل قرار گرفتن ضمائم درمی (غدد سباسه، فولیکول های مو، غدد عرق و غیره) مشابه بافت درم پوست سالم بود.

در سطح مقطع بافت رنگ آمیزی شده به روش ماسون تریکروم در گروه درمان شده با عصاره ای اتانولی بره موم، بافت همبند درم با انسجام و درجه ای بلوغ کامل دیده شد. غدد عرق، غدد سباسه و فولیکول های مو در سمت پوست و غدد سروزی در سمت مخاط دارای ساختار کاملاً منظم و سالم به میزان فراوان بود (Figure 4).

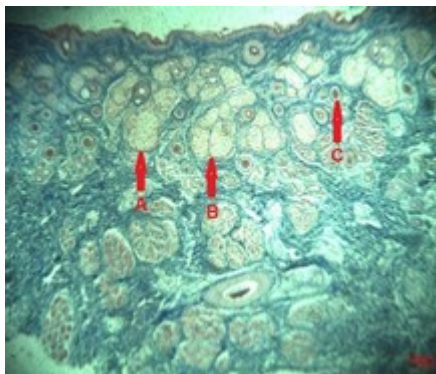


Figure 4: Group treated with ethanol extract of propolis, A: Sebaceous glands, B: Sweat glands, and C: hair follicles in large numbers, had a regular and healthy structure in the connective tissue of the dermis, Masson trichrome staining (40X)

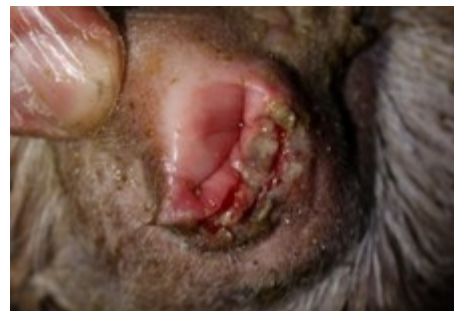

Figure 2: Extended lesions of mucosal candidiasis in the untreated group

مشاهدات هیستوپاتولوژیک

پنج روز بعد از تلقیح سوسپانسیون کاندیدا آلبیکنس، نفوذ اجرام مخمری کاندیدا به سلول های سنگفرشی و تشکیل میکرو آبنه همراه با التهاب در بین سلول های اپیتلیال مخاط مبتلا دیده شد. آلودگی به اجرام مخمری شکل کاندیدا در سطح مقطع بافت رنگ آمیزی شده به روش گوموری متنامین سیلور، به صورت توده ای چرکی و آبنه مانند دیده شد. همچنین حضور مخمرهای کاندیدا در فولیکول های مو به صورت نقاط سیاه رنگ قابل رویت بود (Figure 3). در سطح مقطع بافت رنگ آمیزی شده به روش ماسون تریکروم توده ای چرکی در داخل آبنه ای بزرگ به صورت توده ای قرمز آجری رنگ با لایه ای پایوژن واضح، تخریب بافتی در داخل لایه ای درم پوست و نازک شدگی لایه های پوست و از بین رفتن ضمائم پوستی در زیر اپیدرم و درم همراه با مقطعی از آبنه ای بزرگ، پرخونی مویرگ ها، آتروفی و محو شدن غدد عرق، غدد سباسه و غدد موکوسی، ارتشاح سلول های آماسی به طور پراکنده در بافت همبند اطراف آبنه مشاهده گردید.

درم در اطراف آبه و پرخونی مویرگ مشاهده گردید. همچنین اپیتلیوم در واکنش به بیماری کاملاً افزایش ضخامت پیدا کرده بود (Figure 6).

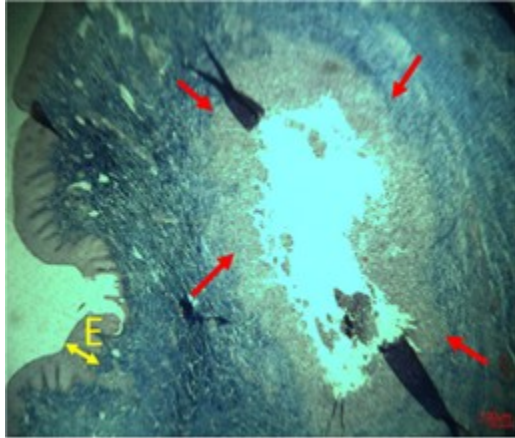


Figure 6: Group treated with glycerin, Red arrows show the purulent mass in large abscess, tissue destruction associated with sweat glands, Sebaceous glands and mucosal glands loss, Infiltration of inflammatory cells scattered in the interstitial connective tissue of the dermis and yellow arrow shows the thickening of epithelium of affected area, Masson trichrome staining (40X)

در سطح مقطع بافت رنگ آمیزی شده به روش گوموری متنامین سیلور در گروه عدم درمان، رشد کاندیدا در داخل ساقه ی مو (اندوتریکوزیس) و فولیکولیت کاندیدیایی که منجر به ازهم پاشیدگی ساختار فولیکول مو (فرونکلوزیس) شده بود دیده شد. در سطح مقطع بافت رنگ آمیزی شده به روش ماسون تریکروم در گروه عدم درمان نیز توده های چرکی در آبه های بزرگ، تخریب بافتی در لایه ی درم، نازک شدگی لایه های پوست و از بین رفتن ضمام پوستی در زیر اپیدرم و درم، پرخونی مویرگ ها، آتروفی و محو شدن غدد عرق، غدد سباسه و غدد موکوسی، ارتشاح سلول های آماسی به طور پراکنده در بافت همبند بینابینی کلاژنی درمی در اطراف آبه مشاهده گردید (Figure 7).

در سطح مقطع بافت رنگ آمیزی شده به روش ماسون تریکروم در گروه درمان شده با نیستاتین نیز غدد عرق، غدد سباسه، فولیکول های مو و غدد سروزی دارای ساختار نسبتاً منظم و سالمی بودند اما بافت همبند کلاژنی درمی در لایه ی پایلار و رتیکولار نسبت به گروه درمان شده با بره موم از کیفیت لازم برخوردار نبود. عروق خونی ناحیه ی پر خون بود. تعداد بسیار کمی ائوزینوفیل در سطح مقطع ناحیه وجود داشت. فولیکول های مو آتروفیک و کوچک تر از حالت نرمال دیده شد. در سطح مقطع بافت هیچ توده آبه درمی وجود نداشت، هرچند در بزرگ نمایی بیش تر، میکرو آبه هایی به تعداد بسیار کم و پراکنده در بین درم و اپیدرم دیده شد (Figure 5).

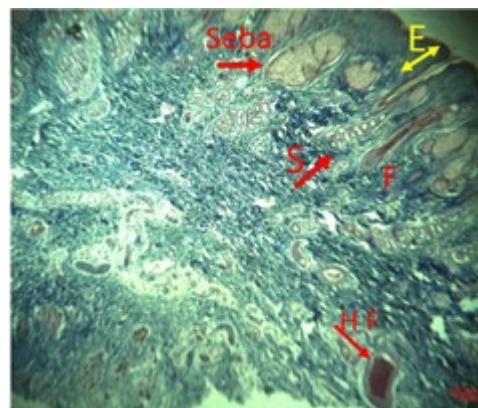


Figure 5: Group treated with nystatin, F: Atrophied hair follicles, S: Sweat glands, Seba: Sebaceous glands, HF: Abnormal hair follicles, E: Epidermis, Masson trichrome staining (40X)

در سطح مقطع بافت رنگ آمیزی شده به روش گوموری متنامین سیلور در گروه درمان شده با گلیسرین، رشد مخمر کاندیدا در داخل ساقه ی مو و آلودگی بافت بینابینی به مخمر کاندیدا به صورت نقاط سیاه رنگ همچنان به طور واضحی وجود داشت. در سطح مقطع بافت رنگ آمیزی شده به روش ماسون تریکروم در گروه درمان شده با گلیسرین نیز توده های چرکی در داخل آبه های بزرگ به صورت کاملاً واضح، تخریب بافتی به صورت آتروفی و محو شدن غدد عرق، غدد سباسه و غدد موکوسی، ارتشاح سلول های آماسی به طور پراکنده در بافت همبند بینابینی

کاندیدیازیس واژنی را در خرگوش‌هایی که با تجویز خوراکی آزاتیوپرین دچار تضعیف سیستم ایمنی شده بودند ظرف مدت ۲ روز ایجاد کردند. از تزریق داخل وریدی و تزریق داخل صفاقی *کاندیدا آلبیکنس* در موش سوری نیز جهت ایجاد کاندیدیازیس سیستمیک و به دنبال آن کاندیدیازیس واژنی استفاده شده است ولی تجویز خوراکی *کاندیدا آلبیکنس* فقط باعث ابتلا دستگاه گوارش، کبد، طحال و کلیه موش‌ها شده است (Segal and Frenkel, 2018).

نتایج حاصل از این مطالعه نشان داد که عصاره‌ی اتانولی بره موم قادر است کاندیدیازیس واژنی در بز را ظرف مدت کوتاه‌تری (۵ روز) نسبت به نیستاتین (۷ روز) درمان کند. تا کنون مطالعات مختلفی در سطح آزمایشگاهی بر روی اثرات ضد قارچی بره موم صورت گرفته است و حتی نشان داده شده است که عصاره‌ی الکلی بره موم فعالیت ضد قارچی بیش‌تری نسبت به خود عسل دارد (Liberio et al., 2011). Agüero و همکاران در سال ۲۰۱۱ نشان دادند که عصاره‌ی اتانولی بره موم حاصل از کندوهای آرژانتین در شرایط آزمایشگاهی بر بسیاری از قارچ‌ها از جمله *کاندیدا آلبیکنس* اثر ضد قارچی دارد. Liberio و همکاران در سال ۲۰۱۱ نشان دادند که عصاره‌ی اتانولی بره موم حاصل از کندوهای شمال شرق برزیل در شرایط آزمایشگاهی بر *کاندیدا آلبیکنس* جدا شده از دهان انسان دارای اثرات ضد قارچی است. Shokri و همکاران نیز در سال ۲۰۱۱ نشان دادند که عصاره‌ی اتانولی بره موم حاصل از کندوهای استان هرمزگان قادر به مهار رشد *کاندیدا گلابراتای* جدا شده از زنان مبتلا به کاندیدیازیس واژنی در شرایط آزمایشگاهی است (Shokri et al., 2011). Ownagh و همکاران در سال ۲۰۱۰ نشان دادند که عصاره‌ی الکلی بره موم حاصل از کندوهای استان آذربایجان غربی در شرایط آزمایشگاهی بر *کاندیدا آلبیکنس* اثر مهارکنندگی رشد دارد. Ahangari و همکاران در سال ۲۰۱۱ توانستند با موفقیت از عصاره‌ی اتانولی بره موم در درمان کراتیت کاندیدیایی تجربی در خرگوش استفاده نمایند. Ownagh و Adibhesami

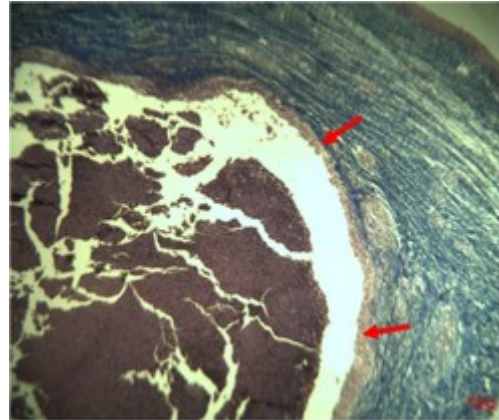


Figure 7: Untreated group, the purulent mass in large abscess was seen, layers of skin were thinned, tissue destruction associated with Loss of skin appendages in the dermis and epidermis, hyperemia in capillaries, atrophy of sweat glands, sebaceous glands and mucous glands, and Infiltration of inflammatory cells in the dermal collagen interstitial connective tissue around the abscess were also seen, Masson trichrome staining (40X)

بحث

کاندیدیازیس واژنی یکی از شایع‌ترین عفونت‌های مخاطی در اکثر زنان جهان مخصوصاً زنان باردار است. تا کنون کاندیدیازیس واژنی به صورت تجربی به منظورهای مختلف در حیوانات آزمایشگاهی ایجاد شده است (Fidel and Sobel 1998, Fidel et al. 2000, Cardenas-freytag et al. 2002, Storti-Filho et al. 2011, Ownagh and Adibhesami 2012, Nash et al. 2016). هدف از انجام این تحقیق ایجاد کاندیدیازیس واژنی در مدل حیوانی بز و درمان آن به کمک عصاره‌ی اتانولی بره موم بود. این تحقیق توانست به دنبال تلقیح تخریش‌های مخاطی واژن بزهایی که با تزریق دگزامتازون دچار تضعیف سیستم ایمنی شده بودند، کاندیدیازیس واژنی را با موفقیت ظرف مدت ۵ روز ایجاد نماید. مهم‌ترین چهره‌ی بالینی کاندیدیازیس واژنی ایجاد طول‌های سفید رنگ دردناک و خروج ترشحات شیری رنگ با بوی متعفن بود. کاندیدیازیس واژنی در زیر میکروسکوپ نیز به صورت مشاهده مخمرهای *کاندیدا* در فولیکول‌های مو، پرخونی مویرگ‌ها، آتروفی و محو شدن غدد عرق، غدد سباسه و غدد موکوسی و ارتشاح سلول‌های آماسی به طور پراکنده در بافت همبند اطراف آبه مشخص گردید. Ownagh و Adibhesami در سال ۲۰۱۲

نوتروفیل‌ها را مهار کند (Diamond et al. 1980) و از آن جایی که انفجار تنفسی القاء شده توسط نوتروفیل‌ها نقش کلیدی برای فعالیت ضدقارچی آن‌ها دارد، فعالیت پینوستروبین موجود در عصاره‌ی بره موم می‌تواند عوارض حاصل از فعالیت نوتروفیل‌ها در جراحات کاندیدیازیس واژنی را کم کرده و ترمیم زودرس‌تری را ایجاد نماید.

در مجموع نتایج حاصل از این تحقیق نشان داد که عصاره‌ی اتانولی بره موم در مقایسه با نیستاتین در مدت زمان کوتاه‌تری قادر به درمان جراحات کاندیدیازیس مخاطی در بز است و می‌توان از آن به عنوان یک ضد قارچ مناسب جهت درمان کاندیدیازیس مخاطی در بز استفاده نمود.

همچنین در سال ۲۰۱۲ با موفقیت کاندیدیازیس واژنی تجربی در خرگوش را به کمک عصاره‌ی اتانولی بره موم درمان کردند. به صورت بالینی نیز Eslami و همکاران توانستند در سال ۲۰۱۸ کاندیدیازیس جلدی تجربی در بز را به کمک عصاره‌ی اتانولی بره موم درمان نمایند. در بررسی کروماتوگرافی گازی (GC-MS) بره موم حاصل از کندوهای استان آذربایجان غربی، ۱۶ نوع ماده فلاونوئیدی شناسایی شده است که از مهم‌ترین آن‌ها می‌توان به ۵- هیدروکسی-۷-متوکسی فلاون یا پینوستروبین اشاره کرد (Ownagh et al. 2010). مشخص شده است که پینوستروبین می‌تواند تولید آنیون سوپراکسید القا شده توسط ان-فرمیل-ال-متیونیل-ال-لوسیل-الفنیل آلانین در

تشکر و قدردانی

نویسندگان این مقاله از معاونت محترم پژوهشی دانشگاه ارومیه به دلیل تأمین هزینه‌های این تحقیق و همچنین از مسئول نگهداری حیوانات کلینیک دامپزشکی دانشگاه ارومیه به واسطه‌ی همکاری صمیمانه، تقدیر و تشکر می‌نمایند.

تعارض منافع

بدین وسیله نویسندگان اعلام می‌کنند که این تحقیق حاصل یک پژوهش مستقل بوده و هیچ گونه تضاد منافی با سازمان یا شخصی ندارد.

منابع مالی

هزینه‌های این تحقیق در قالب پژوهانه از طریق هزینه کرد پایان نامه دانشجویی دکتری دامپزشکی توسط معاونت محترم پژوهشی دانشگاه ارومیه فراهم گردیده است.

منابع

Aguero, M.; Svetaz, L.; Sánchez, M.; Luna, L.; Lima, B. and López, M.L. (2011). Argentinean Andean propolis associated with the medicinal plant Larreanitida Cav. (Zygophyllaceae). HPLC-MS and GC-MS characterization and antifungal activity. Food and Chemical Toxicology, 49 (5): 1970-1978.

Ahangari, A.; Ownagh, A.; Tehrani, A. and Tukmechi, A. (2011). The effect of Ethanol Extract of Propolis (EEP) on the experimentally induced Candida keratitis in rabbits. Tehran University Medical Journal, 69 (1): 22-28.

Alencar, S.; Oldoni, T.; Castro, M.L.; Cabral, I.S.; Costa-Neto, C.M.; Cury, J.A. et al. (2007). Chemical composition and biological activity of a new type of Brazilian propolis: Red propolis. Journal of Ethnopharmacology, 113 (2): 278-283.

Andrade, A.; Finger, D.; Machado, C.S.; Schmidt, E.M.; Costa, P.M.; Nunes Alves, A.P.N. et al. (2011). In vivo antitumoural activity and composition of an oil extract of Brazilian propolis. Food Chemistry, 126 (11): 1239-1245.

- Bancroft, J.D. and Stevens, A. (1995). Theory AND Practice of Histological Techniques. 4th ed. New York, Churchill-Livingstone, P: 396.
- Cardenas-freytag, L.; Steele, C.; Wormley, F.L.; Cheng, E.; Clements, J.D.; and Fidel, P.L. (2002). Partial protection against experimental vaginal candidiasis after mucosal vaccination with heat-killed *Candida albicans* and the mucosal adjuvant LT (R192G). *Medical Mycology*, 40 (3): 291-299.
- Castaldo, S. and Capasso, F. (2002). Propolis, an old remedy used in modern medicine. *Fitoterapia* 73 (1): 1-6.
- Diamond, R.D.; Clark, R.A. and Haudenschild, C.C. (1980). Damage to *Candida albicans* hyphae and pseudohyphae by the myeloperoxidase system and oxidative products of neutrophil metabolism in vitro. *The Journal of Clinical Investigation*, 66 (5): 908-917.
- Eslami Milanee, K.; Tehrani, A.; Najjarnejad, V.; Ownagh, A. and Pourjabali, M. (2018). Histopathology of propolis ethanolic extract (EEP) effects on inflammatory reactions in experimental cutaneous candidiasis in goats. *Medical Journal of Tabriz University of Medical Sciences and Health Services*, 40 (3): 16-25.
- Fidel, P.L.; Cutright, J. and Steele, C. (2000). Effects of Reproductive Hormones on Experimental Vaginal Candidiasis. *Infection and Immunity*, 68 (2): 651-657.
- Fidel, P.L. and Sobel, J.D. (1998). Protective immunity in experimental candida vaginitis. *Research in Immunology*, 149 (4-5): 361-373.
- Jubb, K.V.F.; Kennedy, P.C. and Palmer, N. (2016). Pathology of domestic animals. 6th ed. United States of America, Elsevier Saunder, P: 647.
- Kalogeropoulos, N.; Konteles, S.; Troullidou, E.; Mourtzinos, I. and Karathanos, V.T. (2009). Chemical composition, antioxidant activity and antimicrobial properties of propolis extracts from Greece and Cyprus. *Food Chemistry*, 116 (9): 452-461.
- Khosravi, A.; Shokri, H. and Yahyaryat, R. (2005). *Veterinary mycology*. 1st ed. Tehran, Jahaddaneshgahi Press, P: 36. (In Persian)
- Liberio, S.; Pereira, A.; Varghese, S.; Thomas-George, B.; Kandathil-Thajuraj, P.; Baby, D. et al. (2011). Antimicrobial activity against oral pathogens and immunomodulatory effects and toxicity of geopropolis produced by the stingless bee *Meliponafasciculata* Smith. *BMC Complementary and Alternative Medicine*, 108 (11): 1472.
- Mauricio, J. and Bankova, V. (2011). Propolis: Is there a potential for the development of new drugs? *Journal of Ethnopharmacology*, 133 (10): 253-260.
- McGavine, D.M. and Zackary, J.F. (2012). *Pathologic Basis of Veterinary Disease*. 5th ed. United States of America, Elsevier Mosby. Pp: 335-336.
- Mohammadzadeh, S.; Shariatpanahi, M.; Hamed, M.; Ahmadkhaniha, R.; Samadi, N. and NasserOstad, S. (2007). Chemical composition, oral toxicity and antimicrobial activity of Iranian Propolis. *Food Chemistry*, 103: 1097-1103.
- Nash, E.E.; Peters, B.M.; Lilly, E.A.; Noverr, M.C. and Fidel, P.L. (2016). A Murine Model of *Candida glabrata* Vaginitis Shows No Evidence of an Inflammatory Immunopathogenic Response. *PLoS ONE* 11 (1): 1-14.
- Ownagh, A. and Adibhesami, M. (2012). Treatment of vaginal candidiasis by ethanolic extract of propolis in rabbit. *Armaghane-danesh, Yasuj University of Medical Sciences*, 17(3): 233-242.
- Ownagh, A.; Tukmechi, A.; Adibhesam, M. and Ebrahimzadeh, S. (2010). Comparative study on the effect of ethanol extract of propolis collected from west Azarbaijan apiaries against dermatophytes and nondermatophytes fungi. *Urmia Medical Journal*, 21 (3): 206-214.
- Polaquini, S.; Svidzinski, T.; Kimmelmeier, C. and Gasparetto, A. (2006). Effect of aqueous extract from Neem (*Azadirachta indica* A. Juss) on hydrophobicity, biofilm formation and adhesion in composite resin by *Candida albicans*. *Archives of Oral Biology*, 51 (2): 482-490.
- Popova, M.; Trusheva, B.; Antonova, D.; Cutajar, S.; Mifsud, D.; ClaudeFarrugia, C. and et al. (2011). The specific chemical profile of Mediterranean propolis from Malta. *Food Chemistry*, 126 (5): 1431-1435.
- Pritt, B.; Gibson, L.E. and Comfere, N.I. (2014). Diagnosis of deep cutaneous fungal infections: correlation between skin tissue culture and histopathology. *Journal of The American Academy of Dermatology*, 71 (2): 293-301.
- Segal, E. and Frenkel, M. (2018). Experimental in vivo models of candidiasis. *Journal of Fungi*, 21 (4): 2-10.
- Shokri, H.; Khosravi, A. and Yalfani, R. (2011). Antifungal efficacy of propolis against fluconazole-resistant *Candida glabrata* isolates obtained from women with recurrent vulvovaginal candidiasis. *International Journal of Gynecology and Obstetrics*, 27 (3): 158-165.

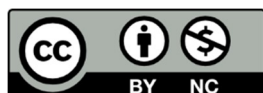Storti-Filho, A.; Damke, E.; Carrara, M.A.; Batista, M.R.; Donatti, L.; Boer, C.G. et al. (2011). Effects of depomedroxyprogesterone acetate on the development and maintenance of *Candida albicans* in the vagina of oophorectomized Wistar rats (*Rattus norvegicus*). *Brazilian Journal of Pharmaceutical Sciences*, 47 (1): 167-174.

Sullivan, D.; Moran, G.; Al-Mosaid, A.; Stokes, C.; Vaughan, C. and Coleman, D.C. (2004).

Comparison of the epidemiology, drug resistance mechanisms, and virulence of *Candida dubliniensis* and *Candida albicans*. *FEMS Yeast Research*, 4 (4-5): 369-376.

Received: 24.05.2018

Accepted: 22.04.201



© 2020 by the authors. Licensee SCU, Ahvaz, Iran. This article is an open access article distributed under the terms and conditions of the Creative Commons Attribution-NonCommercial 4.0 International (CC BY-NC 4.0 license) (<http://creativecommons.org/licenses/by-nc/4.0/>).

Treatment of experimental vaginal candidiasis with ethanolic extract of propolis in goat

Najarnezhad, V.¹; Jalilzadeh-Amin, Gh.²; Ownagh, A.³; Eslamee Milanee, K.⁴
and Tehrani, A.A.⁵

Received: 24.05.2018

Accepted: 22.04.2019

Abstract

Candida albicans is a natural opportunistic flora on the skin and mucous membranes, growth in good conditions and causes clinical symptoms of candidiasis. Prophylactic and therapeutic administration of some antifungal agents has been caused drug resistance, so nowadays there is a need to introduce newer drugs for the treatment of candidiasis. In this study, 12 heads of 8 months old goats with a weight of 20 kg were used. After induction of vaginal candidiasis with *Candida albicans* (PTCC: 5027), animals were randomly divided into four groups: treated with ethanolic extract of propolis, treated with nystatin ointment, treated with glycerin and non-treated group. In this study, mucosal injuries occurred within 5 days. Ethanol extract of propolis during 5 days and nystatin within 7 days resolved the clinical signs of vaginal candidiasis. Mucosal injuries created in non-treated and glycerin-treated groups worsened over time by up to 3 weeks later. In the histopathological examination, the anti-inflammatory effects, the repair of sweat glands, sebaceous and hair follicles, and the removal of abscess from the dermis, in the treatment groups with ethanolic extract of propolis and nystatin, were significantly different from that of the non-treated and glycerin-treated groups. The results of this study showed that the ethanolic extract of propolis can repair vaginal candidiasis lesions in a shorter period compared to nystatin in goat.

Keywords: *Candida albicans*, Vaginal candidiasis, Ethanolic extract of propolis, Goat

1- Assistant Professor, Department of Internal Medicine, Faculty of Veterinary Medicine, Urmia University, Urmia, Iran

2- Associated Professor, Department of Internal Medicine, Faculty of Veterinary Medicine, Urmia University, Urmia, Iran

3- Associated Professor, Department of Microbiology, Faculty of Veterinary Medicine, Urmia University, Urmia, Iran

4- Assistant Professor, Department of Pathobiology, Faculty of Veterinary Medicine, Urmia University, Urmia, Iran

5- Assistant Professor, Department of Pathobiology, Faculty of Veterinary Medicine, Urmia University, Urmia, Iran

Corresponding Author: Najarnezhad, V., E-mail: v.najarnezhad@urmia.ac.ir