

## اثر هروئین بر ساختار بافتی کبد در موش سوری نژاد Balb/C

دکتر سیمین فاضلی پور<sup>۱</sup>، دکتر زهرا طوطیان<sup>۲</sup>، پریوش داوودی<sup>۳</sup>

<sup>۱</sup> استادیار، گروه آناتومی، دانشگاه آزاد اسلامی، واحد پزشکی تهران

<sup>۲</sup> استادیار، دانشکده دامپزشکی، دانشگاه تهران

<sup>۳</sup> گروه بافت شناسی، دانشگاه آزاد اسلامی، واحد پزشکی تهران

### چکیده

**سابقه و هدف:** با توجه به اثرات زیانبار مواد مخدر بر بعضی از اعضای بدن، بررسی تغییرات بافت کبد در اثر مصرف هروئین به عنوان پرمصرفترین ماده مخدر در ایران ضروری به نظر می‌رسد.

**روش بررسی:** در این پژوهش تجربی، ۳۰ سر موش سوری به سه گروه کنترل و دو گروه تجربی I و II تقسیم شدند. پس از وابستگی گروههای تجربی به هروئین با دوز ۵۰ mg/kg به روش تزریق داخل صفاقی، به گروه تجربی I محلول همگن سرم فیزیولوژی و آلبیمو به همراه هروئین به میزان ۵ mg/kg (دوز کم) و به گروه تجربی II محلول همگن فوق همراه هروئین به میزان ۵ mg/ml (دوز زیاد) اضافه گردید و تا ۴۰ روز تزریق ادامه یافت. جهت مطالعه ساختار بافتی کبد ابتدا موشها را بیهوش کرده و پس از خارج کردن کبد، نمونهها مورد مطالعه قرار گرفتند.

**یافته‌ها:** در مقایسه بین گروههای کنترل، تغییراتی از نظر بافتی مشاهده نگردید ولی بین گروههای تجربی و کنترل تغییراتی به صورت پرخونی در سیاهرگ مرکز لوبولی، وجود سلولهای التهابی در فضای پورت و پارانشیم اطراف آن، نامنظمی در آرایش هیپاتوسیتها، بزرگ شدن هسته، دو هسته‌ای شدن سلولها، بزرگ شدن سینوزوئیدها و بالاخره تغییرات ترمیمی در بافت کبد دیده شد.

**نتیجه‌گیری:** با توجه به تغییراتی که هروئین خیابانی بر بافت کبد ایجاد می‌کند لازم است این نکته به‌عنوان یکی دیگر از خطرات ناشی از مصرف اوبیوئیدها معرفی گردد.

**واژگان کلیدی:** هروئین، کبد، موش، هیستولوژی.

### مقدمه

با توجه به مصرف روزافزون مواد مخدر در جهان و افزایش معتادان به هروئین به‌عنوان یک ماده سمی، مطالعه اثرات این ماده بر بافت کبد که در خنثی کردن سموم نقش اساسی دارد، ضروری به نظر می‌رسد.

اثر مواد مخدر بر اعضاء مختلف بدن تا حدودی مورد مطالعه قرار گرفته است. چنانچه گزارشاتی در مورد اثر مرفین و هروئین بر ناهنجاریهای جنین مادران معتاد و جفت آنها صورت گرفته است (۱،۲). به‌علاوه نشان داده شده است که

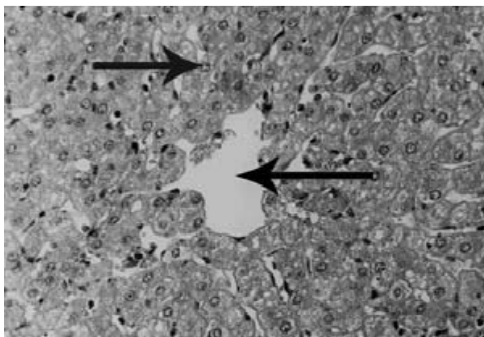
مواد مخدر می‌توانند بر مورفولوژی رحم موش اثر گذاشته و باعث نخی شکل شدن آن گردند (۳،۴). مطالعات دیگری بر روی تأثیر مواد مخدر بر وزن بدن و ساختارهای دیگر از جمله بیضه انجام گرفته است (۵). همچنین مطالعه دیگری بر روی تغییرات هیستوپاتولوژیکی کبد افراد مبتلا به هیپاتیت صورت گرفته است (۶). تحقیقات دیگری در رابطه با اثر اوبیوئیدها بر عملکرد سلولهای کبدی انجام گرفته (۷) و نشان داده شده است که مصرف بعضی از داروها و الکل نیز می‌تواند موجب تخریب سلولهای کبدی شده و بر متابولیسم آن اثر بگذارد (۸). علاوه بر این مرفین می‌تواند موجب تخریب سلولهای کبدی شود (۹). مرگ سلولهای کبدی متعاقب مصرف الکل نیز گزارش شده است (۱۰). بنابراین با توجه به خاصیت

آدرس نویسنده مسئول: تهران، خیابان زرگنده، دانشگاه آزاد اسلامی، واحد پزشکی تهران،  
دکتر سیمین فاضلی پور (email: s\_fazel@iautmu.ac.ir)  
تاریخ دریافت مقاله: ۱۳۸۴/۱۲/۲۱  
تاریخ پذیرش مقاله: ۱۳۸۵/۳/۵

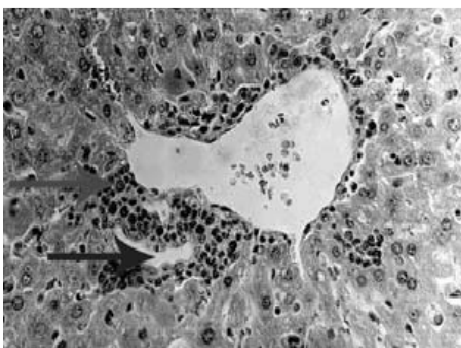
مقایسه ساختار بافتی کبد، از مقاطع تهیه شده به صورت تصادفی ۶ مقطع انتخاب و از هر مقطع سه میدان دید را مشاهده و نسبت تغییرات پارامترهای مورد نظر تعیین و مورد مقایسه قرار گرفت (۱۳). روش ذکر شده برای همه گروههای مورد آزمایش یکسان بود. اسلایدهای تهیه شده جهت مطالعه کیفی تغییرات بافتی کبد که شامل وجود سلولهای التهابی و میزان تراکم آنها در فضای پورت، تغییرات هسته سلولهای کبدی، آرایش هپاتوسیتها و تغییر سینوزوئیدها می باشد، توسط میکروسکوپ نوری مورد مطالعه قرار گرفت.

### یافته‌ها

در ساختار بافتی کبد بین سه گروه کنترل تغییرات بافتی قابل ذکر مشاهده نگردید (شکل ۱). در مقایسه بافت کبد بین گروههای کنترل و تجربی تفاوت‌های آشکاری دیده شد. در گروه تجربی I در یک سوم و در گروه تجربی II در دو سوم فضاهای پورت و پارانشیم اطراف آن سلولهای التهابی مانند لنفوسیت، پلاسموسیت و تعداد کمی ائوزینوفیل و نوتروفیل به میزان زیاد دیده شد و در بقیه فضاهای پورت، در هر دو گروه این سلولها به میزان کمتری مشاهده گردید (شکل ۲).



شکل ۱- سیاهرگ مرکز لوپولی (پیکان راست) و سلولهای کبد (پیکان چپ) موش سوری نژاد Balb/C در گروه کنترل



شکل ۲- سلولهای التهابی در فضای پورت و پارانشیم اطراف آن (پیکان بالا) و مجرای صغرای (پیکان پایین) کبد موش سوری نژاد Balb/C در گروه تجربی I

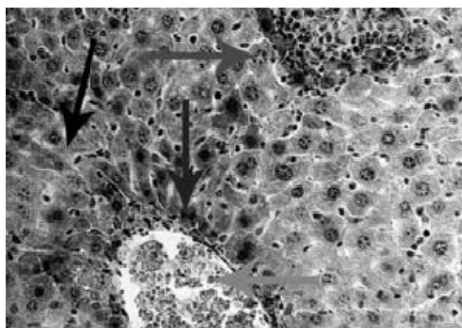
سرم‌زدائی کبد (۱۱)، شاید در کبد افراد معتاد به هروئین نیز بتوان تغییرات هیستولوژیکی مشابهی را مشاهده کرد.

### مواد و روشها

۳۰ سر موش سوری نر بالغ نژاد Balb/c، از سرم‌سازی حصارک برای این مطالعه تجربی تهیه و آماده مطالعه گردید. جهت انجام آزمایش، موشها به طور مساوی به سه گروه کنترل (Sham II, Sham I, Intact) و دو گروه تجربی (II, I) تقسیم شدند:

گروه Intact: بجز غذا و آب ماده دیگری دریافت نکردند؛ گروه Sham I: سرم فیزیولوژی (جهت تهیه محلول) را طی سه روز و هر روز سه نوبت به طریقه تزریق داخل صفاقی به میزان روز اول ۱۵۰ میکرولیتر، روز دوم با ۲۰٪ افزایش نسبت به روز اول و روز سوم با ۲۰٪ افزایش نسبت به روز دوم دریافت کرده و این مقدار تا ۴۰ روز هر روز دو نوبت ادامه یافت؛ گروه Sham II: محلول همگن سرم فیزیولوژی و آب لیمو (حلال هروئین) را به طریقه تزریق داخل صفاقی دریافت کردند. برای ۱۵۰ میکرولیتر سرم فیزیولوژی در روز اول ۰/۴ میکرولیتر آب لیمو، روز دوم با ۲۰٪ افزایش نسبت به روز اول و روز سوم با ۲۰٪ افزایش نسبت به روز دوم در نظر گرفته شد؛ گروه تجربی I: محلول همگن سرم فیزیولوژی، آبلیمو و هروئین (۵۰ mg/kg) را به طریقه تزریق داخل صفاقی به مدت سه روز، هر روز سه نوبت دریافت کرده و وابسته شدند (۱۲). محلول همگن تهیه شده جهت وابستگی حیوانات، شامل ۱۰ میلی گرم هروئین در یک میلی لیتر سرم فیزیولوژی و ۰/۰۲۶ میلی لیتر آب لیمو بوده که روز اول به میزان ۱۵۰ میلی لیتر، روز دوم با ۲۰٪ افزایش نسبت به روز اول و روز سوم با ۲۰٪ افزایش نسبت به روز دوم در نظر گرفته شد. به موشهای وابسته در این گروه، به محلول همگن سرم فیزیولوژی و آبلیموی تهیه شده، هروئین را به میزان ۵ mg/kg (دوز کم) اضافه نموده و مانند گروه Sham II تا ۴۰ روز تزریق ادامه یافت؛ گروه تجربی II: به موشهای وابسته در این گروه به محلول همگن سرم فیزیولوژی و آبلیموی تهیه شده، هروئین را به میزان ۵ mg/ml (دوز زیاد) اضافه نموده و مانند گروه تجربی I تا ۴۰ روز تزریق ادامه یافت.

موشهای مورد آزمایش را بیهوش نموده، لوب راست کبد آنها را خارج و پس از شستشو، جهت فیکس شدن در فرمالین ۱۰٪ قرار داده شده و سپس به کمک پارافین قالب‌گیری و با میکروتوم مقطعی سریالی به ضخامت ۵ میکرون تهیه و با روش هماتوکسیلین ائوزین رنگ‌آمیزی شد. جهت مطالعه و



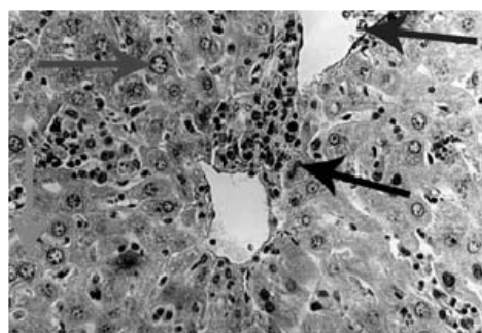
شکل ۵- پرخونی در سیاهرگ مرکز لوبولی (پیکان پایین)، نامنظمی در آرایش هیپاتوسیتها (پیکان چپ)، بزرگ شدن هسته (پیکان بالا راست) و دو هسته ای شدن سلولها (پیکان وسط) کبد موش سوری نژاد Balb/C در گروه تجربی II

### بحث

یافته‌های این تحقیق نشان می‌دهد هروئین می‌تواند تغییراتی در بافت کبد ایجاد نماید. این تغییرات بصورت اتساع در سیاهرگ مرکز لوبولی بوده که می‌تواند در اثر اختلال در عملکرد بافت کبد باشد (۱۴). همچنین در این مطالعه، بزرگ شدن هسته هیپاتوسیتها، افزایش سلولهای دو هسته‌ای و بی‌نظمی در لوبولاسیون، دال بر اختلال و مرگ سلولهای کبدی و متعاقب آن بازسازی بافت کبد می‌باشد. در این رابطه محققین دیگر نشان داده‌اند که مرفین نیز می‌تواند موجب از بین بردن سلولهای کبدی شود (۹). مصرف buprenorphine در معتادان به هروئین که بعنوان یک داروی جایگزین استفاده می‌شود با اثر بر میتوکندری هیپاتوسیتها و تأثیر بر پتانسیل غشاء، موجب مهار بتا اکسیداسیون و مرگ سلولی می‌شود (۱۵). همچنین الکل نیز می‌تواند موجب افزایش مرگ سلولهای کبدی شود (۱۰). به‌علاوه بروز علائم هپاتیت مزمن در افرادی که متادون مصرف کرده بودند موجب شد محققین صدمات کبدی را قبل از شروع متادون به مردم آگاهی دهند (۱۶).

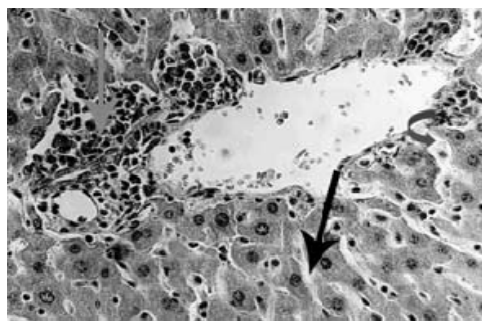
یکی دیگر از مشاهدات این تحقیق نفوذ سلولهای التهابی مانند لنفوسیت، پلاسموسیت، ائوزینوفیل و نوتروفیل در فضای پورت و پارانشیم اطراف آن بوده که نشان دهنده التهاب بافت کبد در اثر مصرف هروئین می‌باشد. در این رابطه محققین دریافتند که تغییرات هیستوپاتولوژیکی کبد مبتلایان به هپاتیت مزمن که به ویروس هپاتیت G آلوده بودند، بصورت نفوذ سلولهای التهابی در اطراف فضای پورت، تجمع آنها در فضای پورت، فیبروز اطراف ونولی و دژنره شدن هیپاتوسیتها دیده می‌شود

در گروه تجربی I در یک هشتم و در گروه تجربی II در یک دوم لومن سیاهرگهای مرکز لوبولی پرخونی و اتساع و در بقیه لومن سیاهرگهای مرکزی لوبولی در هر دو گروه پرخونی و اتساع به‌میزان کمتری مشاهده گردید (شکل ۳). در گروه تجربی I، یک سوم و در گروه تجربی II، یک دوم هیپاتوسیتها دارای هسته بزرگ بودند (شکل ۳). در گروه تجربی I یک پنجم هیپاتوسیتها و در گروه تجربی II یک چهارم هیپاتوسیتها، دو هسته‌ای بودند (شکل ۳).



شکل ۳- سلولهای خونی در سیاهرگ مرکز لوبولی (پیکان بالا راست)، وجود هسته بزرگ (پیکان بالا چپ) و سلولهای دو هسته ای کبد (پیکانهای پایین) موش سوری نژاد Balb/C در گروه تجربی I

در گروه تجربی I و II یک پنجم سینوزئیدهای کبدی اتساع بیشتری یافته بودند (شکل ۴). در گروه تجربی I در دو چهارم هیپاتوسیتها و در گروه تجربی II در سه چهارم هیپاتوسیتها، نامنظمی در آرایش آنها مشاهده گردید (شکل ۵).



شکل ۴- سلولهای التهابی در پارانشیم اطراف فضای پورت (پیکان بالا چپ)، گشاد شدن سینوزئیدها (پیکان وسط راست) و سینوزئیدهای بدون تغییر (پیکان پایین) کبد موش سوری نژاد Balb/C در گروه تجربی I

که برخی از این تغییرات مشابه نتایج این تحقیق می‌باشد (۶). علاوه بر این، التهاب بافت کبد در اثر مصرف بعضی از داروها توسط محققین دیگر نیز گزارش شده است (۱۱).  
 نتایج حاصل از این مطالعه نشان می‌دهد هروئین می‌تواند در بافت کبد اثر نموده و تا حدودی موجب تغییراتی مشابه کبد میتلایان به هپاتیت گردد.

## REFERENCES

۱. فاضلی پور س، سخنور آ. بررسی اثر هروئین بر جنین موشهای سوری Balb/C معناد. مجله دانشکده پزشکی دانشگاه علوم پزشکی تهران، ۱۳۸۱؛ شماره ۲: صفحات ۲۳۵ تا ۲۵۰.
۲. طوطیان ز، فاضلی پور س. بررسی مورفولوژیک جفت موشهای سوری نژاد Balb/C معناد به هروئین. مجله دانشکده پزشکی دانشگاه علوم پزشکی تهران، ۱۳۸۲؛ شماره ۱: صفحات ۵۷ تا ۶۳.
۳. شادخواست م، طوطیان ز، فاضلی پور س، بکائی س. مطالعه تغییرات مورفولوژیکی شاخ رحم موش سوری وابسته به مرفین در دوران قبل از بلوغ و طی بلوغ. مجله دانشکده پزشکی دانشگاه علوم پزشکی تهران، ۱۳۸۱؛ شماره ۶: صفحات ۴۷۵ تا ۴۸۳.
4. Fichtenberg DG. Study of experimental habituation of morphine. ODCCP Bulletin on Narcotics 1951;19-42.
5. Lal P, Rajeshwari Devi RK. Effect of chronic naloxone and morphine treatments on testicular, body weight, and plumage pigmentation cycle of Lal Munia, Estrilda amandava. General and Comparative Endocrinology 1997;107:2-11.
6. Moriyama M, Matsumura H, Shimizu T, Shioda A, Kaneko M, Saito H, et al. Hepatitis G virus confection influences the liver histology of patients with chronic hepatitis C. Gastroenterology 2000;20:397-403.
7. Lysle DT. Heroin modulates the expression of inducible nitric oxide synthesis. Immun Pharmacol 2000;46(3):181-92.
8. Brewer C, Wong VS. Naltrexone: report of lack of hepatotoxicity and acute viral hepatitis with a review of the literature. Addict Biol 2004;9(1):81-87.
9. James RC, Goodman DR, Harbison RD. Hepatic glutathione and hepatotoxicity: changes induced by selected narcotics. J Pharmacol 1982;221(3):708-14.
10. Vento S, Cainelli F. Does hepatitis C virus cause severe liver disease only in people who drink alcohol? Lancet 2002;2(5):303-9.
11. Goldstein A. Heroin addiction: Neurology, pharmacology, and policy. J Psychoactive Drugs 1991;23:123-33.
12. Homyoun H, Kharandgar S, Namiranian K, Dehpour AR. The effect of cyclosporine A on morphine tolerance and dependence involvement of L- arginic/ nitric oxide pathway. J Pharmacol 2002;52:67-75.
13. Shankar E, Vaidya VS, Wang T, Bucci T, Mehendale HM. Streptozotocin-induced diabetic mice are resistant to lethal effects of thioacetamide hepatotoxicity. Toxicol Applied Pharmacol 2003;188(2):122-34.
۱۴. فتح الهی ع. در ترجمه آسیب شناسی پایه (اختصاصی). کومار، کوتران (مولفین). چاپ دوم. تهران: انتشارات نسل فردا. سال ۱۳۸۴.
15. Berson A, Fau D, Fornacciarri R, Goddard PD, Sutton A, Descatoire V, et al. Mechanisms for experimental buprenorphine hepatotoxicity: major role of mitochondrial dysfunction versus metabolic activation. J Hepatol 2001;34:261-69.
16. Dummer OH, Syrjanen M, Opeskin K, Cordner S. Deaths of heroin addicts starting on methadone maintenance programme. Lancet 1990;335:108.