

بررسی تأثیر تاموکسیفن بر توان تولید مثلی رت های نر نژاد ویستار

شهربانو عریان^۱، کاظم پریور^۲، معصومه اصل روستا^۳

^۱ استاد، فیزیولوژی جانوری، دانشگاه آزاد اسلامی، واحد علوم و تحقیقات
^۲ استاد، سلولی تکوینی، دانشگاه آزاد اسلامی، واحد علوم و تحقیقات
^۳ کارشناس ارشد زیست شناسی، دانشگاه آزاد اسلامی، واحد علوم و تحقیقات

چکیده

سابقه و هدف: تاموکسیفن یک آنتی استروژن غیراستروئیدی است که برای درمان سرطان سینه تجویز می شود. هدف از این مطالعه، بررسی تأثیر تاموکسیفن بر میزان تستوسترون و ساختار بیضه در رت های نر نژاد ویستار می باشد.

روش بررسی: در این مطالعه تجربی، یک گروه از رت ها به سن ۴۵ روز و وزن ۹۰ گرم، به مدت ۱۰ روز متوالی دوز ۸۰۰ میکروگرم تاموکسیفن بر کیلوگرم وزن بدن را در حلالی شامل اتانول ۶۰ درصد و سرم فیزیولوژی دریافت کردند. گروه شم در این مدت، فقط حلال دریافت نموده و گروه شاهد هیچ ماده ای دریافت ننمود. پس از پایان تیمار، میزان تستوسترون حیوانات با روش ELISA اندازه گیری شد و برش های بافتی ۵ میکرومتری از بیضه تهیه شد و توسط هماتوکسیلین و ائوزین رنگ آمیزی گردید.

یافته ها: میزان تستوسترون در گروه دریافت کننده تاموکسیفن در مقایسه با گروه شاهد کاهش یافت ($P < 0.01$). همچنین کاهش چشم گیری در قطر بیضه، قطر و ضخامت لوله های سمینی فر، تعداد اسپرماتید و اسپرم این حیوانات مشاهده گردید ($P < 0.01$).

نتیجه گیری: بر اساس نتایج این مطالعه می توان نتیجه گیری نمود که توان تولید مثلی رت های نر نژاد ویستار که در زمان قبل از بلوغ تاموکسیفن دریافت می کنند، کاهش می یابد.

واژگان کلیدی: تاموکسیفن، تولید مثل، تستوسترون، بیضه، رت.

مقدمه

استرادیول آنها مشاهده می گردد. تیمار طولانی مدت (۶ هفته) تاموکسیفن، پاسخ LH به LHRH را به طرز چشم گیری افزایش می دهد. همچنین مصرف تاموکسیفن در پسرانی که بلوغ آنها به تأخیر افتاده است، محور هیپوفیز-گناد را فعال نموده و بلوغ را تسریع می نماید (۳). در صورتی که مردان مبتلا به ضعف جنسی، روزانه ۲۰ میلی گرم تاموکسیفن را به مدت ۶ ماه متوالی دریافت نمایند، تغییرات وسیعی در تعداد اسپرم آنها مشاهده می گردد (۴). امروزه اثرات آنتاگونیستی تاموکسیفن در سطح هیپوتالاموس و غده هیپوفیز تأیید گردیده است و نشان می دهد که تاموکسیفن می تواند از سد خونی- مغزی عبور نماید (۵). با توجه به اثرات متناقضی که از تأثیرات تاموکسیفن بر دستگاه تولید مثلی جنس نر مشاهده گردیده است، تحقیق حاضر به

تاموکسیفن، اولین آنتی استروژنی است که از سال های حدود ۱۹۷۰ برای درمان سرطان پیشرفته پستان مورد استفاده قرار گرفته است (۱). اخیراً نتایج امیدوارکننده ای راجع به درمان ژینکوماستی مردان توسط تاموکسیفن ارائه گردیده است و به نظر می رسد که استفاده از تاموکسیفن در معالجه این بیماران اثرات جانبی نیز ندارد (۲). اگر مردان سالم، تحت تیمار روزانه ۲۰ میلی گرم تاموکسیفن به مدت ۱۰ روز متوالی قرار گیرند، افزایش اندکی در غلظت هورمون های FSH، LH، تستوسترون و

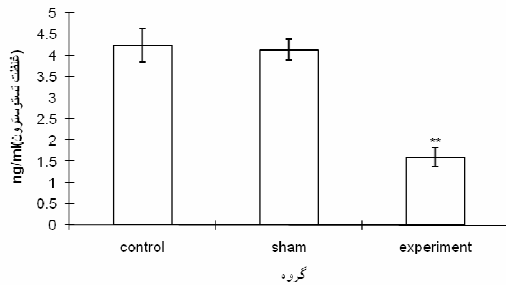
آدرس نویسنده مسئول: تهران، دانشگاه آزاد اسلامی، واحد علوم و تحقیقات تهران

(email: oryan_sh@yahoo.com)

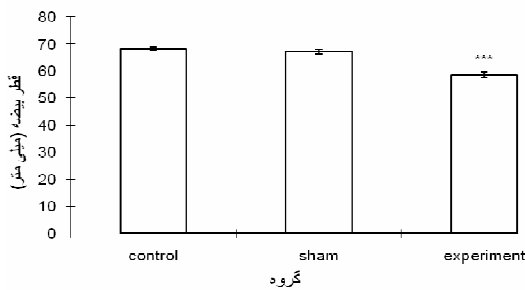
تاریخ دریافت مقاله: ۱۳۸۷/۳/۴

تاریخ پذیرش مقاله: ۱۳۸۷/۵/۲۸

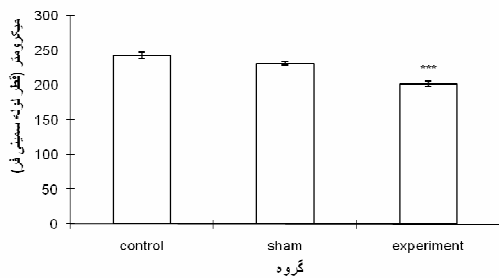
داری در قطر و ضخامت لوله های سمینی فر حیوانات گروه تجربی در مقایسه با گروه شاهد مشاهده گردید ($P < 0.001$) (نمودار ۳ و ۴) (شکل ۱).



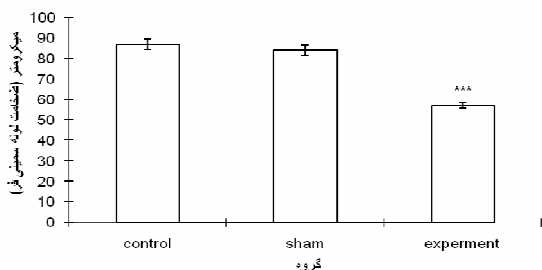
نمودار ۱- نتایج حاصل از سنجش غلظت تستوسترون. $P < 0.01$ **



نمودار ۲- نتایج حاصل از اندازه گیری قطر بیضه. $P < 0.01$ ***



نمودار ۳- نتایج حاصل از اندازه گیری قطر لوله های سمینی فر. $P < 0.001$ ***



نمودار ۴. نتایج حاصل از اندازه گیری ضخامت لوله های سمینی فر. $P < 0.001$ ***

منظور بررسی تأثیر تاموکسیفن بر غلظت تستوسترون و ساختار بیضه در رت های نر نژاد ویستار انجام شد.

مواد و روشها

در این مطالعه تجربی، رت های نر نژاد ویستار به وزن ۱۰۰-۹۰ گرم و سن تقریبی ۵ هفته از انستیتو پاستور کرج خریداری و در قفس های مخصوصی که در آنها به راحتی آب و غذا دریافت می کردند، در شرایط ۱۲ ساعت نور و ۱۲ ساعت تاریکی و در دمای ۲۲-۲۰ درجه سانتی گراد نگهداری شدند. حیوانات به ۳ گروه تقسیم شدند که ۵ حیوان در هر گروه قرار داشت. حیوانات گروه تجربی، با دوز ۸۰۰ میکروگرم تاموکسیفن (ساخت شرکت دارویی ایران هورمون) بر کیلوگرم وزن بدن در ۰/۴ میلی لیتر حلال (شامل ۰/۰۵ میلی لیتر اتانول ۶۰ درصد و ۰/۳۵ میلی لیتر سرم فیزیولوژی) به مدت ۱۰ روز متوالی گاوژ شدند. گروه شم در این مدت حلال دریافت نموده و گروه شاهد هیچ نوع دارو یا حلالی دریافت ننمود. ۱۰ روز پس از پایان این دوره، خون گیری از قلب حیوانات انجام گرفت. سرم خونی با سانتریفوژ ۲۰۰۰ دور در دقیقه به مدت ۱۵ دقیقه جدا شد. تستوسترون سرم با روش الیزا (ELISA) اندازه گیری گردید.

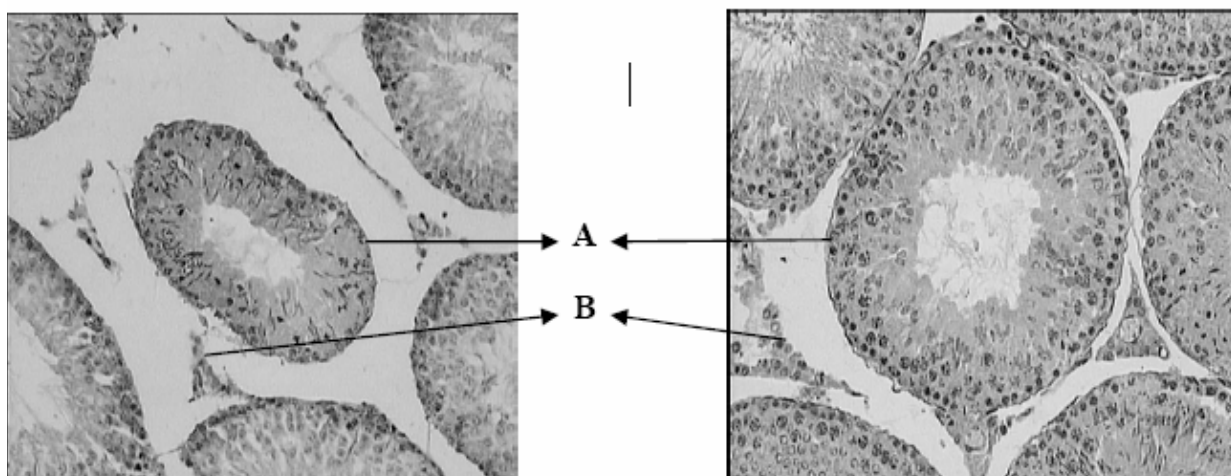
رت ها جراحی شده و بیضه آنها برداشته و در مایع بوئن به مدت ۲۴ ساعت تثبیت گردید. سپس به ترتیب آب گیری با درجات صعودی الکل، شفاف نمودن نمونه ها توسط تولوئن، نفوذ پارافین، قالب گیری با پارافین و تهیه برش های ۵ میکرومتری انجام گرفت. در نهایت نمونه ها با هماتوکسیلین و ائوزین رنگ آمیزی شده و توسط میکروسکوپ نوری مورد بررسی قرار گرفتند. قطر بیضه، ضخامت تونیکا آلبوژینه، قطر و ضخامت لوله های سمینی فر اندازه گیری شد و همچنین تعداد سلول های اسپرماتوژنیک با استفاده از گراتیکول مشبک ($\times 100$) شمارش گردید.

یافته ها

غلظت تستوسترون در گروه دریافت کننده تاموکسیفن در مقایسه با گروه شاهد، کاهش معنی داری را نشان داد ($P < 0.01$) (نمودار ۱).

همچنین کاهش معنی داری در قطر بیضه گروه تجربی در مقایسه با گروه شاهد مشاهده گردید ($P < 0.01$) (نمودار ۲) (شکل ۱).

ضخامت تونیکا آلبوژینه در بیضه حیوانات گروه تجربی، تغییر معنی داری در مقایسه با گروه شاهد نشان نداد. کاهش معنی-

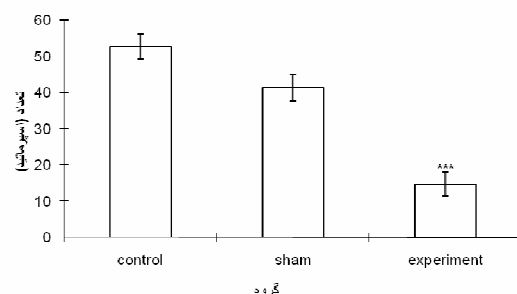


شکل ۱- برش عرضی لوله های سمینی فر در گروه شاهد (راست) و گروه تجربی ۳ (چپ). A: لوله سمینی فر؛ B: بافت بینابینی. (بزرگنمایی ۲۰۰۰ برابر)

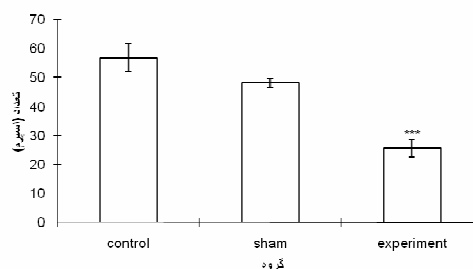
هیچ گونه تغییر معنی داری در تعداد سلول های اسپرماتوگونی نوع A، اسپرماتوگونی نوع B، اسپرماتوسیت اولیه، سرتولی و لیدینگ مشاهده نگردید. تعداد اسپرماتیدها و اسپرم ها در گروه تجربی کاهش معنی داری را نشان داد ($P < 0.001$) (نمودار ۵ و ۶).

بحث

تیمار تاموکسیفن به همراه استرادیول بنزوات در رت های ۵ روزه، پاسخ اپی دیدیمی القا شده توسط استرادیول بنزوات را کاهش می دهد (۶). مصرف خوراکی روزانه ۰/۴ میلی گرم بر کیلوگرم تاموکسیفن توسط رت های نر بالغ به مدت ۱۲۰ روز متوالی منجر به کاهش چشم گیر وزن بیضه، اپی دیدیم، پروستات و سمینال وزیکول می گردد. غلظت LH و تستوسترون سرم خونی کاهش می یابد، درحالی که تغییری در غلظت FSH و استرادیول مشاهده نمی گردد. (۷) تیمار رت های نر بالغ با دوزهای ۲۰۰ و ۴۰ میکروگرم بر کیلوگرم در روز تاموکسیفن طی مدت ۹۰ روز منجر به کاهش چشم گیر ناحیه اشغال شده بیضه توسط سلول های لیدینگ و همچنین سطوح LH سرم می گردد (۸). کاهش مقادیر LH خون به دنبال مصرف دوز ۰/۴ میلی گرم بر کیلوگرم در روز تاموکسیفن توسط رت های نر به علت کاهش غلظت LHRH و به دنبال آن LH می باشد (۹). طی مطالعه دیگری، جوجه های نر *White Leghorn* که در دو هفته اول زندگی به سر می بردند تا سن ۱۲ هفتگی به طور متناوب تحت تزریق دوزهای مختلف تاموکسیفن قرار گرفتند. دوزهای پایین تاموکسیفن، منجر به افزایش رشد تاج و آغاز زود هنگام فعالیت جنسی حیوانات و تولید زودتر از موعد منی گردید. بیضه این حیوانات نسبت به گروه شاهد بزرگ تر بود. جوجه های تحت تیمار دوزهای بالاتر تاموکسیفن، اسپرم کمتری نسبت به گروه شاهد تولید نمودند.



نمودار ۵. نتایج حاصل از شمارش تعداد اسپرماتید. $P < 0.001$ ***



نمودار ۶. نتایج حاصل از شمارش تعداد اسپرم. $P < 0.001$ ***

به علاوه فاصله زیادی بین لوله های سمینی فر در بیضه گروه دریافت کننده تاموکسیفن مشاهده گردید (شکل ۱).

در *in vivo* سمیت ژنتیکی دارد (۱۳). مطالعات *in vitro* ثابت نموده‌اند که تاموکسیفن موجب القای مرگ سلولی آپوپتوتیک و نکروتیک به شیوه وابسته به دوز می‌گردد (۱۴). بر اساس نتایج حاصل از این تحقیق و مطالعات پیشین می‌توان نتیجه‌گیری نمود که دریافت دوز ۸۰۰ میکروگرم تاموکسیفن بر کیلوگرم وزن بدن توسط رت‌های نابالغ، با تأثیر نهادن بر محور هیپوتالاموس-هیپوفیز-بیضه، منجر به کاهش غلظت تستوسترون در زمان پس از بلوغ می‌گردد و از طرفی با القای اثرات منفی بر ساختار هیستولوژیکی بیضه، تعداد اسپرم را در این حیوانات کاهش می‌دهد. بنابراین می‌توان نتیجه‌گیری نمود که تیمار رت‌های نر نابالغ نژاد ویستار توسط تاموکسیفن، منجر به کاهش توان تولید مثلی این حیوانات در زمان پس از بلوغ می‌گردد.

همچنین بیضه و آدنوهیپوفیز آنها کوچک‌تر از گروه شاهد بود (۱۰). تاموکسیفن در دوزهای بالاتر از ۵ میکرومول در محیط *in vitro* رشد سلول را مهار و در دوز ۷/۵ میکرومول اثرات برگشت‌ناپذیری بر سلول‌ها القا می‌نماید. همچنین موجب کاهش تعداد سلول‌ها می‌شود که علت آن، اثرات سیتوتوکسیک این ماده شیمیایی می‌باشد (۱۱). مصرف خوراکی دوز ۸۰۰ میکروگرم بر کیلوگرم تاموکسیفن توسط رت‌های نر بالغ، منجر به افزایش تعداد سلول‌های غول‌پیکر چندهسته‌ای در بیضه می‌گردد (۱۲). بررسی‌ها نشان داده که تاموکسیفن به شکل وابسته به دوز، تعداد اسپرم‌های غیرمعمول در موش‌ها را افزایش می‌دهد. تغییر در تعداد اسپرم‌ها و پیدایش اسپرم‌های غیرمعمول، مدرکی از دخالت تاموکسیفن یا متابولیت‌هایش در تمایز ژنتیکی کنترل شده بر اسپرماتوزونید است که نشان می‌دهد این دارو در دوزهای بالا

REFERENCES

- Jensen EV, Jordan VC. The estrogen receptor. *Clin Cancer Res* 2003;9:1980-89.
- Hanavadi S, Banerjee D, Monypenny IJ, Mansel RE. The role of tamoxifen in the management of gynaecomastia. *Breast* 2005;15:276-80.
- Vermelun A, Comhaire F. Hormonal effects of an antiestrogen, tamoxifen, in normal and oligospermic men. *Fertil Steril* 1978;29:320-27.
- Traub AI, Thompson W. The effect of tamoxifen on spermatogenesis in subfertile men. *Andrologia* 1981;13:486-90.
- Patterson J. Clinical aspects and development of antiestrogen therapy: a review of the endocrine effects of tamoxifen in animals and man. *J Endocrinol* 1981;89:67-75.
- Dhar JD, Gupta S, Bansode FW, Setty BS. Response of the postnatal rat epididymis to estrogen & antiestrogens. *Indian J Med Res* 1997;105:72-76.
- Gill-Sharma MK, Balasinor N, Parte P. Effect of intermittent treatment with tamoxifen on reproduction in male rats. *Asian J Androl* 2001;3:115-19.
- Gopalkrishnan K, Gill-Sharma MK, Balasinor N, Padwal V, D'Souza S, Parte P, et al. Tamoxifen-induced light and electron microscopic changes in the rat testicular morphology and serum hormonal profile of reproductive hormones. *Contraception* 1998;57:261-69.
- Balasinor N, Parte P, Gill-Sharma MK, Kini J, Juneja HS. Mechanism delineating differential effect of an antiestrogen, tamoxifen, on the serum LH and FSH in adult male rats. *J Endocrinol Invest* 2006;29:485-96.
- Rozenboim I, Dgany O, Robinzon B, Arnon E, Snapir N. The effect of tamoxifen on the reproductive traits in *White Leghorn* cockerels. *Pharmacol Biochem Behav* 1998;32:377-81.
- Murphy LC, Satherland RL. Differential effects of tamoxifen and analogs with nonbasic side chains on cell proliferation *in vitro*. *Endocrinology* 1985;116:1071-78.
- D'Souza UJ. Tamoxifen induced multinucleated cells (symplasts) and distortion seminiferous tubules in rat testis. *Asian J Androl* 2003;5:217-20.
- Padmalatha Rai S, Vijayalaxmi KK. Tamoxifen citrate induced sperm shape abnormalities in the mouse. *Mutant Res* 2001;492:1-6.
- Mandlekar S, Kong AN. Mechanisms of tamoxifen-induced apoptosis. *Apoptosis* 2001;6:469-77.