

## مطالعه تجربی مرگ سلولی در بافت‌های لنفوئیدی جوجه‌های SPF متعاقب عفونت با ویروس آنفلوآنزای مرغی سروتیپ H9N2

یوسف دوستار<sup>۱</sup>، رضا طروقی<sup>۲</sup>، مهرداد هاشمی<sup>۳</sup>، داریوش مهاجری<sup>۱</sup>

<sup>۱</sup> استادیار، گروه پاتوبیولوژی، دانشکده دامپزشکی، دانشگاه آزاد اسلامی، واحد تبریز  
<sup>۲</sup> استادیار، گروه بیماری‌های طیور، مرکز تحقیقات واکسن و سرم سازی رازی مشهد  
<sup>۳</sup> استادیار، گروه ژنتیک ملکولی، دانشگاه آزاد اسلامی، واحد پزشکی تهران

### چکیده

**سابقه و هدف:** ویروس آنفلوآنزا عامل مرگ سلولی در حیوانات و انسان است. مرگ سلولی حاصل از این ویروس می‌تواند به دو صورت نکروز و آپوپتوزیس اتفاق بیفتد. در این تحقیق به ارزیابی نوع مرگ سلولی در بافت لنفوئیدی جوجه‌های عفونی شده با ویروس آنفلوآنزای طیور سروتیپ  $H_9N_2$  (A/chicken/ Iran/ 772/2000) به‌طور تجربی پرداخته شد.

**روش بررسی:** در این مطالعه تجربی، ۲۰ قطعه جوجه SPF با سن ۳ هفته در دو گروه برابر توزیع گردیدند. در گروه تیمار، ویروس آنفلوآنزا با دز ۰/۲ میلی‌لیتر، رقت ۱ به ۱۰ و تیتراژ  $EID_{50}$   $10^{7.5}$  و در گروه شاهد، سرم سالین با حجمی برابر به روش داخل بینی تلقیح شدند. پس از ۷۲ ساعت، از بافت‌های لنفوئیدی جوجه‌ها شامل طحال، تیموس و بورس فابرسیوس به‌طور هم‌زمان نمونه‌برداری انجام شد و از نمونه‌های پایدار شده در فرمالین بافری ۱۰ درصد، مقاطع میکروسکوپی با ضخامت ۶-۵ میکرون و رنگ آمیزی هماتوکسیلین-اتوزین تهیه گردید.

**یافته‌ها:** مطالعات ریزبینی بافت‌های لنفوئیدی جوجه‌های تیمار و شاهد حاکی از بروز نکروز، آپوپتوزیس و تخلیه لنفوئیدی در بافت‌های لنفوئیدی جوجه‌های تیمار بود. اختلاف بین گروه‌های تیمار و شاهد از لحاظ شدت بروز آپوپتوزیس در بافت طحال معنی‌دار بود ( $p < 0.001$ )، لکن این تغییر در بافت‌های تیموس و بورس فابرسیوس بین گروه‌ها معنی‌دار نبود. از نظر نکروز و تخلیه لنفوئیدی در بافت‌های طحال، تیموس و بورس فابرسیوس نیز اختلاف معنی‌داری بین گروه‌ها وجود داشت ( $p < 0.001$ ).

**نتیجه‌گیری:** این بررسی نشان می‌دهد که ویروس آنفلوآنزای مرغی سروتیپ  $H_9N_2$  توانایی ایجاد آسیب در بافت‌های لنفوئیدی از طریق القاء آپوپتوزیس و نکروز را دارد.

**واژگان کلیدی:** ویروس آنفلوآنزای طیور، بافت لنفوئیدی، مرگ سلولی.

### مقدمه

شد. اهمیت ویروس‌های آنفلوآنزا به عنوان یک پاتوژن با گستردگی جهانی در انسان‌ها، حیوانات خانگی و ماکیان به خوبی شناخته شده است. ویروس‌های آنفلوآنزای پرندگان جزء اعضای خانواده ارتومیکسویریده هستند و به جنس A تعلق دارند. از سال ۱۹۹۴ میلادی سویه H9N2 ویروس آنفلوآنزای A باعث طغیان بیماری و مرگ و میر زیاد ماکیان در کره و چین شده است. از سال ۲۰۰۱ تا ۲۰۰۲ میلادی ویروس‌های H9N2 به‌طور گسترده‌ای از گوشت و مغز استخوان جوجه‌های وارد شده از چین در مرکز قرنطینه حیوانات

بیماری آنفلوآنزا به عنوان یک بیماری ویروسی از سال ۱۹۰۱ میلادی شناخته شده است. در سال ۱۹۵۵ میلادی شکل خاصی از ویروس آنفلوآنزا به عنوان عامل ایجاد کننده بیماری شناخته شد که بعدها به علت تلفات زیاد طاعون مرغی نامیده

آدرس نویسنده مسئول: تبریز، دانشگاه آزاد اسلامی تبریز، دانشکده دامپزشکی، بخش پاتوبیولوژی.

یوسف دوستار (email: vetdoustar@yahoo.com)

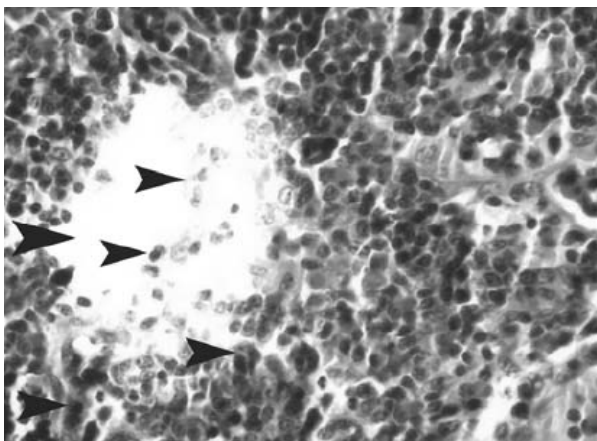
تاریخ دریافت مقاله: ۱۳۸۷/۹/۲۳

تاریخ پذیرش مقاله: ۱۳۸۸/۳/۲۴

نیز برابر حجم محلول تلقیحی ویروس، با همان روش و به‌طور هم‌زمان سرم نمکی نرمال دریافت نمود. سه روز پس از تلقیح، جوجه‌های هر دو گروه به‌طور هم‌زمان کالبدگشایی و از بافت لنفوئیدی آن‌ها نمونه‌برداری به‌عمل آمد. نمونه‌های مورد نظر در داخل فرمالین بافری ۱۰ درصد پایدار گردیده و پس از گذراندن مراحل آب‌گیری، شفاف‌سازی، آغشتگی با پارافین و قالب‌گیری، در ضخامت‌های ۵-۶ میکرونی برش داده شده و به روش هماتوکسیلین-ئوزین و تانل (TUNEL) رنگ‌آمیزی شدند. بر اساس جدول کوهن و ضریب اثر ۰/۷ و توان آزمون ۹۰ درصد، حداقل حجم نمونه کل ۱۰ مورد به دست آمد. تجزیه و تحلیل آماری داده‌ها با استفاده از بسته نرم‌افزاری SPSS ویرایش ۱۳ و آزمون من-ویتنی U انجام گردید (۴،۱،۲).

### یافته‌ها

در بورس فابریسیوس عمده‌ترین تغییر بافتی مشاهده شده، تخلیه بافت لنفوئیدی بود که به دلیل نکروز و آپوپتوزیس سلول‌های لنفوئیدی اتفاق افتاده بود (شکل‌های ۱ و ۲).



شکل ۱- نمای میکروسکوپی بافت بورس فابریسیوس در جوجه تیمار شده با ویروس آنفلوانزای سروتیپ H9N2 (هماتوکسیلین-ئوزین، بزرگنمایی ۱۰۰×). به تخلیه لنفوئیدی (فلش‌ها) در اثر نکروز و آپوپتوزیس سلول‌های لنفوسیتی توجه نمایند.

تخلیه لنفوئیدی متعاقب وقوع هم‌زمان هر دو نوع الگوی مرگ سلولی (نکروز و آپوپتوزیس) از یافته‌های آسیب‌شناسی بافتی در تیموس جوجه‌های تیمار شده با ویروس آنفلوانزا بود (شکل‌های ۲ و ۳).

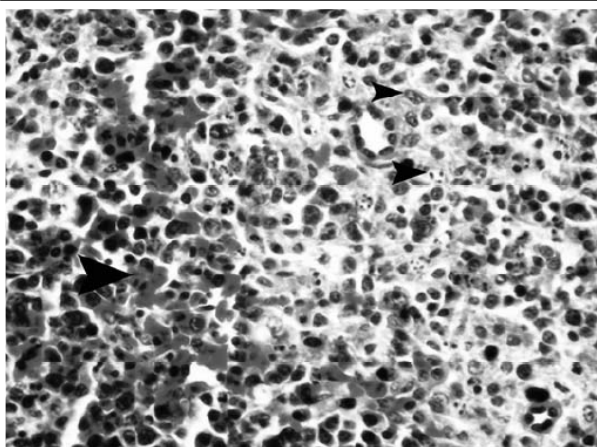
در بافت طحال وقوع آپوپتوزیس در سلول‌های لنفوئیدی منطقه پولپ سفید بسیار قابل توجه بود. این سلول‌ها با

یوکوهاما در ژاپن جدا شده است، به‌طوری‌که در ماه مارس ۱۹۹۹ میلادی دو مورد از جدایه‌های ویروس آنفلوانزا از دختران یک تا چهار ساله در هنگ کنگ که از بیماری شبیه آنفلوانزا بهبود یافته بودند، به‌دست آمد و در همین راستا جداسازی پنج مورد ویروس آنفلوانزای H9N2 از انسان، در سال ۱۹۹۸ گزارش گردید (۲).

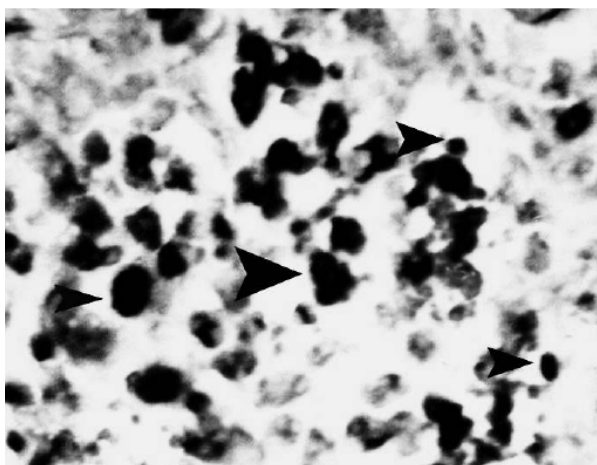
تشدید بیماری‌زایی سویه H9N2 ویروس A آنفلوانزا جدا شده از جوجه در چین توسط عفونت هم‌زمان با باکتری‌هایی نظیر استافیلوکوک طلائی و هموفیلوس پاراگالیناروم به اثبات رسیده است (۱۰). آگاهی از اینکه چگونه ویروس‌های آنفلوانزا در سطوح سلولی با سلول‌های میزبان وارد تعامل می‌شوند و این که چگونه و از چه مکانیسم‌ها و مسیرهایی مرگ سلولی را در سلول‌های میزبان القاء می‌کنند، یافتن راهکار مناسب در برخورد با این بیماری را آسان‌تر کرده است. علم به این که مرگ سلول‌ها در اغلب موارد پاتولوژیک نظیر عفونت‌های ویروسی تخریب‌کننده از طریق نکروز اتفاق می‌افتد، بسیار مهم می‌باشد. لکن تحقیقات اخیر نشان داده است که بسیاری از ویروس‌ها از جمله ویروس آنفلوانزا از طریق القاء آپوپتوزیس یا مرگ برنامه‌ریزی شده باعث مرگ سلول‌های میزبان می‌گردند (۵، ۳، ۱۱). با توجه به اینکه ویروس آنفلوانزا در بافت‌های مختلف موجب تغییرات پاتولوژیک می‌گردد، لذا بافت‌های لنفوئیدی نیز از این مورد مستثنی نمی‌باشند. با توجه به اهمیت بیماری آنفلوانزا و گسترش روزافزون بیماری در بین جمعیت دامی و انسانی نیاز است تا هر چه بهتر پاتوژن بعضی از سویه‌های ویروسی نظیر سویه H9N2 از نظر آسیب‌های سلولی مورد ارزیابی قرار گیرد. لذا مطالعه حاضر می‌تواند در راستای آشنایی با برخی جنبه‌های پاتوژن بیماری آنفلوانزای طیور مفید واقع گردد. بنابراین بررسی آسیب‌های سلولی متعاقب عفونت با ویروس آنفلوانزای سروتیپ H9N2 بسیار ارزشمند و هدف اصلی این مطالعه است.

### مواد و روشها

در این مطالعه تجربی، ۲۰ قطعه جوجه SPF (Valo Lohman, Germany) با سن ۳ هفته، به‌طور تصادفی در دو گروه ۱۰ تایی به عنوان گروه‌های شاهد و تیمار توزیع گردیدند. گروه تیمار به روش قطره داخل بینی با ویروس آنفلوانزای تحت تیپ H9N2 (A/chicken/Iran/772/2000) که دو بار در تخم‌مرغ‌های جنین‌دار کلون شده بود، با دز ۰/۲ میلی‌لیتر، رقت ۱۰ و تیتراژ EID<sub>50</sub><sup>۷/۵</sup> ۱۰ عفونی گردید. گروه شاهد



شکل ۴- نمای میکروسکوپی از بافت طحال در جوجه تیمار شده با ویروس آنفلوانزای سروتیپ H9N2 (هماتوکسیلین- ائوزین، بزرگنمایی  $\times 100$ ). هیستوسیتوز پیرامون سینوزوئیدی و آپتوزیس لنفوسیت‌ها به همراه خونریزی (فلش‌ها) مشاهده می‌گردد.

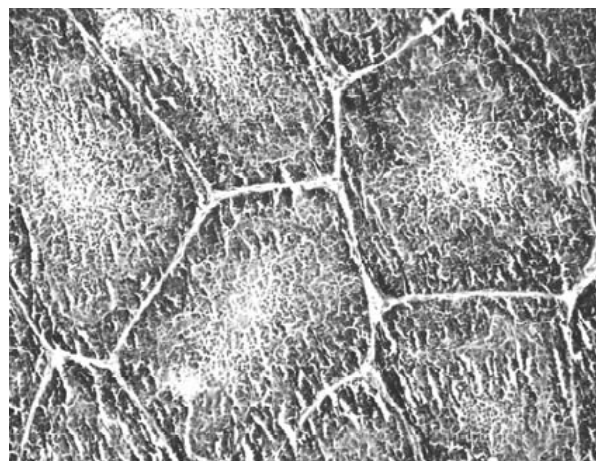


شکل ۵- نمای میکروسکوپی بافت طحال در جوجه تیمار شده با ویروس آنفلوانزای سروتیپ H9N2 (رنگ آمیزی تانل، بزرگنمایی  $\times 1250$ ). به سلول‌های تانل مثبت لنفوسیتی و هیستوسیتی (فلش‌ها) توجه نمائید.

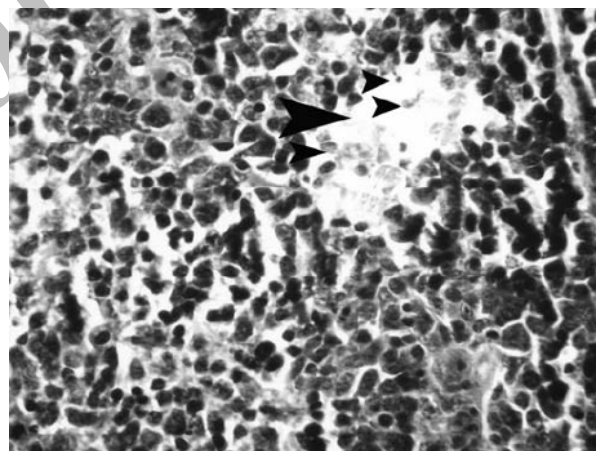
## بحث

Mangkol و همکاران وی در سال ۲۰۰۷ بیان داشتند که ویروس آنفلوانزای سروتیپ H5N1، آپتوزیس را در سلول‌های لنفوسیتی پولپ قرمز طحال و گاهی در پولپ سفید القاء می‌کند. آنها اظهار داشتند آپتوزیس بطور غیر مستقیم و در اثر فعال شدن بیش از حد واکنش‌های ایمنی و آزاد شدن مقادیر زیاد سیتوکاین‌های آماسی به دنبال عفونت با ویروس آنفلوانزا اتفاق می‌افتد (۱۲). Roberto و همکاران وی در سال ۲۰۰۴ به تاثیر ویروس آنفلوانزا به شکل ضایعات نکروزان در بافت طحال و سایر ارگان‌های لنفوئیدی به همراه پرخونی و خونریزی شدید اشاره نمودند (۱۴). همچنین Perkins و

هسته‌های متراکم و قطعه قطعه در رنگ آمیزی هماتوکسیلین- ائوزین و با رنگ قهوه‌ای در رنگ آمیزی تانل مشخص شده‌اند (شکل‌های ۴ و ۵).



شکل ۲- نمای میکروسکوپی بافت تیموس در جوجه تیمار شده با ویروس آنفلوانزای سروتیپ H9N2 (هماتوکسیلین- ائوزین، بزرگنمایی  $\times 20$ ). به تخلیه بافت لنفوئیدی توجه نمائید.



شکل ۳- نمای میکروسکوپی بافت تیموس در جوجه تیمار شده با ویروس آنفلوانزای سروتیپ H9N2 (هماتوکسیلین- ائوزین، بزرگنمایی  $\times 100$ ). به تخلیه شدید بافت لنفوئیدی (فلش‌ها)، نکروز و آپتوزیس سلول‌های لنفوسیتی توجه نمائید.

تحلیل آماری داده‌ها با آزمون من- ویتنی U نشان داد که تغییرات آپتوتیک بافت طحال بین گروه‌های تیمار و شاهد معنی‌دار بوده ( $p < 0.001$ )، اما همین تغییرات در بافت‌های تیموس و بورس فابرسیوس بین گروه‌های مورد مطالعه اختلاف معنی‌داری را نشان نداد. از نظر تخلیه لنفوئیدی و نکروز سلول‌ها در بافت‌های طحال، بورس فابرسیوس و تیموس نیز اختلاف معنی‌داری بین گروه‌های تیمار و شاهد وجود داشت ( $p < 0.001$ ).

همکاران وی در سال ۲۰۰۳ ویروس آنفلوآنزای سروتیپ H5N1 را در بافت طحال ردیابی کرده و اظهار داشتند که ۲ الی ۵ روز بعد از تلقیح ویروس، آنتی‌ژن‌های ویروسی در هیستوسیت‌های طحال کلونیزه شده و موجب مرگ هیستوسیت‌ها، سلول‌های آندوتلیال و میوسیت‌های عضلات صاف شریانچه‌ای طحال می‌گردند (۱۳). Mehranpour و همکاران وی در سال ۲۰۰۷ مطالعه‌ای بر روی تاثیر ویروس H5N1 در بوقلمون‌ها انجام داده و به این نتیجه رسیدند که بیشترین ضایعات در مغز، لوزالمعده و تونسیل‌های سکوم رخ داده‌است (۱۰). نتایج بررسی حاضر نیز با یافته‌های Mangkol, Roberto, Perkins و Mehranpour هم‌خوانی داشته و نقش ویروس سروتیپ H9N2 در تخریب بافت لنفوئیدی توجیح می‌گردد. وقوع آپوپتوزیس مهم‌ترین یافته در مطالعه حاضر می‌باشد که شاید با مکانیسم‌های متعددی همراه باشد. در این‌مورد Kunio و همکاران به نقش القاگر هم‌گلویتین و ویروس آنفلوآنزا اشاره و الحاق این عامل ویروسی به سیالوگلیکوپروتئین سطح سلولی و بیان سیتوکاین‌های آماسی نظیر  $IL-1\beta$ ,  $IL-6$ ,  $TNF.\alpha$ ,  $INF.\gamma$ ,  $INF.\beta$  و GM-CSF را از عوامل موثر در القاء آپوپتوزیس دانستند (۷). اما امروزه مهم‌ترین مکانیسم پذیرفته شده، نقش عامل نوآمینیداز با واسطه  $TGF.\beta$  می‌باشد. رادیکال‌های آزاد حاصل از استرس‌های اکسیداتیو نیز احتمالاً در بروز مرگ سلولی موثر می‌باشند. Kunio در نتایج مطالعه خود آورده است که در عفونت‌های ویروس آنفلوآنزا میزان بیان mRNA وابسته به GST- $\pi$  و MN-SOD کاهش یافته و بنابراین با افزایش استرس‌های اکسیداتیو سلولی و رادیکال‌های آزاد اکسیژن، کاسپازهای ۸ و ۹ و به دنبال آنها کاسپازهای ۳، ۶ و ۷ نیز فعال و مسیر آپوپتوزیسیس راه‌اندازی می‌گردد (۷). Zhirnov و همکاران در سال ۲۰۰۲ بیان نمودند که پروتئین M1 یا پروتئین ماتریکس ویروس آنفلوآنزا به کاسپازهای ۳، ۶ و ۷ متصل و سپس با اتصال این مجموعه به کاسپاز ۸ مسیر آپوپتوزیس سلولی آغاز می‌گردد. ایشان بیان داشتند که پروتئین غیرساختاری ویروس یا NS1 نیز می‌تواند از آغازگرهای بسیار پراهمیت برای مرگ سلولی در موارد عفونت با ویروس آنفلوآنزا باشد (۱۹). در این راستا Takizaw و همکاران در سال ۲۰۰۳ علاوه بر بیان تاثیر پروتئین غیرساختاری NS1 به نقش پروتئین Bcl2، لیگاند FAS و فعال شدن آنزیم پروتئین کیناز و سایر پروتئین‌های ویروسی نظیر نورآمینیداز و PB1-F2 نیز اشاره نمودند (۱۸). همان‌طوری که در نتایج مطالعه حاضر به مرگ سلول‌های

ماکروفاژی در بافت طحال اشاره شده است، Zhou و همکاران در سال ۲۰۰۶ نیز بیان نمودند که ویروس آنفلوآنزا با تاثیر بر سلول ماکروفاژی باعث تولید پروتئین‌های وابسته به گیرنده‌های اختصاصی  $TNF.\alpha$  یا TRAIL و افزایش حساسیت گیرنده‌های DRLs و در نهایت آپوپتوزیس می‌گردند (۲۰). در مطالعات مقایسه‌ای که Mo و همکاران در سال ۱۹۹۷ با سایر سروتیپ‌های مختلف ویروس آنفلوآنزا (H7N7, H4N8, H5N2, H5N9) انجام دادند، ضایعات ایجاد شده توسط سروتیپ‌های H5N2 و H7N7 در بافت‌های لنفوئیدی در حد متوسط و به صورت نکروز هیستوسیت‌ها و لنفوسیت‌ها بود (۱۱). در مطالعه ما، علاوه بر نکروز سلولی، آپوپتوزیس نیز در سلول‌های بافت لنفوئیدی متعاقب عفونت تجربی با ویروس آنفلوآنزای مرغی H9N2 مشاهده شده است. Pazani و همکاران وی در سال ۲۰۰۸ میلادی نشان دادند که ویروس آنفلوآنزا سروتیپ A/Chicken/Tehran/ZMF173/99 (H9N2) باعث تخلیه لنفوئیدی ملایم، آتروفی فولیکول‌های لنفی در اغلب بافت‌های لنفاوی می‌گردد. مطالعات هیستوپاتولوژی در بافت طحال نیز با تغییرات تخلیه لنفوئیدی و پرخونی ملایم در بافت سینوزوئیدی از دیگر یافته‌های آنها بود. در بافت تیموس پرخونی بسیار شدید به همراه نکروز بافت لنفی از موارد مورد بررسی آنها بود و بیشترین آسیب بافتی به نظر آنها در بافت تیموس و بورس بود، در حالی که در مطالعه حاضر ویروس آنفلوآنزای سروتیپ H9N2 (A/chicken/Iran/772/2000) عمده‌ترین ضایعات بافتی را در پالپ سفید طحال ایجاد نموده است که اغلب ضایعات بصورت نکروز و آپوپتوزیس سلول‌های لنفوسیتی و ماکروفاژی بود. نتایج Pazani و همکاران در مورد بافت‌های تیموس و بورس با نتایج ما مشابهت داشته، اما در مورد بافت طحال آنها اعتقاد دارند که ضایعه بیشتر بصورت هیپرپلازی راکتیو بوده تا نکروز بافتی و آن در حالی است اغلب محققین نظیر Shalaby و همکاران در سال ۱۹۹۴، Swayne و همکاران در سال ۱۹۹۵ و To و همکاران در سال ۲۰۰۱ به نکروز و تخلیه لنفوسیتی در بافت طحال اشاره کرده‌اند. بدیهی است تنوع سروتیپ‌های ویروس آنفلوآنزا می‌تواند در تنوع ضایعات بافتی نیز تاثیر داشته و این امر اجتناب‌ناپذیر است (۱۷-۱۵). با توجه به مطالب ارائه شده آپوپتوزیس سلول‌ها در بافت‌های لنفوئیدی متعاقب عفونت با ویروس آنفلوآنزای سروتیپ H9N2 نیز احتمالاً از مسیرهای بیان شده انجام می‌پذیرد، لکن بیان مکانیسم‌های دقیق ملکولی در مورد سروتیپ H9N2 نیاز به مطالعات تکمیلی دارد. می‌توان به این نتیجه رسید که

H9N2 برای روشن تر شدن مکانیسم‌های دقیق تر مرگ سلولی مطالعات ملکولی گسترده‌تری انجام گردد.

سروتیپ‌های متعدد ویروس آنفلوانزا در مرگ سلولی نقش داشته و سروتیپ H9N2 نیز از این قاعده مستثنی نیست. در مجموع باید اذعان داشت که هر دو الگوی مرگ سلولی (نکروز و آپوپتوزیس) متعاقب عفونت با ویروس آنفلوانزا در بافت‌های لنفوئیدی جوجه‌ها به‌وقوع می‌پیوندد و باید در مورد سروتیپ

### تشکر و قدردانی

بدین وسیله از همکاران حوزه معاونت پژوهشی دانشگاه آزاد اسلامی تشکر و قدردانی می‌شود.

### REFERENCES

1. Doustar Y. Experimental study of apoptosis induced by infectious bursal disease virus using TUNEL assay and electron microscope [dissertation]. Tehran: Tehran University; 2004. [In Persian]
2. Hablolvarid MH, Sohraby Haghdost I, Pourbakhsk SA, Gholami MR. A study on Histopathologic changes in chicken following intravenous inoculation with avian influenza virus A/chicken/Iran/1988(H9N2). Archives of Razi Institute 2003;55:41-51. [In Persian]
3. Barber GN. Host defense viruses and apoptosis. Cell Death Differ 2001;8:113-26.
4. Frankfurt OS, Krishan A. Identification of apoptotic cells by formamide – induced DNA denaturation in condensed chromatin. Histochem Cytochem 2001;49:369-78.
5. Ito T, Kobayashi Y, Morita T, Horimoto G, Kawaoka Y. Virulent influenza A viruses induces apoptosis in chickens. Virus Res 2002;84:27-35.
6. Kwon YK, John SJ, Kim MC. Highly pathogenic avian influenza (H5N1) in the commercial domestic ducks of South Korea. Avian Pathol 2005;34:367-70.
7. Kunio O, Manabu N, Bo Y, Toshio B, Toshio Y. Apoptosis induced by influenza virus-hemagglutinin stimulation may be related to fluctuation of cellular oxidative condition. Biol Pharmacol Bull 2003;26:141-47.
8. Liu J, Okazaki K, Ozaki H, Sakoda Y, Wu Q, Chen F, et al. H9N2 influenza viruses prevalent in poultry in china is phylogenetically distinct from A/quail/ Hong Kong/G1/97 presumed to be the donor of the internal protein genes of the H<sub>5</sub>N<sub>1</sub> Hong Kong/ 97virus. Avian Pathol. 2003;32:552-60.
9. Morris J, Nightingale S, Harry S, Clive S. Influenza A virus induced apoptosis is a multifactorial process: Exploiting reverse genetics to elucidate the role of influenza A virus proteins in virus – induced apoptosis. Virology 2005;335:198-211.
10. Mehranpour MJ, Dadras H, Khodakaram-Tafti A, Rahimian A, Toffan A. Pathological finding of highly pathogenic avian influenza virus A/Duck/Vietnam/12/2005(H5N1) in turkey. Int J Poultr Sci 2007;9:679-83.
11. Mo OI, Brugh M, Fletcher J, Rowland GN, Swayne G. Comparative pathology of chickens experimentally inoculated with avian influenza virus of low and high pathogenicity. Avian Dis 1997;41:125-36.
12. Uiprasertkul M, Kitphati R, Puthavathana P, Kriwong R, Kongchanagul A, Ungchusak K, et al. Apoptosis and pathogenesis of avian influenza A(H5N1) virus in humans. Emerg Infect Dis 2007;13:708-12.
13. Perkins LEL, Swayne D. Varied pathogenicity of a Hong Kong-origin H5N1 avian influenza virus in four passé ring species and budgerigars. Vet Pathol 2003;40:14-24.
14. Roberto P, Enrique A, Moises F, Luis P. Avian influenza: Histopathology and viral detection in formalin-fixed paraffin-embedded tissue by RT-PCR. Vet Med 2004;35:1-9.
15. Shalaby AA, Slemons RD, Swayne DE. Pathological studies of A/chicken/Alabama/7395/75 (H4N8) influenza virus in specific-pathogen-free laying hens. Avian Dis 1994;38:22-32.
16. Swayne DE, Slemons RD. Comparative pathology of intravenously inoculated wild duck- and turkey-origin types A influenza viruses in chickens. Avian Dis 1995;39:74-84.
17. To KF, Chan PK, Chan KF, Lee WK, Lam WY, Wong KF, et al. Pathology of fatal human infection associated with avian influenza A H5N1 virus. J Med Virol 2001;63:242-46.
18. Takizawa T. Influenza virus infection and apoptosis. Nippou Rinsho 2003;61:2001-2005.
19. Zhirnov OP, Ksenofontov AL, Kuzmina SG, Klenk HD. Interaction of influenza A virus M1 matrix protein with caspases. Biochemistry 2002;67:534-39.

20. Zhou J, Law HK, Cheung CY, Ng IH, Peiris JS, Lau YL. Functional tumor necrosis factor-related apoptosis-inducing ligand production by avian influenza virus-infected macrophages. *J Infect Dis* 2006;193:945-53.

Archive of SID