

اثرات حفاظتی کوئرستین در مقابل سمیت قلبی دوکسوروبیسین در موش صحرائی نر

فرزاد رحمانی^۱، نسیم آثاری^۱، پروانه نجفی زاده^{۲،۳}، سید زهرا موسوی^{۳،۴} طیبه رستگار^۵

^۱مرکز تحقیقات علوم دارویی، دانشکده داروسازی، واحد علوم دارویی دانشگاه آزاد اسلامی، تهران، ایران

^۲استادیار فارماکولوژی، گروه فارماکولوژی، دانشکده پزشکی، دانشگاه علوم پزشکی ایران، تهران، ایران

^۳باشگاه پژوهشگران جوان، واحد علوم دارویی دانشگاه آزاد اسلامی، تهران-ایران

^۴دانشیار سم شناسی، گروه فارماکولوژی-سم شناسی، دانشکده داروسازی، واحد علوم دارویی دانشگاه آزاد اسلامی، تهران، ایران

^۵استادیار آناتومی، گروه آناتومی، دانشکده پزشکی، دانشگاه علوم پزشکی تهران، تهران، ایران

چکیده

سابقه و هدف: دوکسوروبیسین داروی ضد سرطان موثر از دسته آنتراسیکلین ها است، گرچه به دلیل عوارض جانبی حاد و مزمن از جمله سمیت قلبی کاربرد بالینی آن محدود شده است. در این مطالعه اثر حفاظتی کوئرستین در سمیت قلبی ناشی از دوکسوروبیسین مورد بررسی قرار گرفت.

روش بررسی: در این مطالعه تجربی، موش های ویستار در ۵ گروه (هر گروه عموماً) استفاده شدند. در یک گروه کنترل، موش های صحرائی محلول سالین (۱ml/kg) و در گروه کنترل دیگر (حامل کوئرستین) محلول DMSO (۱ml/kg) را به صورت گاوژ بمدت ۱۴ روز دریافت کردند. در گروه کوئرستین، حیوانات به مدت ۱۴ روز داروی کوئرستین (۲۰mg/kg) به صورت گاوژ دریافت کردند. در گروه دکسوروبیسین، حیوانات دکسوروبیسین (۲۵mg/kg) را به مدت ۳ روز در روزهای ۱۲ و ۱۳ و ۱۴ به صورت داخل صفاقی دریافت کردند. در گروه پیش درمانی با کوئرستین، موش های صحرائی طی دوره ۱۴ روزه، کوئرستین (۲۰mg/kg) به صورت گاوژ و در روزهای ۱۲، ۱۳ و ۱۴، دکسوروبیسین (۲۵mg/kg) به صورت داخل صفاقی دریافت کردند. در روز ۱۵ ام پس از تعیین وزن، موش ها کشته شده، نمونه بافت قلب جهت بررسی آماده شد.

یافته ها: کاهش وزن معنی داری در حیوانات دریافت کننده دوکسوروبیسین دیده شد، اما پیش درمانی با کوئرستین مانع از کاهش وزن حیوانات در گروه دوکسوروبیسین شد. بررسی آسیب شناسی بافت قلب نشان داد کوئرستین اثر حفاظتی در برابر آسیب قلبی ناشی از دکسوروبیسین دارد.

نتیجه گیری: پیش درمانی با کوئرستین (به مدت دو هفته) توانست مانع بروز سمیت قلبی ناشی از دوکسوروبیسین گردد که احتمالاً از طریق خواص آنتی اکسیدانی خود، سبب حفاظت قلبی شده است.

واژگان کلیدی: کوئرستین، دوکسوروبیسین، سمیت قلبی.

مقدمه

بررسی های اپیدمیولوژیک در ایران، بعد از بیماری های قلبی و عروقی و حوادث، سرطان ها سومین عامل مرگ به حساب می آیند و روزانه ۹۸ نفر به علت سرطان می میرند (۲،۳). میزان بروز سرطان با افزایش سن، افزایش می یابد. با توجه به افزایش سن جمعیت دنیا، پیش بینی می شود تا سال ۲۰۳۰ حدود ۷۰ درصد بدخیمی ها در گروه سنی بالای ۶۵ سال رخ دهد (۴). میزان بروز سرطان در کشور ما در مقایسه با آمریکا ۱۵ برابر و در مقایسه با اروپای غربی ۱۲ برابر کمتر است (۵). درمان های

امروزه سرطان به عنوان یکی از علل اصلی مرگ در کشورهای توسعه یافته از لحاظ اقتصادی و دومین علت عمده مرگ در کشورهای در حال توسعه به شمار می رود (۱). براساس آخرین

آدرس نویسنده مسئول: باشگاه پژوهشگران جوان، واحد علوم دارویی دانشگاه آزاد اسلامی، تهران-ایران

سید زهرا موسوی (email: mosavi50@yahoo.com)

تاریخ دریافت مقاله: ۹۶/۵/۲

تاریخ پذیرش مقاله: ۹۶/۹/۸

در سمیت کبدی حاصل از اتانول، استامینوفن، سموم ضد آفات دارد، اما مکانیسم دقیق این اثر محافظتی هنوز کاملاً شناخته نشده است. اهمیت و ضرورت مطالعه حاضر در آن است که سمیت قلبی ناشی از دوکسوروبیسین می‌تواند به عنوان تهدید جدی در بیمار باشد و زندگی فرد را به خطر اندازد و در این زمینه تاکنون روش پیشگیری و درمانی کاملاً تأیید شده ای یافت نشده است؛ بنابراین بررسی روش‌های جدیدی همچون استفاده از آنتی‌اکسیدان‌هایی مانند کوئرستین در این زمینه ضروری به نظر می‌رسد. اخیراً استفاده از مواد غذایی دارای اجزای زیست فعال برای جلوگیری از بیماری‌های مختلف مورد توجه قرار گرفته است که یکی از آنتی‌اکسیدان‌های مورد مطالعه فلاونوئید کوئرستین است (۲۲-۲۰).

مطالعه حاضر با هدف بررسی اثر حفاظتی فلاونوئید کوئرستین در سمیت قلبی ناشی از دوکسوروبیسین در موش صحرایی انجام گرفت.

مواد و روشها

در این مطالعه تجربی، از موش‌های صحرایی نژاد Wistar، با وزن ۲۰۰-۲۲۰ گرم استفاده شد. موش‌ها از دانشگاه علوم پزشکی ایران خریداری و در قفس‌های تمیز و مخصوص نگهداری شدند. روزانه آب و غذای کافی در اختیار آنها قرار داده شد. دما و رطوبت اتاق در حد استاندارد نگه داشته شد و حیوانات در معرض روشنائی کافی به صورت ۱۲ ساعت روشنائی/تاریکی قرار گرفتند و بعد از گذشت دوره انس با محیط حیوان‌خانه به مدت یک هفته، آزمایش‌های مربوطه روی موش‌ها انجام گرفت. در حین آزمایشات، اصول اخلاقی کار با حیوانات آزمایشگاهی طبق دستورالعمل دانشگاه آزاد اسلامی واحد علوم دارویی رعایت شد.

گروه‌های مورد مطالعه

در این مطالعه، موش‌های ویستار به طور تصادفی به ۵ گروه (در هر گروه ۶ موش) تقسیم شدند:

۱- گروه کنترل: موش‌های صحرایی به مدت ۱۴ روز سالیین ۱ ml/kg از طریق گاواژ دریافت کردند.

۲- گروه کنترل (حامل کوئرستین): موش‌های صحرایی به مدت ۱۴ روز DMSO را با دوز ۱ ml/kg به صورت گاواژ دریافت کردند.

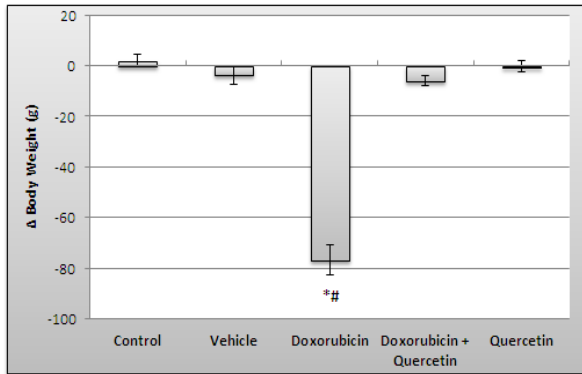
۳- گروه کوئرستین: موش‌های صحرایی به مدت ۱۴ روز داروی کوئرستین را با دوز ۲۰ mg/kg به صورت گاواژ دریافت کردند.

رایج برای سرطان شامل جراحی، شیمی درمانی و پرتوافشانی است. در تجویز طولانی مدت داروهای ضد سرطان، سمیتهای سیستمیک از جمله فاکتورهای محدود کننده در درمان هستند. علاوه بر اثرات جانبی شدید، درمان‌های در دسترس کنونی میزان بقای کمی را بهمراه داشته و نتایج بالینی برای بسیاری از سرطان‌ها را محدود کرده است (۶).

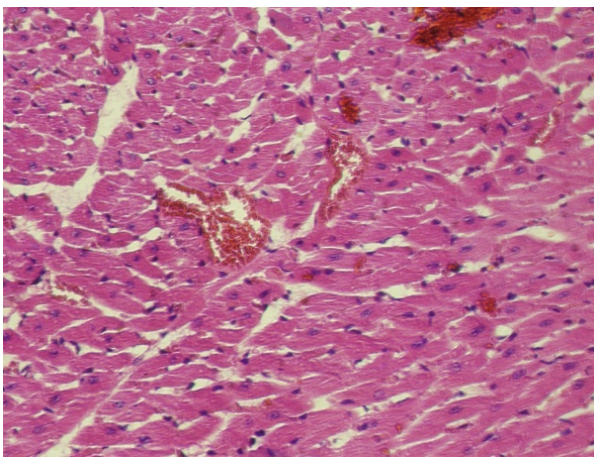
دوکسوروبیسین (DOX) یک آنتی‌بیوتیک با طیف وسیعی از عملکرد ضدتوموری و ضدسرطانی (آنتی‌نئوپلاستیک) است و از اواخر دهه ۶۰ میلادی به طور گسترده‌ای در درمان سرطان استفاده می‌شود (۸،۷). اما متاسفانه به دلیل آسیب به بافت‌های غیر هدف، و نیاز به محدودیت دوزهای درمانی دوکسوروبیسین و تقلیل کیفیت زندگی بیماران در طی درمان و پس از آن، اغلب این امر درمان سرطان را پیچیده می‌کند. مکانیزم‌های متعددی برای عوارض جانبی سمیت قلبی و کبدی دوکسوروبیسین از جمله تولید رادیکال‌های آزاد، آسیب میتوکندریایی و سمیت سلولی گزارش شده است (۹-۱۱). اعتقاد بر این است تولید گونه‌های اکسیژنی فعال (ROS) و تحریک مرگ سلولی (آپوپتوزیس) نقش محوری را در فرایند سمیت بافت‌های مختلف از قبیل قلب و کبد ایفا می‌کنند (۱۲-۱۴). سلول‌ها به طور کلی از آسیب ناشی از رادیکال‌های آزاد با استفاده از سیستم دفاعی آنتی‌اکسیدان‌تی و جهت تعدیل سمیت ناشی از دوکسوروبیسین از طریق سیستم دفاع آنتی‌اکسیدان‌تی وابسته به گلوکاتینون محافظت می‌کنند (۱۵).

در طی دهه اخیر، تلاش‌های قابل توجهی از سوی محققان حیطه‌های پزشکی برای گسترش استراتژی‌هایی جهت جلوگیری از سمیت قلبی و کبدی انجام شده است (۱۶-۱۸). از جمله در مطالعه‌ای اثر حفاظتی مورفین در سمیت قلبی ناشی DOX گزارش شده است (۱۶). محققان دیگر نیز اثر حفاظتی تترادرین ۲ و آمیفوستین ۳ را در برابر آسیب و سمیت قلبی ناشی از DOX نشان داده‌اند (۱۷،۱۸). از آنجا که ترکیبات طبیعی دارای اثرات آنتی‌اکسیدان‌تی قوی هستند، امروزه توجه ویژه‌ای در به کارگیری آنها در جهت کاهش عوارض جانبی و سمیت دارویی می‌شود. کوئرستین یک فلاونوئید با نام علمی فنتا هیدروکسی فلاون و فرمول $C_{15}H_{10}O_7$ در گیاهان و مواد غذایی همچون پیاز، چای سبز، شراب قرمز، کلم بروکلی یافت می‌شود (۱۹). کوئرستین یک آنتی‌اکسیدان بسیار قوی است که مطالعات زیادی حاکی از این است که این فلاونوئید دارای اثرات زیادی از جمله نوروپروتکتیو، ضد سرطان، ضد التهاب و آنتی‌دیابت است. برخی مطالعات نیز نشان داده‌اند که کوئرستین اثر محافظتی

اثرات حفاظتی کوئرستین در مقابل سمیت قلبی دکسوروبیسین



نمودار ۱. نتایج تغییرات در وزن موش صحرایی در گروه های مورد مطالعه (میانگین ± انحراف معیار). $p < 0.05^*$ در مقایسه با گروه کنترل؛ $\# p < 0.05$ در مقایسه با گروه دکسوروبیسین + کوئرستین؛ تعداد = ۶



شکل ۱. نمایی از قلب را در گروه دریافت کننده DMSO

شکل ۲، نمایی از قلب را در گروه دریافت کننده کوئرستین نشان می‌دهد. در این گروه تارهای عضلانی قلبی و سلول‌های قلبی نرمال هستند، فقط مقداری خیلی جزئی مخطط بودن مشخص نیست.

شکل ۳، نمایی از قلب در گروه دریافت کننده دکسوروبیسین را نشان می‌دهد. تأثیرات عروقی دارو به خوبی مشخص است و مشاهده پرخونی خیلی واضح است و اکویله شدن و از بین رفتن تارهای عضلانی و مشخص نبودن تارهای عضلانی و همچنین رشته کلاژن مشاهده می‌شود.

شکل ۴، نمایی از قلب در گروه دریافت کننده دکسوروبیسین به همراه کوئرستین را نشان می‌دهد. نسبت به گروه دکسوروبیسین، حالت واکویله شدن و از بین رفتن تارهای عضلانی به مقدار خیلی کمتر مشاهده می‌شود که نشان از تأثیر درمانی کوئرستین است و همچنین رشته‌های کلاژن به مقدار خیلی کم مشاهده می‌شود.

۴- گروه دکسوروبیسین: موش‌های صحرایی که داروی دکسوروبیسین را به مدت ۳ روز در روزهای ۱۲ و ۱۳ و ۱۴ با دوز ۲۵mg/kg به صورت داخل صفاقی دریافت کردند.

۵- گروه پیش درمانی با کوئرستین: موش‌های صحرایی که طی دوره ۱۴ روزه داروی کوئرستین را با دوز ۲۰mg/kg به صورت گاوژ و در روزهای ۱۲ و ۱۳ و ۱۴ داروی دکسوروبیسین را با دوز ۲۵mg/kg به صورت داخل صفاقی دریافت کردند.

در روز ۱۵ ام همه موش‌ها کشته شده، قلب آنها خارج و با محلول نرمال سالین شستشو و نمونه‌ها به مدت یک هفته درون فرمالین ۱۰٪ و سپس به محلول فرمالین ۴٪ انتقال داده شدند.

بررسی هیستوپاتولوژی

نمونه قلب در محلول فرمالین ۴٪ جهت برش و تهیه لام پاتولوژی با استفاده از شیوه‌های رایج پاساژ بافت و تهیه مقاطع آسیب شناسی فرستاده شد. توسط دستگاه میکروتوم، برشهایی به ضخامت ۵ میکرون تهیه شد و با روش رنگ آمیزی هماتوکسیلین -ئوزین آماده شد (۲۳). بررسی و مشاهدات مقاطع آسیب شناسی توسط یک پاتولوژیست انجام پذیرفت.

یافته‌ها

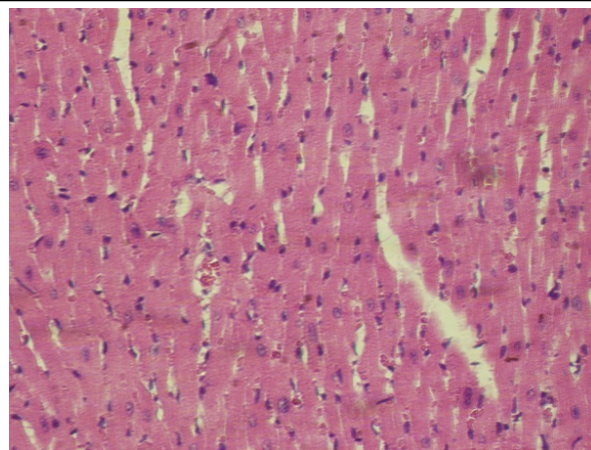
بررسی روند وزن گیری حیوانات در گروه های مورد مطالعه: نتایج تغییرات در وزن موش صحرایی در گروه‌های مورد مطالعه در نمودار ۱ آمده است. نتایج مطالعات نشان داد که تغییرات وزن حیوان در گروه دکسوروبیسین در مقایسه با گروه کنترل اختلاف معنی داری دارد ($P < 0.05$). این در حالی است که بین گروه های درمان و گروه کنترل اختلاف معنی داری مشاهده نشد.

بررسی بافت شناسی: تغییرات آسیب شناسی بافتی تمامی گروه‌ها در شکل‌های ۱ تا ۴ مقایسه شده است. شکل ۱، نمایی از قلب را در گروه دریافت کننده DMSO نشان می‌دهد. در گروه تیمار با DMSO، سلول‌های قلبی و ساختار سلولی آنها نرمال هستند و مقدار خیلی کم عروق خونی مشاهده می‌شوند. فیبرهای میوکاردیال و تارهای عضلانی نرمال هستند.

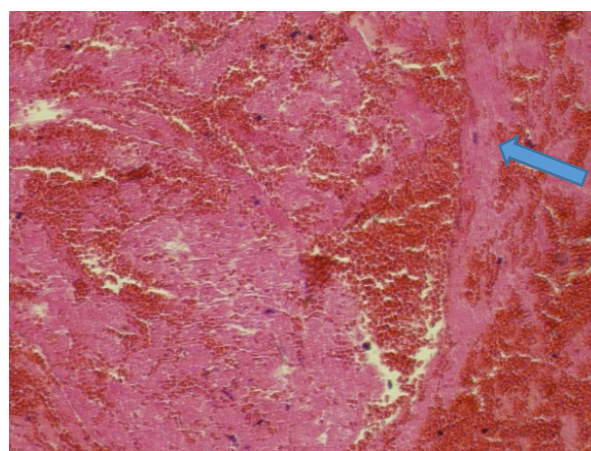
این مطالعه با هدف بررسی اثر حفاظتی کوئرستین در سمیت قلبی ناشی از دکسوروبیسیسین در موش صحرایی نر انجام پذیرفت. در بررسی تغییرات وزن بدن موش‌ها به خوبی مشخص شد که پیش درمانی با کوئرستین مانع از کاهش شدید وزن بدن در حیوانات دریافت کننده دکسوروبیسیسین می‌شود. پژوهشگران هدف از اندازه‌گیری وزن بدن موش‌ها را به دست آوردن ملاکی کلی (general indicator) از وضعیت سلامت عمومی (Health state) موش‌ها به دنبال تجویز مواد شیمیایی مطرح می‌کنند. یافته‌های این پژوهش‌ها عموماً نتایج یکسانی را در تاثیر سموم بر وزن بدن نشان می‌دهد که با کاهش جدی همراه است. افزایش استرس اکسیداتیو (Oxidative stress) و اختلالات متابولیک (Metabolic disturbance) به واسطه حضور رادیکال‌های آزاد (Free radicals) به عنوان دلایل عمده کاهش سرعت طبیعی تغییرات وزن بدن به دنبال تجویز مواد سمی مختلف مطرح می‌شوند (۲۴،۲۵).

بر اساس یافته‌های بافت شناسی مطالعه حاضر، تجویز کوئرستین توانست محافظت قلبی مناسبی در مقابل سمیت ناشی از دکسوروبیسیسین ایجاد نماید. دکسوروبیسیسین در دوز ۲۵mg/kg به مدت ۳ روز سبب آسیب بافت قلب، در مقایسه با گروه کنترل شد و پیش درمانی با کوئرستین (به مدت دو هفته) توانست مانع بروز سمیت قلبی ناشی از دکسوروبیسیسین شود. با تجویز کوئرستین همراه با دکسوروبیسیسین، در مقایسه با گروه دکسوروبیسیسین حالت واکوبله شدن و از بین رفتن تارهای عضلانی به مقدار خیلی کمتر و همچنین رشته‌های کلاژن به مقدار خیلی کم مشاهده می‌شود که نشان از تاثیر پیش درمانی کوئرستین است. در همین راستا، بررسی‌های ما در اثر حفاظت کبدی کوئرستین نشان داد که پیش درمانی با کوئرستین توانست افزایش واضح و مشخص در سطح آنزیم‌های کبدی ALT, AST, ALP و میزان مالون دی آلدئید (MDA، بیومارکر استرس اکسیداتیو) ناشی از سمیت دکسوروبیسیسین را کاهش دهد. علاوه بر این کوئرستین توانست میزان SOD را در گروه کوئرستین - دکسوروبیسیسین افزایش دهد (در دست چاپ).

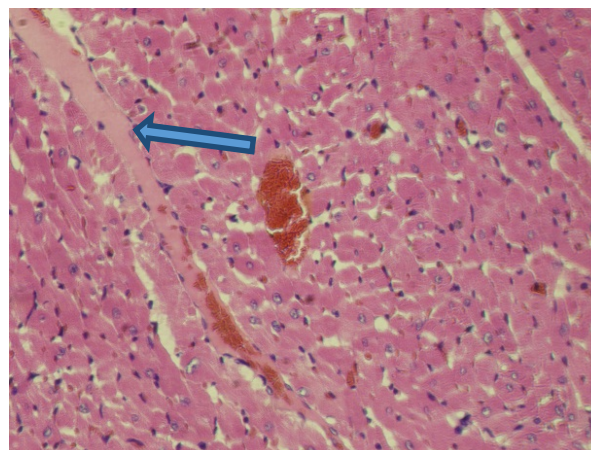
اثرات مفید فوق را می‌توان به اثرات آنتی اکسیدانی و کاهش استرس‌های اکسیداتیو این فلاونوئید مرتبط دانست. به این معنا که کوئرستین با جلوگیری از پراکسیداسیون لیپیدی منجر به تثبیت غشاءهای سلولی می‌شود. نقش استرس اکسیداتیو و مداخله گونه‌های فعال اکسیژن در پاتوژنز سمیت قلبی دکسوروبیسیسین به اثبات رسیده است (۲۶). اثر محافظتی



شکل ۲. نمایی از قلب را در گروه دریافت کننده کوئرستین



شکل ۳. نمایی از قلب در گروه دریافت کننده دکسوروبیسیسین



شکل ۴. نمایی از قلب در گروه دریافت کننده دکسوروبیسیسین به همراه کوئرستین

بحث

دکسوروبیسیسین داروی ضد سرطان از دسته آنتراسیکلین‌ها است که در شیمی درمانی طیف وسیعی از سرطان‌ها کاربرد دارد، اما به دلیل عوارض جانبی از جمله سمیت قلبی، سمیت کلیوی و کبدی استفاده از این دارو محدود شده است (۹،۱۰).

در مطالعه دیگری که به اثر محافظتی کوئرستین و کورکومین در سمیت کبدی و کلیوی القا شده با پاراستامول پرداخت، کوئرستین توانست به خوبی آسیب‌های کبدی را محدود کند (۳۱).

با توجه به مجموعه فوق الذکر، احتمالاً کوئرستین از طریق خواص آنتی‌اکسیدانی خود، قلب را در برابر اثرات اکسیداتیو سمیت دوکسوروبیسین محافظت می‌کند. بنابراین، پس از انجام کارآزمایی‌های شاهددار اتفاقی و حصول نتایج مثبت، این فلاونوئید می‌تواند به عنوان یک داروی جهت پیشگیری از آسیب‌های اکسیداتیو کبدی ناشی از دوکسوروبیسین در بیماران سرطانی توصیه شود و به عنوان یک منبع قابل دسترس با خاصیت آنتی‌اکسیدانی به صورت مکمل و افزودنی غذایی و یا از طریق صنایع داروسازی به طور همزمان با داروی دوکسوروبیسین مورد استفاده قرار گیرد. اینکه آیا کوئرستین باعث کاهش اثرات درمانی دوکسوروبیسین می‌شود یا خیر در این مطالعه نامشخص مانده و امکان مقایسه از نظر تاثیرات در مواردی که دچار نئوپلازی هستند، فراهم نشده است و نیاز به مطالعات آتی و گسترده‌تری دارد.

در این مطالعه، القای سمیت با دوکسوروبیسین در موش سالم انجام شد. پیشنهاد می‌شود این مطالعه در مدل سرطان نیز انجام شود، به علاوه تغییر سطح آنزیم‌های قلبی و مالوندی‌آلدئید بررسی شود. در مطالعه حاضر، دوکسوروبیسین به صورت داخل صفاقی تجویز شد. پیشنهاد می‌شود در مطالعات بعدی به شیوه وریدی استفاده شود و از دوزهای متفاوتی از کوئرستین استفاده شود.

تشکر و قدردانی

مؤلفین مراتب سپاس خود را از معاونت پژوهشی دانشگاه آزاد اسلامی واحد علوم دارویی و مرکز تحقیقات گیاهان دارویی ابراز می‌دارند. از کارشناسان محترم بخش سم شناسی - فارماکولوژی دانشکده داروسازی نیز صمیمانه قدردانی می‌شود.

REFERENCES

1. Jemal A, Bray F, Center MM, Ferlay J, Ward E, Forman D. Global cancer statistics. *CA Cancer J Clin* 2011;61:69-90.
2. Azizi F, Hatami H, Janghorbani M, mohaghegh MA. Introduction to Cancer Epidemiology and control of common diseases in Iran, Second edition, Endocrinology and Metabolism Research Center, Tehran University of Medical Sciences and Health Services - Health shahidbeheshti, Eshtiagh Publication 2001;158-84.
3. National Comprehensive Cancer Control Program, Department of Health, Department of Cancer Management Center noncommunicable diseases, Ministry of Health and Medical Education, 2014, [Persian].
4. Balducci L. Epidemiology of cancer and aging. *J Oncol Manag* 2005;14:47-50.

کوئرستین در سمیت کبدی اتانول گزارش شده است و به نقش مهارى فلاونوئید کوئرستین بر استرس اکسیداتیو اشاره داشته‌اند (۲۷).

در بررسی اثر محافظتی کوئرستین استخراج شده از عصاره چای سیاه بر روی پراکسیداسیون لیپیدی و تغییرات آنزیم‌های آنتی‌اکسیدانی ناشی از سمیت حشره کش‌ها روی کبد موش سوری گزارش شد که عصاره آبی چای سیاه سطح پراکسیداسیون چربی را به طوی چشم‌گیری کاهش می‌دهد و نیز سطح عوامل آنتی‌اکسیدانی از جمله SOD (superoxide dismutase) GPx، (glutathione peroxidase) را تا سطح مشابه گروه کنترل افزایش می‌دهد و این تغییرات ناشی از اثرات آنتی‌اکسیدانی پلی‌فنول‌های چای سیاه گزارش شده است (۲۸).

در مطالعه دیگری، اثر محافظتی کوئرستین به عنوان یک آنتی‌اکسیدان در زخم معده حاد ناشی از اتانول مورد بررسی قرار گرفت. افزایش سطح MDA و نیز کاهش میزان GPx و SOD به طور معنی‌داری نسبت به گروه کنترل مشاهده شد. این محققین نیز اثر محافظتی کوئرستین بر زخم‌های معده ایجاد شده با اتانول را ناشی از فعالیت آنتی‌اکسیدانی کوئرستین بیان کردند (۲۹).

همچنین کوئرستین اثر محافظتی در سمیت حاد کبدی ناشی از تتراکلرید کربن نشان داده است. تجویز کوئرستین در مدل سمیت به صورت گاوژاژ به مدت ۲ هفته سبب کاهش در سطح MDA و کاهش سطح افزایش یافته آنزیم‌های کبدی نسبت به گروه مسموم با تتراکلرید کربن شد. همچنین بررسی آنزیم‌های SOD و GPx نشان داد، میزان این آنزیم‌ها در گروه مسموم با تتراکلرید کربن به طور معنی‌داری نسبت به گروه کنترل کاهش، اما در گروه درمان با کوئرستین به طور معنی‌داری نسبت به گروه مسموم افزایش پیدا کرده است (۳۰).

5. According to the National Cancer Registry, Ministry of Health and Medical Education, Department of Health, 2009, Treatment of non-communicable diseases and cancer management, 2011, [Persian].
6. Li M, Xiong G. Ion channels as targets for cancer therapy. *Int J Physiol Pathophysiol Pharmacol* 2011;3:156-66.
7. Arcamone F, Cassinelli G, Fantini G, Grein A, Orezzi P, Pol C, et al. Adriamycin, 14-Hydroxydaunomycin, a new antitumor antibiotic from *S. peuceetius* var. *caesius*. *Biotechnol Bioeng* 2000;67:704-13.
8. Di Marco A, Gaetani M, Scarpinato B. Adriamycin (NSC-123 127) a new antibiotic with antitumor activity. *Cancer Chemother Rep* 1969;53:33-7.
9. Lefrak EA, Pitha J, Rosenheim S, Gottlieb JA. A clinicopathologic analysis of adriamycin cardiotoxicity. *Cancer* 1973;32:302-14.
10. Von Hoff DD, Layard MW, Basa P, Davis HL, Von Hoff AL, Rozenzweig M, et al. Risk factors for doxorubicin-induced congestive heart failure. *Ann Intern Med* 1979;91:710-7.
11. Kalender Y, Yel M, Kalender S. Doxorubicin hepatotoxicity and hepatic free radical metabolism in rats: the effects of vitamin E and catechin. *Toxicology* 2005;209:39-45.
12. Saad SY, Najjar TA, Al-Rikabi AC. The preventive role of deferoxamine against acute doxorubicin-induced cardiac, renal and hepatic toxicity in rats. *Pharmacol Res* 2001;43:211-8.
13. Injac R, Perse M, Boskovic M, Djordjevic-Milic V, Djordjevic A, Hvala A, et al. Cardioprotective effects of fullereneol C60 (OH) 24 on a single dose doxorubicin-induced cardiotoxicity in rats with malignant neoplasm. *Technol Cancer Res Treat* 2008;7:15-25.
14. Injac R, Perse M, Cerne M, Potocnik N, Radic N, Govedarica B, et al. Protective effects of fullereneol C 60 (OH) 24 against doxorubicin-induced cardiotoxicity and hepatotoxicity in rats with colorectal cancer. *Biomaterials* 2009;30:1184-96.
15. Zolfagharzadeh F, Roshan VD. Pretreatment hepatoprotective effect of regular aerobic training against hepatic toxicity induced by doxorubicin in rats. *Asian Pac J Cancer Prev* 2013;14:5227-32.
16. Kelishomi RB, Ejtemaeemehr S, Tavangar SM, Rahimian R, Mobarakeh JI, Dehpour AR. Morphine is protective against doxorubicin-induced cardiotoxicity in rat. *Toxicology* 2008;243:96-104.
17. Dragojević-Simić V, Dobrić S, Jačević V, Bokonjić D, Milosavljević I, Kovačević A, et al. Efficacy of amifostine in protection against doxorubicin-induced acute cardiotoxic effects in rats. *Vojnosanit Pregl* 2013;70:38-45.
18. Xu M, Sheng L, Zhu X, Zeng S, Chi D, Zhang GJ. Protective effect of tetrandrine on doxorubicin-induced cardiotoxicity in rats. *Tumori* 2010;96:460-4.
19. Lakhanpal P, Rai DK. Quercetin: a versatile flavonoid. *IJMU* 2007;2:22-37.
20. Abo-Salem OM, Abd-Ellah MF, Ghonaim MM. Hepatoprotective activity of quercetin against acrylonitrile-induced hepatotoxicity in rats. *J Biochem Mol Toxicol* 2011;25:386-92.
21. Baluchnejadmojarad T, Roghani M, Homayounfar H. Inhibitory effect of high dose of the flavonoid quercetin on amygdala electrical kindling in rats. *Basic Clin Neurosci* 2010;1:57-61.
22. Inal M, Altinişik M, Bilgin MD. The effect of quercetin on renal ischemia and reperfusion injury in the rat. *Cell Biochem Funct* 2002;20:291-6.
23. Lee G, Luna HT, Editors. Manual of histologic staining methods of the armed forces institute of pathology. 3rd ed. New York: Mc Graw-Hill Book Company; 1988.p.32-107.
24. Ovesen L, Allingstrup L, Hannibal J, Mortensen EL, Hansen OP. Effect of dietary counseling on food intake, body weight, response rate, survival, and quality of life in cancer patients undergoing chemotherapy: a prospective, randomized study. *J Clin Oncol* 1993;11:2043-9.
25. Mousavi Z, Hassanpourezatti M, Najafzadeh P, Rezagholian S, Rhamanifar MS, Nosrati N. Effects of Subcutaneous Injection MnO₂ Micro-and Nanoparticles on Blood Glucose Level and Lipid Profile in Rat. *Iran J Med Sci* 2016;41:518-24.
26. Rašković A, Stilinović N, Kolarović J, Vasović V, Vukmirović S, Mikov M. The protective effects of silymarin against doxorubicin-induced cardiotoxicity and hepatotoxicity in rats. *Molecules* 2011;16:8601-13.
27. Kahraman A, Çakar H, Köken T. The protective effect of quercetin on long-term alcohol consumption-induced oxidative stress. *Mol Biol Rep* 2012;39:2789-94.
28. Khan SM. Protective effect of black tea extract on the levels of lipid peroxidation and antioxidant enzymes in liver of mice with pesticide-induced liver injury. *Cell Biochem Funct* 2006;24:327-32.

29. Coşkun Ö, Kanter M, Armutçu F, Çetin K, Kaybolmaz B, Yazgan Ö. Protective effects of quercetin, a flavonoid antioxidant, in absolute ethanol-induced acut gastric ulcer. *Eur J Gen Med* 2004;1:37-42.
30. Cui Y, Han Y, Yang X, Sun Y, Zhao Y. Protective effects of quercetin and quercetin-5', 8-disulfonate against carbon tetrachloride-caused oxidative liver injury in mice. *Molecules* 2013;19:291-305.
31. Yousef MI, Omar SA, El-Guendi MI, Abdelmegid LA. Potential protective effects of quercetin and curcumin on paracetamol-induced histological changes, oxidative stress, impaired liver and kidney functions and haematotoxicity in rat. *Food Chem Toxicol* 2010;48:3246-61.