

گزارش یک مورد آنمی فانکونی با افت شنوایی عمیق دو طرفه

دکتر سید موسی صدر حسینی^۱ - شهناز علمداری^۲ - دکتر اعظم علمداری^۳ - دکتر لیلا مشعلی^۴

- ^۱ - گروه گوش، گلو و بینی، بیمارستان امام خمینی، دانشکده پزشکی، دانشگاه علوم پزشکی تهران، ایران
- ^۲ - کارشناس شنوایی شناسی بیمارستان امام خمینی، دانشگاه علوم پزشکی تهران، ایران
- ^۳ - دستیار داخلی بیمارستان امام خمینی، دانشکده پزشکی، دانشگاه علوم پزشکی تهران، ایران
- ^۴ - دستیار گوش، گلو و بینی بیمارستان امام خمینی، دانشکده پزشکی، دانشگاه علوم پزشکی تهران، ایران

چکیده

زمینه: آنمی فانکونی بیماری ارثی بوده و به صورت اتوزومال مغلوب منتقل می‌شود و با پان‌سیتوپنی پیشرونده و اختلالات مادرزادی متعدد و افزایش استعداد ابتلا به لوسمی میلوژن حاد و کانسره‌های اپیتلیال به‌ویژه در ناحیه سر و گردن و سیستم ادراری و تناسلی مشخص می‌شود. فنوتیپ ظاهری این بیماری به صورت قد کوتاه، لکه‌های شیر قهوه‌ای متعدد روی پوست، چشمان کوچک، عقب ماندگی ذهنی و اختلالات اسکلتی و اختلالات شنوایی می‌باشد.

مورد: بیمار مورد نظر مرد ۲۳ ساله کشاورزی است که مورد شناخته شده آنمی فانکونی از ده سالگی می‌باشد که تحت درمان بوده و از ۵ سال قبل درمان را بدون اطلاع پزشک قطع کرده است. بیمار در سن ۲۳ سالگی با تشخیص پنومونی در اورژانس بیمارستان بستری و تحت درمان قرار گرفت در آن زمان به دلیل کاهش شنوایی که از چند ماه قبل ذکر می‌نمود به واحد ادیومتری ارجاع شد. طی آزمایش‌های ادیومتری کاهش شنوایی عمیق دو طرفه مشاهده گردید.

نتیجه‌گیری: یکی از اختلالات مادرزادی دیده شده در این بیماری اختلالات شنوایی است که بیشتر به صورت افت شنوایی انتقالی تنگی مجرای شنوایی خارجی و بدشکلی‌های لاله گوش و گاهی کاهش شنوایی حسی - عصبی پیشرونده می‌باشد. در بیمار مورد نظر در معاینات بالینی لاله و مجرای گوش و پرده تمپان طبیعی و نتایج آزمون تمپانومتری نوع An بوده و نتیجه ادیومتری افت شنوایی عمیق دوطرفه را نشان می‌داد که این مورد از یافته‌های بسیار نادر در بیماری مورد نظر می‌باشد.

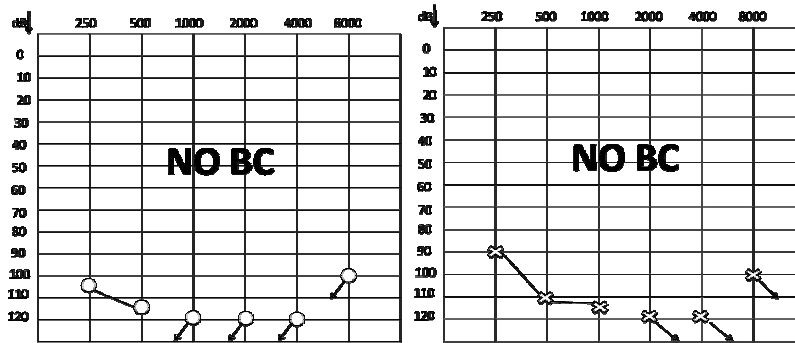
واژگان کلیدی: آنمی فانکونی، کاهش شنوایی انتقالی، آنومالی‌های گوش

(وصول مقاله: ۸۷/۶/۵، پذیرش: ۸۷/۱۰/۲۲)

مقدمه

نزدیک به ۱۰۰۰ نفر از این بیماری رنج می‌برند (۱). آنمی فانکونی در مردان نسبت به زنان بیشتر دیده می‌شود و شیوع آن ۵-۱ نفر در یک میلیون نفر است. شیوع آن در سفید پوستان آفریقای جنوبی بیشتر و حدود ۱ در ۲۲۰۰۰ نفر می‌باشد و شیوع هتروژن آن ۱ در ۷۷ نفر گزارش شده

آنمی فانکونی اولین بار توسط Guido Fanconi در سال ۱۹۲۷ در سه برادر با Pancytopenia و ناهنجاری گزارش شد (۱). این بیماری ژنتیکی از بیش از ۶۰ کشور جهان گزارش شده و در هر قوم و نژادی اعم از سفید پوست، هندی، آمریکائی و آسیائی دیده شده است (۲). در حال حاضر در دنیا



Speech Test

	SRT	MCL	SDS	UCI
R	NR	NR	NR	NR
L	NR	NR	NR	NR

شکل ۱ - نتیجه آزمون ادیومتری

انگشت شست می‌باشد، اما ممکن است عده‌ای ظاهری طبیعی داشته باشند.

برای تشخیص آنمی فانکونی آزمایش شکست کروموزومی (chromosomal breakage test) انجام می‌شود که با تجزیه و تحلیل جهش (mutation analysis) تأیید می‌شود.

اختلالات هماتولوژیک از علائم جدی این بیماری است. در سن ۴۰ سالگی ۹۸ درصد از بیماران یکی از انواع اختلالات هماتولوژیک را خواهند داشت. علائم پیشرونده هستند و اغلب منجر به نقص کامل مغز استخوان می‌شوند. در هنگام تولد اکثر بیماران طبیعی هستند و اولین اختلال هماتولوژیک آنها در دهه اول زندگی (حدود سن ۷ سالگی) رخ می‌دهد که تنها میزان گلبول قرمز آنها پایین می‌آید و با گذشت ۱۰ سال در ۵۰ درصد بیماران Pancytopenia (افت پلاکت، گلبول سفید و گلبول قرمز) ایجاد می‌شود. بدنبال این کمبودها احتمال خونریزی و خطر ابتلا به عفونت بیشتر خواهد شد (۵).

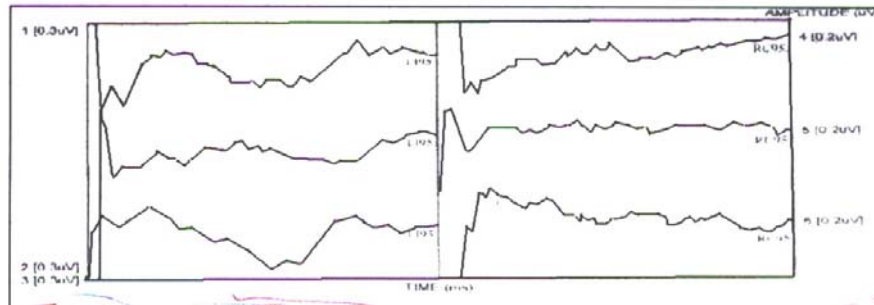
از عوارض دیگر این بیماری پیشرفت به سمت لوسمی میلوزن حاد (acute myelogenous leukemia) می‌باشد. در

است (۴ و ۳).

این بیماری به صورت اتوزومال مغلوب منتقل می‌شود و حدود ۱۳ ژن جهش یافته در آن دخیل است که شامل A, B, C, D1, D2, E, F, G, I, J, L, M, N می‌باشد و در یک مورد به نام FANCB استثنائاً ژن بر روی کروموزوم X واقع شده است (۵). بنابراین برای اینکه این بیماری به کودکی منتقل شود والدین هر دو باید حامل (carrier) باشند در آن صورت در هر حاملگی احتمال اینکه نوزادی با این بیماری متولد شود ۲۵ درصد خواهد بود. مشاوره ژنتیکی و انجام تست‌های ژنتیکی برای خانواده‌هایی که حامل ژن آنمی فانکونی هستند ضروری می‌باشد.

متوسط سن در زمان تشخیص در مردان و زنان به ترتیب ۵، ۶ و ۸ سال است اگر چه اکثر بیماران در زمان تشخیص کمتر از ۱۵ سال هستند اما ۴ درصد تا یک سالگی تشخیص داده می‌شوند و کمتر از نیمی از بیماران در زمان تشخیص، تظاهرات هماتولوژیک دارند (۲).

اگرچه فنوتیپ ظاهری این بیماری شامل قامت کوتاه، چشمان کوچک، لکه‌های شیر قهوه‌ای متعدد روی پوست (café-au-lait spots) و اختلالات اسکلتی شامل فقدان یا هایپوپلازی



شکل ۲: نتیجه آزمون ABR

شده متوجه شد که این مشکل از حدود چند ماه قبل بنا به گفته اطرافیان وجود داشته است. بدنبال مشاوره گوش، گلو و بینی بیمار به واحد ادیومتری ارجاع گردید که آزمون‌های ادیومتری تن خالص، ایمیتانس و ABR انجام شد. (مطابق شکل ۲ و ۱).

بحث

همانطور که ذکر شد اختلال گوشی یکی از علائم این بیماری می‌باشد به صورت کاهش شنوایی انتقالی، تنگی مجرای شنوایی خارجی، بدشکلی‌های لاله گوش و گاهی کاهش شنوایی حسی عصبی پیشرونده بروز می‌کند. در بین این تظاهرات کاهش شنوایی انتقالی دو طرفه و نامتقارن با افت بیشتر در فرکانس‌های پایین بیشتر شایع بوده است (۶) که در بعضی از بیماران سیر پیشرونده دارد در بیمار مورد نظر در معاینات بالینی لاله گوش، مجرای شنوایی و پرده تمپان کاملاً طبیعی بودند و نتیجه تمپانومتری نوع دوم An را در دو طرف نشان می‌داد. ولی در ادیومتری تن خالص افت شنوایی عمیق با باقیمانده شنوایی در فرکانس‌های پایین دیده شد. آزمون ABR نیز انجام گرفت که نتایج ادیومتری را تأیید می‌نمود.

نظر به اینکه در بیمار مورد نظر سابقه‌ای از شنوایی در ۵ سال اخیر وجود نداشت و با توجه به اینکه بیمار از هوش بالایی برخوردار نبود (احتمالاً بدلیل عقب ماندگی خفیف بیمار) نمی‌توان بدرستی اظهار نظر نمود که این افت شنوایی عمیق به صورت ناگهانی رخ داده یا پیشرونده تدریجی بوده است. با این حال

بیماران مسن‌تر نیز احتمال کانسره‌های سر و گردن، مری، معده و روده افزایش می‌یابد. حتی در بیمارانی که پیوند مغز استخوان موفقیت آمیزی داشتند و مشکلات خونی آنها درمان شده باشد همچنان خطر ابتلا به سرطان در آنها وجود دارد (۵). از علائم دیگر این بیماری عقب ماندگی ذهنی، درگیری‌های چشمی، گوشی، کلیوی و گوارشی می‌باشد.

مورد

بیمار مورد نظر مرد ۲۳ ساله کشاورزی است که مورد شناخته شده آنمی فانکونی از سن ۱۰ سالگی بوده و به مدت ۷ سال زیر نظر متخصص اطفال در بیمارستان امام خمینی (ره) تحت درمان با پردنیزولون، اکسی‌متالون و اسیدفولیک بوده و از ۵ سال قبل (در سن ۱۷ سالگی) درمان را سرخود قطع نموده تا اینکه در سن ۲۳ سالگی با علائم تب و لرز، ضعف و بیحالی، سرفه خلط‌دار و درد قفسه‌سینه به صورت اورژانس در بیمارستان بستری شد.

در بدو ورود نتیجه آزمایش خون بیمار به شرح زیر بود: گلبول سفید ۲۵۰۰، هموگلوبین ۸/۸ و پلاکت ۳۱۰۰۰ در اورژانس با تشخیص پنومونی تحت درمان با داروهای ای‌می‌پنم، ونکومايسين و GCSF (فاکتور تحریک کننده گرانولوسیت)، دگزامتازون، اسیدفولیک و تزریق یک واحد خون قرار گرفت و علائم بالینی رو به بهبود رفت. در همان بدو بستری پزشک اورژانس متوجه کاهش شنوایی بیمار شده و طی شرح حال گرفته

در این بیمار افت شنوایی عمیق دو طرفه مشاهده گردید که احتمالاً بدلیل روند بیماری می‌باشد. که این مورد از یافته‌های بسیار نادر در این بیماری است که تاکنون از هیچ منبعی گزارش نشده است در حالیکه در یافته‌های قبلی بیشتر کاهش شنوایی انتقالی و در تعداد کمتری از بیماران کاهش شنوایی حسی عصبی پیشرونده مشاهده شده است.

پزشک متخصص گوش، گلو و بینی در تشخیص احتمال کاهش شنوایی ناگهانی نیز دادند و بیمار تحت درمان‌های استاندارد مربوط به کم شنوایی ناگهانی شامل کورتیکواستروئید، اسیکلوویر و تریامترن به مدت ده روز قرار گرفت علی‌رغم اقدامات انجام شده هیچگونه بهبودی در آستانه‌های شنوایی بیمار دیده نشد با توجه به عدم پاسخ بیمار به درمان احتمال اینکه عارضه از قبل ایجاد شده باشد بسیار زیاد است.

REFERENCES

1. Joenje H, Patel KJ. The emerging genetic and molecular basis of Fanconi anaemia. *Nat Rev Genet.* 2001;2(6):446-57.
2. Handin RI, Lux SE, Thomasp, Stossel TP. *Blood principle and practice of hematology.* 2nd ed. Philadelphia: Lippincott Williams and Wilkins; 2003.
3. Rosendorff J, Bernstein R, Macdougall L, Jenkins T. Fanconi anemia: another disease of unusually high prevalence in the Africaans population of South Africa. *Am J Med Genet.* 1987;27(4):793-7.
4. Giampitro PF, Adler-Brecher B, Verlander PC, Pavlakis SG, Davis JG, Auerbach AD. The need for more accurate and timely diagnosis in fanconi anemia: a report from the International Fanconi Anemia Registry. *Pediatrics.* 1993;91(6):1116-20.
5. Vandenberg CJ, Gergely F, Ong CY, Pace P, Mallery DL, Hiom K, et al. BRCA1-independent ubiquitination of FANCD2. *Mol Cell.* 2003;12(1):247-54.
6. Vale MJ, Dinis MJ, Bini-Antunes M, Porto B, Barbot J, Coutinho MB. Audiologic abnormalities of Fanconi anaemia. *Acta Otolaryngol.* 2008;10:1-5.

A fanconi anemias patient with bilateral total hearing loss

Dr. Seyed Moosa Sadr Hoseyni¹ - Shahnaz Alamdari² – Dr. Azam Alamdari³ - Dr. Leila Mashali⁴

1- Department of Ear, Nose and Throat, Imam khomeyni Hospital, School of Medicine, Tehran University of Medical Sciences, Iran

2- B.Sc. in Audiology, Imam khomeyni Hospital, Tehran University of Medical Sciences, Iran

3- Internist Resident Imam khomeyni Hospital, School of Medicine, Tehran University of Medical Sciences, Iran

4- ENT Resident in Imam khomeyni Hospital, School of Medicine, Tehran University of Medical Sciences, Iran

Received: 26 Aug 2008, accepted: 11 Jan 2009

Abstract

Background: Fanconi anemia (FA) is an autosomal recessive genetic disorder which is characterized by progressive pancytopenia, multiple congenital anomalies, increased susceptibility to acute myelogenous leukemia and epithelial cancers especially in head and neck and GUT. Characteristic features of FA include short stature, café-au-lait spots, small eyes, mental retardation, skeletal and ear anomalies.

Case: A 23-year-old man who was a known case of FA since he was ten years old referred to audiology clinic because of severe hearing loss. His initial diagnosis was pneumonia. Audiologic evaluation revealed bilateral profound hearing loss.

Conclusion: One of the anomalies in FA are ear anomalies. These included conductive hearing loss, external auditory canal stenosis and auricular malformation and progressive sensorineural hearing loss. In this report external auditory canal and tympanic membrane were normal. The results of tympanometry were type An and audiometry were bilateral profound hearing loss that is a rare finding in FA patient.

Keywords: Fanconi anemia, conductive hearing loss, ear anomalies