

بررسی نتایج اسکنوگرام در بیماران دچار کوتاهی اندام

دکتر سیمین آل رسول*، دکتر سوده ثاقب**، دکتر محمدجواد زهتاب***، دکتر محسن کرمی***

چکیده:

زمینه و هدف: روش‌های متعددی برای اندازه‌گیری طول اندام تحتانی وجود دارد. این روش‌ها از روش‌های بالینی در کل دقیق‌تر هستند و هر کدام مزایا و معایب خود را دارند.

مواد و روش‌ها: در این مطالعه کلبه بیماران دچار اختلاف طول اندام با تشخیص پزشک معالج، مورد بررسی قرار گرفتند. بیماران ابتدا معاینه شده و مقدار کوتاهی ظاهری و سمت کوتاهتر مشخص شد و سپس نتایج بدست آمده از اسکنوگرام با نتایج بالینی مقایسه گردید.

یافته‌ها: بدین ترتیب ۱۶۱ بیمار وارد مطالعه شدند که از این تعداد ۹۷ نفر مرد (۶۰٪) و ۶۴ نفر زن (۴۰٪) بودند. پس از معاینه اولیه بیماران، در ۶/۱ درصد بیماران طول ظاهری اندام دو طرف با هم برابر بود ولی در ۵۳/۴٪ از بیماران اندام راست کوتاهتر و در ۴۰/۵٪ سمت چپ کوتاهتر بوده که پس از انجام اسکنوگرام، در ۵۶/۶٪ از بیماران سمت راست کوتاهتر و در ۴۳/۴٪ بیماران سمت چپ کوتاهتر بود. در ۲۲/۲٪ از بیماران بین نتایج اسکنوگرام و معاینه بالینی از نظر سمت کوتاه، هم خوانی وجود نداشت.

نتیجه‌گیری: این مطالعه نشانگر ارزش اسکنوگرام در ارزشیابی معاینات ارتوپدی و اندازه‌گیری مقدار دقیق کوتاهی قبل از هر گونه عمل جراحی است.

واژه‌های کلیدی: کوتاهی اندام، اسکنوگرام، دیسپلازی

زمینه و هدف

مختصری زینی شکل است و بهتر است وسط مچ پا در اندازه‌گیری استفاده شود. به طور کلی روش‌های بالینی اندازه‌گیری نظیر اندازه‌گیری طول ظاهری، حقیقی و گذاشتن بلوک در ارزیابی اولیه بیمار ارزشمند است ولی در صورت نیاز به عمل جراحی بهتر است از روش‌های رادیولوژیک نظیر تله‌روننگوگرام، ارتوروننگوگرام و اسکنوگرام استفاده کرد^۱.

در منابع خارجی، استفاده از تله‌روننگوگرام در بچه‌های کوچکتر از ۵-۶ سال و اسکنوگرام در افراد

روش‌های متعددی برای اندازه‌گیری طول اندام تحتانی وجود دارد. این روش‌ها از روش‌های بالینی در کل دقیق‌تر هستند و هر کدام مزایا و معایب خودشان را دارند. در هر صورت روش ایده‌آل روشی است که مفصل ران و مچ پا را نشان دهد، اشعه کمتری داشته باشد، در تغییر شکل زاویه‌ای اندام‌ها کاربرد داشته و بزرگ نمایی نداشته باشد.

لندمارک‌های رادیولوژی برای اندازه‌گیری، بالاترین نقطه سر فمور، کندیل داخلی استخوان ران و مچ پا است. مچ پا

نویسنده پاسخگو: دکتر سیمین آل رسول

تلفن: ۶۱۱۱۳۳۳۲

Email: Alrasool@ut.ac.ir

* رادیولوژیست، دانشگاه علوم پزشکی تهران، کلینیک دانشگاه تهران، بخش رادیولوژی

** دستیار رادیولوژی، دانشگاه علوم پزشکی تبریز

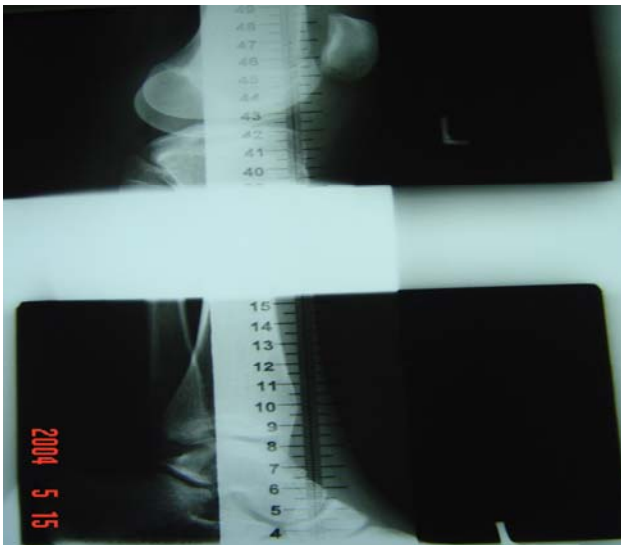
*** استادیار گروه ارتوپدی، دانشگاه علوم پزشکی تهران، بیمارستان سینا، بخش ارتوپدی

تاریخ وصول: ۱۳۸۴/۰۶/۰۹

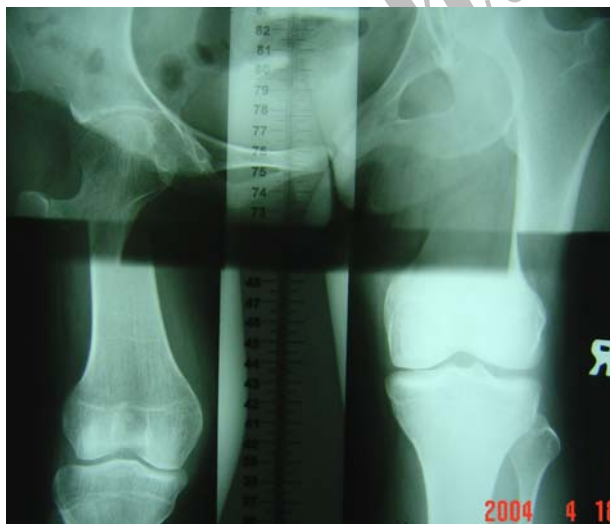تاریخ پذیرش: ۱۳۸۶/۰۷/۲۲

www.SID.ir

ولی در بیمارانی که تغییر شکل فلکسیون کانتراکچر هیپ یا زانو داشتند وضعیت بیمار و روش انجام اسکنوگرام تغییر داده شده است. از بیمارانی که فلکسیون کانتراکچر هیپ داشتند، در حالت دمر و خوابیده، و در بیمارانی که در زانو دچار فلکسیون کانتراکچر بودند، از ران و ساق در حالت لترال و یا در مواردی بر حسب شدت دفورمیتی، بطور جداگانه از اندامها، اسکنوگرام تهیه شد (تصاویر ۲ و ۳).



تصویر ۲- اسکنوگرام در حالت لترال به طور جداگانه از هر اندام



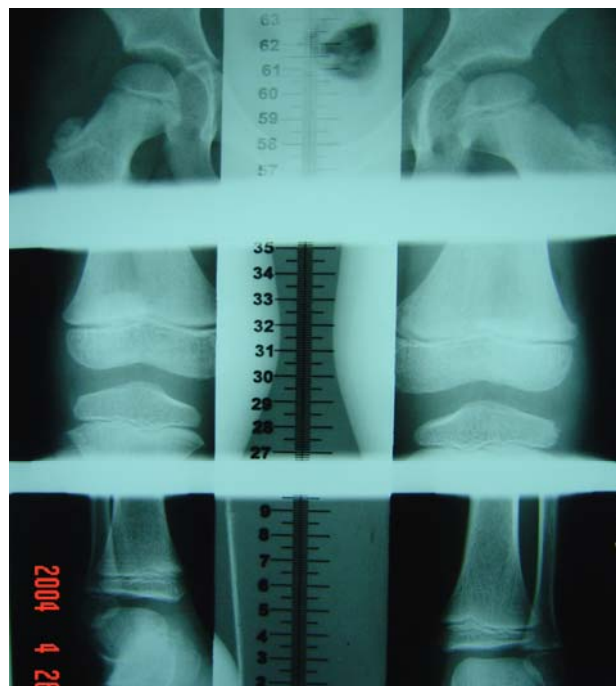
تصویر ۳ الف - اسکنوگرام اندامهای تحتانی در بیمار با فلکسیون کانتراکچر هیپ (در حالت دمر)

بزرگتر پیشنهاد شده است ولی در کشور ما، با توجه به محدودیت‌های مختلف، و با توجه به تجربه حاضر، روش ارجح در تمام گروه‌های سنی اسکنوگرام است که در بچه‌های کوچک با تجویز داروهای آرام‌بخش به کودک انجام می‌شود.

در این مطالعه، ارزیابی نتایج اسکنوگرام و انطباق آن با نتایج بالینی در بیماران مراجعه کننده به درمانگاه رادیولوژی دانشگاه تهران، مورد بررسی قرار گرفته است.

مواد و روش‌ها

در این مطالعه کلیه بیماران دچار اختلاف طول اندام با تشخیص پزشک معالج که به درمانگاه رادیولوژی دانشگاه تهران از سال ۱۳۸۱ تا ۱۳۸۳ به مدت ۱۸ ماه مراجعه کردند، مورد بررسی قرار گرفتند. بیماران ابتدا معاینه شده و مقدار کوتاهی حقیقی و سمت کوتاهتر مشخص شده است. نحوه اندازه‌گیری طول ظاهری اندامها، اندازه‌گیری طول هر اندام از ناف تا مائلول داخلی است. پس از انجام گرافی نتایج به دست آمده از اسکنوگرام با نتایج بالینی مقایسه گردید. روش انجام اسکنوگرام در تمام بیماران به صورت طاق باز بوده است (تصویر ۱).



تصویر ۱- اسکنوگرام در حالت Supine (روش استاندارد)

موارد اندام دو طرف مساوی، در ۴/۴۴٪ سمت راست کوتاه و در ۱/۳۳٪ سمت چپ کوتاهتر بوده است. از نظر علت، شایعترین علت مراجعه بیماران سابقه تروما بوده است (۴/۴۳٪) و نادرترین علت، عفونت مفصل در یک بیمار (۷/۰٪) بوده است فراوانی سایر علل در جدول یک نشان داده شده است.

در پنج مورد از بیماران بعلت وجود دفورمیتی شدید اندام در پلان ساژیتال، به اجبار اسکنوگرام در حالت دمر یا در حالت لترال انجام شد.

در مقایسه نتایج بالینی و اسکنوگرام موارد ذیل به دست آمد:

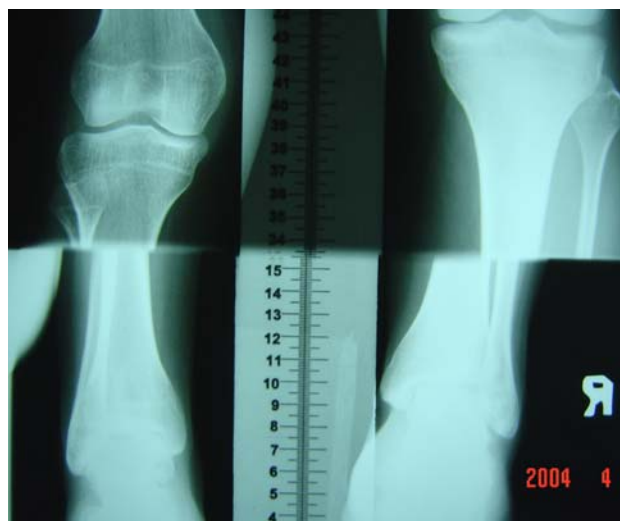
- در ۹۲/۹٪ (۶۵ مورد) مواردی که از نظر ظاهری و در معاینه سمت راست کوتاهتر بوده‌اند، در نتایج اسکنوگرام همان سمت کوتاهتر بود. ولی در ۷/۱٪ (۵ مورد)، برخلاف نتایج بالینی، در نتایج به دست آمده از اسکنوگرام، سمت مقابل (چپ) کوتاهتر بود.

جدول ۱- فراوانی علل ایجاد کننده کوتاهی اندام

علت	فراوانی	درصد فراوانی
تروما و شکستگی	۶۲	۴۳/۳
دیسپلازی هیپ	۳۹	۲۷/۳
عفونت مفصل یا استخوان	۱	۰/۷
کجی لگن	۵	۳/۵
پولیومیلیت	۲۵	۱۷/۵
نکروز سرفمور	۳	۲/۱
سایر موارد	۸	۵/۶

- در ۱۵/۱٪ (۸ مورد) از مواردی که در معاینه سمت چپ کوتاهتر بود، در نتایج نهایی اسکنوگرام، سمت راست کوتاهتر بوده است.

- در ۷۵٪ مواردی که از نظر بالینی اختلاف اندازه وجود نداشته است (۶ مورد از ۸ مورد)، در نتایج اسکنوگرام کوتاهی بدست آمده است. بنابراین علیرغم همخوانی آماری (P=0.0001) بین نتایج بالینی و اسکنوگرام ارزش انجام اسکنوگرام مشخص می‌گردد. از نظر مقدار کوتاهی به طور



تصویر ۳ ب - اسکنوگرام اندام‌های تحتانی در بیمار با فلکسیون کانتراکچر زانو (در حالت دمر)

لندمارک استخوانی

بالاترین قسمت سر استخوان ران به عنوان انتهای فوقانی ران و کندیل داخلی فمور به عنوان انتهای تحتانی استخوان ران و بالاترین قسمت سطح مفصلی زینی شکل تی‌بیا به عنوان انتهای دیستال ساق اندازه‌گیری شده و در نهایت طول هر دو اندام به تفکیک ران و ساق به دست آمده است. در مواردی که دفورمیتی شدید در ناحیه مچ پا بوده است، انتهای فوقانی تالوس به جای دیستال تی‌بیا، لندمارک بوده است. جهت آنالیز اطلاعات به دست آمده از آزمون Chi-Square و آزمون‌های غیرپارامتری استفاده شده است.

یافته‌ها

تعداد ۱۶۱ بیمار به بخش رادیولوژی درمانگاه دانشگاه تهران مراجعه داشتند که از این تعداد ۹۷ نفر مرد (۶۰٪) و ۶۴ نفر زن (۴۰٪) بودند. متوسط سنی بیماران مراجعه کننده ۲۹ سال با انحراف معیار ۱۴/۹ بوده است. کوچکترین بیمار ۱۸ ماهه و مسن‌ترین ۷۶ ساله بوده است. پس از معاینه اولیه بیماران، در ۶/۱ درصد بیماران طول ظاهری اندام دو طرف با هم برابر بود، ولی در ۵۳/۴٪ از بیماران اندام راست کوتاهتر و در ۴۰/۵٪ سمت چپ کوتاهتر بوده که پس از انجام اسکنوگرام، در ۵۶/۶٪ از بیماران سمت راست کوتاهتر و در ۴۳/۴٪ بیماران سمت چپ کوتاهتر بود. اگر کوتاهی کمتر از ۱ سانتیمتر را به عنوان مقادیر نرمال در نظر بگیریم ۲۲/۵٪

سی تی اسکنوگرام به خصوص در بیمارانی که دچار دفورمیتی‌های اندام (مانند Flexion Contracture) می‌باشند و قرارگیری آنها در Gantry در وضعیت‌های مختلف وجود دارد که مانع بررسی دقیق می‌شود. ارتوروتگنوگرام با تابش‌های متعدد روی هیپ، زانو و مچ پا از بزرگ‌نمایی جلوگیری می‌کند.^۴ همچنین فیلم بزرگ است و حمل و نقل آن مشکل است و در بین تابش اشعه در قسمت‌های مختلف، بیمار نباید حرکت کند. اسکنوگرام مانند رونتگنوگرام بزرگ‌نمایی ندارد ولی سایز فیلم را با حرکت کاست زیر بیمار و کوچک کردن پهنای تابش اشعه کوچکتر کرده است. در مطالعه انجام شده از خط کش اسکنوگرام ابداعی استفاده شده است که مقادیر آن بر حسب ۱ میلی‌متر است و همچنین سایر محدودیت‌های سی تی اسکن را ندارد.^۵ این روش در اطفال ۵-۶ ساله و بالاتر که می‌توانند در هنگام تابش اشعه در قسمت‌های مختلف تکان نخورند قابل استفاده است. در این مطالعه در اطفال کوچکتر نیز از این روش استفاده شده است البته سعی شده است که در طول تابش اشعه، کودک با تجویز دیازپام رکتال و یا شربت پرومتازین خوراکی خوابانده شود. در این مطالعه علاوه بر به دست آوردن اطلاعات دموگرافیک، کوتاهی اندام نظیر شیوع بیشتر کوتاهی اندام در آقایان (۶۰٪) به شیوع بیشتر کوتاهی اندام به علت تروما (۴۴٪) نیز تأکید شده است.

در بیماران دچار پولیومیلیت نشان داده شده که کوتاهی در هر دو قسمت ران و ساق اندام تحتانی بیشتر رخ می‌دهد، بطوریکه در ۲۵ بیمار مبتلا به پولیومیلیت، در ۱۴ مورد (۵۸/۳٪) هر دو قسمت ران و ساق و در ۶ مورد (۲۵٪) ران و یا ساق به تنهایی درگیر بوده است که درگیری ساق شیوع بیشتری داشته است (یک بیمار در ناحیه ران و پنج بیمار در ناحیه ساق درگیری داشته‌اند) این مسأله نشانگر این است که درگیری عصبی در اندام می‌تواند تنها باعث کوتاهی یک قسمت از اندام شود. در بررسی سبب‌شناسی و تأثیر آن بر میزان کوتاهی در آنالیز Kruskal-Wallis نشان داده شد که میزان کوتاهی در بیماران دچار پولیومیلیت بیشتر از سایر موارد است (متوسط ۳/۷۶ سانتیمتر) و پس از آن تروما (متوسط ۳/۲۶ سانتیمتر) قرار دارد که این ارتباط معنی‌دار است ($P=0.01$). مقادیر متوسط کوتاهی همین‌طور در آقایان بیشتر از خانم‌ها می‌باشد ($P=0.004$) که این ارتباط نیز معنی‌دار می‌باشد که شاید علت آن وجود تروما به عنوان دلیل شایع کوتاهی اندام

متوسط ۲/۹۴ سانتیمتر با انحراف معیار ۳/۴۸، کوتاهی وجود داشته است که در سمت راست شایعتر است مقدار کوتاهی در ناحیه فمور بیشتر از ساق بوده است (جدول ۲).

جدول ۲ - مقدار کوتاهی کلی، ساق و ران در بیماران با استفاده از درجات اسکنوگرام

محل کوتاهی	کوتاهی	متوسط کوتاهی	انحراف معیار
	(cm)	(cm)	
استخوان تیبیا	۱۵/۱	۱/۳۳۳۸	۲/۰۵۵۷۸
استخوان ران	۲۸/۷	۱/۹۶۱۳	۲/۹۳۸۳۸
کوتاهی کلی	۲۸/۲۰	۲/۹۴	۳/۴۸۱۱۶

اگر مقدار کوتاهی کمتر از ۱ سانتیمتر را طبیعی فرض کنیم در ۲۴٪ بیماران کوتاهی در هر دو استخوان ساق و ران و در ۵۱ درصد کوتاهی در ران و یا ساق وجود داشته است و شایعترین عامل ایجاد کننده در کوتاهی همزمان در ران و ساق، پولیومیلیت بوده است (۵۹٪)، درحالیکه تروما و شکستگی بیشتر ایجاد کوتاهی در یک استخوان کرده‌اند (۷۲٪) ($P=0.0001$).

بحث و نتیجه‌گیری

چهار روش رادیولوژی برای اندازه‌گیری طول اندام وجود دارد که شامل تله رونتگنوگرام، ارتوروتگنوگرام، اسکنوگرام و توموگرافی کامپیوتری است. تله رونتگنوگرام یک تابش اشعه به تمام طول هر دو اندام روی یک کاست ۹۰ سانتیمتری است. اشعه از فاصله ۲ متری تابیده می‌شود و بیمار می‌ایستد. بنابراین تغییر شکل‌های در سطح کرونال را نشان نمی‌دهد و بزرگ‌نمایی زیادی دارد.^۲ در توموگرافی کامپیوتری با انجام Scott View می‌توان اندازه‌گیری‌های نسبی طول اندام را انجام داد.^{۶-۲} معیشتا علاوه بر محدودیت‌های مربوط به انجام سی تی اسکن (در دسترس نبودن، هزینه بالا، دوز بالای اشعه و محدودیت توانایی انجام وضعیت‌های مختلف در موارد دفورمیتی)، مقیاس‌های اندازه‌گیری معمول نیز بر حسب سانتیمتر و نهایتاً ۵ تا ۲ میلی‌متر است.^۷ البته در مطالعه جدیدی،^۸ دقت ۰/۰۱ میلی‌متر در Scott View در اسکنوگرام ذکر شده است. گرچه همچنان محدودیت‌های متعدد انجام

بین سمت درگیر در معاینه و در اسکنوگرام وجود دارد ولی وجود مواردی که ارتباط وجود نداشته و یا نتایج معکوس شده است، نشانگر نیاز به انجام این روش تصویر برداری در کلیه بیمارانی است که اقدام جراحی در مورد آنها ضروری است.^۸

است. تروما به عنوان دومین عامل ایجاد کننده بیشترین مقدار کوتاهی است. در موارد تروما ۷۶٪ بیماران مذکر و ۲۴٪ مؤنث بوده‌اند. ارتباط مقادیر به دست آمده و سمت درگیر در معاینات بالینی و مقادیر بدست آمده در اسکنوگرام نیز اهمیت دارد و هر چند که ارتباط معنی‌داری

Archive of SID

Abstract:

Evaluation of the Results of Bone Scanogram in Patients with Limb Length Discrepancy

Alerasool S. MD^{}, Sagheb S. MD^{**}, Zehtab M.J. MD^{***}, Karami M. MD^{***}*

Introduction & Objective: Limb length discrepancy is a common medical problem. There are different radiological methods, rather than clinical methods, each with its own advantages and disadvantages.

Materials & Methods: In this study, the patients with the clinical diagnosis of limb length discrepancy were included. At first, they were evaluated clinically and the amount of true limb length discrepancy was detected. Then the results of scanogram were compared with the clinical results.

Results: Therefore, 161 patients were included in this study, 97 patients (60%) were male and 64 patients (40%) were female. After the first examination, in 6.1 % of patients the apparent length of two limbs were the same, but in 53.4% of patients the right limb and in 40.5% of patients, the left limb was shorter. With scanogram evaluation, in 56.6% of patients the right limb and in 43.4% of patients the left limb, was shorter. In 22.2% of patients there was no correlation among the side of the short limb and the results of scanogram and clinical examination.

Conclusions: This study shows the significance of scanogram in assessment of orthopedic examination and measurement of exact shortness of the limb before any corrective or lengthening procedures.

Key Words: Limb length Discrepancy, Scanogram, Dysplasia

** Radiologist, Tehran University of Medical Sciences and Health Services, Tehran, Iran*

*** Resident of Radiology, Tabriz University of Medical Sciences and Health Services, Tabriz, Iran*

**** Assistant Professor of Orthopedic Surgery, Tehran University of Medical Sciences and Health Services, Sina Hospital, Tehran, Iran*

References:

1. Moseley CF. Leg length discrepancy. In: Morrissy RT, Weinstein SL, Lovell and Winter's Pediatric Orthopaedics. Fifth ed. 2001, Lippincott Williams and Wilkins, Philadelphia.
2. Cleveland R, Kushner D, Ogden M, et al. Determination of leg length discrepancy. A comparison of weight-bearing and supine imaging. Invest Radiol 1988; 23:301.
3. Glass R, Poznanski A. Leg-length determination with biplanar CT scanograms. Radiology 1984; 151: 802.
4. Green W, WWyatt G, Anderson M. Orthoroentgenography as a methos of measuring the bones of the lower extremity. J bone Joint Surg 1946; 28: 60.
5. Bell JS, Thompson WAL. Modified spot scanography. Am J Roentgenol 1950; 63: 915.
6. J. Jalal shokouhi MD, A. Ameri MD: Ct scanogram. Iranian Journal of Radiology 2007, vol 4-suppl.1; 83-85.
7. Temm JB, Chu wk, Anderson Jc: CT scanogram compared with conventional orthoroentgonogram in long bone measurement. Radiolo. Technol. 1987; 59-65.
8. Ireland J, Kessel L: Hip adduction/abduction deformity and apparent leg length discrepancy. Cline. Orthop: 1980; 151-156.

Archive of SID