

## بررسی عوارض ریوی بعد از عمل ترانس هیاتال ازوفازکتومی در ۱۲۲ بیمار

دکتر محمد وزیری\*، دکتر سیدمظفر هاشمی\*\*، دکتر عبدالرضا پازوکی\*\*\*، دکتر لیلا زاهدی شولامی\*\*\*\*

### چکیده:

**زمینه و هدف:** از جمله روش‌های رایج جراحی سرطان مری عمل ترانس هیاتال ازوفازکتومی می‌باشد. این نوع عمل جراحی یکی از تکنیک‌های پرعارضه جراحی محسوب می‌گردد و علیرغم عدم انجام توراکتومی که مزیت اصلی آن می‌باشد، عوارض ریوی به عنوان شایعترین عوارض بعد از عمل در این روش شناخته شده است. با توجه به شیوع سرطان مری در ایران و گسترده‌گی انجام این تکنیک و پراکندگی آمار مراکز جهانی درباره شیوع عوارض این عمل و با توجه به فقدان آمار دقیق در این زمینه، انجام پژوهش در این رابطه لازم به نظر می‌رسد.

**مواد و روش‌ها:** در این مطالعه توصیفی، ۱۲۲ بیمار مبتلا به سرطان مری که در طی ۶ سال (۱۳۷۵-۱۳۸۱) در بیمارستان الزهراء (س) اصفهان تحت عمل جراحی ترانس هیاتال ازوفازکتومی به روش Orringer قرار گرفته بودند، بررسی شدند. اطلاعات به دست آمده بعد از جمع‌آوری توسط نرم‌افزار آماری SPSS 11.05 و نیز با استفاده از شاخصه‌های آمار توصیفی مورد تجزیه و تحلیل قرار گرفتند.

**یافته‌ها:** عوارض ریوی بعد از عمل شامل نارسایی تنفسی در ۴۸٪، پلورال افیوژن در ۳۵٪، پنوموتوراکس در ۲۴٪، هموتوراکس در ۱۷٪، پنومونی در ۱۰٪ و آمپیم در ۲٪ بیماران مشخص گردید.

**نتیجه‌گیری:** نتایج فوق حاکی از فراوانی عوارض ریوی بعد از عمل مذکور می‌باشد که در عین حال با آمار سایر مراکز تقریباً مطابقت دارد و می‌تواند راهنمای مناسب جهت انتخاب نوع عمل در سرطان مری و پیشگیری از عوارض آن باشد.

واژه‌های کلیدی: سرطان مری، ترانس هیاتال ازوفازکتومی، عوارض ریوی

### زمینه و هدف

سرطان مری هشتمین سرطان شایع در سطح دنیا و ششمین علت مرگ ناشی از سرطان می‌باشد.<sup>۱</sup> اما در عین حال در نواحی خاصی در سطح جهان از جمله کشور ایران به طور اندمیک یافت می‌شود. این بیماری در زمان تشخیص

نویسنده پاسخگو: دکتر محمد وزیری

تلفن: ۶۶۵۰۹۰۵۶

Email: dr\_m\_vaziri@Yahoo.com

\* استادیار گروه جراحی قفسه سینه، دانشگاه علوم پزشکی ایران، بیمارستان حضرت رسول (ص)، بخش جراحی قفسه سینه

\*\* استادیار گروه جراحی قفسه سینه، دانشگاه علوم پزشکی اصفهان، بیمارستان الزهراء، بخش جراحی قفسه سینه

\*\*\* استادیار گروه جراحی عمومی، دانشگاه علوم پزشکی ایران

\*\*\*\* پزشک عمومی، دانشگاه علوم پزشکی ایران

تاریخ وصول: ۱۳۸۶/۰۶/۱۷

تاریخ پذیرش: ۱۳۸۶/۱۲/۰۵

معیارهای خروج از مطالعه عبارت بودند از: ۱- بیمارانی که در حین عمل و تا یک ساعت پس از آن فوت کرده‌اند ۲- عدم دسترسی به اطلاعات کافی از طریق پرونده ۳- تشخیص غیرقابل رزکسیون بودن تومور بعد از شروع عمل، نحوه جمع‌آوری اطلاعات با بررسی پرونده بیماران و درج اطلاعات در چک لیست‌های از قبل آماده شده، انجام گرفت. اطلاعات جمع‌آوری شده شامل نتایج اسپیرومتری قبل و بعد از عمل، نتایج اندازه‌گیری گازهای خون شریانی (ABG) قبل و بعد از عمل، گزارشات رادیوگرافی قفسه سینه و سی تی اسکن قفسه سینه، شرح عمل جراحی، بررسی شرح علل گذاشتن Chest Tube، بررسی سابقه بیماری ریوی و سیگاری بودن یا نبودن بیمار، بررسی برگه‌های پیشرفت معالجات و توجه به عوارض ریوی بعد از عمل مانند نارسایی تنفسی، پنوموتوراکس، بروز مایع پلور، آمپیم و پنومونی بوده است. اطلاعات به دست آمده بعد از جمع‌آوری توسط نرم‌افزار آماری SPSS 11.05 و نیز با استفاده از شاخصه‌های آمار توصیفی مورد تجزیه و تحلیل قرار گرفتند.

#### یافته‌ها

در این مطالعه تعداد ۱۲۲ نفر از ۲۴۲ نفر تحت عمل جراحی از نوع ترانس هیاتال ازوفازکتومی یا عمل Orringer قرار گرفتند. بیماران مورد مطالعه، تعداد ۲۶۸ نفر (۶۶٪) مرد و ۱۴۰ نفر (۳۴٪) زن بودند. میانگین مدت بستری بیماران نیز  $11/7 \pm 0/8$  روز بوده است.

در میان بیماران عمل شده به روش فوق‌الذکر، ۲۴ مورد سابقه بیماری ریوی قبلی داشتند که ۱۴ نفر (۵۸/۳٪) آنان دچار نارسایی تنفسی بعد از عمل شدند. تعداد ۲۰ بیمار نیز ( $40 \text{ Pack/year} >$  Heavy Smoker) بودند که از این تعداد ۱۲ مورد (۶۰٪) دچار نارسایی تنفسی حاد پس از عمل گردیدند. برای ۹۲ بیمار (۷۵/۴٪) Chest Tube گذاشته شده است که ۶۴ مورد در حین عمل و ۲۸ مورد پس از عمل بوده است و در ۴۰ بیمار از ۶۴ مورد، Chest Tube به طور پروفیلکتیک گذاشته شده بود (۳۰/۵٪). میزان بروز عوارض مختلف ریوی بعد از عمل شامل موارد زیر بوده است: نارسایی تنفسی ۳۷/۷٪، بروز مایع پلور ۳۴/۷٪، پنوموتوراکس ۲۳/۹٪، هموتوراکس ۱۷/۳٪، پنومونی ۹/۸٪ و آمپیم ۲/۱٪. فراوانی عوارض ریوی بعد از عمل در نمودار ۱ نشان داده شده است.

بالینی معمولاً غیرقابل درمان قطعی (Incurable) می‌باشد و نقش واقعی پزشکی در این رابطه، بهبود و تسکین علائم به بهترین وجه و با حداقل عارضه و میزان مرگ است و این امر بنا به نظر صاحب‌نظران و محققین این بیماری، توسط رزکسیون جراحی صورت می‌گیرد. هیچ اتفاق نظر جامعی در مورد بهترین روش جراحی سرطان مری وجود ندارد.

از جمله روش‌های بسیار رایج که در ایران نیز بسیار مورد استفاده قرار می‌گیرد، روش ازوفازکتومی بدون توراکتومی می‌باشد که توسط آقای Orringer مورد معرفی مجدد و تبلیغ قرار گرفته است.<sup>۱</sup> مزیت اصلی این روش اجتناب از درد و عوارض خاص توراکتومی می‌باشد ولی کاهش قابل توجه عوارض و مرگ و میر و افزایش بقا را به همراه ندارد و در عین حال شایعترین عوارض بعد از عمل در این رابطه، عوارض توراسیک و ریوی می‌باشد که می‌تواند تحت عناوین پنوموتوراکس، بروز مایع پلور، پنومونی، آمپیم و نارسایی تنفسی تقسیم‌بندی گردد. با توجه به استفاده فزاینده از روش فوق‌الذکر در سال‌های اخیر و در حال حاضر در ایران و با در نظر داشتن شیوع زیاد سرطان مری در ایران، مطالعه و بررسی هرچه بیشتر نتایج این عمل می‌تواند راهنمای مفیدی در جهت انتخاب نوع عمل و بررسی راه‌های پیشگیری از عوارض و نیز روشن نمودن جایگاه این روش در ایران و مقایسه آن با مراکز جهانی باشد. حذف از مطالعه حاضر تعیین درصد فراوانی عوارض ریوی بعد از عمل ترانس هیاتال ازوفازکتومی می‌باشد.

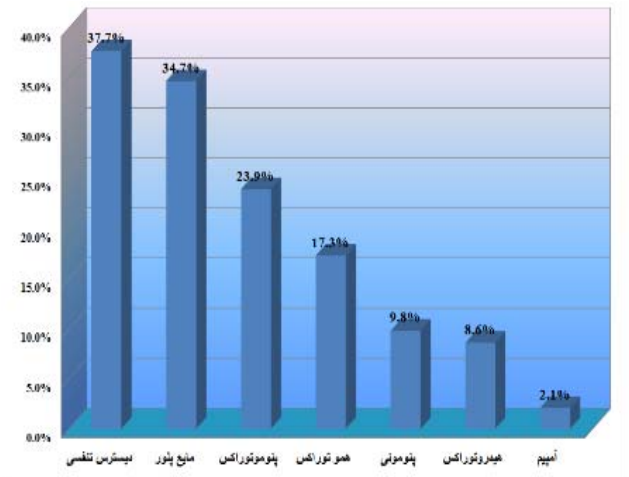
#### مواد و روش‌ها

این مطالعه به صورت توصیفی - مقطعی و گذشته‌نگر انجام شده است. جمعیت مورد مطالعه شامل کلیه بیمارانی می‌باشد که به علت سرطان مری در طی ۶ سال (۱۳۷۵-۱۳۸۱) در بیمارستان الزهراء (س) اصفهان تحت عمل جراحی ترانس هیاتال ازوفازکتومی به روش Orringer قرار گرفته‌اند. از ۴۰۸ نفر بیمار دچار سرطان مری بستری در این مرکز، که رقم قابل ملاحظه‌ای می‌باشد، تعداد ۲۴۲ نفر تحت اعمال جراحی مختلف قرار گرفته‌اند که از آن میان ۱۲۲ نفر تحت عمل جراحی ترانس هیاتال ازوفازکتومی به روش Orringer قرار گرفته‌اند و عوارض ریوی به دنبال یا حین عمل فوق‌مورد بررسی قرار گرفته است.

اولین رزکسیون موفقیت‌آمیز سرطان مری در سال ۱۸۷۷ توسط C. Zerny، استاد جراحی در Heidelberg انجام شد. Torek در سال ۱۹۱۱ اولین ازوفازکتومی اینترتوراسیک موفقیت‌آمیز را در یک زن ۶۷ ساله در نیویورک انجام داد، که این بیمار به مدت ۱۳ سال زنده ماند. در سال ۱۹۱۳ در وین عمل برداشتن مری و جایگزینی آن، بدون توراکتومی را تحت عنوان Pull - Through معرفی نمود. اما این عمل نیز برای سال‌ها طرفداران چندانی نداشته و مورد قبول واقع نشد تا اینکه در سال ۱۹۷۸ توسط Orringer، مورد معرفی مجدد قرار گرفت و گسترش و عمومیت قابل توجهی یافت. اگرچه در رابطه با بهترین روش عمل سرطان مری اتفاق نظری وجود ندارد اما امروزه روش ترانس هیاتال ازوفازکتومی یکی از رایج‌ترین روش‌ها می‌باشد و نکته قابل تأمل اینکه علی‌رغم اجتناب از توراکتومی در این روش، شایعترین عوارض این عمل، عوارض ریوی می‌باشد.

در یک متاآنالیز که توسط Katariya انجام گردید، عوارض این عمل در ۱۳۵۳ بیمار که بین سال‌های ۱۹۹۲-۱۹۸۱ تحت عمل جراحی قرار گرفته بودند، مورد بررسی قرار گرفت و مشخص گردید که شایعترین عوارض بعد از عمل، مربوط به عوارض توراسیک یا ریوی بوده است که در ۵۰٪ بیماران پدید آمد و تحت عناوین پنوموتوراکس، بروز مایع پلور، پنومونی، آمپیم و نارسایی تنفسی تقسیم‌بندی گردید.<sup>۵</sup> Orringer از سال ۱۹۷۶ تا سال ۱۹۹۹ روش ترانس هیاتال ازوفازکتومی منسوب به خود را در ۱۰۸۵ بیمار انجام داد و عوارض ریوی مربوط به آن را گزارش نمود. این عوارض شامل ورود به یک یا هر دو فضای پلور و بروز پنوموتوراکس در ۷۷٪ موارد، پارگی تراشه در ۴ مورد و بروز Chylothorax در ۱٪ از آنان بوده است.<sup>۶</sup> در مطالعه‌ای نیز که بین سال‌های ۱۹۹۰-۱۹۹۷ بر روی ۱۴۸ بیمار مبتلا به سرطان مری که تحت عمل Orringer قرار گرفتند، انجام شد. عوارض ریوی در ۲۴/۳٪ بیماران مشاهده شده و در ۶ نفر از ۱۲ نفر بیمار فوت شده، نارسایی تنفسی دخالت داشته است.<sup>۷</sup> در مطالعه‌ای که بر روی ۱۲۲ بیمار انجام شده، برای ۷۵/۴٪ بیماران چست تیوب گذاشته شده است که رقم بالایی می‌باشد و با توجه به اینکه این اقدام در ۳۰/۵٪ موارد به طور پروفیلاکتیک بوده است و لذا درصد موارد پنوموتوراکس به عنوان یک عارضه (حدود ۲۴٪) را تقلیل داده است، توصیه می‌گردد در گذاشتن چست تیوب که

در مجموع ۶۲/۲٪ بیماران که تحت عمل ترانس هیاتال ازوفازکتومی در مرکز ما قرار گرفتند، دچار عارضه ریوی گردیدند که البته رقم نسبتاً بالایی می‌باشد.



نمودار ۱- درصد فراوانی عوارض ریوی پس از عمل Orringer

## بحث و نتیجه‌گیری

سرطان مری هنوز یکی از کشنده‌ترین سرطان‌ها محسوب می‌شود و به علت تظاهرات بالینی دیرنگام و تشخیص دیررس و گسترده بودن بیماری چه از نظر موضعی و چه به صورت متاستاز دوردست در زمان تشخیص، پیش‌آگهی و بقاء بیماران ناچیز می‌باشد و در مجموع بقاء ۵ ساله بیماران کمتر از ۱۰٪ می‌باشد.<sup>۳،۲</sup> درمان این سرطان از الگوریتم واحدی تبعیت نمی‌کند و به عواملی نظیر تشخیص پاتولوژیک، مرحله و درجه بیماری، سن، وضعیت عمومی و سلامت بیمار، شرایط اجتماعی - اقتصادی و دستیابی یا عدم دستیابی به مراکز مجهز تشخیصی درمانی و میزان برخورداری از امکانات حمایتی و نهایتاً نیاز و رضایت بیمار بستگی دارد.<sup>۴</sup> با توجه به موارد فوق انتخاب درمان صحیح و یا بهترین درمان، یک معضل می‌باشد و هیچگاه نمی‌توان توصیه واحد و یکسانی به همه بیماران ارائه نمود. از سوی دیگر، با در نظر داشتن همه عوامل فوق، تصمیم‌نهایی به جز در مراحل بسیار اولیه سرطان غالباً کاهش درد و نه درمان می‌باشد. رزکسیون جراحی و یا رادیوتراپی نهایتاً به عنوان درمان استاندارد معرفی شده‌اند.

#### نتیجه‌گیری

عمل ترانس هیاتال ازوفازکتومی که از رایج‌ترین روش‌های جراحی سرطان مری در ایران می‌باشد در عین دارا بودن مزیت اجتناب از توراکتومی که مزیت اصلی آن می‌باشد و قابل قبول بودن میزان مرگ و میر بعد عمل، عوارض ریوی را به عنوان شایعترین عارضه پس از عمل به همراه دارد و پیشنهاد می‌گردد مطالعات بیشتری در این رابطه انجام شده و انتخاب بیمار برای عمل و آماده‌سازی ریوی او و مراقبت‌های لازم جهت کاهش عوارض ریوی بعد از عمل مورد بررسی و استاندارد شدن قرار گیرد.

اقدام جراحی اضافی می‌باشد مراقبت و دقت بیشتری صورت گیرد. میزان نارسایی تنفسی در مطالعه ما نیز، ۳۷/۷٪ بوده است که رقم بالایی می‌باشد که توجه بیشتر در انتخاب بیمار قبل از عمل و آماده‌سازی ریوی او و دقت بیشتر در مراقبت‌های بعد از عمل را می‌طلبد. در مجموع ۶۲/۲٪ بیماران ما که تحت عمل ترانس هیاتال ازوفازکتومی قرار گرفته‌اند. دچار عارضه ریوی گردیدند که در عین بالا بودن این رقم با آمار مقالات منتشره در سطح جهانی نزدیک است و عوارض ریوی را به عنوان شایع‌ترین عارضه عمل ترانس هیاتال ازوفازکتومی مطرح می‌نماید.

Archive of SID

**Abstract:**

## **Assessment of Pulmonary Complications Following Transhiatal Esophagectomy in 122 Patients**

*Vaziri M. MD<sup>\*</sup>, Hashemi S.M. MD<sup>\*\*</sup>, Pazoki A.R. MD<sup>\*\*\*</sup>, Zahedi Shoolami L. MD<sup>\*\*\*\*</sup>*

**Introduction & Objective:** Transhiatal esophagectomy is one of the most popular surgical approaches to esophageal carcinoma which has been reintroduced and advocated by Orringer during the past two decades. Despite avoidance of thoracotomy which is considered as its main advantage, pulmonary complications are recognized as the most common cause of morbidity and mortality following this operation.

Considering the high prevalence of esophageal carcinoma and frequent use of the Orringer technique in Iran and lack of comprehensive reports focusing on postoperative complications, the undertaking of an assessment in this regard was useful and necessary.

**Materials & Methods:** In this descriptive study, 122 patients with esophageal cancer who were treated by Orringer transhiatal esophagectomy during a six - year period, in Al-Zahra Hospital, Isfahan, were assessed. Data were analyzed using SPSS v. 11.05 software and descriptive statistics indices.

**Results:** Postoperative pulmonary complications included: respiratory failure in 38%, pleural effusion in 35%, pneumothorax in 24%, hemothorax in 17%, Pneumonia in 10% and empyema in 2%.

**Conclusions:** These results indicate a high prevalence of pulmonary complication, following transhiatal esophagectomy and are comparable roughly to other surgical centers through out the world and can be used as a useful guide for choosing the appropriate surgical approach and the avoidance of postoperative complications in esophageal carcinoma.

***Key Words: Esophageal Carcinoma, Transhiatal Esophagectomy, Pulmonary Complications***

*\* Assistant Professor of Thoracic Surgery, Iran University of Medical Sciences and Health Services, Rasool Akram Hospital, Tehran, Iran*

*\*\* Assistant Professor of Thoracic Surgery, Isfahan University of Medical Sciences and Health Services, Al-Zahra Hospital, Isfahan, Iran*

*\*\*\* Assistant Professor of General Surgery, Iran University of Medical Sciences and Health Services, Tehran, Iran*

*\*\*\*\* General Physician, Iran University of Medical Sciences and Health Services, Tehran, Iran*

## References:

1. Orringer MB, Esophagectomy without thoracotomy. Ann surg. 1984, Sep; 200(3): 282-8.
2. Manjit S, Shields TW. Squamous cell Carcinomas of the esophagus in General thoracic Surgery, 5<sup>th</sup> ed. Lippincot, 2000: 1905- 1928.
3. Ide H, Nakamura T, Hayashi K, Endo T, Kobayashia A, Eguchi R, et. al. Esophageal Squamous cell Carcinoma pathology and prognosis, World J Surgery. 1994; 18(3): 321-30.
4. Muller JM, Surgical theory of esophageal Carcinoma. Br J Surg 1997; 77: 845-51.
5. Katariya K, Harrey Jc, Pina E, Beattie J: Complications of transhiatal Esophagectomy. J Surg Oncol, 1994; Nov, 57(3): 157- 63.
6. Orringer MB, Marshall B, Iannettoni ND, Transhiatal Esophagectomy: Clinical experience and refinements, Ann Surg 1999; Sep, 230(3): 392-400.
7. Gurkan N, Terziaglu T, Tezeleman S, Sazmaz O: Transhiatal esophagectomy for esophageal carcinoma. J Surg 1991; 78 (11): 1348-51.

Archive of SID