

سیمای بالینی کیست هیداتید در چهار مرکز جراحی کودکان تهران

دکتر علیرضا میرشمیرانی*، دکتر هوشنگ پورنگ**، دکتر محسن روزرخ***، دکتر ناصر صادقیان****،

دکتر جعفر کورانلو****، دکتر منصور ملائیان*****

چکیده:

زمینه و هدف: با توجه به شیوع نسبتاً بالای کیست هیداتید در کشور و عدم اطلاع کافی از خصوصیات بیماران و بیماری در کودکان، این تحقیق روی مراجعین به بیمارستان‌های کودکان مفید، بهرامی، آیت‌ا... طالقانی و امیر کبیر طی سال‌های ۱۳۶۶ لغایت ۱۳۸۶ انجام گرفت.

مواد و روش‌ها: تحقیق به روش گذشته‌نگر و با مراجعه به پایگانی مدارک پزشکی و با استفاده از سیستم طبقه‌بندی بین‌المللی بیماری‌ها (ICD10) صورت گرفت. پرونده‌های کودکان ۱ تا ۱۴ ساله که با تشخیص قطعی کیست هیداتید، در اعضای مختلف تحت عمل جراحی قرار گرفته بوده‌اند، با تکمیل فرم اطلاعاتی که شامل اطلاعات هویتی بیماران از قبیل سن، جنس، محل جایگزینی، علائم بالینی، نوع کیست، یافته‌های حین عمل، درمان، عوارض پس از عمل جراحی، عود بیماری، مدت بستری، وضعیت بیمار هنگام ترخیص و بعد از آن و بالاخره پیگیری بیماران بر اساس پرونده بالینی، تماس تلفنی و غیره بود، مورد مطالعه قرار گرفتند.

یافته‌ها: در مدت ۲۰ سال تعداد ۱۱۶ پرونده واجد شرایط وجود داشت که ۶۱ نفر (۵۳٪) پسر و ۵۵ نفر (۴۷٪) دختر در محدوده سنی ۲ تا ۱۴ سال بودند. با افزایش سن، شیوع آلودگی به شدت افزایش نشان داد. در ۹۸٪ موارد نوع کیست، اکی‌نو‌کوکوس گرانولوزوس بود. در ۸۷ مورد (۵۵/۴۲٪) جایگزینی کیست در ریه و ۶۱ مورد (۳۸/۸۶٪) در کبد بود. علائم بالینی در مبتلایان به کیست هیداتید ریوی، سرفه، تب و تنگی نفس و در مبتلایان به کیست هیداتید کبد، توده شکمی، تب و هپاتومگالی بود. ۱۱۴ کودک (۹۸/۲۸٪) تحت عمل جراحی قرار گرفتند. عود کیست هیداتید در ۷ مورد (۶/۱۴٪) و مورتالیته در ۲ مورد (۱/۷۲٪) وجود داشت. شایعترین عارضه، عفونت زخم (۵ مورد) و میانگین مدت بستری ۹ روز بوده است.

نتیجه‌گیری: در کودکان با افزایش سن، شیوع ابتلا به کیست هیداتید افزایش یافته و بر خلاف بزرگسالان شایعترین محل جایگزینی کیست، ریه بود. انجام تحقیقات بیشتری برای شناخت علت یا علل بوجود آورنده وضعیت متفاوت این بیماری در کودکان را توصیه می‌نمائیم.

واژه‌های کلیدی: کیست هیداتید، کودکان، ریه، کبد

نویسنده پاسخگو: دکتر علیرضا میرشمیرانی

تلفن: ۲۲۹۰۸۱۸۱

Email: Almirshemirani@Yahoo.com

* دانشیار گروه جراحی اطفال، دانشگاه علوم پزشکی شهید بهشتی، بیمارستان کودکان مفید

** استاد گروه جراحی اطفال، دانشگاه علوم پزشکی تهران، بیمارستان بهرامی

*** استادیار گروه جراحی اطفال، دانشگاه علوم پزشکی شهید بهشتی، بیمارستان کودکان مفید

**** استاد گروه جراحی اطفال، دانشگاه علوم پزشکی شهید بهشتی، بیمارستان کودکان مفید

***** دانشیار گروه جراحی اطفال، دانشگاه علوم پزشکی تهران، بیمارستان بهرامی

تاریخ وصول: ۱۳۸۷/۰۳/۰۱

تاریخ پذیرش: ۱۳۸۷/۰۴/۲۳

زمینه و هدف

مدت بستری، عوارض بعد از عمل جراحی، عود مجدد بیماری، پیامد بیماری و مواردی که برای پیگیری مراجعه کرده بودند، مورد مطالعه قرار گرفت. پیگیری بیماران بر اساس مراجعه مجدد در پرونده بالینی آنها، تماس تلفنی و غیره بود.

چنانچه کلیه اطلاعات مورد نیاز فرم اطلاعاتی در پرونده وجود داشت، به عنوان نمونه واجد شرایط تلقی شده و داده‌های هر بیمار در فرم مربوطه ثبت می‌گردید، داده‌های حاصل از این مطالعه با استفاده از آمار توصیفی مورد تجزیه و تحلیل قرار می‌گرفت.

یافته‌ها

طی مدت مورد بررسی تعداد ۱۱۶ پرونده قابل بررسی بود. تعداد ۶۱ نفر (۵۲/۶٪) از بیماران پسر و ۵۵ نفر (۴۷/۴٪) دختر بودند. میانگین سنی بیماران برابر $۵/۶ \pm ۱۰/۸$ سال (در محدوده ۲-۱۴ سال) بود که توزیع گروه‌های سنی در جدول یک ارائه و نشان‌دهنده آن است که ۲۳/۲۷٪ کودکان مبتلا، ۳ تا ۹ سال داشته و ۷۶/۷۳٪ در سنین ۹ تا ۱۴ سال بوده‌اند. جوانترین بیمار (۲ ساله) دارای ۷ عدد کیست (ریه یک، کبد چهار، شکم یک و لگن یک) بود. نتایج بیانگر آن است که با افزایش سن، شیوع ابتلا به کیست هیداتید افزایش یافته است.

جدول ۱- توزیع فراوانی بیماران مبتلا به کیست هیداتید برحسب گروه‌های سنی در چهار مرکز جراحی کودکان تهران ۱۳۸۶-۱۳۶۶

درصد	تعداد	فراوانی	
		سن به سال	
۱/۷۲	۲	۲-۳	
۹/۴۸	۱۱	۳-۶	
۱۲/۰۷	۱۴	۶-۹	
۳۴/۴۱	۴۰	۹-۱۲	
۴۲/۲۴	۴۹	۱۲-۱۴	
۱۰۰	۱۱۶	-	

در ۱۱۶ بیمار مورد بررسی، تعداد ۱۵۷ کیست وجود داشت که محل جایگزینی کیست‌ها در جدول ۲ ارائه شده است. همانطور که مشاهده می‌شود کیست ریه ۸۷ مورد (۵۵/۴۲٪) را تشکیل می‌دهد که محل کیست‌های ریه به تفکیک در جدول ۳ آمده است.

بیماری کیست هیداتید از زمان بقراط شناخته شده و هنوز یک مشکل بزرگ بهداشتی در مناطق آندمیک است.^۱ این بیماری انگلی در استرالیا، نیوزلند، آمریکای جنوبی، خاورمیانه و از جمله ایران به صورت آندمیک وجود دارد.^۲ عامل آن تنیا اکینوкок می‌باشد و شیوع آن در انسان بستگی به میزان شیوع بیماری در میزبان اصلی یعنی سگ و میزبان‌های واسط مثل گوسفند، بز، گاو و شتر و ... دارد. تخم انگل با سبزی‌ها، آب و سایر مواد غذایی آلوده وارد روده شده و پس از جذب وارد جریان خون سیستم ورید پورت می‌گردد که این تخم انگل ممکن است در کبد جایگزین شده و یا با جریان خون کبدی وارد قلب شده و از آنجا به هر عضوی برسد و در آن جایگزین شود، شایعترین محل جایگزینی آن کبد و سپس ریه می‌باشد. تنها درمان مؤثر بیماری جراحی است^{۳-۵} و گزارش شده که با تمام اقدامات پیشگیرانه در جراحی عود بیماری مطرح است،^۶ نوع درمان داروئی برحسب سن، موقعیت و جایگزینی کیست، از فردی به فرد دیگر متفاوت است.^۷

کیست هیداتید به دو نوع گرآنولوزوس (شایع) و مولتی لوکولاریس (ناشایع) تقسیم می‌شود.^۷ گرچه در ایران و جهان مطالعات بسیار خوبی در مورد این بیماری انجام شده ولی بررسی اختصاصی بیماری در کودکان ایرانی به حد کافی انجام نگرفته و یا لاق در دسترس نیست. لذا به منظور تعیین وضعیت بیماران و بیماری کیست هیداتید در کودکان، این تحقیق روی مراجعین به چهار مرکز جراحی کودکان بیمارستان مفید، بیمارستان بهرامی، بیمارستان طالقانی و بیمارستان امیرکبیر طی سال‌های ۱۳۶۶ لغایت ۱۳۸۶ (مدت ۲۰ سال) انجام گرفت.

مواد و روش‌ها

مطالعه حاضر یک تحقیق توصیفی گذشته‌نگر است که با مطالعه داده‌های موجود در پرونده کودکان ۱ تا ۱۴ ساله مبتلا به کیست هیداتید بستری در مراکز فوق از سال ۱۳۶۶ لغایت ۱۳۸۶ انجام گردید. بدین منظور با استفاده از سیستم طبقه‌بندی بین‌المللی بیماری‌ها (ICD10)، پرونده‌هایی که با تشخیص قطعی کیست هیداتید، در اعضای مختلف تحت عمل جراحی قرار گرفته بوده‌اند، دریافت و مورد بررسی قرار گرفت. پرونده ۱۱۶ کودک قابل بررسی بود که با تهیه و تکمیل پرسشنامه اطلاعات هویتی بیماران کسب و متغیرهایی از قبیل سن، جنس، علائم بالینی، یافته‌های پاراکلینیک، نوع کیست،

جدول ۳- محل استقرار کیست‌های ریه از ۱۱۶ بیمار و جمع ۱۵۷ کیست در چهار مرکز جراحی کودکان تهران ۱۳۶۶-۱۳۸۶، (۸۷ بیمار با کیست ریه از مجموع ۱۱۶ بیمار)

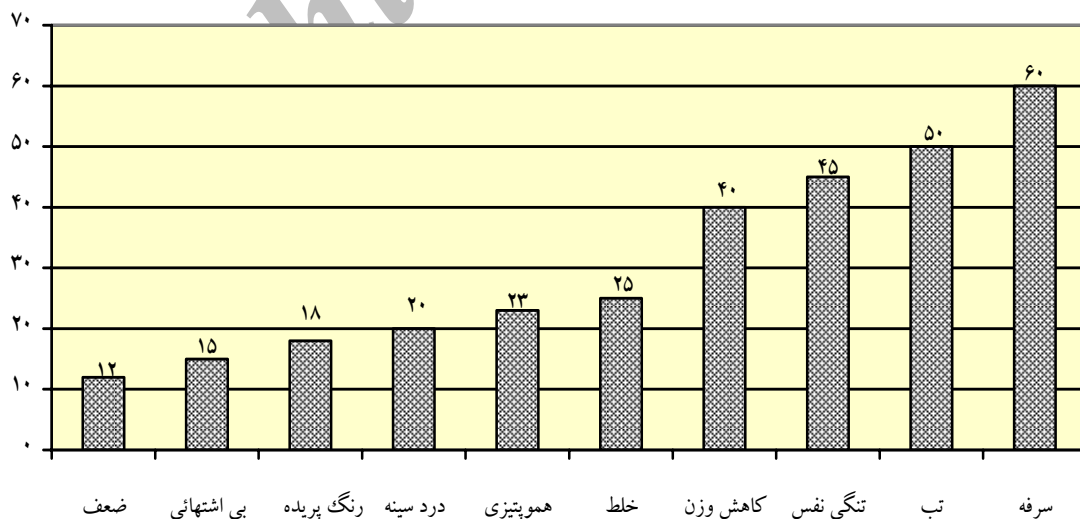
سمت ریه	لب فوقانی	لب میانی	لب تحتانی	جمع
راست	۱۴	۱۰	۳۱	۵۵
چپ	۱۳	-	۱۹	۳۲
جمع	۲۷	۱۰	۵۰	۸۷

بزرگترین کیست هیداتید به قطر ۲۰ سانتیمتر در یک دختر ۸ ساله وجود داشت که به علت توده شکم مراجعه کرده بود و کیست در لوب راست کبد قرار داشته که به هنگام عمل جراحی دچار پارگی شد. توزیع فراوانی علائم بالینی در ۸۷ بیمار مبتلا به کیست هیداتید ریه طبق نمودار ۱ می‌باشد. همانطور که ملاحظه می‌شود در مبتلایان به کیست ریه سرفه (۷۰٪)، تب (۵۷/۵٪) و تنگی نفس (۵۱/۷٪) بیشترین علائم و ضعف و بی‌حالی (۱۳/۸٪) کمترین علامت را به خود اختصاص داده است. علائم بالینی در ۶۱ بیمار مبتلا به کیست هیداتید کبد طبق نمودار ۲ بوده است.

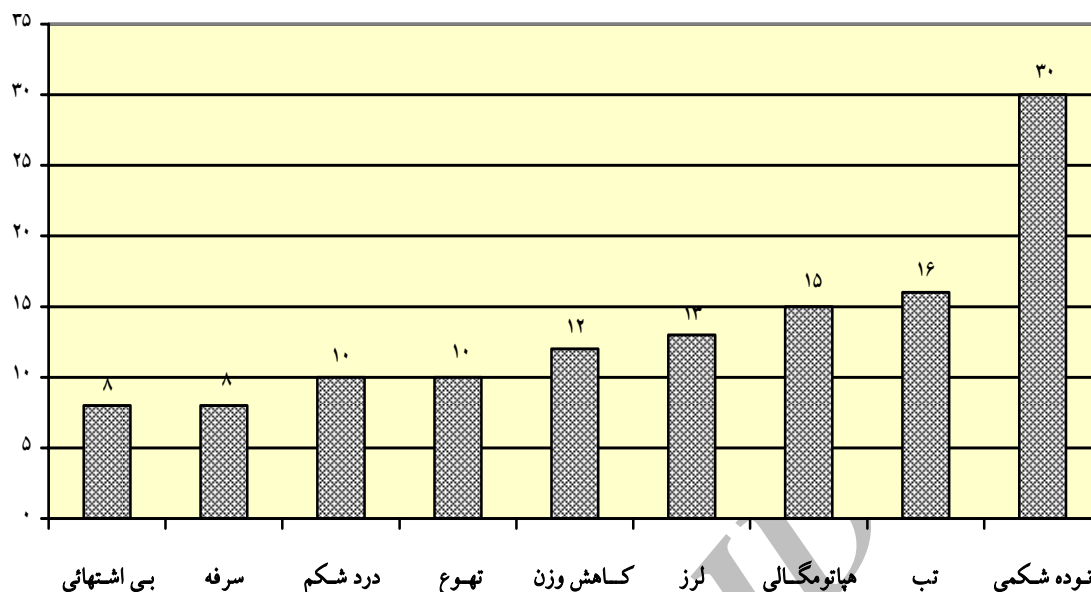
۶۱ کیست در کبد (۳۸/۸۶٪) که در لب راست ۳۵ کیست (۵۷/۳۷٪) و لب چپ ۲۶ کیست (۴۲/۶۲٪) بوده است، ۲ کیست (۱/۲۷٪) در طحال، ۲ کیست (۱/۲۷٪) در کلیه چپ، ۲ کیست (۱/۲۷٪) در شکم، ۲ کیست (۱/۲۷٪) در لگن و بالاخره یک کیست (۰/۶۴٪) در گردن (جدول ۲).

جدول ۲- توزیع فراوانی محل جایگزینی کیست‌ها به تفکیک اعضاء مختلف در چهار مرکز جراحی کودکان تهران ۱۳۶۶-۱۳۸۶، (۱۱۶ بیمار)

نام عضو	تعداد کیست	درصد
ریه	۸۷	۵۵/۴۲
کبد	۶۱	۳۸/۸۶
طحال	۲	۱/۲۷
کلیه چپ	۲	۱/۲۷
شکم	۲	۱/۲۷
لگن	۲	۱/۲۷
گردن	۱	۰/۶۴
جمع	۱۵۷	۱۰۰



نمودار ۱- توزیع فراوانی علائم بالینی در ۸۷ بیمار مبتلا به کیست هیداتید ریه در چهار مرکز جراحی کودکان تهران ۱۳۶۶-۱۳۸۶



نمودار ۲- توزیع فراوانی علائم بالینی در ۶۱ بیمار مبتلا به کیست هیداتید کبد در چهار مرکز جراحی کودکان تهران ۱۳۸۶-۱۳۶۶

بیشترین روش، رزکسیون کامل کیست بود که پس از آن حفره باقی مانده مارسوپالیزه شد، ولی در مواردی مثلاً به علت بزرگی بیش از حد کیست، ابتدا محتویات کیست آسپیره شده و سپس مواد اسکولس کش مانند نیترات نقره نیم درصد یا سالیسن هیپرتونیک بداخل کیست تزریق و سپس تخلیه کیست انجام شده است.^۱ در مواردی نیز لوبکتومی ریه و یا هیپانکتومی پارشیل صورت گرفته است.

شایعترین عارضه به ترتیب شیوع شامل عفونت زخم ۵ مورد، پارگی کیست حین عمل جراحی و عفونت کیست ۴ مورد بود (جدول ۴).

مورتالیتیه در ۲ مورد (۱/۷۲٪) وجود داشت (به دنبال شوک آنافیلاکتیک یک مورد و پس از سپتی سمی یک مورد). در پیگیری (۶ ماه تا ۲۰ سال) بر روی ۱۱۴ بیمار که جراحی شده بودند، از طریق مراجعه به درمانگاه، ارتباط تلفنی و مشاهده رادیوگرافی ساده ریه و سونوگرافی کبد و شکم، فقط ۷ مورد (۶/۱۴٪) عود بیماری (۲ مورد ریه، ۴ مورد کبد و یک مورد شکم) وجود داشت که مجدداً تحت عمل جراحی قرار گرفتند.

همانطور که مشاهده می‌گردد شایعترین علائم در بیماران مبتلا به کیست هیداتید کبد توده شکمی (۴۹/۲٪)، تب (۲۶/۲٪) و هپاتومگالی (۲۴/۶٪) می‌باشند. در مواردی که کیست هیداتید کبد همراه با کیست هیداتید ریه بوده، مجموعه‌ای از علائم در دو گروه وجود داشته است که در نتایج ارائه شده است.

در مجموع ۱۱۶ بیمار مبتلا به کیست هیداتید ۱۱۳ مورد (۹۷/۴٪) از نوع اکی نوکوکوس و ۳ مورد (۲/۶٪) از نوع اکی نوکوکوس مولتی لوکولاریس بوده است. در کلیه بیماران رادیوگرافی‌های قفسه صدری، ساده شکم و سونوگرافی بعمل آمده و از سی تی اسکن هم در موارد لزوم استفاده شد.

۱۲ بیمار (۱۰/۳۴٪) کلسیفیکاسیون کیست کبدی داشتند. در تمام بیماران تست ELISA انجام گرفت و جهت تأیید تشخیص از تست ایمونوفلورسانس غیرمستقیم کمک گرفته شده است.^۹

۲ نفر از بیماران (۱/۷٪) حاضر به عمل جراحی نشده و فقط تحت درمان طبی و دارویی قرار گرفتند و در بقیه موارد (۹۸/۳٪) درمان جراحی صورت گرفته است (۲ مورد درناژ خارجی کیست هم جزء این گروه است).

سنی مشابه است؟ در صورتی که نتایج تحقیق حاضر بیانگر عدم تشابه این نتایج بود. لذا توصیه می‌گردد تحقیقات بیشتری برای شناخت نقش عامل و یا عوامل مؤثر این اختلاف در گروه سنی کودکان و بالغین انجام گیرد. همچنین یافته‌ها نشان دادند که درصد توأم کیست ریه و کبد در کودکان بیش از بالغین می‌باشد.^۸

۹۸/۲۸ درصد کودکان با درمان جراحی و ۱/۷۲ درصد که حاضر به عمل جراحی نشده‌اند، فقط با درمان طبی و دارویی پیگیری شده‌اند. درمان معمول کیست هیداتید در هر عضوی، جراحی است.^{۱۱، ۱۹، ۲۰} درمان‌های دارویی از مدت‌ها پیش بکار گرفته شده است،^۶ گاهی در کیست‌های متعدد ریه، درمان دارویی را با دوز بالا توصیه می‌کنند.^{۲۱} شروع درمان طبی قبل از جراحی و پس از جراحی به مدت ۳ تا ۶ ماه توصیه می‌شود.^{۲۲} با استفاده از داروهائی مثل و پرازی کوانتل و ... نتایج مثبتی به دست آمده است.^{۱۵-۲۳} در تحقیق حاضر، لب راست ریه دارای ۵۵ کیست و لب چپ دارای ۳۲ کیست بوده است که با تحقیق انجام شده Kocer و همکارانش همخوانی ندارد.^{۲۴} در مطالعه آنها فراوانی وجود کیست در دو طرف ریه تقریباً برابر بود (در ریه راست ۵۵ کیست و در ریه چپ ۵۶ کیست).

در بررسی حاضر، انجام رادیوگرافی قفسه صدری یکی از روش‌های تشخیصی کیست‌های ریوی بوده که طبق مطالعه دکتر وحید منتظری و همکارانش هم تا حدود ۸۴ درصد می‌تواند مؤثر واقع گردد.^۲ امروزه درناژ خارجی کیست هیداتید، یکی از روش‌های درمانی مطمئن و مؤثر می‌باشد^{۱۵} که در دو بیمار از کل بیماران ما هم صورت گرفته است. یکی از روش‌های مدرن در درمان کیست‌های هیداتید استفاده از تکنیک‌های غیر تهاجمی، همانند لاپاراسکوپ و توراکوسکوپ است که در اکثر مراکز، بصورت مؤثری بکار گرفته می‌شود.^{۲۵-۲۷} در این مطالعه اعضاء گرفتار، ریه، کبد، طحال، کلیه، شکم، لگن و گردن بوده است ولی کیست هیداتید در هر عضوی می‌تواند لانه‌گزینی داشته باشد. مدیاستن،^۵ کیست هیداتید اولیه پانکراس،^{۱۶} عضله ران دختر ۱۱ ساله،^{۱۸} تیروئید،^{۲۰} مغز در پسر ۵ ساله،^{۲۸} قلب در دختر ۵ ساله،^{۲۹} و گاهی پاره شدن کیست هیداتید کبد در پسر ۱۰ ساله و نفوذ به زیر دیافراگم و حفره پریکارد^{۲۲} مشاهده گردید.

۷ مورد (۶/۱۴٪) عود بیماری در بررسی ما وجود داشت. در مطالعه دکتر منتظری و همکارانش، در یک مورد در کیست‌های

جدول ۴- توزیع فراوانی عوارض در ۱۱۶ بیمار مبتلا به کیست هیداتید در چهار مرکز جراحی کودکان تهران ۱۳۸۶-۱۳۶۶

نوع عارضه	تعداد	درصد
عفونت زخم	۵	۱۹/۲
پارگی کیست حین عمل	۴	۱۵/۴
عفونت کیست	۴	۱۵/۴
پارگی خود بخود قبل از عمل	۳	۱۱/۵
پلورال افیوژن	۳	۱۱/۵
فیستول برونکوپلورال	۳	۱۱/۵
شوک آنافیلاکتیک	۲	۷/۷
شوک هیپوولمیک	۲	۷/۷

بحث

این تحقیق نشان داد کیست در پسرها (۶۱ مورد) شایعتر از دخترها (۵۵ مورد) است، که مشابه نتایج تحقیق دکتر فرخ سعیدی و همکارانش در سال ۱۹۷۶ می‌باشد.^{۱۱، ۲۰، ۲۱} مهمترین علائم بالینی در مبتلایان به کیست هیداتید ریه کودکان، سرفه، تب، تنگی نفس و در کیست هیداتید کبد، توده شکمی، تب و هیپوتومگالی بوده است.^{۱۳، ۲۰}

از آنجایی که رشد کیست هیداتید ۱ تا ۵ سانتی‌متر در سال است، بنابراین گاهی مدت‌ها طول می‌کشد تا علائم بروز نماید. این رشد آهسته بسته به محل جایگزینی و فضاگیری می‌تواند از بی‌علامتی تا علائم اختصاصی عضو، متغیر باشد.^{۱۵، ۴۰} این بیماری در کبد به صورت تورم، سنگینی و درد مزمن ربع فوقانی شکم مشخص می‌شود و ممکن است بصورت توده یا توده‌های متعدد مشخص شود که در صورتی که به مجاری صفراوی راه یابد، باعث ایجاد یرقان و یا کیست عفونی شود.^{۱۷، ۱۶}

معمولاً کیست‌های ریه با درد قفسه صدری، تنگی نفس و سرفه تظاهر می‌کنند.^{۸، ۲۰} در این تحقیق شایعترین محل جایگزینی کیست در کودکان مورد بررسی، ریه و بعد کبد بود و در مجموع ۵۵/۴۲٪ موارد ریه به تنهایی و یا توأم با سایر اندام‌ها و در ۳۸/۸۶٪ موارد کبد به تنهایی و یا توأم با سایر اندام گرفتار بود. در سایر تحقیقات گزارش شده، محل جایگزینی کیست در کبد به مراتب بیشتر از ریه مشاهده شده بود.^{۱۱، ۱۹} نتایج ما کاملاً خلاف یافته‌های دیگران است و در واقع، دلیل مطرح شدن این بررسی این بود که آیا خصوصیات بیماران و بیماری کیست هیداتید در کودکان با سایر گروه‌های

سه مورد (۲/۵۹٪) اکی نوکوکوس مولتی لوکولاریس بوده است که این یافته مشابه تحقیقات دیگران است.^{۳۱ و ۳۰}

تشکر و قدردانی

مؤلفین این مقاله از زحمات سرکار خانم فاطمه عبدالله گرجی بخاطر تحلیل آماری نتایج و خانم‌ها مریم سعیدی و آرزو کریمی که در تایپ و آماده‌سازی مقاله همکاری داشتند، قدردانی و تشکر می‌نمایند.

پاره نشده و ۶ مورد در کیست‌های پاره شده، عود بیماری گزارش شده است.^۲

متأسفانه در بین بیماران ما دو مورد (۱/۷۲٪) مورتالیته وجود داشت که یکی پس از شوک آنافیلاکتیک و دیگری به دنبال سپتی سمی شدید بوده است. در مطالعات انجام شده توسط دکتر وحید منتظری و همکارانش^۲ و دکتر عبدالحسن طلائی‌زاده و همکارانش^۱ مورتالیته گزارش نشده است. تحقیق ما نشان داده که از ۱۱۶ مورد کیست هیداتید ۱۱۳ مورد (۹۷/۴۱٪) اکی نوکوکوس گرانولوزوس و فقط

Archive of SID

Abstract:

Clinical Appearance of Hydatid Cyst in Four Pediatric Surgical Centers of Tehran

Mirshemirani A. MD^{*}, *Porang H. MD*^{**}, *Rouzrokh M. MD*^{***}, *Sadeghian N. MD*^{****},
Koranloo J. MD^{*****}, *Molaeian M. MD*^{*****}

Introduction & Objective: According to the high incidence of hydatid cyst in Iran and less information about this disease and patients in children, this study was performed to evaluate the patient's characteristics, and the outcome of treatment in four children's surgical centers in Tehran (Mofid, Bahrami, Taleghani and Amirkabir Hospitals) from 1987 to 2007.

Materials & Methods: In a descriptive retrospective study, data were collected from the medical records of the patients in the archives of mentioned surgical centers, and using the international classification disease (ICD10). The medical records of children with the ages of 1 to 14 years old whom had definite hydatid cyst disease in different organs were included, and analysis of variables such as gender, age, symptoms, cyst localization, diagnostic tools, operative techniques, morbidity, mortality, recurrence, hospital stay and the outcome of treatment.

Results: The patients consisted of 61(53%) boys and 55(47%) girls, with the ages ranged from 2 to 14 years old. The mean age was 10.8±5.6 years old. The incidence rate was increased by age.

157 cysts were found in 116 patients, 87(55.42%) cases in lung and 61 (38.86%) cases in liver. The most common symptom in lung was cough and in liver was abdominal mass. 114 patients underwent surgical intervention, but two patients refused surgery. Recurrence occurred in 7 cases (6.14%), mortality in 2 (1.72%). The most common complication was wound infection in 5 cases, and the mean length of hospitalization was 9 days. In 98% of our patients the type of parasit was echinococcus granulosus.

Conclusions: In children the incidence of hydatid cyst was increased by age, and the most involved organ was lung. We suggest more investigation for getting more information about different situations of this disease in children.

Key Words: Hydatid Cyst, Children, Lung, Liver

^{*} Associate Professor of Pediatric Surgery, Shahid Beheshti University of Medical Sciences and Health Services, Mofid Hospital, Tehran, Iran

^{**} Professor of Pediatric Surgery, Tehran University of Medical Sciences and Health Services, Bahrami Hospital, Tehran, Iran

^{***} Assistant Professor of Pediatric Surgery, Shahid Beheshti University of Medical Sciences and Health Services, Mofid Hospital, Tehran, Iran

^{****} Professor of Pediatric Surgery, Shahid Beheshti University of Medical Sciences and Health Services, Mofid Hospital, Tehran, Iran

^{*****} Associate Professor of Pediatric Surgery, Tehran University of Medical Sciences and Health Services, Bahrami Hospital, Tehran, Iran

References:

- Saidi F. Surgery of hydatid disease. WB Saunders Co. Limited, London 1976.
- Montazeri V, Sokouti M, rashidi MR. Comparison of pulmonary haydatid disease between children and adult, tanaffos (2007); 6(1): 13-18.
- Sadeghin N. Evaluation of 32 hydatid cyst in children. Pajohandeh, 2001; 5 (4): 359-64.
- JuanFrancisco RR, ManuelGomez A, et al. Complications of extra hepatic echinococcosis; fistulization of an adrenal hydatid cyst into the intestine. World J. Gastroenterology, March (7), 2008; 14 (9): 1467-9.
- Sehgal S, Mishra B, thakur A, et al. Hydatid cyst of mediastinum. I J Med Microbial, 2008; 26: 80-1.
- Mottaghian H, Saidi F. Postoperative recurrence of hydatid disease. British J Surgery. 1978; 65: 4.
- Goth,s medical pharmacology 13th Ed. Vasliy G clark. Mosby year book. 1992; 699-701.
- Talaiezadeh AH, Maraghi SH. Hydatid disease in children: A different pattern than adults pak. J Med Science Jul-Sep 2006; 22 (3): 329-32.
- Farokhzad B, Gachkar L, Mosafa N, nazaripouya M, Seroepidemiologic survey of hydatid eyst in rural area of Shemiranat and determining the efficacy of if a test research in mediene. Pejouhesh, fall 2006; 30(3): 241-43
- Abbassidezfuli A, Shishineh p, Shadmehr MB, et al. Early and late effects of scolicial agents on liver and bileducts, an experimental study. Iranian J of Medical science 1991; 16.
- Hernando E, Garcia C, et al. Hepatic hydatidosis, review of a series of 677 surgically treated patients. Gastroenterol hepatol 1996; 19 (3): 140-5.
- Rattan KN, Sharma A. hydatid disease in children. Indian J Chest Dis Allied Sci, 1998; 40(1): 73-7.
- Anadol D, Gocmen A, Kiper N, et al. Hydatid disease in childhood: a retrospective analysis of 376 cases. Pediatr Pulmonol, 1998; 26(3): 190-6.
- Erdem E, Nessar M, Sungurtekin U, et al. The management of hepatic hydatid cysts, review of 94 cases. J Hepatobiliary Pancreat Surg. 1998; 5(2): 179-83.
- Battyany I, Herbert Z, Rostast T, et al. Successful percutaneous drainage of a giant hydatid cyst in the liver. World J gastroenterol, 2006; 12(5) 812-814.
- Hamzaoui M, Gasmim M, sahli S, et al. Acute cholangitis revealing a primary pancreatic hydatid cyst in a child. Gastroenterol clin boil 2007; 31(4): 428-30.
- De u, Basu m. Hydatid cyst of common bileduct mimicking typ1 choledochal cyst. J Indian Assoc Paediatr Surg, 2007; 12:83-4.
- Safioleas M, Misiakos eP, Kakisis J, et al. Surgical treatment of human echinococcosis. Int Surg 2000; 85(4): 358-365.
- Sehitoghllari A. Our results in surgical treatment of hydatid cyst of the lungs. Eur J Gen Med, 2007; 4(1): 5-8.
- Yesim E, Umut B, Baspinar I. Haydatid cyst of the thyroid gland: two case report infectious diseases in clinical practice. Nov 2005; 13(6): 318-20.
- Pandey A, Arya cl, Asthana Ak, pulmonary hydatidosis: an unusual cause of haemoptysis. Indian J Med Microbial, 2007; 25: 158-60.
- Ahuja SR, Karande S, koteyar SR, et al. Hepatic hydatid cyst rupturing into sub-diaphragmatic space and pericardial cavity. J Post Grad Med, 2001; 47(1): 37-9.
- Ghafori A, Naser Esfehani A. Effect of albendazol on hydatid cyst. J Med Council IR, 1998; 16(2): 86-88.
- Kocer B, Gulbahar G, Han S, et al. Analysis of pulmonary haydatidosis according to their segmentary location. Clinical Pulmonary Medicine, Jan 2008; 15(1): 8-12.
- Mallick A, Alqahtani M, Alssadi A, et al. Thoracoscopic treatment of pulmonary hydatid cyst in a child. J Ped Surgry, 2004; 40 (12): 35-37.
- Maazoum K, Mekki M, Chioukm FZ, et al. Laparoscopic treatment of hydatid cyst of the liver in children: a report on 34 cases. J Pediatr Surg, Oct 2007; 42 (10): 1683-6.
- Prashant J, Beejal S, Hemanshi S, et al. Thoracoscopic excision of mediastinal cysts in children. J Min Access Surg, 2007; 3: 123-6.
- Trivedi A, Shukla s, Singh k, et al. Giant intracranial hydatid cyst. J Pediatr Neurosur, 2007; 2: 72-4.
- Altun O, Akalin F, Ayabakanc, et al. Cardiac echinococcosis with intra-atrial localization. Turk J Pediatr, 2006; 48: 76-9.
- Daugchies A. Importance of epidemiology and control of the fox tape worm, echinococcus multilocularis. DTW-Dtgch-Tierazti-Wochensehr, 1995; 102(8): 306-10.
- Todorov T, Votova K, Pethov D, et al. Albendazol treatment of human cyst. Echinococcosis transaction of the royal society of the tropical medicine and hygiene, 1988; 82: 453-56.