

## بررسی اثر اسپرین، دگزامتازون و ترکیب آنها در بقاء فلپ پوستی راندوم در

### موش – مرکز آموزشی پژوهشی حضرت فاطمه

دکتر سیدکمال سید فروتن\*، دکتر بابک نیکومرام\*\*، دکتر محمد جواد فاطمی\*، دکتر مرضیه نجومی\*\*\*،

دکتر حسین اکبری\*\*\*\*، دکتر محمد اسماعیل حسنی\*\*\*\*، دکتر میر سپهر پدرام\*\*\*\*\*

#### چکیده:

زمینه و هدف: ایسکمی و نکروز فلپ یکی از مشکلات جراحی ترمیمی می باشد. داروهای زیادی جهت جلوگیری و یا معکوس کردن این روند بروی فلپ پوستی راندوم آزمایش شده اند. هدف این پژوهش تعیین اثر اسپرین، دگزامتازون و ترکیب آنها در بقاء فلپ پوستی خلفی راندوم در موش می باشد.

**مواد و روش ها:** ۴۰ موش مذکر Sprague – Dawley به صورت تصادفی به چهار گروه مساوی تقسیم شدند. گروه کنترل، گروه اسپرین، گروه دگزامتازون، گروه اسپرین + دگزامتازون. گروه اول زیر بیهوشی فقط فلپ پوستی خلفی راندوم بر پایه دیستال مطابق روش تغییر یافته مک فارلین به ابعاد ۱۱×۳ سانتیمتر بلند شد و مجدداً پس از گذاشتن ورقه درپ استریل زیر آن سرجایش دوخته شد. گروه دوم اسپرین خوراکی ۱۰۰ mg/kg داده شد و یک ساعت بعد از عمل مذکور برایش انجام شد. گروه سوم بعد از جراحی فلپ آمپول دگزامتازون ۲/۵ mg/kg در نیمه دیستال فلپ تزریق موضعی شد که تا ۲ روز متوالی دیگر روزانه همین مقدار تزریق شد. گروه چهارم هر دو موارد گروه دوم و سوم برایشان انجام شد. پس از هفت روز تمام موش ها بیهوش و پس از عکسبرداری دیژیتال، سطوح زنده فلپ مورد مقایسه و مطالعه آماری قرار گرفتند.

**یافته ها:** میانگین سطح زنده فلپ در گروه کنترل  $6/5 \pm 4/4$ ؛ در گروه اسپرین  $7/5 \pm 5/3$ ؛ گروه دگزامتازون  $8/5 \pm 5/8$  و گروه اسپرین + دگزامتازون  $8 \pm 6/0$  بود. در مقایسه اختلاف میانگین های بین گروه ها تنها گروه دگزامتازون و گروه اسپرین + دگزامتازون توانستند بهبودی بارزی در بقاء فلپ نسبت به گروه کنترل ایجاد کنند، ولی اثر اسپرین بارز نبود ( $P < 0.05$ ).

**نتیجه گیری:** کاربرد دگزامتازون در بقاء فلپ پوستی راندوم موش مؤثر بود، ولی استفاده از اسپرین تنها تأثیر بارزی در بقاء فلپ نداشت.

#### واژه های کلیدی: فلپ پوستی راندوم، ایسکمی، نکروز فلپ، اسپرین، دگزامتازون

\* دانشیار گروه جراحی پلاستیک و ترمیمی، دانشگاه علوم پزشکی ایران، بیمارستان حضرت فاطمه، بخش جراحی پلاستیک و ترمیمی  
\*\* استادیار جراحی پلاستیک و ترمیمی، دانشگاه آزاد اسلامی، واحد پزشکی تهران، بیمارستان بوعلی  
\*\*\* دانشیار گروه پزشکی اجتماعی، دانشگاه علوم پزشکی ایران  
\*\*\*\* استادیار گروه جراحی پلاستیک و ترمیمی، دانشگاه علوم پزشکی ایران، بیمارستان حضرت فاطمه، بخش جراحی پلاستیک و ترمیمی  
\*\*\*\*\* متخصص جراحی دامپزشکی، گروه علوم درمانگاهی، دانشکده دامپزشکی، دانشگاه تهران

نویسنده پاسخگو: دکتر بابک نیکومرام  
تلفن: ۴۴۴۱۹۲۱۳  
E-mail: Bnikoumaram@Yahoo.com

## زمینه و هدف

فلپ پوستی با الگوی راندوم یکی از شایعترین اعمال جراحی در جراحی پلاستیک و ترمیمی می‌باشد<sup>۱</sup> و در سال‌های اخیر به علت افزایش شیوع سرطان پوست و تروما که ایجاد نقایص پیچیده نموده است، نیاز به آن با توجه به هماهنگی بیشتر اینگونه فلپ‌ها از نظر رنگ و قوام و ضخامت با بافت اولیه در مقایسه با دیگر روش‌های ترمیمی افزوده شده است.<sup>۲</sup>

متأسفانه در طراحی این فلپ نسبت طول به عرض مهم بوده و عارضه نکروز ایسکمیک ناشی از عدم طراحی درست و دیگر زمینه‌ها موجب اقامت طولانی‌تر در بیمارستان، اعمال جراحی بیشتر و ویزیت‌های مکرر می‌نماید.<sup>۳</sup> ارائه یک روش درمانی ایمن، راحت و مقرون به صرفه جهت جلوگیری از این عارضه اهمیت زیادی دارد.<sup>۲</sup> داروهای آسپیرین<sup>۴</sup> و دگزامتازون<sup>۵-۱۰</sup> ارزان قیمت و در دسترس با عوارض قابل قبول بوده که در مطالعات قبلی بررسی و اثر خوبی داشته‌اند، ولی اثر همزمان این دو مورد مطالعه قرار نگرفته است. با توجه به کاربرد آسان آنها در صورتی که مصرف توأم آنها بتواند جلوگیری بیشتری از نکروز ایسکمی فلپ بنماید، نقش مهمی در جراحی ترمیمی خواهند داشت.

## مواد و روش‌ها

پژوهش از نوع مطالعه تجربی روی ۴۰ موش آزمایشگاهی Sprague-Dawley که از مؤسسه رازی حصارک کرج خریداری شد، انجام گرفت. جنس آنها مذکر و سن تمام موش‌های مورد مطالعه یکسان و فاقد بیماری و از لحاظ وزن در حدود ۳۰۰ تا ۳۵۰ گرم بودند. تمام موش‌ها با حفظ قواعد و ضوابط و توصیه‌های کتاب راهنمای نگهداری و استفاده از حیوانات آزمایشگاهی (چاپ هفتم ۱۹۹۷) و کتاب راهنمای نگهداری و استفاده حیوانات در مؤسسات (چاپ دوم ۲۰۰۲)، انجمن ملی اخلاق در تحقیقات کاربردی (آمریکا) (Applied Research Ethics National Association) و دفتر سلامت حیوانات آزمایشگاهی (آمریکا) (Office of Laboratory Animal Welfare) نگهداری شدند. موش‌ها بعد از عمل بطور مجزا جهت جلوگیری از خوردن زخم نگهداری و غذا و آب بطور آزاد در اختیار آنها قرار گرفت. کلیه موش‌ها جهت یکسان‌سازی اثر استرس نقل و انتقال<sup>۶</sup> در یک روز مشابه به آزمایشگاه منتقل شده بودند و ده روز از زمان انتقال آنها گذشته بود. موش‌ها بطور تصادفی به ۴ گروه تقسیم

و تمام آنها با داروی کتامین ۹۰ mg/kg (Ketamin 10%) و علاوه زایلازین ۹ mg/kg (Xylazin 2%) به صورت داخل پری‌توتن بی‌هوش شدند و در صورت نیاز کتامین تکرار گردید، سپس موهای خلف با دستگاه موبر برقی تراشیده و با بتادین و الکل آماده شدند.<sup>۴</sup> آنتی‌بیوتیک پروفیلاکسی با سفازولین ۶۰ mg/kg عضلانی تأمین گشت.<sup>۱۱</sup> بعد از اطمینان از عمق بی‌هوشی با تست Pinch Flexion/Withdrawal عمل جراحی با رعایت روش‌های سترون (Asepsis) شروع شد.<sup>۲</sup>

در گروه اول (کنترل) فلپ پوستی خلفی راندوم مطابق روش تغییر یافته مک فارلین<sup>۱۲</sup> با استفاده از الگوی پلاستیکی به ابعاد ۱۱×۳ سانتیمتر که هر ۷۵/۰ سانتیمتر آن جهت محل بخیه مشخص شده بود، بر پایه دیستال طراحی و مفصل لگن به عنوان نقطه مشخص قاعده فلپ تعیین شد. برش پوستی با تیغ جراحی شماره ۱۵ داده و فلپ زیر سطح لایه Panniculus Carnosus<sup>۱</sup> بلند گردید. هرگونه رگ پرفوران و آگزبال قطع و یک ورقه درپ استریل (InciFilm, Pharmaplast, Alexandria, Egypt) در بستر زخم جهت جلوگیری از بقاء فلپ به صورت گرافت چسبانده شد، سپس فلپ پوستی به محل اولیه با نخ نایلون ۴ صفر کات (طب کیهان، ایران)، در محل علامت‌گذاری شده از قبل توسط الگوی پلاستیکی، دوخته شد.

گروه دوم یکساعت قبل از جراحی (بعد از بی‌هوشی) آسپیرین خوراکی (آ.اس.آ، جالینوس، ایران) ۱۰۰ mg/kg محلول در سالین بافر شده با فسفات توسط یک فرد ثابت داده و سپس جراحی فوق انجام گرفت.<sup>۴</sup>

گروه سوم بعد از جراحی در فاصله ۶، ۷/۷۵ و ۹/۵ سانتیمتری از قاعده فلپ در محور مرکزی فلپ (تصویر ۲) دگزامتازون (کارخانه اسوه، ایران) در ۳ حجم مساوی در کل ۲/۵ mg/kg با سوزن شماره ۲۸ G در زیر فاشیا روزانه تا ۳ روز همگی توسط یک فرد ثابت تزریق شد.

گروه چهارم بعد از بی‌هوشی ابتدا آسپیرین مانند گروه دوم دریافت کرد. یک ساعت بعد جراحی فلپ انجام گرفت و روزانه تحت تزریق دگزامتازون مانند گروه سوم تا ۳ روز قرار گرفت. کلیه موش‌ها در شرایط یکسان در محفظه‌ای مجزا نگهداری شدند.

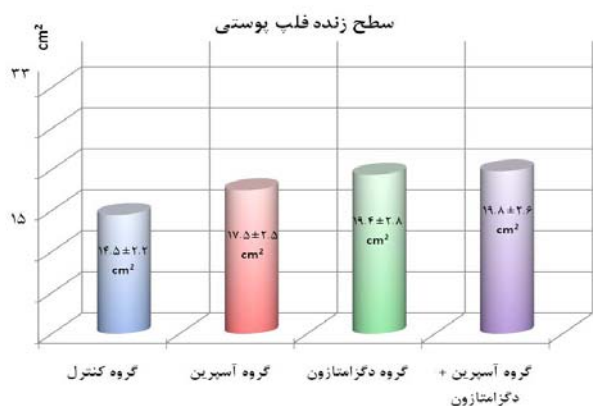
نشریه جراحی ایران، دوره ۱۷، شماره ۲، سال ۱۳۸۸

سپس تصاویر به کامپیوتر منتقل و مساحت سطح زنده فلپ هر مورد با نرم افزار Image J v.1.40g (NIH, USA) پس از کالیبره کردن بر حسب سانتیمتر مربع تعیین شد.

اطلاعات جمع آوری شده توسط نرم افزار SPSS بررسی شد و تمام اطلاعات به صورت  $mean \pm SD$  محاسبه شدند. از آنجا که توزیع متغیرهای کمی مورد بررسی نرمال بود (آزمون Kolmogorov - Smirnov -  $P < 0.05$ ) برای مقایسه میانگین‌های چهار گروه از آزمون آنالیز واریانس (ANOVA) استفاده شد. جهت بررسی اختلاف بین دو گروه از آزمون Scheffe Post Hoc استفاده شد و  $P < 0.05$  از نظر آماری معنی دار بود.


### یافته‌ها

میانگین سطح زنده فلپ پوستی ران‌دوم در گروه کنترل  $14/5 \pm 2/2$  سانتیمتر مربع، در گروهی که تنها آسپرین دریافت کرده بودند  $17/5 \pm 2/5$  سانتیمتر مربع، در گروه دگزامتازون  $19/4 \pm 2/8$  سانتیمتر مربع و در گروه آسپرین + دگزامتازون  $19/8 \pm 2/6$  سانتیمتر مربع بود (نمودار ۱).

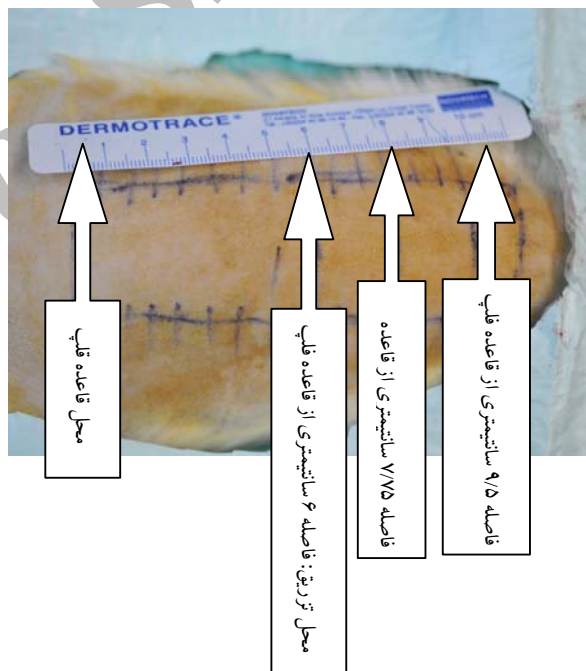


نمودار ۱- میانگین سطوح زنده فلپ پوستی ران‌دوم ( $mean \pm SD$ ) به تفکیک گروه‌ها در پایان مطالعه

میانگین میزان زنده بودن فلپ پوستی ران‌دوم (نسبت سطح زنده فلپ به سطح کل  $100 \times$ ) در گروه کنترل  $6/5 \pm 4/4\%$ ، در گروه آسپرین  $7/5 \pm 5/3\%$ ، در گروه دگزامتازون  $8/5 \pm 8/7\%$  و گروه آسپرین + دگزامتازون  $8 \pm 6\%$  بود (نمودار ۲).



تصویر ۱- مقایسه نسبی فلپ پوستی ران‌دوم در نمونه‌های کوچک هر یک از گروه‌ها در پایان مطالعه



تصویر ۲- محل تزریق دگزامتازون

در انتها روز هفتم حیوانات بیهوش و پس از گذاشتن شیشه شفاف تخت که زیرش خط کش مدرج چسبانیده شده بود روی موش‌ها (جهت یکنواخت کردن سطح خلف موش)، عکس تمام طول فلپ به همراه خط کش مدرج با دوربین دیجیتال نیکون D300 و لنز ماکرو ۶۰ mm نیکون با درجه بزرگنمایی ۱:۱۰ و فاصله ۸۰ سانتیمتری گرفته شد (تصویر ۱). سپس موش‌ها با روش بدون درد معدوم شدند.

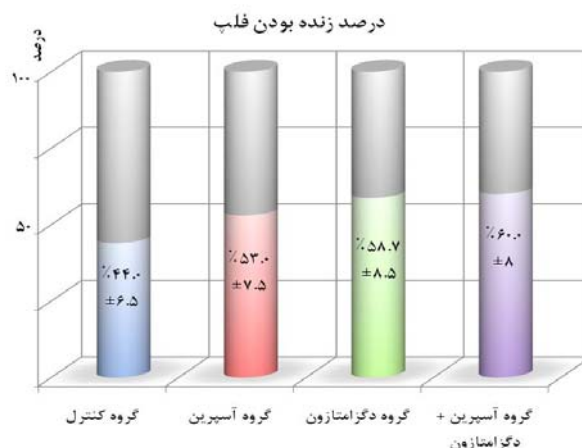
## بحث

با افزایش دانش و مهارت جراحان در انجام روش‌های پیوند عروقی ظریف، امکان انتقال بافت‌هایی از نقاط دوردست بدن به مناطق مورد نیاز به صورت فلپ آزاد (Free Flap) آسان‌تر شده است، ولی هنوز از لزوم انجام فلپ موضعی راندموم بخصوص در نواحی سر و صورت که نیازمند بافتی با قوام و رنگ مشابه می‌باشند، کاسته نشده است. متأسفانه در طراحی فلپ موضعی نسبت طول به عرض مهم می‌باشد و معمولاً ۱/۵ - ۲ به ۱ می‌باشد.<sup>۱۳</sup> در جراحی فلپ پوستی همواره امکان ایسکمی و نکروز دیستال فلپ وجود دارد.<sup>۶</sup>

تاکنون داروهای مختلفی جهت جلوگیری یا معکوس کردن پدیده ایسکمی و نکروز روی فلپ پوستی بررسی شده‌اند. این داروها به ۸ دسته عمده تقسیم می‌شوند: عوامل سمپاتولیتیک، وازودیلاتاتور، مسدود کننده‌های کانال کلسیم، رقیق کننده‌های خون (Hemorheologic)، مهارکننده‌های پروستاگلاندین‌ها، ضد انعقادها، گلوکوکورتیکوئیدها و از بین برنده‌های رادیکال‌های آزاد.<sup>۲</sup>

در بررسی اثر داروهای مختلف روی بقاء فلپ، معمولاً از موش به علت ارزان بودن و جراحی راحت آن استفاده می‌شود،<sup>۶</sup> ولی نتایج درجه بقاء فلپ در گروه کنترل و گروهی که دارو روی آنها بکار رفته از یک آزمایشگاه به آزمایشگاه دیگر متفاوت است. علت آن می‌تواند اختلاف در نوع موش، جنس، غذا دادن، طراحی فلپ، زمان، میزان دارو و عفونت بعد از عمل باشد،<sup>۶</sup> که باید در مقایسه و تفسیر نتایج مطالعات به آنها توجه نمود.

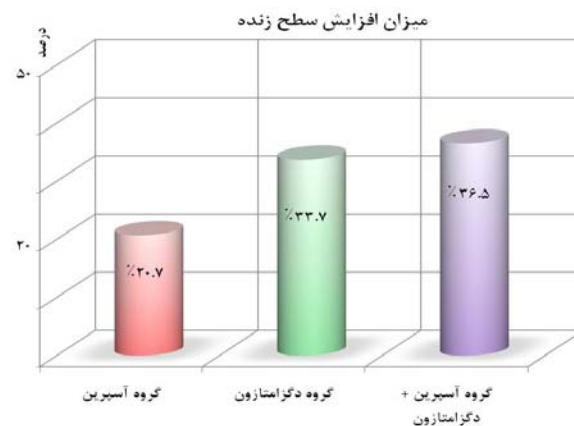
آسپرین دارویی است ارزان و در دسترس که جهت بهبود بقاء فلپ آزاد بکار می‌رود.<sup>۱۴</sup> اثرات آسپرین بر بافت‌ها عمدتاً بخاطر مهار غیر قابل برگشت آنزیم سیکلواکسیژناز می‌باشد<sup>۱۴</sup> و<sup>۱۵</sup> که باعث مهار ترومبوکسان A2 می‌گردد که یک منقبض کننده عروقی قوی و باعث تجمع پلاکتی می‌گردد و مهار آن توسط آسپرین باعث کاهش ترومبوز و بهبود پرفیوژن می‌گردد. صدمات بافتی و ایسکمی یک واکنش غیر اختصاصی التهابی ایجاد می‌کند که آسپرین با تغییراتی که روی سیستم التهابی می‌دهد، باعث کاهش صدمات بافتی و بهبود پرفیوژن می‌گردد. این دارو در پدیده صدمه ناشی از پرفیوژن مجدد (Reperfusion Injury) با کنترل پلاکت‌ها و پلی مورفونوکلترها باعث کاهش صدمات



نمودار ۲ - میانگین درصد بقاء فلپ پوستی راندموم (mean±SD) به تفکیک گروه‌ها در پایان مطالعه

مقایسه اختلاف میانگین‌های بین گروه‌ها نشان داد که گروه آسپرین اگرچه باعث افزایش سطح زنده فلپ پوستی راندموم شد، ولی از نظر آماری اختلاف معنی‌دار با گروه کنترل و دیگر گروه‌ها نداشت ( $P < 0.05$ ). گروه آسپرین + دگزامتازون و گروه دگزامتازون با گروه کنترل اختلاف معنی‌دار ( $P < 0.05$ ) داشتند، ولی با همدیگر اختلاف معنی‌دار نداشتند.

محاسبه میزان افزایش سطح زنده‌ای که هر گروه [۱۰۰ × سطح زنده کنترل / (سطح زنده کنترل - سطح زنده مورد مطالعه)] نسبت به گروه کنترل ایجاد کرد،<sup>۱۶</sup> نشان داد که گروه آسپرین ۲۰/۷٪، گروه دگزامتازون ۳۳/۷٪ و گروه آسپرین + دگزامتازون ۳۶/۵٪ افزایش سطح زنده فلپ پوستی راندموم ایجاد کردند (نمودار ۳).



نمودار ۳ - میزان افزایش سطح زنده فلپ پوستی راندموم گروه‌های دارویی در مقایسه با گروه کنترل

دو گروه ۳۰ تایی با وزن حدود ۲۵۰ گرم تقسیم شدند. گروه آسپرین تحت تزریق عضلانی لایزین استیل سالیسیلات با دوز مؤثر ۲۰۰ mg/kg آسپرین در هر دوز، طی ۲۴ و ۴۸ ساعت قبل و نیم ساعت بعد از عمل قرار گرفتند. در پایان روز هفتم، نتایج بدین قرار بود: میانگین طول فلپ زنده در گروه آسپرین ۵۰/۲ میلیمتر و گروه کنترل ۳۳/۹ میلیمتر بود و سطح فلپ زنده در گروه آسپرین ۷۱/۸٪ در برابر ۴۹/۷٪ گروه شاهد بود که نتیجه گرفتند که آسپرین در زنده بودن فلپ مؤثر است.<sup>۱۴</sup>

Ghavami و همکارانش در سال ۲۰۰۲ اثر آسپرین و پروتئین شوک حرارتی (Heat Shock Protein (HSP) را روی ۳۲ موش Sprague – Dawley وزن حدود ۴۰۰ تا ۶۰۰ گرم بررسی کردند. ۴ گروه ۸ تایی موش در گروه‌های آسپرین، پروتئین شوک حرارتی، آسپرین + پروتئین شوک حرارتی و گروه کنترل جای داد. آسپرین خوراکی با دوز ۱۰۰ mg/kg بعد از بیهوشی و یک ساعت قبل از بلند کردن فلپ داده شد. سطح کل فلپ و سطح زنده و سطح نکروز به روی ورقه سلافون ترانسپارنت کشیده شد و به کاغذ میلیمتری منتقل و درصد سطح زنده تعیین شد. در بررسی آنها آسپرین به تنهایی باعث شد که سطح زنده فلپ از ۴۴٪ گروه کنترل به ۶۰٪ افزایش پیدا کند، در حالی که گروه HSP سطح زنده‌ای معادل ۵۵٪ ایجاد و اثر توأم آنها ۵۸٪ سطح زنده ایجاد کرد.<sup>۲</sup>

Kargi و همکارانش در سال ۲۰۰۴ اثر دگزامتازون تزریقی موضعی و کارنیتین تزریقی سیستمیک را روی ۴۰ موش Sprague – Dawley با وزن حدود ۳۰۰ تا ۳۵۰ گرم بررسی کردند. موش‌ها به ۴ گروه مساوی دگزامتازون، کارنیتین، دگزامتازون + کارنیتین و گروه کنترل تقسیم شدند. دگزامتازون ۲/۵ mg/kg در یک سوم دیستال فلپ بعد از عمل روزانه تا ۳ روز تزریق موضعی شد و کارنیتین ۱۰۰ mg/kg روزانه تا ۶ روز تزریق داخل پری‌توئن شد. نتایج به دست آمده در روز هفتم بدین قرار بود: دگزامتازون به تنهایی سطح زنده فلپ را از ۵۷٪ گروه کنترل به ۷۱٪ رسانید که ۲۴٪ افزایش سطح داد. کارنیتین به تنهای سطح زنده فلپ را به ۷۳٪ که نشانگر ۲۷٪ افزایش سطح می‌باشد، رسانید و اثر توأم آنها ۸۵٪ سطح زنده ایجاد کرد که ۴۸٪ افزایش سطح زنده داد.<sup>۱۰</sup>

Shalom و همکارانش در سال ۲۰۰۷ مطالعه‌ای روی اثر آسپرین ۲۰۰ mg/kg بعد از عمل روی فلپ راندموم موشی

می‌شود. همچنین آسپرین با دوز بالا می‌تواند مستقیماً روی عضلات صاف جدار عروق اثر کرده و اتساع عروق ایجاد کند. در انتها آسپرین موجب کاهش نشت اندوتلیال<sup>۱۴</sup> و ایجاد ادم در فلپ می‌کند.<sup>۱۴و۴</sup>

دگزامتازون از دسته استروئیدها و ضد التهاب‌ها بوده و باعث کاهش ادم، کاهش ارتشاح نوتروفیل‌ها و کاهش رادیکال‌های آزاد می‌گردد<sup>۱۰و۸و۷</sup> و اثر مفید آن در موش، خوک و خرگوش نشان داده شده است.<sup>۵-۸و۱۰</sup>

Törkvist و همکارانش در سال ۱۹۹۷ در آزمایشی که روی ۷ گروه موش ۱۰ تایی Sprague – Dawley با وزن حدود ۲۰۰ تا ۲۵۰ گرم انجام دادند، به یک گروه که ده روز از اقامتشان در آزمایشگاه گذشته بود، ۲ ساعت قبل از عمل ۱ mg/kg دگزامتازون داخل پری‌توئن تزریق کردند و به گروه دیگر فقط نرمال سالین هم حجم (۰/۲ سی‌سی) تزریق نمودند و گروه‌های دیگر را بدون تزریق ماده‌ای در روزهای اول و سوم و پنجم و هفتم و دهم بعد از ورودشان به آزمایشگاه جراحی کردند. تمام موش‌ها ۶ روز بعد از جراحی معدوم شدند. نتایج بدین شرح بود: در گروه دگزامتازون ۸۰٪، گروه سالین ۴۰٪، گروه روز اول حدود ۷۳٪، گروه روز سوم حدود ۷۰٪، گروه روز پنجم حدود ۶۷٪، گروه روز هفتم حدود ۴۷٪ و گروه روز دهم حدود ۳۳٪ سطح فلپ زنده ماند. آنها نتیجه گرفتند که استرس محیطی و دگزامتازون اثر محافظتی در نکروز فلپ پوستی راندموم دارند.<sup>۶</sup>

Davis و همکارانش در سال ۱۹۹۹ اثر نیفیدپین، ترولامین سالیسیلات، نیتروگلیسرین، اثر توأم نیتروگلیسرین + ترولامین سالیسیلات و اثر ترکیب نیفیدپین + ترولامین سالیسیلات + نیتروگلیسرین که همگی موضعی مالیدنی بودند را با پماد خنثی (گروه کنترل)، روی ۶۱ موش Sprague – Dawley (شش گروه) با وزن حدود ۲۵۰ تا ۲۷۵ گرم بررسی کردند. بعد ۷ روز نتایج مساحت نکروز فلپ با همدیگر مقایسه گردید. گروه کنترل ۴۴/۱٪، گروه نیفیدپین ۲۶/۲٪، گروه ترولامین سالیسیلات ۲۶/۲٪، گروه نیتروگلیسرین ۳۱/۶٪، گروه نیتروگلیسرین + ترولامین سالیسیلات ۲۵/۲٪ و گروه ترکیب سه تایی آن ۲۶/۲٪ سطح نکروز فلپ ایجاد کرد که نتیجه گرفتند، هر سه دارو باعث جلوگیری از نکروز فلپ می‌گردند ولی ترکیب آنها مزیتی ایجاد نمی‌کند.<sup>۲</sup>

Shalom و همکارانش نتایج بررسی اثر آسپرین روی فلپ راندموم موش را در سال ۲۰۰۰ منتشر کرد. موش‌های Wistar به

انجام دادند که نتیجه گرفتند که دادن آسپرین بعد از عمل تأثیری روی فلپ ندارد و جهت تأثیر، آسپرین باید قبل از عمل داده شود.<sup>۱۵</sup>

Shalom و همکارانش در سال ۲۰۰۸ مطالعه‌ای روی اثر آسپرین و هپارین روی فلپ راندوم موشی انجام دادند که ۵ گروه موش شامل گروه آسپرین با دوز بالا، گروه آسپرین با دوز کم، گروه آسپرین با دوز بالا + هپارین، گروه هپارین خالی و گروه کنترل بودند. فقط در گروه آسپرین با دوز بالا به تنهایی و با ترکیب با هپارین بهبودی در سطح فلپ ایجاد شد.<sup>۱۶</sup>

در بررسی ما آسپرین به تنهایی موجب افزایش بقاء فلپ به میزان ۲۰/۷٪ شد و سطح زنده فلپ را از ۴۴٪ به ۵۳٪ رسانید ولی این افزایش از نظر آماری معنی‌دار نبود ( $P < 0.05$ )، که این برخلاف نتایج Davis و همکارانش،<sup>۲</sup> Shalom و همکارانش<sup>۱۴</sup> و Ghavami و همکارانش<sup>۴</sup> بود. البته در مطالعه Davis از نوعی سالیسیلات مالیدنی استفاده کرده بود و فلپ را نیز از بستر خود مجزا نکرده بود. در مطالعه Shalom از آسپرین با دوز بالاتر به میزان ۲۰۰ mg/kg به صورت عضلانی در سه دوز ۲۴ و ۴۸ ساعت قبل از عمل و نیم ساعت بعد از عمل استفاده شد و فلپ را نیز از بستر خود مجزا نکرد که اینها می‌تواند باعث اختلاف در نتیجه آنها با ما باشد. مشابه‌ترین مطالعه از نظر میزان و روش کاربرد آسپرین و مجزا نمودن فلپ از بستر خود و تا حدودی طراحی فلپ، مطالعه Ghavami و همکارانش بود که سطح زنده فلپ را آسپرین به تنهایی از ۴۲٪ با اختلاف معنی‌دار آماری به ۶۰٪ رسانید. اختلاف آنها با ما شاید به دلیل کوتاه‌تر بودن طول فلپ آنها باشد (۱۰ سانتیمتر در مقایسه با ۱۱ سانتیمتر) و یا به دلیل اختلاف وزن موش‌های آنها با ما (۴۰۰ تا ۶۰۰ گرم در برابر ۳۰۰ تا ۳۵۰ گرم) باشد (میزان دوز داروی دریافتی آنها بیشتر بوده است) و در آخر ممکن است که آنها موش‌ها را در هفته اول پس از انتقال به آزمایشگاه عمل کرده باشند که مطابق مطالعه Törkvist استرس نقل و انتقال تا یک هفته اثر محافظتی دارد.<sup>۶</sup>

در بررسی ما دگزامتازون به تنهایی موجب افزایش بقاء فلپ به میزان ۳۲/۷٪ شد و سطح زنده فلپ را از ۴۴٪ به ۵۸/۷٪ رساند که این اختلاف از نظر آماری معنی‌دار بود ( $P < 0.05$ ) که با نتایج دیگر مطالعات همخوانی دارد. Törkvist و همکارانش<sup>۶</sup> از دگزامتازون ۱ mg/kg داخل پری‌توئن ۲ ساعت قبل از عمل استفاده کرد و فلپ ۲×۷ سانتیمتر بدون جداسازی از بستر خود بکار گرفت که باعث شد سطح

زنده فلپ در گروه دگزامتازون به ۸۰٪ برسد که مقادیر آن بیشتر از نتایج ما می‌باشد که این اختلاف می‌تواند به علت طراحی فلپ، زمان استفاده از دارو و روش کاربرد آن باشد. نزدیکترین مطالعه به بررسی ما را Kargi و همکارانش<sup>۱۷</sup> انجام داده بودند که دوز دارو و نوع فلپ مشابه مطالعه ما بود ولی او نیز فلپ را از بستر خود جدا نکرده بود و ما بجای دو تزریق مساوی در یک سوم دیستال، سه تزریق مساوی در نیمه دیستال فلپ انجام دادیم. میزان افزایش بقاء فلپ در نمونه ما بیشتر بود (۳۲/۲٪ در برابر ۲۴٪).

نتایج در ترکیب آسپرین با دگزامتازون از نظر آماری معنی‌دار بود و استفاده توأم آنها موجب افزایش بقاء ۳۶/۵٪ فلپ پوستی شد و سطح زنده فلپ را از ۴۴٪ به ۶۰٪ رسانید. ولی مقایسه اثر دگزامتازون با مصرف توأم دگزامتازون + آسپرین معنی‌دار نبود. با توجه به آنکه دگزامتازون بصورت تنها موجب ۳۲/۲٪ افزایش بقاء پوستی شد، اضافه کردن آسپرین تنها ۴/۴٪ کمک به بقاء بافتی کرد و خودش نیز به تنهایی اختلاف معنی‌داری ایجاد نکرد، این ۳۶/۶٪ افزایش عمدتاً مرهون اثر دگزامتازون می‌تواند باشد. از آنجایی که تاکنون مقاله‌ای که کاربرد توأم آسپرین و دگزامتازون را بررسی کرده باشد در دسترس ما قرار نگرفته است، مقایسه نتایج مقذور نمی‌باشد.

با توجه به یافته‌های مختلف در زمینه کاربرد آسپرین در فلپ پوستی راندوم در موش شاید اگر پژوهش‌های دیگری با مقادیر متفاوت، زمان متفاوت و روش مصرف متفاوت طراحی گردد، اثرات قابل قبول‌تری ارائه دهد. دیگر اینکه کاربرد توأم داروهای دیگر با دگزامتازون که از راه‌های دیگری کمک به بقاء فلپ راندوم می‌کنند مثل آنتی‌هیستامین‌ها، وازودیلاتورها و غیره جهت تعیین اثر سینرژستیکی آنها می‌تواند نتایج خوبی به همراه داشته باشد.

### نتیجه‌گیری

بر اساس یافته‌های این پژوهش کاربرد تزریق موضعی دگزامتازون باعث افزایش بقاء فلپ پوستی راندوم در موش گردید که با توجه به تأثیر آن، ارزان بودن و در دسترس بودن آن شاید بتوان مصارف بالینی در مواردیکه احتمال ایسکمی و نکروز فلپ وجود دارد، برای آن در نظر گرفت. ولی استفاده از آسپرین خوراکی تک دوز نتوانست اختلاف معنی‌دار آماری ایجاد کند که می‌تواند ناشی از مقدار دارو، دفعات استفاده از آن و روش مصرف آن باشد، یا اینکه مکانیسم ترومبوز که عمده اثر

### تشکر و قدردانی

بدینوسیله از زحمات آقای فضل‌ی کارشناس حیوانات آزمایشگاهی و آقای موجودی بهیار اتاق عمل در انجام این تحقیق قدردانی می‌شود.

آسپرین بر روی آن است، نقش مؤثری در ایجاد ایسکمی و نکروز فلپ خلفی رانوم موش نداشته و مکانیسم مهمتری که دگزامتازون مانع آن می‌شود در ایجاد ایسکمی و نکروز فلپ نقش داشته باشد.

Archive of SID

**Abstract:**

**The Effect of Aspirin, Dexamethasone and their Combination on  
Random Skin Flap Survival in Rats at Hazrat Fateme  
Educational and Research Center**

*Seyed Forootan S.K. MD<sup>\*</sup>, Nikoumaram B. MD<sup>\*\*</sup>, Fatemi M. J. MD<sup>\*</sup>, Nojomi M MD<sup>\*\*\*</sup>  
Akbari H. MD<sup>\*\*\*\*</sup>, Hasani M.E. MD<sup>\*\*\*\*</sup>, Pedram M.S. DVM, DVSc<sup>\*\*\*\*\*</sup>*

(Received: 24 Jan 2009 Accepted: 25 August 2009)

**Introduction & Objective:** Ischemia and necrosis of flaps is a challenging problem in reconstructive surgery. There are numerous articles dealing with the effects of pharmacological agents in halting or reversing these processes. In this study, the effects of aspirin, dexamethasone and their combination on skin random flap survival in rats were examined.

**Materials & Methods:** Forty male Sprague – Dawley rats were randomly assigned to four equal groups. Group 1 (control), group 2 (aspirin), group 3 (dexamethasone) and group 4 (aspirin + dexamethasone). The first group underwent a rectangular 3×11 cm modified distally based Macfarlane type flap surgery under anesthesia then the flap sutured back into its primary site over a sterile surgical drape. The 2<sup>nd</sup> group aspirin 100mg/kg was given to rats one hour before the flap surgery. In the 3<sup>rd</sup> group after the flap surgery dexamethasone 2.5 mg/kg was divided in three equal doses was injected locally to the distal of the flap and continued daily for another 2 days. In 4<sup>th</sup> group we combined the methods used in groups 2 and 3 (each rats received both aspirin and dexamethasone). After seven days all the rats were anesthetized and after digital photography the areas of flaps survival were compared and analyzed with statistical methods.

**Results:** The areas of flap survival in control group were 44±6.5 % (mean±SD), in Aspirin group were 53±7.5%, in dexamethasone group were 57.8±8.5 % and in Aspirin + dexamethasone group were 60±8%. Only Dexamethasone group and Aspirin + dexamethasone group showed significantly improved flap survival relative to control group, but the effect of Aspirin alone was not statistically significant ( $P<0.05$ ).

**Conclusions:** The effect of dexamethasone on random flap survival of Rat was significant, but aspirin alone had no significant result.

***Key Words: Skin Random Flap, Ischemia, Flap Necrosis, Aspirin, Dexamethasone***

\* Associate Professor of Plastic Surgery, Iran University of Medical Sciences and Health Services, Hazrate Fateme Hospital, Tehran, Iran

\*\* Assistant Professor of Plastic Surgery, Islamic Azad University, Tehran Medical Branch, Boali Hospital, Tehran, Iran

\*\*\* Associate Professor of Community Medicine, Iran University of Medical Sciences and Health Services, Tehran, Iran

\*\*\*\* Assistant Professor of Plastic Surgery, Iran University of Medical Sciences and Health Services, Hazrate Fateme Hospital, Tehran, Iran

\*\*\*\*\* Veterinary Surgeon, Department of Clinical Sciences, Veterinary Faculty, Iran University of Medical Sciences and Health Services, Tehran, Iran



## References:

1. Hsu OK, Gabr E, Steward E, Chen H, Kobayashi MR, Calvert JW, Sundine MJ, Kotchounian T, Dhar S, Evans GRD. Pharmacologic enhancement of rat skin flap survival with topical oleic acid. *Plast Reconstr Surg.* 2004; 113: 2048.
2. Davis RE, Wachholz JH, Jassir D, Perlyn CA, Agrama MH. Comparison of topical anti-ischemic agents in the salvage of failing random-pattern skin flaps in rats. *Arch Facial Plast Surg.* 1999; 1: 27-32.
3. Rand-Luby L, Pommier RF, Williams ST, Woltering EA, Small KA, Fletcher WS. Improved outcome of surgical flaps treated with topical dimethylsulfoxide. *Ann Surg.* 1996; 224: 583.
4. Ghavami A, Nutt MP, Hardy SP. Heat shock protein and high-dose aspirin: effects on random skin flap survival in a rat model. *Ann Plast Surg.* 2002; 48: 60-67.
5. Gribbe O, Lundeberg T, Samuelson UE. Dexamethasone increases survival and attenuates induction of inducible nitric oxide synthase in experimental skin flaps. *Ann Plast Surg.* 1999; 42: 180-184.
6. Törkvist L, Lundeberg T, Thorlaciuss H, Larsson J, Löfgren R, Löfgren O and Raud J. Effects of environmental stress on tissue survival and neutrophil recruitment in surgical skin flaps in relation to plasma corticosterone levels in the rat. *Inflamm Res.* 1997; 46: 199-202.
7. Willemart G, Knight KR, Ayad M. The beneficial antiinflammatory effect of dexamethasone administration prior to reperfusion on the viability of cold-stored skin flaps. *Int J Tissue React.* 1999; 21: 71-78.
8. Willemart G, Knight KR, Morrison WA. Dexamethasone treatment prior to reperfusion improves the survival of skin flaps subjected to secondary venous ischaemia. *Br J Plast Surg.* 1998; 51: 624-628.
9. Esclamado RM, Larrabee WF Jr, Zel GE. Efficacy of steroids and hyperbaric oxygen on survival of dorsal skin flaps in rats. *Otolaryngol Head Neck Surg.* 1990; 102: 41-44.
10. Kargi E, Deren O, Babuccu O, Hosnuter M, Erdogan B. Dual Synergistic Effect: The effect of dexamethasone plus carnitine on skin flap survival. *Ann Plast Surg.* 2004; 53: 488-491.
11. Gülmez SE, Serel S, Uluç A, Can Z, Ergün H. Dipyron increases the blood flow of arterial dorsal skin flaps. *Aesth Plast Surg.* 2008; 32: 766-770.
12. McFarlane RM, DeYoung G, Henry RA. The design of pedicled flap in the rat to study necrosis and its prevention. *Plast Reconstr Surg.* 1965; 35: 177-182.
13. Mathes SJ, Hansen SL. Flap classification and application In: Mathes SJ. *Plastic Surgery* 2nd ed., Philadelphia, Saunders Elsevier, 2006; vol.1, pp. 365-367.
14. Shalom A, Herbert M, Westreich M. Effects of aspirin on random skin flap survival in rats. *Eur J Plast Surg* 2000; 23: 31.
15. Shalom A, Friedman T and Westreich M. The effect of postoperative aspirin on random pattern flaps in rats. *Am Surg.* 2007; 73: 1126-1128.
16. Shalom A, Friedman T and Westreich M. Effect of aspirin and heparin on random skin flap survival in rats. *Dermatol surg.* 2008; 34: 785-790.