

سیر تکامل درمان فتق‌های جدار شکم

دکتر علی یعقوبی‌نوتاش*، دکتر جلال سیدفرشی*، دکتر آیدین یعقوبی‌نوتاش**

چکیده:

فتق "Hernios"، به عنوان یک بیماری شناخته شده از روزگار باستان همواره توجه بشر را به خود جلب کرده و بعضی از تظاهرات و علائم و درمان‌های مختلف آن، مورد توجه پیشینیان بوده است. در طی گذشت دوران باستان تا دوران سلطنتی - جراحان پیشرفت عمده‌ای در شناخت و درمان آن حاصل نکرده‌اند ولی با ظهور رنسانس در اروپا و جایز شدن دیسکسیون و تشریح، دانش پزشکان از آناتومی فتق‌ها افزایش یافته و با معرفی روش‌های استریل کردن توسط لیستر و تثبیت جایگاه بیهوشی در جراحی، تحول اساسی در درمان فتق ایجاد شده است.

از زمان باسینی و در طول یک قرن اخیر، پیشرفت‌های گسترده‌ای در روش‌های جراحی مختلف بافتی و بکارگیری از پروتزهای فلزی و غیر فلزی در جراحی به طور همزمان حاصل گشته است. امروزه با پیشرفت تکنولوژی و بهینه سازی انواع مش‌ها، روش‌های جراحی بهتری برای ترمیم بافتی با استفاده از پروتز و لاپاراسکوپ برای درمان فتق بکار گرفته می‌شود. از طرفی افزایش مهارت جراحان، با رعایت اندیکاسیون‌های روش‌های مختلف جراحی، میزان عود بیماری کاهش یافته و عوارض پس از جراحی نیز کمتر شده است.

واژه‌های کلیدی: فتق، جدار شکم

دوره باستان

Celsus در سال ۲۵ میلادی استفاده از ترانس ایلومیناسیون را برای افتراق بین هیدروسل و فتق شرح داده و همچنین جا انداختن "Taxis" را در فتق‌های گیر کرده توضیح داده است. زمانی برای جا انداختن فتق گیر کرده از دستگاه‌های شبیه منجیق استفاده کرده و بیمار را به آن بسته و در وضعیت کاملاً سر و ته او را وادار به استفراغ می‌کردند (تصویر ۳).

Heliodorus در قرن دوم میلادی پس از جدا کردن بیضه، ساک را بهم پیچانده و فتق را درمان می‌کرد. جالینوس در سال ۲۰۰ میلادی نظریه پارگی پریتون را در

کلمه "Hernia" برگرفته از کلمه یونانی "Hernios" به معنی برجستگی است که در نوشته‌های بقراط (پدر طب) در پانصد سال قبل از میلاد بکار رفته است (تصویر ۱). از روزگار باستان به عنوان یک بیماری همواره توجه بشر را به خود جلب کرده و بعضی از تظاهرات و علائم و درمان‌های مختلف آن مورد توجه پیشینیان بوده است به طوری که در یک نوشته مصری (۱۵۵۰ پیش از میلاد) بانداژ فتق (با استفاده از فتق بند، Truss) توضیح داده شده است که این وسیله هنوز هم با شباهت زیادی با انواع اولیه آن مورد استفاده قرار می‌گیرد (تصویر ۲).

نویسنده پاسخگو: دکتر علی یعقوبی‌نوتاش

تلفن: ۶۶۷۱۶۵۴۵

Email: Yaghoobi1381@Yahoo.com

* استاد گروه جراحی عمومی، دانشگاه علوم پزشکی تهران، بیمارستان سینا، بخش جراحی عمومی

** دستیار گروه جراحی عمومی، دانشگاه علوم پزشکی تهران، بیمارستان سینا، بخش جراحی عمومی

تاریخ وصول: ۱۳۸۷/۰۸/۱۸

تاریخ پذیرش: ۱۳۸۷/۱۱/۰۶

دکتر علی یعقوبی نوشت - سیر تکامل درمان فتق‌های جدار شکم

ایجاد فتق، بدون اینکه از علم تشریح بهره‌ای برده باشد، ارائه کرد، این نظریه تا زمانی که جراحان از آناتومی اطلاع یافتند پابرجا ماند.



تصویر ۳- درمان فتق گیر کرده در روزگار باستان



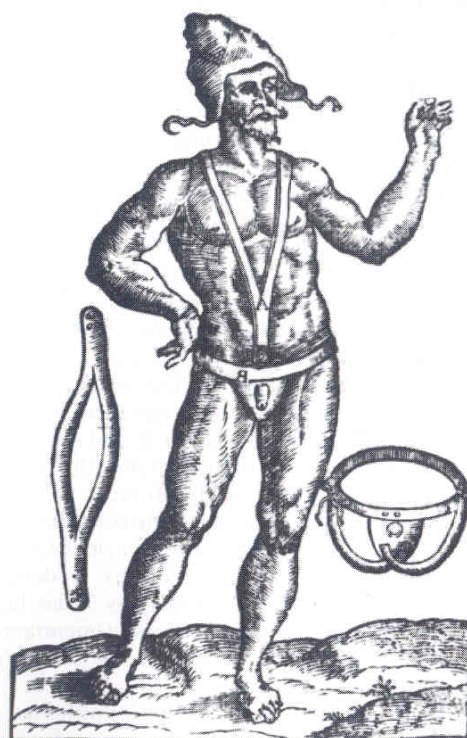تصویر ۱- مجسمه نشان‌دهنده فتق نافی (قرن پنجم و چهارم قبل از میلاد)

Paul of Aegina در سال ۷۰۰ میلادی آخرین نویسنده کتب کلاسیک یونانی، تفاوت بین هرنی اینگوینال ناکامل (**Bubonocoele**) را با نوع کامل (**Scrotal**) بیان کرد. همچنین او نظریه پارگی پریتون را رد کرده و اعتقاد داشت که پریتون در اثر کش آمدن (تشکیل ساک)، منجر به ایجاد فتق می‌گردد.

دوره سلمانی - جراحان (دلاکان)

بعد از سقوط رم، انجام جراحی توسط کلیسا ممنوع اعلام شد. در این شرایط اعمال جراحی به سلمانی‌ها - جلادان و دلاک‌های سیار نسبت داده می‌شد. آموخته‌های شخصی این افراد بطور محرمانه به نسل‌های بعدی در فامیل انتقال می‌یافت و چون مردم بطور کلی قادر به خواندن و نوشتن زبان‌های لاتین و یونانی نبودند، بنابراین به علت این محدودیت‌ها جراحی به عنوان یک حرفه، پیشرفتی نمی‌کرد.

Guy de chauliac پزشک فرانسوی (۱۳۶۳ میلادی) در کتابی که در جراحی به رشته تحریر درآورد به نام **Chirurgia Magna** برای اولین بار تفاوت بین فتق مستقیم و غیرمستقیم را توضیح داد و انجام عمل جراحی را برای فتق خطرناک و مورد تردید قرار می‌دهد. او همانند **Albucasis**



تصویر ۲- فتق بند برای فتق مقبلی

فتق استرانگوله با روش غیر جراحی معطوف شد که شامل جا انداختن - استفاده از حوله گرم و یا یخ، خوردن جیوه، مصرف مسهل می‌شد.

با معرفی سرنگ هیپودرمیک تعدادی از جراحان، ولیو ۱۸۳۷، هیتون ۱۸۴۳، پانکوست ۱۸۶۷، مواد اسکروزان را در محل فتق تزریق کردند که نتایج رقت‌انگیز داشته است که همانند روش کوتریزاسیون شیمیایی به بوت‌ه فراموشی سپرده شد.

لیستر و انتی سپسیس

جوزف لیستر، استاد جراحی ۳۸ ساله بیمارستان گلاسکو در سال ۱۸۶۵ یک شکستگی تیبیا را با پانسمان اسیدکربولیک رقیق نشده درمان کرد. با استفاده از این روش لیستر کاهش مرگ و میر پس از آمپوتاسیون را از ۴۶٪ به ۱۵٪ گزارش کرد. لیستر اولین هرنیورافی آنتی‌سپتیک را در ۱۸۶۹ انجام داد.

مارسی شاگرد لیستر اولین مقاله هرنیورافی آنتی‌سپتیک را با نخ کاتکوک کاربولیزه، منتشر کرد.

از زمان لیستر تا باسینی - تمام روش‌های ارائه شده توسط مارسی، Czerny، ریختر و دیگران براساس دسترسی از سوراخ خارجی فتق انجام می‌شد و پس از دیسکیون ساک در عمق کانال، گردن ساک را می‌بستند و بنابراین تا این زمان هنوز ترمیم بافتی، به معنی متداول آن یعنی تقویت کف کانال اینگوینال انجام نمی‌شد.

باسینی

ادورادو باسینی (تصویر ۴) جراحی فتق اینگوینال را با معرفی روش خود متحول کرد - او در سال ۱۸۴۴ در شهر Pavia نزدیک میلان ایتالیا به دنیا آمد و در سال ۱۸۶۶ دکترای طب خود را گرفت.

ملاقات او با بیلروت، لانگه بک و لیستر فرصت‌های آموزشی را در زمینه آناتومی - پاتولوژی و جراحی بالینی برای او فراهم کرد. باسینی تصور می‌کرد که ایجاد یک لایه اسکار در جراحی فتق برای جلوگیری از عود کافی نیست. باسینی روش جراحی خود را برای اولین بار در سال ۱۸۸۷ ارائه کرد - در سال ۱۸۸۹ او یک کتاب ۱۰۶ صفحه‌ای در مورد فتق تألیف نمود. در یک نگاه گذرا به معرفی روش باسینی در درمان فتق تأثیرات عمده این روش را در ترمیم بافتی می‌توان در جدول زیر خلاصه کرد (جدول ۱).

سوزاندن شیمیایی با ارسنیک را تأیید کرده که سبب انهدام پوست - فاسیا و استخوان پویسی می‌شده است. همچنین او شش هفته استراحت کامل در بستر را برای درمان فتق توصیه کرده است.

در طی قرون وسطی این سؤال پیش آمده که آیا اخته کردن به روش یونانی و روم باستان برای درمان فتق لازمست...؟ از طرفی به علت نیاز به وجود پسران برای لشگرکشی‌ها، تعدادی از سلاطین روش "جراحی رویال" را توصیه می‌کردند که منسوب به Gerald of Metz (قرن پانزدهم) جراح فرانسوی بود.

در این روش یک رشته طلائی دور ساک و کورد به نحوی حلقه زده می‌شد که بدون فشار به کورد، مانع خروج احشاء از شکم گردد.

دوره جراحان آناتومیست

پس از رنسانس انجام اتومی و دیسکسیون آناتومی بدن انسان در تمام اروپا رایج شد و دانش انسان درباره ایجاد فتق به سرعت توسعه یافت و جراحان با ارائه مطالعات خود در آناتومی فتق‌های مختلف، زمینه را برای بکارگیری روش‌های جدید درمان جراحی فتق‌ها مهیا کردند.

لیتره (در سال ۱۷۰۰ میلادی) یک دیورتیکول مکل را در ساک هرنی گزارش کرد. رانسیل (در سال ۱۷۲۴ میلادی) فتق سوراخ اَبورتاتور را گزارش نمود. De Garengeot (در سال ۱۷۳۱ میلادی) فتق لمبر را توضیح داد. ریختر (در سال ۱۷۸۵ میلادی) انتروسل ناقص را شرح داد. اسکارپا (در سال ۱۸۱۴ میلادی) فتق اسلایدینگ را تعریف کرد.

در اوایل قرن نوزدهم مجموع اطلاعات به دست آمده از آناتومی در کارهای کمپر - کوپر - هسلباخ - کلاکت - مورتون، انتشار یافت.

هسلباخ (سال ۱۸۴۱ میلادی) مثلثی را گزارش کرد، که بعد از او بنامش نام‌گذاری شد و همچنین تراکت ایلوپوبوبیک را توضیح داد. کوپر فتق مستقیم را از دفکت مثلث هسلباخ تعریف کرد.

مورتون تاندون کونژون را تشریح کرد.

با وجود پیشرفت مهم و معرفی بیهوشی در سال ۱۸۴۶، ترمیم جراحی فتق‌ها پیشرفت اندکی داشت، زیرا هرگونه تلاش برای بازکردن ناحیه اینگوینال منجر به ایجاد عفونت می‌شد و به همین علت توجه ویژه‌ای به جا انداختن

جدول ۱- پیشرفت‌های جراحی فتق با روش ترمیم باسینی

تشریح	ترمیم	مراقبت‌های پس از عمل
باز کردن کامل آپونوروز مایل خارجی باز کردن کامل فاسیا ترانسورسالیس دیسکیون و آزاد سازی کورد اسپرما تیک بستن پروسوسوس واژینالیس استفاده از پلان پره پریتونال استفاده از برش‌های دوطرفه در موارد لزوم	ساخت کف جدید سه لایه جابجایی قدامی کناری کورد برقراری جهت مایل کانال اینگوینال استفاده از غلاف رکتوس استفاده از بخیه‌های عمیق با نخ سیلک میزان عفونت پائین (۴٪) استفاده از درن	راه افتادن سریع کوتاه شدن زمان بستری (۱۳-۱۴ روز) کنار گذاشتن فتق بند مطالعه پیگیری کافی


درمان فتق‌های عود شده و مشکل دار توصیه شد و وانتز در آمریکا این روش را توسعه داد و سپس نوع یک طرفه آن را معرفی کرد.

تاریخچه استفاده از مش در ترمیم هرنی

از ابتدای انجام مدرن جراحی فتق با شناخت آناتومی و بافتی توسط باسینی، عود فتق همه جراحان را آزار داده و کار آنها را بی نتیجه کرده است! عود به عنوان عارضه اصلی عمل جراحی موجب نارضایتی بیماران و پیچیده تر شدن جراحی مجدد شده است.

با اینکه استفاده از روش‌های جایگزینی بافتی اتولوگ، همولوگ و هترولوگ موفقیت‌هایی را در ترمیم فتق داشته و زمینه کافی را برای رشد فیبروپلاست‌های میزبان ایجاد می‌کرد ولی وجود مشکلات ناشی از واکنش سیستم ایمنی میزبان به این بافت‌ها و احتمال انتقال ایدز و عدم نیاز واقعی به جایگزینی بافتی موجب گردید که مواد سنتتیک به عنوان بهترین راه حل فائق آمدن بر این مشکلات تلقی شود. در حدود یکصد سال استفاده از روش‌های مختلف مواد غیر بیولوژیک راه تکامل خود را طی کرده است. در حال حاضر مش‌های فلزی به علت ایجاد محدودیت حرکت در جدار، احتمال آسیب‌های بافت‌های مجاور و نیز اختلال در انجام گرافی با اشعه ایکس و ام آر آی، کنار گذاشته شده همچنین مش‌های سنتتیک با پایه رزینی نیز مورد استفاده قرار نمی‌گیرد.

پروتزهای فلزی




تصویر ۴- ادواردو باسینی

فرگوسن - آندرو - مایو و هالستد در اوایل قرن بیستم روش‌های مختلفی از ترمیم بر پایه روش باسینی ارائه کردند که سال‌ها مورد استفاده قرار می‌گرفتند.

چیتل (در سال ۱۹۲۱) درمان فتق‌های دو طرفه را از طریق برش فن اشتیل با دسترسی از طریق پره پریتونال به محل آناتومیک فتق اینگوینال ارائه کرد.

مک وی در سال ۱۹۶۶ و نایهوس ۱۹۷۸ روش‌های ترمیم پره پریتونال و دسترسی خلفی به ناحیه آناتومیک فتق را ارائه کردند.

استوپا در فرانسه در آخرین ربع قرن بیستم روش تقویت جدار با مش بزرگ دو طرفه، (GPRVS) [Great Prosthesis for Reinforcement of Visceral Sac] را با دسترسی از فضای پره پریتونال معرفی کرد که برای



بابکوک استفاده از این ماده را در جراحی فتق و نقص‌های دیواره قفسه سینه شروع کرد. قابلیت انعطاف آن و مقاومت و تحمل آن در مقابل عفونت، سبب گردید که مورد قبول اغلب جراحان باشد.

در سال ۱۹۷۳ پرستون و ریچاردز گزارش دو هزار مورد جراحی با استفاده از این نوع مش را در مدت ۲۴ سال ارائه دادند که فقط در ۱٪ موارد عفونت گزارش شده و بدون عود بوده است.

با وجود تمام مزایای آن به علت توسعه نقش MRI در پزشکی و به علت کنتراندیکاسیون استفاده از پروتزهای فلزی، این روش با پروتزهای سنتتیک جایگزین شد.

پروتزهای غیر فلزی سنتتیک

نظریه کیمبرلی، کونتز در سال ۱۹۵۹ در مورد پیشرفت استفاده از مش‌های غیر فلزی از اهمیت خاصی برخوردار است: "ما تصور می‌کنیم که نیاز اساسی در جراحی، استفاده از مواد غیر قابل جذب، مش‌های غیر فلزی است که هم در نخ‌ها و هم در پروتزها بدون ایجاد مشکل، علیرغم حضور عفونت مورد استفاده قرار گیرد" آنها الیاف متعددی را در شرایط سپتیک و آسپتیک روی سگ‌ها آزمایش کردند و نتایج خوبی به دست آوردند.

اسفنج پلی‌وینیل (Ivalon)

یک پلیمر ترکیبی از پلی‌وینیل‌الکل با فرمالدئید به صورت اسفنج بدون بو - بدون مزه - سفید و سخت، ساخته شد که به صورت ورقه‌هایی برای مصارف پزشکی قابل برش بود از این اسفنج علاوه بر استفاده در ترمیم فتق، در جراحی جدار قفسه سینه - تراشه - ارتوپدی - جراحی اعصاب و ... استفاده شده است.

کیمبرلی، کونتز آن را به عنوان یک پروتز مناسب در ترمیم فتق معرفی کردند.

نایلون

در سال ۱۸۹۴ توسط فلپس استفاده از اولین پروتز ساخت دست بشر برای تقویت جدار ارائه شد که به صورت حلقه‌های نقره‌ای روی کف کانال اینگوینال قرار گرفته و موجب بهم نزدیک شدن لایه‌های جدار شکم می‌شد که سبب راکسیون جسم خارجی و ایجاد فیبروز می‌گردد.

این روش توسط Goepel، ویتزل در آلمان برای ترمیم فتق به صورت بافت ظریف سیسم نقره‌ای (Silver Wire Filigrees) معرفی شد (تصویر ۵).

تصویر ۵- مش فلزی نقره‌ای

بافت ظریف نقره به عنوان اولین مش مصنوعی در درمان عود فتق‌ها و عوارض ناشی از عمل جراحی فتق مورد استفاده قرار گرفت و در لایه‌های مختلف جدار کار گذاشته شد (Mc Gavin - Bartlet - Menyer).

در یک سری از پانصد بیمار، بال فقط دو مورد عود شناخته شده را گزارش کرد ولی وجود عوارض مثل تجمع مایع - تشکیل سینوس تراکت، افزایش احتمال عفونت و ناراحتی بیمار موربیدیتی بیماران را افزایش می‌داد. همزمان با توسعه و تکامل پروتزهای جدید، تجربیات این جراحان پایان یافت.

گاز تانتالوم

تانتالوم با شماره اتمی ۷۳، وزن اتمی ۱۸۰/۸۸ از نظر شیمیائی مقاوم به اسید و قلیا، خنثی در محیط بافت زنده و دارای قدرت کشش بالا و قابلیت انعطاف‌پذیری و نرمی می‌باشد.

بورکه در سال ۱۹۴۰ مصرف آنرا در جراحی معرفی کرد و واکنش و تحمل آنرا توسط بافت انسانی نشان داد.

این نوع مش در زمان گزارش نتایج جراحی‌های متعدد فتق توسط کونتز، دوگلاس و دیگران، در سال ۱۹۴۸ بهترین پروتز سنتتیک در دسترس بود.

در سال‌های بعد به علت مشخص شدن عوارضی مثل شکسته شدن، تجمع سروما، چسبندگی شدید به روده‌ها و گرفتاری در خارج کردن آن در اعمال جراحی بعدی و ظهور پروتزهای سنتتیک جدید، مصرف آن کنار گذاشته شد.

استیل زنگ نزن

از اولین استفاده بالینی این مش در سال ۱۹۸۳، این نوع مش به عنوان یک بیومتریال برای پشتیبانی و پوشاندن دفتک و بزرگ کردن بافت‌های بدن بکار رفته است، این مش سطح صاف و نرم داشته و به عبور هوا و مایع نفوذپذیر است و عکس‌العمل جسم خارجی کمی ایجاد می‌کند.

مش پلی‌استر (Dacron)

مش پلی‌استر، پلی‌میری از اتیلن‌گلیکول و Terephthalic Acid در سال ۱۹۳۹ ساخته شد. در سال ۱۹۵۶ به دنبال نارضایتی از مصرف مش‌های فلزی در ترمیم هرنی مورد استفاده قرار گرفت.

محققین زیادی از این مش در ترمیم فتق‌های اینگوینال و انسزیونال استفاده کردند.

استوپا و همکارانش در سال ۱۹۷۵ روش خود را با استفاده از مش بزرگ دو طرفه توضیح داد که پس از او وانتز این روش را در ۲۳۷ بیمار گزارش کرد و مش مرسلین را برای این روش انتخابی اعلام نمود.

در طی پنج دهه گذشته، مش مرسلین را برای ترمیم هرنی‌های اینگوینال و انسزیونال بارها مورد استفاده قرار دادند و به عنوان اولین مش غیر فلزی با اقبال عمومی جراحان جای خود را باز کرد. با این همه مش پرولن بعلت مقبولیت عامه جایگزین آن شده است.

مش پلی پروپیلن

Usher در سال ۱۹۵۸ مش جدید پلی پروپیلن را بنام مش "مارلکس" معرفی کرد. این مش در زمان خود مزایای متعددی نسبت به مش‌های موجود داشت؛ توانایی تحمل کشش بالا، مقاومت در مقابل مواد شیمیائی و حرارت بالا و انعطاف‌پذیری از جمله مزایای این مش بود.

Usher در تعداد زیادی بیمار این مش را در ترمیم فتق اینگوینال و انسزیونال مورد استفاده قرار داد و نتایج آنرا منتشر نمود.

نایهوس - بن داوید - داوون - ژیلبرت و دیگران استفاده از مش را عمومی کرده و در نهایت Lichtenstein و پرویز عمید با روش هرنیوپلاستی بدون کشش "TFH"، استفاده از مش پرولن را عمومیت بخشیده و نتایج خوبی ارائه کردند. در این دوره با کاهش قابل توجه میزان عود فتق نسبت به ترمیم بافتی موجب گردید که میزان استفاده از مش در ترمیم فتق بیشتر شده و مش‌های جدید تری به بازار عرضه شود.

مصرف نایلون به صورت دوخت بند کفشی در کف کانال اینگوینال در اواسط قرن بیستم به دفعات مورد استفاده قرار گرفت که پس از آن به صورت تور نایلونی با ضخامت‌های مختلف بکار گرفته شد که میزان عود فتق تا ۲۰٪ موارد گزارش گردید.

با وجود اینکه نخ نایلون بعنوان یک ماده مؤثر مفید است ولی بعلت کیفیت غیر مطلوب نمی‌توان آن را به عنوان مش توصیه کرد.

سیلاستیک

پلیمر سیلیکون و اکسیژن با شاخه‌پذیری گروه الکیل با زنجیره بلند، سیلاستیک نامیده می‌شود که دوام لاستیکی سخت دارد. ترکیب سیلاستیک با مش داکرون و یا مش نایلون به صورت ساندویچی مورد مصرف قرار می‌گیرد. این الاستومر تقویت شده را جراحان اطفال برای بستن دفتک‌های مادرزادی جدار شکم مورد استفاده قرار می‌دهند. در حال حاضر فقط به عنوان بستن موقت جدار شکم مصرف می‌شود.

تفلون

تفلون یا پلی‌تترا فلورو اتیلن، بعلت خاصیت فیزیکی "مرطوب نشدن با آب" مشهور است و به همین علت بعنوان مش بدون ایجاد چسبندگی مورد نظر قرار گرفت. از سال ۱۹۴۹ تا دهه آخر قرن بیستم بررسی‌های متعددی در استفاده از این مش در ترمیم فتق انجام شد، با وجود بعضی موفقیت‌ها به ویژه مصرف آن در داخل پریتون و یا روی پریتون به علت موارد زیر برای مصرف روتین در ترمیم فتق توصیه نمی‌شود: مش تفلون در بافت بدن درگیر نمی‌شود، به عفونت مقاوم نیست، عوارض زخم آن زیاد است، تجمع مایع در دو طرف آن مقاوم به درمان است، فیستول ایجاد می‌کند.

پلی تترا فلورو اتیلن بسط یافته (PTFE)

این ماده در سال ۱۹۳۸ بطور اتفاقی توسط پلانکت کشف شد و در سال ۱۹۶۳ در ژاپن پدیده انبساطی این ماده برای تولید ساختمان کاملاً یکدست و یک شکل معرفی شد. در مطالعات فراوان، مش PTFE و بقیه مش‌ها، خارج کردن آن از بافت آسان‌تر بوده و مشکل کمتری در حضور آلودگی و عفونت ایجاد می‌کند.

روش جراحی استوپا تحت عنوان تقویت جدار با مش بزرگ (GPRVS) در سال ۱۳۷۲ توسط سیدفرشی که مستقیماً از استوپا آموزش دیده بود، در بیمارستان سینای تهران، برای فتق‌های بزرگ و مشکل‌دار و پیچیده و دوطرفه انجام و معرفی گردید و عوارض آن نیز در مقاله‌ای در نشریه دانشکده پزشکی تهران ارائه شد.

در بیمارستان سینا، جراحی ترمیم فتق انسزیونال به ویژه با روش Retro Muscular Prefascial توسط همکاران از بیست سال قبل انجام می‌شد که طی مقالاتی نتایج آن ارائه شده است و به عنوان روشی با کمترین میزان عود برای ترمیم فتق‌های انسزیونال توصیه گردید.

با مراجعه به نوشته‌های پزشکی داخلی ارائه گزارش‌های استفاده از روش‌های جراحی مختلف با ترمیم بافتی و پروتزی را می‌توان به عنوان پیشرفت جراحی فتق در ایران تلقی کرده و امیدوار بود که همکاران جراح در ایران نیز بتوانند در پیشرفت روش‌ها، مؤثر واقع شوند.

با ارائه روش‌های درمان فتق اینگوینال از طریق لاپاراسکوپی که از سال ۱۹۹۱ شروع شد استفاده از مش پرولن در این روش نیز برتری خود را حفظ کرده و به عنوان مش انتخابی در ترمیم فتق اینگوینال با روش TAP و TEPP مورد استفاده قرار گرفت. مش پلی‌پروپیلن در ۴۵ سال گذشته و به دنبال گزارش‌های مکرر در حال حاضر مورد قبول جراحان در ترمیم فتق می‌باشد.

ترمیم‌های مختلف بافتی فتق با مهارت جراحان در ایران انجام شده است. همزمان با ارائه روش‌های استفاده از مش در ترمیم فتق‌ها، این روش‌ها در ایران نیز انجام شده است.

استادان رشته جراحی؛ عدل، وارطانی، حسابی، سیدفرشی روش‌های استفاده از مش پرولن را در مجله "مکتب عدل" در سال ۱۳۴۸ به چاپ رسانیده‌اند.

در سال ۱۳۷۰ روش Lichtenstain توسط پرویز عمید همکار مستقیم Lichtenstain و یعقوبی در بیمارستان سینای تهران انجام شد که پس از آن به عنوان روش استاندارد جراحی فتق اینگوینال درآمد و در آموزش دستیاران جراحی مد نظر قرار گرفت.

Abstract:

Development of Abdominal Wall Hernia Management

Yaghoobi Notash A. MD^{}, Seyed Farshi J. MD^{*}, Yaghoobi Notash A. Jr. MD^{**}*

(Received: 8 Oct 2008

Accepted: 24 Jan 2009)

Hernias is a well-known disease which has attracted the attention of human beings since the ancient period. Some of its manifestations, symptoms and treatment approaches were also considered in ancient literature. Throughout the time of transmission from the ancient times to the barber-surgeon era, no major progress was made in diagnosing and treatment of hernia. However, following the emergence of renaissance in Europe and the getting opportunities of dissection and autopsy afterwards, the anatomical knowledge of humans on hernia was expanded and by promoting sterilizing methods using Lister and also stabilizing the position and advances of anesthesia in surgery, a major revolution took place in the area of hernia treatment.

At the same time of developing different tissue repair methods, using metallic or non-metallic prosthesis in hernioplasty have progressed since the Bassini, about a century ago. Considering technological progresses and the optimization of various mesh types, different surgical methods have been developed and depending on the expertise of the surgeons have been used, so recurrence and post-operative complications have reduced, as well.

Key Words: Hernia, Abdominal Wall

** Professor of General Surgery, Tehran University of Medical Sciences and Health Services, Sina Hospital, Tehran, Iran*

*** Resident of General Surgery, Tehran University of Medical Sciences and Health Services, Sina Hospital, Tehran, Iran*

References:

1. A selective history of groin hernia surgery is the early 19th century: Ivan. Rutkow: The Surgical Clinics of North America, 1998, Vol 78, No6, 921-940.
2. James R. De bord: The historical development of prosthetics in hernia surgery: The Surgical Clinics of North America, 1998, Vol 78 No6, 973-1006.
3. Raymond c. Read: Historical Survey of the treatment of hernia: Hernia 4th Ed! Lippincatt Company.
4. Rene Stoppa, George E. Wantz. Gabriele, Muneyato, and Alfonso pluchinotta: Evolution and present state of groin hernia repair: Bendavid Abdominal wall hernia 2001 Springer - Vertag.
5. John E. Skandalakis, Genet. Colborn, Lee j. Skandalakis, David A. MccluskyIII: Historical Aspects of Groin Hernia Repair: Nuhus and Candons Hernia. Fifth edition: Lippincott Williams and Wilkns 2002.
6. Jose F. Patino: A History of the Treatment of Hernia: Nyhus and Candons Hernia. Fifth edition. Lippincott wiliams and wilkins, 2002.
7. Talebpour M, Yaghoobi, N. Ali, Zargar M. Laparoscopic Hernioplasty by eyeglass shaped mesh in 54 patients with bilateral inguinal hernia. Tehran University Medical Journal, 65(5): 60-65, August 2007.
8. Yaghoobi Notash. A, Yaghoobi Notash A, JR, Seid Farshi J, Ahmadi Amoli H, Salami J, Mamarabadi M. Outcomes of Rives - Stoppa technique in incisional hernia repair Ten - Years Experiences Hernia. 2007 Feb, 11(1): 25-9. November, 2006.
9. پروفیسور عدل، دکتر حسابی، دکتر سیدفرشی؛ فتق مغبنی، مجله مکتب عدل. شماره اول از سال ششم. آبان ۱۳۴۸.

Archive of SID