

## بررسی مقایسه‌ای اثر پوشش آمنیونی با غلاف وریدی در ترمیم عصب - مطالعه حیوانی

دکتر سید کمال فروتن\*، دکتر ابوالفضل عبد یزدانی\*\*، دکتر حسین اکبری\*\*\*  
دکتر محمد جواد فاطمی\*، دکتر میر سپهر پدرام\*\*\*\*، دکتر سید جابر موسوی\*\*\*\*\*

### چکیده:

**زمینه و هدف:** سالیانه تعداد زیادی از بیماران با مشکلات حرکتی ناشی از ضایعه عصبی روبرو هستند. ترمیم صحیح این ضایعات با روش مناسب جهت برگشت فعالیت‌های عضلانی بسیار مهم است. هدف از این پژوهش مقایسه سه روش جراحی پیوند انتها به انتها به تنهایی، پیوند انتها به انتها به همراه پوشش وریدی و پوشش آمنیون برای ترمیم عصب سیاتیک قطع شده می‌باشد.

**مواد و روش‌ها:** ۳۶ رت مذکر از یک نژاد با وزن ۲۵۰-۳۵۰ گرم به صورت تصادفی به سه گروه مساوی تقسیم شدند. پس از بی‌حسی، عصب سیاتیک به صورت یکسان در تمامی رت‌ها قطع شد. در گروه اول ترمیم ساده با استفاده از سوچور دو انتها، در گروه دوم ترمیم با استفاده از پوشش غشاء آمنیونی و در گروه سوم ترمیم با استفاده از غلاف وریدی انجام شد. پس از گذشت ۱۲ هفته از جراحی، از الکترومیوگرافی برای تعیین میزان عملکرد عصب ترمیم شده استفاده شد. برای هر یک از رت‌ها شمارش آکسونی انجام شد. همچنین از آزمون Foot Print نیز جهت تعیین میزان بهبودی عصب در هفته‌های اول و دوازدهم استفاده شد. آزمون Paired Sample T-Test جهت مقایسه نتایج هفته دوازدهم با هفته اول و آزمون One Way ANOVA جهت مقایسه نتایج در گروه‌های سه گانه به کار گرفته شد.

**یافته‌ها:** نتایج بیانگر آن است که وضعیت Foot Print با گذشت زمان در هر سه گروه مورد بررسی بهبود یافته است. در هفته دوازدهم تفاوت معنادار آماری بین گروه‌های آناستوموز انتها به انتها با پوشش آمنیونی (۵۳/۷۵±۱۹/۷۵-) با گروه آناستوموز انتها به انتهای ساده (۷۹/۶۸±۱۱/۷۹-) وجود داشته است (P=0.017). نتایج حاصل از بررسی الکتروفیزیولوژیک بیانگر نتایج بهتر در گروه گرافت عصبی به همراه پوشش آمنیونی بوده است، ضمن آنکه نتایج الکتروفیزیولوژیک بین این گروه و گروه گرافت عصبی با پوشش وریدی از لحاظ آماری تفاوت معناداری داشته است (P=0.044). نتایج بررسی بافت‌شناسی حاکی از آن است که شمارش آکسونی در گروه گرافت عصبی با پوشش آمنیونی بیشتر بوده و در مقایسه با گروه گرافت عصبی با پوشش وریدی تفاوت معنادار آماری مشاهده شده است (P=0.041).

**نتیجه‌گیری:** نتایج این تحقیق در راستای نتایج تحقیقات مشابه تأیید کننده اثرات مفید و معنی‌دار آمیون در مقایسه با سایر گرافت‌های عصبی است.

### واژه‌های کلیدی: گرافت عصبی، پوشش آمنیونی، الکترومیوگرافی

نویسنده پاسخگو: دکتر ابوالفضل عبد یزدانی  
تلفن: ۸۸۷۱۷۲۷۲

E-mail: dryazdanimd@yahoo.com

\* دانشیار گروه جراحی ترمیمی و پلاستیک، دانشگاه علوم پزشکی ایران، بیمارستان حضرت فاطمه (س)

\*\* دستیار گروه جراحی ترمیمی و پلاستیک، دانشگاه علوم پزشکی ایران، بیمارستان حضرت فاطمه (س)

\*\*\* استادیار گروه جراحی ترمیمی و پلاستیک، دانشگاه علوم پزشکی ایران، بیمارستان حضرت فاطمه (س)

\*\*\*\* استادیار گروه دامپزشکی، دانشگاه علوم پزشکی ایران، بیمارستان حضرت فاطمه (س)

\*\*\*\*\* متخصص پزشکی اجتماعی، دانشگاه علوم پزشکی تهران، بیمارستان حضرت فاطمه (س)

تاریخ وصول: ۱۳۸۹/۰۳/۲۹

تاریخ پذیرش: ۱۳۸۹/۱۲/۱۰

## زمینه و هدف

است.<sup>۷-۹</sup> لوله‌های وریدی منشأ مزودرمال دارند و استفاده از آنها تاکنون در مطالعاتی تجربه شده است.<sup>۱۰</sup>

علاوه بر این از پوشش غشاء آمیونی نیز به عنوان یک ماده نوروتروفیک جهت تسریع روند ترمیم در چند مطالعه استفاده شده است.<sup>۱۱-۱۳</sup>

با توجه به شیوع بالای تروماهای منجر به آسیب عصبی و اثرات سوء این آسیب بر زندگی و فعالیت‌های شغلی بیماران و همچنین مطالعات اندک موجود در این زمینه، برآن شدیم مطالعه‌ای از نوع حیوانی (Rat) در راستای مقایسه اثرات پوشش غشاء آمیونی و پوشش وریدی بر میزان ترمیم عصبی انجام دهیم.

## مواد و روش‌ها

### گروه‌ها

در این پژوهش تعداد ۳۶ رت نژاد ویستار (Wistar) با وزن ۲۵۰-۳۵۰ گرم از انستیتو پاستور تهران تهیه شدند. در مدت تحقیق حیوانات در آزمایشگاه حیوانات بیمارستان حضرت فاطمه (س) در شرایط نور، آب و غذای مناسب و در قفس‌های فلزی نگهداری شدند.

حیوانات به صورت تصادفی به ۳ گروه مساوی تقسیم شدند که عبارتند از:

۱- گروه ترمیم ساده با استفاده از سوچور انتها به انتها: عصب سیاتیک چپ قطع و دو سر عصب قطع شده به هم دوخته شد.

۲- گروه ترمیم با استفاده از پوشش غشاء آمیون انسانی: عصب سیاتیک قطع و دو سر عصب قطع شده به هم دوخته شد و پوششی از غشاء آمیونی انسانی که آنتی‌ژن‌های آن از بین برده شده بود، روی محل پیوند قرار داده شد.

۳- گروه ترمیم با استفاده از پوشش وریدی: عصب سیاتیک قطع و دو سر عصب قطع شده به هم دوخته شد و پوششی از غلاف وریدی که از ورید ژوگولار سمت چپ رت برداشته شده بود، روی محل پیوند قرار داده شد.

### جراحی

ترمیم ساده انتها به انتها (گروه یک) پس از نمایان ساختن عصب سیاتیک چپ و جداسازی آن از بافت همبند اطراف با استفاده از قیچی استیونس، عصب در قست میانی قطع شده و مجدداً دو انتهای عصب دوخته شد.

سالیانه تعداد زیادی از بیماران با مشکلات حرکتی ناشی از ضایعه عصبی روبرو هستند. بدیهی است که آسیب‌های اعصاب محیطی تأثیر جدی روی سرنوشت انسان دارند. وقتی عملکرد حسی یا حرکتی در اندام‌ها خصوصاً اندام فوقانی تغییر می‌کند، زندگی و فعالیت شغلی فرد دچار اختلال می‌شود. ترمیم صحیح این ضایعات جهت برگشت فعالیت‌های عضلانی بسیار مهم است.<sup>۱۴</sup> ۳٪ بیماران با صدمات متعدد (Multiple Injury) مبتلا به آسیب عصب هستند و ۵٪ از زخم‌های باز اندام‌ها، با قطع عصب همراه هستند.<sup>۱۵</sup> در بیماران ناشی از صدمه جنگ ۱۰٪ با صدمه عصب و از گروهی که صدمه اندام دارند، ۲۰٪ تا ۳۰٪ دارای این صدمه هستند.<sup>۱۶</sup> پس از پیوند عصب جوانه‌های عصبی از قسمت پروگزیمال به داخل لوله‌های شوان در قسمت دیستال رشد کرده و در نهایت به صفحه‌های انتهایی می‌رسند.<sup>۱۷</sup> جهت موفقیت در ریکواری در آسیب اعصاب محیطی لازم است تا عصب از وضعیت انتقال سیگنال به وضعیت ترمیمی تغییر ماهیت بدهد که این یک تغییر داخل سلولی می‌باشد.<sup>۱۸</sup> فاکتورهای تروفیک توسط ماکروفاژها و سلول‌های گلیال در بافت هدف (در انتهای دیستال عصب آسیب دیده) تولید می‌شوند و توسط انتهای پروگزیمال عصب دریافت می‌شوند و بصورت رتروگرید به جسم سلول منتقل می‌شوند و جلوی آپوپتوز را می‌گیرند. در آزمایشات متعددی که در آن انتهای پروگزیمال عصب از انتهای دیستال به صورت فیزیولوژیک جدا شده‌اند و یک مانع در بین آنها گذاشته شده است، مرگ سلولی افزایش داشته است و از طرف دیگر وقتی انتهای پروگزیمال و دیستال عصب توسط یک لوله غیر قابل نفوذ به یکدیگر متصل شده‌اند، مرگ سلولی کاهش یافته است. این یک نشانگر است که فاکتورهای محلول تولید شده در انتهای دیستال عصب قطع شده دارای اهمیت چشمگیری می‌باشند.<sup>۱۹</sup>

در مواردی که دو انتهای عصب به یکدیگر قابل اتصال است، ترمیم اولیه و در موارد دیگر از گرافت عصبی استفاده می‌شود. با توجه به تمایل پس روی (Retraction) ریشه اعصاب، بخیه انتها به انتها عصب آسیب دیده زمانی میسر است که، فشار زیادی در ناحیه بهم رساندن عصب آسیب دیده به وجود نیاید.<sup>۲۰</sup>

در صدمات عصبی که باعث از بین رفتن قسمتی از عصب می‌شود، روش‌های مختلفی جهت ایجاد ارتباط بین سر پروگزیمال و دیستال عصب قطع شده آزمایش شده است و از بافت‌های مختلف مانند ورید، فاشیا و عضله استفاده شده

و دیگری بر روی زانوی رت گذاشته می‌شود، استفاده شد. پس از آن تحریک وارد شده و پاسخ ثبت شد. پاسخ ثبت شده شامل **Amplitude** و **Latency** می‌باشد. پس از اتمام کار قسمت جراحی شده برداشته و وارد محلول فیکساتیو جهت بررسی بافتی شد.

#### بافت شناسی

۱۲ هفته پس از جراحی، بعد از باز نمودن پوست و کنار زدن عضلات، عصب ترمیم شده نمایان شد. پس از جداسازی از بافت اطراف، دو انتهای عصب بریده، جدا شده و درون گلو تار آلدئید ۲/۵ درصد به عنوان **pre \_ fix** قرار داده شد. پس از قالب‌گیری عصب ترمیم شده و تهیه لام‌های مورد نیاز، با استفاده از میکروسکوپ نوری (**Japan, PROVIS Ax 70, Olympus**) با بزرگنمایی ۱۰۰× و ۸۰× تصاویر تهیه شده و سپس تصاویر با گرید ۲۰۰ μm تقسیم‌بندی شد.

#### آنالیز آماری

در این مطالعه از نرم افزار آماری **SPSS** ویرایش ۱۶ جهت تجزیه و تحلیل نتایج استفاده شد. آزمون **Paired Sample T-Test** جهت مقایسه نتایج هفته دوازدهم با هفته اول به کار گرفته شد. همچنین جهت مقایسه نتایج در گروه‌های سه گانه از آزمون **One Way ANOVA** و پس از آن از آزمون تعقیبی استفاده شد.

#### یافته‌ها

##### فوت پرینت

نتایج حاصل از بررسی **Foot Print** در سه گروه به تفکیک در جدول ۱ ارایه شده است. همانطور که مشاهده می‌شود وضعیت **Foot Print** با گذشت زمان در هر سه گروه مورد بررسی بهبود یافته است (عدددها به صفر نزدیک شده‌اند). این میزان بهبودی بر اساس آزمون **Paired t-test** در هر سه گروه معنادار بوده است (جدول ۱). بررسی‌های حاصل از آزمون **ANOVA** حاکی از آن است که بین سه گروه مورد مطالعه در هفته اول تفاوت معنادار آماری وجود ندارد ( $P=0/735$ ) اما در رابطه با هفته دوازدهم تفاوت معنادار آماری بین گروه‌های آناستوموز انتها به انتها با پوشش آمینیونی با گروه آناستوموز انتها به انتهای ساده مشاهده شده است ( $P=0/17$ ).

سپس با استفاده از نخ بخیه پوست حیوان بخیه شد. در انتها محل بخیه ضد عفونی شده و رت درون قفس و در محیطی گرم قرار داده شد تا به هوش آید. سپس آب، غذا و رطوبت کافی در اختیار حیوان قرار داده شد.

##### ترمیم با استفاده از پوشش آمینیونی (گروه دوم)

همانند روش قبلی عصب سیاتیک نمایان و پس از قطع عصب سیاتیک و پیوند دو انتهای قطع شده پوششی از غشاء آمینیونی بر روی محل پیوند گذارده شد. سپس پوست بخیه شده و حیوان درون قفس و در شرایط آب و غذایی مطلوب قرار داده شد.

##### ترمیم با استفاده از پوشش وریدی (گروه سوم)

همانند روش قبلی عصب سیاتیک نمایان و پس از قطع عصب سیاتیک و پیوند دو انتهای قطع شده پوششی از غلاف وریدی بر روی محل پیوند قرار داده شد. سپس پوست بخیه شده و حیوان درون قفس و در شرایط آب و غذایی مطلوب قرار داده شد.

##### فوت پرینت

پس از یک و ۱۲ هفته کف پای رت‌ها به جوهر آغشته شد و اثر پای آنها هنگام راه رفتن مورد ارزیابی قرار گرفت، به این صورت که پهنای اثر پا به طور دقیق اندازه‌گیری و ثبت شد. در واقع این آزمون روشی جهت ارزیابی بالینی میزان بازگشت عملکرد حرکتی عصب ترمیم شده می‌باشد. شاخص **SFI (Sciatic Functional Index)** با استفاده از فرمول ذیل مورد محاسبه و ارزیابی قرار گرفت:

$$SFI = -38.3 (epl-npl) / npl + 109.5 (ets-nts) / nts + 13.3 (eits-nits) / nits - 8.8$$

##### الکتروفیزبولوژی

۱۲ هفته پس از جراحی جهت تأیید اتصال دو قطعه پروکسیمال و دیستال عصب و کارایی عصب ترمیم شده، از الکترومیوگرافی استفاده شد. برای اینکار ابتدا رت‌ها را بیهوش کرده و محل جراحی پوست باز شد. پوست تا قسمت پایین ساق باز شد، زیرا از عضله گاستروکنمیوس (GC) برای **EMG** استفاده می‌شود. سپس محل جراحی اکسپلور و در انتهای پروکسیمال لوله، دو الکتروود تحریک دهنده تعبیه شد. الکتروود زمین نیز وارد قسمت شکمی رت شد. سپس از دو کاپ (**Cup**) که بر روی عضله گاستروکنمیوس

جدول ۱- نتایج Foot Print به تفکیک سه گروه در هفته اول و دوازدهم

گروه	میانگین در هفته اول	انحراف معیار در هفته اول	میانگین در هفته دوازدهم	انحراف معیار در هفته دوازدهم	مقدار احتمال
آناستوموز انتها به انتهای ساده	-۹۹/۶۸	۱۶/۶۲	-۷۹/۶۸	۱۱/۷۹	۰/۰۱۰
آناستوموز انتها به انتها با پوشش آمینونی	-۹۰/۰۸	۲۷/۱۳	-۵۳/۷۵	۱۹/۷۵	۰/۰۰۸
آناستوموز انتها به انتها با پوشش وریدی	-۹۹/۳۵	۴۱/۸۴	-۶۴/۴۴	۱۲/۲۲	۰/۰۲۵

الکتروفیزیولوژی

نتایج بدست آمده از بررسی الکترومیوگرافی در گروه‌های مورد مطالعه در این تحقیق به شرح زیر می‌باشد (نمودار ۱).


با استفاده از آزمون آماری One-way ANOVA و با در نظر گرفتن حدود اطمینان ۹۵ درصد، نتایج به دست آمده از بررسی الکتروفیزیولوژی بین گروه‌های گرافت عصبی به همراه پوشش وریدی (۳/۷۲) و گرافت عصبی به همراه پوشش آمینون (۴/۶۳)، اختلاف آماری معنی‌داری را نشان می‌دهد ( $P=0.044$ ). همچنین با استفاده از آزمون آماری One-way ANOVA و با در نظر گرفتن حدود اطمینان ۹۵ درصد، نتایج بدست آمده از بررسی الکتروفیزیولوژی بین گروه‌های گرافت عصبی به همراه پوشش وریدی (۳/۷۲) و گرافت عصبی بدون پوشش (۲/۲۷)، اختلاف آماری معنی‌داری را نشان می‌دهد ( $P=0.048$ ).

با استفاده از آزمون آماری One-way ANOVA و با در نظر گرفتن درجه اطمینان ۹۵٪، نتایج به دست آمده از بررسی الکتروفیزیولوژی بین گروه‌های گرافت عصبی به همراه پوشش آمینون (۴/۶۳) و گرافت عصبی بدون پوشش (۲/۲۷)، اختلاف آماری معنی‌داری ( $P<0.026$ ) را نشان می‌دهد (جدول ۲).

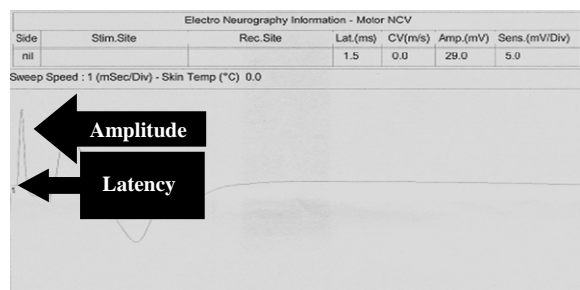
جدول ۲- نتایج آزمون ANOVA در گروه‌های سه گانه به تفکیک زمانی

گروه	الکترومیوگرافی	شمارش اکسونی
آناستوموز انتها به انتهای ساده	۰/۰۴۸	۰/۰۹۱
آناستوموز انتها به انتها با پوشش آمینونی	۰/۰۲۶	۰/۰۱۸
آناستوموز انتها به انتها با پوشش وریدی	۰/۰۴۴	۰/۰۴۱

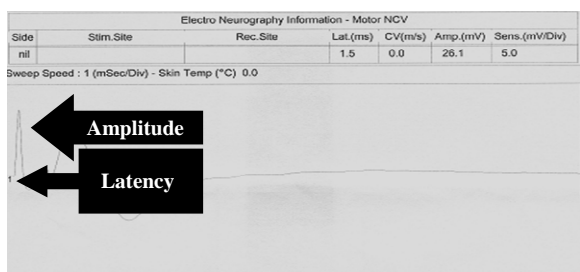
بافت شناسی



a



b



c

نمودار ۱- نمودار الکتروفیزیولوژی در گروه‌های سه گانه  
 $a =$  آناستوموز انتها به انتها با پوشش آمینونی،  $b =$  آناستوموز انتها به انتها با پوشش وریدی،  $c =$  آناستوموز انتها به انتها به تنهایی

همبند اطراف عصب ترمیم شده و همچنین اکسون‌های ترمیم شده به همراه غلاف میلین آنها در تصاویر دیده می‌شود (تصویر ۱). در تصاویر عروق خونی تشکیل شده درون بافت ترمیم شده نیز به وضوح دیده می‌شوند. نقاط تیره رنگ در وسط نمونه‌های بافتی، آرتیفکت می‌باشند.

### بحث و نتیجه‌گیری

در طی قرن بیستم مواد غیر بیولوژیک مانند استر سلولوزی، تیوب ژلاتینی و لاستیکی و همچنین مواد بیولوژیک مانند ورید، عصب، عضله و آمنیون در ترمیم اعصاب محیطی در مدل‌های آزمایشگاهی استفاده شده است. طی چند سال گذشته استفاده از پرده آمنیون در ترمیم اعصاب محیطی بطور گسترده‌ای مطرح شده است و تأثیر آن بر ژنراسیون عصبی با روش‌های آنالیز هیستولوژیک شامل شمارش آکسونی، اندازه‌گیری ضخامت میلین، بهبود عملکردی و الکترومیوگرافی بررسی گردیده است.

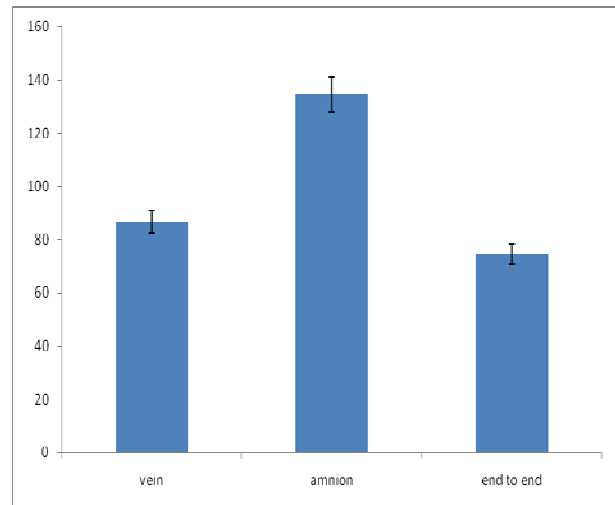
پرده آمنیون به دو صورت در ترمیم اعصاب در مدل‌های حیوانی بکار رفته است: پرده آمنیون به صورت لوله‌ای (Amniotic Tube) بین دو قطعه دیستال و پروگزیمال عصب قطع شده قرار داده می‌شود و در شکل دوم لایه‌ای از آمنیون (Amniotic Covering) در اطراف سوچور عصب قرار داده می‌شود.

در مطالعه Zhang Q و همکارانش که در سال ۲۰۰۶ در کشور چین انجام شده است نشان داده شده که غشاء آمنیون در نتایج بهتر ترمیم عصب مؤثر است.<sup>۱۲</sup>

همچنین در مطالعه Henry FP و همکارانش که در سال ۲۰۰۹ در ایالات متحده بر روی خرگوش‌های سفید نیوزلندی انجام شده است نشان داده شد که در صورتیکه محل ترمیم عصب پرونال مشترک با پرده آمنیونی پوشانده شود هم از لحاظ هیستولوژیک و هم از لحاظ الکتروفیزیولوژیک نتایج ترمیم بهتری خواهد داشت.<sup>۱۴</sup>

مطالعه Mohammad J و همکارانش در سال ۲۰۰۰ در ایالات متحده، دلیل این تأثیر مثبت غشاء آمنیونی را در فاکتورهای نوروتروپیک آن دانسته است.<sup>۱۱</sup>

نتایج حاصل از بررسی شمارش آکسونی در گروه‌های مورد مطالعه به قرار زیر می‌باشد (نمودار ۲).

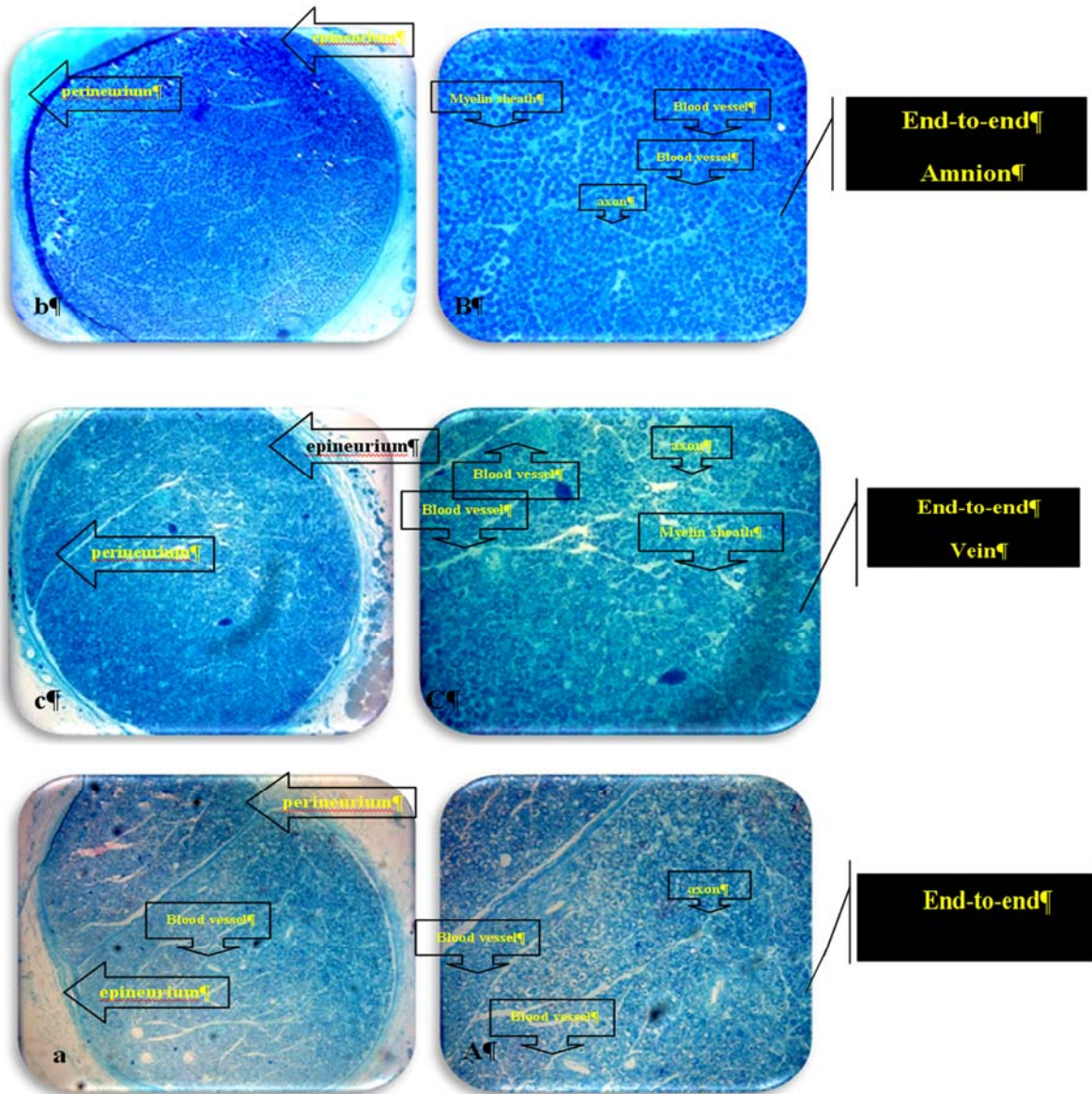


نمودار ۲- نمودار ستونی تعداد آکسون‌های ترمیم شده در گروه‌های مورد مطالعه. محور افقی نشان دهنده گروه‌های مورد مطالعه می‌باشد و محور عمودی نشان دهنده میانگین تعداد آکسون‌های ترمیم شده در هر گروه مورد مطالعه می‌باشد.

بررسی داده‌های آماری با استفاده از نرم افزار SPSS 16 و آزمون آماری One-way ANOVA و با حدود اطمینان ۹۵ درصد نشان می‌دهد که بین گروه‌های گرافت عصبی به همراه پوشش وریدی (۸۶/۵۸) و گرافت عصبی به همراه پوشش آمنیون (۱۳۴/۳۳) اختلاف آماری معنی‌داری وجود دارد ( $P=0.041$ ). همچنین بین گروه‌های گرافت عصبی به همراه آمنیون (۱۳۴/۳۳) و گرافت عصبی بدون پوشش (۷۴/۵۹) اختلاف آماری معنی‌داری وجود دارد ( $P=0.018$ ).

نتایج آماری حاصل از بررسی شمارش آکسونی بین گروه‌های گرافت عصبی به همراه پوشش وریدی (۸۶/۵۸) و گرافت عصبی بدون پوشش (۷۴/۵۹) اختلاف آماری معنی‌داری ( $P=0.091$ ) را نشان نمی‌دهد (جدول ۲).

بررسی بافت شناسی در گروه‌های مورد مطالعه نشان می‌دهد که در همه گروه‌ها، عصب ترمیم شده و از انتهای پروکسیمال به انتهای دیستال رسیده است و آکسون‌های ترمیم شده در هر گروه با تراکم بالا مشخص می‌باشند. همانطور که در شکل‌ها دیده می‌شود اپی‌نوریوم و پری‌نوریوم به عنوان بافت



تصویر ۱- شکل میکروسکوپی از عصب سیاتیک ترمیم شده در گروه‌های سه گانه ۱۲ هفته پس از جراحی (بزرگنمایی ۸۰× و ۱۰۰×، رنگ آمیزی تولوئیدین بلو)

به طور کلی، نتایج حاصل از این تحقیق در راستای نتایج تحقیقات مشابه نشان می‌دهد که استفاده از پرده آمیون حتی به صورت پوشش در محل آناستوموز عصبی می‌تواند پارامترهای ترمیم عصبی مانند EMG.SFI و شمارش آکسونی را بطور معنی‌داری در مدل تجربی رت افزایش دهد.

بر اساس مطالعه Ozgenel GY و همکارانش در سال ۲۰۰۴ در کشور ترکیه که بر روی رت انجام شد نشان دادند که استفاده توأم از پرده آمیون و اسید هیالورونیک از ایجاد اسکار اطراف عصب پیشگیری می‌کند.<sup>۱۳</sup> مشابه با نتایج مطالعه ما، در مطالعه Schroeder و همکارانش در سال ۲۰۰۷ در کشور آلمان این تأثیر مثبت به خوبی نشان داده شده است.<sup>۱۵</sup>

**Abstract:****Comparison between the Effect of Amniotic Membrane and Vein Conduit in Nerve Repair - Animal Study**

*Forootan S.K. MD<sup>\*</sup>, Abde Yazdani A. MD<sup>\*\*</sup>, Akbari H MD<sup>\*\*\*</sup>, Fatemi M. J. MD<sup>\*</sup>  
Pedram M. S MD<sup>\*\*\*\*</sup>, Mosavi S. J. MD<sup>\*\*\*\*\*</sup>*

(Received: 19 June 2010 Accepted: 1 March 2011)

**Introduction & Objective:** Annually, a lot of patients experience motor problems due to nerve lesions. Reviving the muscle activity is essential to bodily function. There are a variety of methods which can be adopted to repair motor difficulties. The aim of this study was to compare and contrast the three methods of invasive transplantation surgery, namely: end-to-end alone, end-to-end coverage with vein tube and coverage with amniotic membrane.

**Materials & Methods:** 36 male rats weighing 250-350 grams, and of the same breed were randomly divided into three equal groups. After being treated with anesthesia, the sciatic nerve in all three examined rat groups was cut. Surgery was performed on the three groups of rats, using the three mentioned invasive methods. The first group of rats were operated upon using two suture ends, the second group was operated upon using the amniotic membrane, and for the third group, the venous conduit was used. Twelfth weeks after surgery, EMG was used to determine the restoration of nerve function. For each rat axon counted. Furthermore, the Foot Print test was used in the first and the Twelfth weeks to determine nerve function. Paired sample t-test was used to compare the results of the first and twelfth weeks, and one way Anova test used to compare the results of the three groups.

**Results:** The results of this research indicate that the foot print gradually improved in all three groups. There were significant statistical differences between end to end anastomosis with amniotic membrane coverage (-53.75/+19.75) and simple end to end anastomosis (-79.68/+11.79) groups in the 12<sup>th</sup> week ( $P=0.017$ ). The best electrophysiological result was in the end to end anastomosis with amniotic coverage group. The electrophysiological results indicate that there are significant statistical differences between end to end anastomosis with amniotic membrane coverage and end to end anastomosis with vein conduit coverage groups ( $P=0.044$ ). The histological results showed that the most axonal count were in the end to end anastomosis with amniotic membrane coverage group. The axonal count indicate that there were significant statistical differences between end to end anastomosis with amniotic membrane coverage and end to end anastomosis with vein conduit coverage groups ( $P=0.041$ ).

**Conclusions:** The result of this research, in line with results from similar studies, confirms a significant and beneficially effective Amniotic membrane on nerve grafts as compared with other grafts.

**Key Words:** *Nerve Graft, Amniotic Membrane, Electromyography*

\* Associate Professor of Plastic Surgery, Iran University of Medical Sciences and Health Services, Hazrate Fateme Hospital, Tehran, Iran

\*\* Resident of Plastic Surgery, Iran University of Medical Sciences and Health Services, Hazrate Fateme Hospital, Tehran, Iran

\*\*\* Assistant Professor of Plastic Surgery, Iran University of Medical Sciences and Health Services, Hazrate Fateme Hospital, Tehran, Iran

\*\*\*\* Assistant Professor of Veterinary, Iran University of Medical Sciences and Health Services, Hazrate Fateme Hospital, Tehran, Iran

\*\*\*\*\* Preventive and Community Medicine Specialist, Tehran University of Medical Sciences, Tehran, Iran

References:

1. Malizos KN, Dailiana ZH, Anastasiou EA, Sarmas I, Soucacos PN. Neuromas and gaps of sensory nerves of the hand: management using vein conduits. *Am J Orthop*. 1997 Jul; 26(7): 481-5.
2. Zhang F, Blain B, Beck J, Zhang J, Chen Z, Chen ZW, Lineaweaver WC. Autogenous venous graft with one-stage prepared Schwann cells as a conduit for repair of long segmental nerve defects. *J Reconstr Microsurg*. 2002 May; 18(4): 295-300.
3. Tos P, Battiston B, Nicolino S, Raimondo S, Fornaro M, Lee JM, Chirila L, Geuna S, Perroteau I. Comparison of fresh and predegenerated muscle-vein-combined guides for the repair of rat median nerve. *Microsurgery*. 2007 Jan 8; 27(1): 48-55.
4. Jiang B, Zhang P, Zhang D, Fu Z, Yin X, Zhang H. Study on small gap sleeve bridging peripheral nerve injury. *Artif Cells Blood Substit Immobil Biotechnol*. 2006; 34(1): 55-74.
5. Mersa B, Agir H, Aydin A, Sen C. Comparison of expanded polytetrafluoroethylene (ePTFE) with autogenous vein as a nerve conduit in rat sciatic nerve defects. *Kulak Burun Bogaz Ihtis Derg*. 2004; 13(5-6): 103-11.
6. Keskin M, Akbas H, Uysal OA, Canan S, Ayyildiz M, Agar E, Kaplan S. Enhancement of nerve regeneration and orientation across a gap with a nerve graft within a vein conduit graft: a functional, stereological, and electrophysiological study. *Plast Reconstr Surg*. 2004 Apr 15; 113(5): 1372-9.
7. Tseng CY, Hu G, Ambron RT, Chiu DT. Histologic analysis of Schwann cell migration and peripheral nerve regeneration in the autogenous venous nerve conduit (AVNC). *J Reconstr Microsurg*. 2003 Jul; 19(5): 331-40.
8. Geuna S, Raimondo S, Nicolino S, Boux E, Fornaro M, Tos P, Battiston B, Perroteau I. Schwann-cell proliferation in muscle-vein combined conduits for bridging rat sciatic nerve defects. *J Reconstr Microsurg*. 2003 Feb; 19(2): 119-23.
9. Karacaoglu E, Yuksel F, Peker F, Guler MM. Nerve regeneration through an epineurial sheath: its functional aspect compared with nerve and vein grafts. *Microsurgery*. 2001; 21(5): 196-201.
10. Battiston B, Tos P, Cushway TR, Geuna S. Nerve repair by means of vein filled with muscle grafts I. Clinical results. *Microsurgery*. 2000; 20(1): 32-6.
11. Mohammad J, Shenaq J, Rabinovsky E, Shenaq S. Modulation of peripheral nerve regeneration: a tissue-engineering approach. The role of amnion tube nerve conduit across a 1-centimeter nerve gap. *Plast Reconstr Surg*. 2001 Feb; 107(2): 622-3.
12. Zhang Q, Gu XM, Yu GY, Mao TQ, Zheng JC, Tong QY. Repair of peripheral nerve defect by a scroll of amnion derivative compound with cultured autogenous Schwann cell in a rat model. Department of Stomatology, General Hospital of Chinese People's Armed Police Force, Beijing 100039, China. 2006 Feb; 41(2): 98-101.
13. Ozgenel GY, Filiz G. Combined application of human amniotic membrane wrapping and hyaluronic acid injection in epineurectomized rat sciatic nerve. Department of Plastic and Reconstructive Surgery, Division of Hand Surgery, Uludağ University Medical School, 16059 Görükle, Bursa, Turkey. 2004 Feb; 20(2): 153-7.
14. Henry FP, Goyal NA, David WS, Wes D, Bujold KE, Randolph MA, Winograd JM, Kochevar IE, Redmond RW. Improving electrophysiologic and histologic outcomes by photochemically sealing amnion to the peripheral nerve repair site. Plastic Surgery Research Laboratory, Massachusetts General Hospital, Harvard Medical School, Boston, MA 02114, USA, 2009 Mar; 145(3): 313-21.
15. Schroeder A, Theiss C, Steuhl KP, Meller K, Meller D. Effects of the human amniotic membrane on axonal outgrowth of dorsal root ganglia neurons in culture. Department of Cytology, Institute of Anatomy, Ruhr-University Bochum, Bochum, Germany. 2007 Sep; 32(9):731-8.