

## گزارش سه مورد ترمیم داخل عروقی آنوریسم کاذب ناشی از ضربه به آئورت توراسیک نزولی

دکتر محمد مظفر\*، دکتر حمیدرضا حقیقت خواه\*\*، دکتر عطا الله حیدری\*\*\*

دکتر هاتف زیرک زاده\*\*\*، دکتر محمد حسنی\*\*\*، دکتر محمدرضا صبحیه\*\*\*

### چکیده:

در گذشته درمان سنتی آنوریسم‌های کاذب ناشی از ضربه به آئورت توراسیک نزولی توسط جراحی باز انجام می‌شده که عوارض زیادی را به همراه داشته است. اخیراً با پیشرفت روش‌های کم‌تهاجمی داخل عروقی امکان درمان این بیماری با عوارض کمتر، مهیا شده است. ما در این مقاله به معرفی سه بیمار می‌پردازیم که در اثر ضربه دچار آنوریسم کاذب آئورت توراسیک نزولی شده و علیرغم آسیب به ارگان‌های مختلف، با روش آندوسکولار بدون هیچ گونه عارضه‌ای درمان و از مرکز ما مرخص شدند.

### واژه‌های کلیدی: تروما، اندوسکولار

### زمینه و هدف

بر ۳۲٪ و پاراپلژی در حد ۹/۹٪ پس از جراحی باز آسیب‌های آئورت توراسیک گزارش گردیده است.<sup>۲</sup> درمان آسیب‌های تروماتیک آئورت توراسیک توسط روش‌های کم‌تهاجمی داخل عروقی مزایای متعددی بر درمان باز دارد. این بیماران اغلب دچار آسیب به ارگان‌های مختلف همچون کوفتگی ریه، شکستگی دنده، آسیب اعضای داخل شکم و ضربه به سر هستند و توراکتومی، کلامپ آئورت و انتقال مکرر خون که در روش‌های باز ممکن است رخ دهد در این بیماران همراه با خطرات بالایی خواهد بود. تا مدت‌ها تنها

آسیب آئورت ضایعه‌ای نادر اما کشنده در بیمارانی است که به دلیل سقوط از ارتفاع به اورژانس بیمارستان مراجعه می‌کنند. این آسیب اکثراً به دلیل کششی که در بین بافت ثانویه به شتاب منفی ایجاد می‌شود، رخ می‌دهد و شایعترین مکان آن در محل اتصال قوس آئورت به آئورت نزولی است.<sup>۱</sup> درمان آسیب‌های آئورت توسط جراحی باز که در گذشته مرسوم بود، همراه با عوارض و مرگ و میر بالایی بوده است. در یک متا آنالیز که در سال ۱۹۹۴ منتشر شده و مقالات منتشر شده در ۲۰ سال گذشته را بررسی نموده است، مرگ و میر بالغ

نویسنده پاسخگو: دکتر محمد مظفر

تلفن: ۲۲۷۲۱۱۴۴

E-mail: Mohamad\_Mozafar@Yahoo.com

\* دانشیار گروه جراحی عمومی و عروق، دانشگاه علوم پزشکی شهید بهشتی، بیمارستان شهدای تجریش

\*\* استادیار گروه پرتوشناسی، دانشگاه علوم پزشکی شهید بهشتی، بیمارستان شهدای تجریش

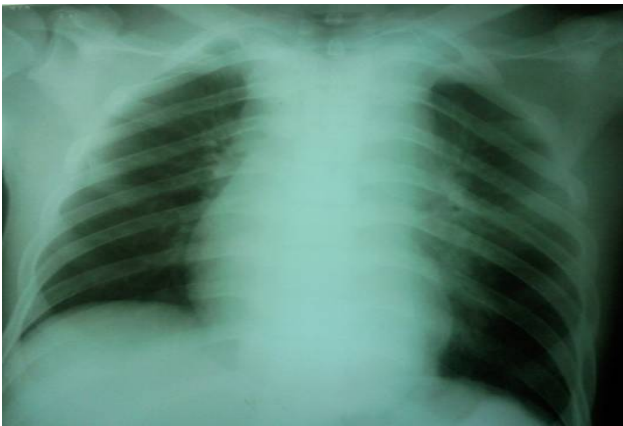
\*\*\* دستیار گروه جراحی عمومی، دانشگاه علوم پزشکی شهید بهشتی، بیمارستان شهدای تجریش

\*\*\*\* متخصص جراحی عمومی، بیمارستان شهدای تجریش

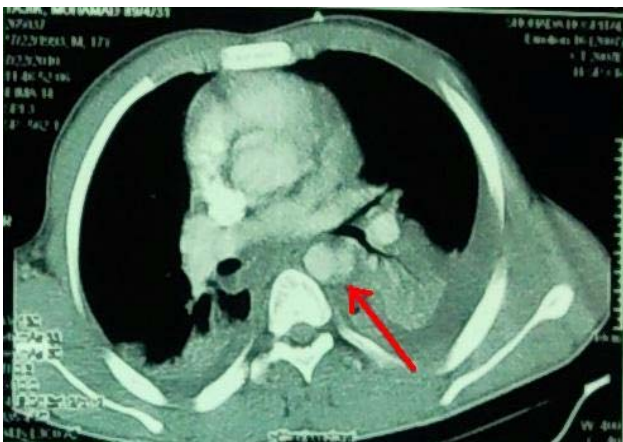تاریخ وصول: ۱۳۸۹/۰۶/۱۵

تاریخ پذیرش: ۱۳۸۹/۱۲/۰۳

قفسه سینه مדיاستن به نظر عریض می‌رسید (تصویر ۱). بیمار سونداژ شد که هماچوری گروس مشاهده گردید. پس از اینکه از پایدار بودن علائم حیاتی بیمار مطمئن شدیم و با توجه به وجود هماچوری گروس و نیز مדיاستن عریض در گرافی قفسه سینه، سی تی اسکن قفسه سینه و شکم به انجام رسید که در سی تی اسکن شکم هماتوم در پل فوقانی میانی کلیه راست بدون وجود خروج ماده حاجب از سیستم ادراری به همراه هماتوم در عضله پسواس و عضلات پاراورتبرال سمت راست و شکستگی در زوائد عرضی مهره‌های L3 و L5 گزارش گردید. جهت شکستگی مهره‌ها کمربند TLSO بسته شد. در سی تی اسکن قفسه سینه که همراه با تصویرسازی (باز سازی) عروق بود، آنوریسم کاذب آئورت توراکیک نزولی با شروع از ۱/۵ سانتیمتری شریان ساب کلاوین چپ و با طول ۴ سانتیمتر مشاهده شد که همراه با هماتوم مדיاستن بود (تصویر ۱ و ۲). پلورال افیوژن و آتلکتازی قواعد ریه‌ها نیز مشاهده گردید. بیمار به واحد مراقبت‌های ویژه منتقل شد.



تصویر ۱ الف - گرافی قفسه صدری. مדיاستن به نظر عریض می‌رسد



تصویر ۱ ب - در سی تی اسکن توراکیک نمای آنوریسم کاذب با پیکان قرمز رنگ نشان داده شده است

راه درمان آسیب‌های آئورت توراکیک جراحی باز بوده است. پیشرفت‌های اخیر در زمینه درمان‌های داخل عروقی و رادیولوژی مداخله‌ای، دریچه‌ای جدید بر درمان این بیماری مهلک گشوده‌اند. در چندین مطالعه، برتری استفاده از روش‌های داخل عروقی بر روش‌های جراحی باز در درمان آسیب‌های ناشی از ضربه به آئورت ثابت شده است.<sup>۳،۴</sup> درمان با گرافت داخل عروقی روشی ایمن و کم‌تهاجم است که عوارض و مرگ و میر کمتری نیز نسبت به جراحی باز دارد.<sup>۴</sup>

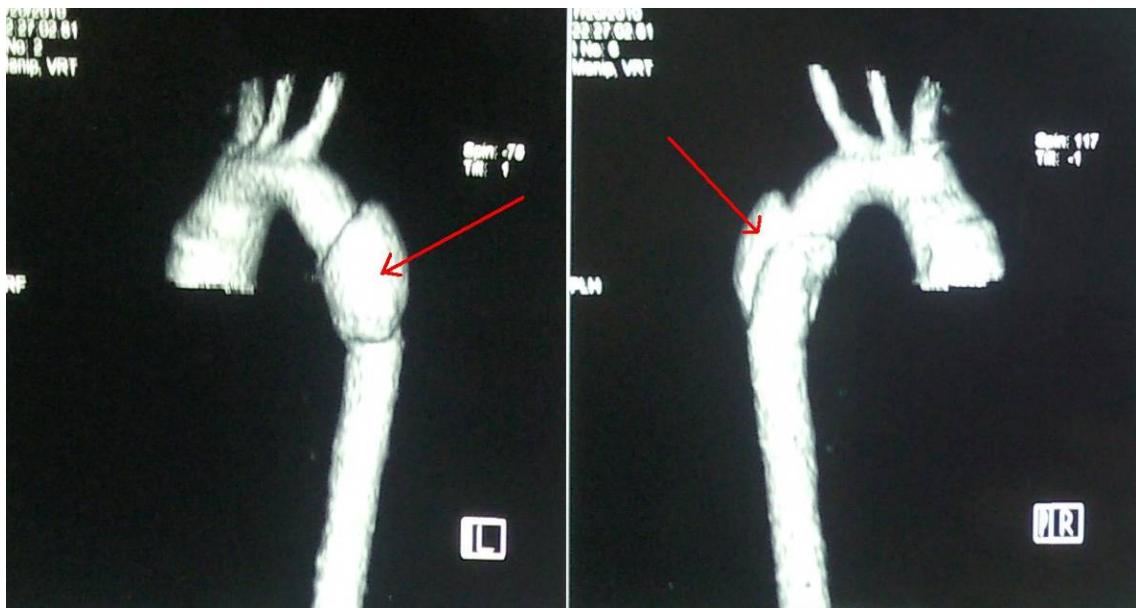برای اولین بار در سال ۱۹۶۹ درمان آسیب‌های ناشی از ضربه به شریان با گرافت داخل عروقی توسط داتر گزارش گردید.<sup>۵</sup> دیک و همکارانش در سال ۱۹۹۴ اولین مورد درمان آنوریسم ناشی از ضربه به آئورت توراکیک را با پروتز داخل عروقی در انسان گزارش نمودند.<sup>۶</sup> در سال‌های اخیر درمان‌های کم‌تهاجمی داخل عروقی به سرعت در حال پیشرفت و تکامل هستند. ما در این مقاله سه مورد آنوریسم کاذب ناشی از ضربه به آئورت توراکیک نزولی را گزارش می‌نماییم که در حد دانش نگارنده و همکارانش اولین مورد درمان شده با گرافت داخل عروقی در ایران می‌باشد.

## معرفی بیمار

### بیمار اول

آقایی ۱۷ ساله که در حدود نیم ساعت قبل از ارتفاع ۲۰ متری از بالای یک ساختمان به داخل اتاقک آسانسور سقوط کرده بود، توسط همراهانش به اورژانس مرکز ما منتقل شد. در بدو ورود بیمار هوشیار و قادر به پاسخگویی سوالات بود و مقیاس کوما گلاسکو ۱۵ از ۱۵ داشت. علائم حیاتی در حد طبیعی بوده و تعداد تنفس ۱۹ در دقیقه، تعداد ضربان قلب ۸۸ در دقیقه و فشار خون ۱۱۰/۷۰ بود. در سر و گردن نکته غیر طبیعی وجود نداشت و در قفسه سینه حرکات قریبه بوده و در سمع ریه‌ها کاهش صدا سمع نشد و آمفیزم زیر جلدی نیز لمس نشد. شکم متسع نبود و حساسیت بدون حساسیت برگشتی در نواحی فوقانی شکم وجود داشت. در ستون فقرات خراشیدگی و کبود شدگی در سمت چپ همراه تندرینس در مهره‌های کمری فوقانی کشف شد. معاینه ناحیه تناسلی طبیعی بود. لگن پایدار بود. در اندام‌ها خراشیدگی یا دفرمیتی وجود نداشت و نبض‌های دیستال قریبه و پر بودند.

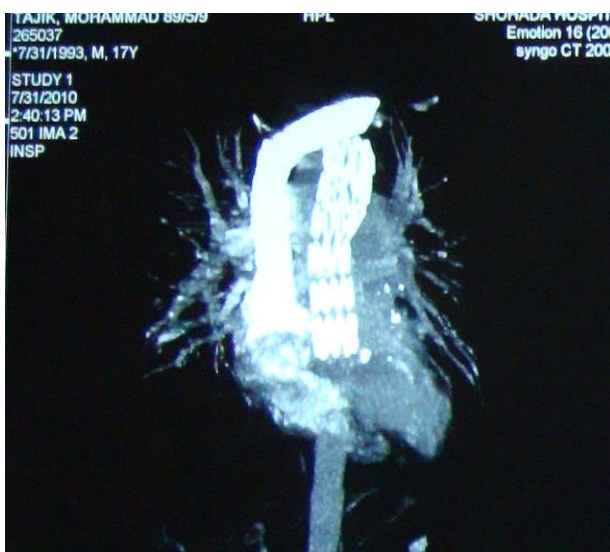پس از گرفتن رگ از بیمار و ارسال نمونه جهت بررسی هموگلوبین و رزرو خون با توجه به وجود حساسیت شکم سونوگرافی انجام شد که طبیعی گزارش گردید. در گرافی ساده



تصویر ۲ - نمای باز سازی شده آنورت توراسیک. تصویر آنوریسم کاذب در ۱/۵ سانتیمتری شریان ساب کلاوین با پیکان مشخص شده است

حالب انجام گرفت. یک سنگ با اندازه یک سانتیمتر در دیستال حالب راست وجود داشت که خرد شد و سوند دبل جی نیز در حالب تعبیه گردید. چند روز بعد بیمار با حال عمومی مناسب از بیمارستان مرخص گردید. دو هفته بعد نیز بیمار جهت ویزیت مراجعه نمود که عارضه‌ای مشاهده نگردید.

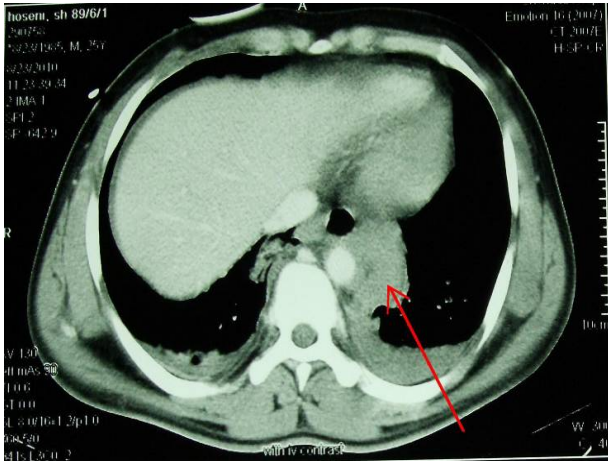
بیمار کاندید ترمیم آنوریسم کاذب آنورت نزولی با گرافت داخل عروقی گردید و به سرویس آنژیوگرافی منتقل شد که در آن تیمی از متخصصین بیهوشی، جراحان عروق و متخصصین رادیولوژی مستقر شده بودند. تحت بیهوشی عمومی اکسیپلور شریان فمورال چپ با برش کوچکی در کشاله ران انجام گردید و (توسط) در آنژیوگرافی، آنوریسم کاذب آنورت توراسیک نزولی با شروع از ۱/۵ سانتیمتر از شریان ساب کلاوین چپ به طول ۴/۵ سانتیمتر مشاهده شد که ترمیم ضایعه از طریق غلاف فمورال با گرافت داخل عروقی از طریق شریان فمورال چپ انجام شد و در آنژیوگرافی پس از ترمیم نیز اندولیک مشاهده نگردید. سپس شریان فمورال با نخ پرولن ۶-۰ ترمیم گردید. در سی تی آنژیوگرافی کنترل که پس از آن انجام شد استنت گرافت به طول ۸۰ میلیمتر پس از شریان ساب کلاوین دیده می‌شد و اندولیک یا تنگی واضحی نیز رویت نگردید (تصویر ۳).



تصویر ۳ - سی تی آنژیوگرافی پس از ترمیم سودوآنوریسم با گرافت

ده روز پس از بستری از بیمار مجدداً سی تی اسکن شکم و لگن به عمل آمد که این بار هماتوم اطراف کلیه راست کوچکتر شده بود اما هیدرونفروز کلیه راست و اتساع حالب راست به نظر می‌رسید و یک دانسیته کلسیفیه مطرح کننده سنگ نیز در دیستال حالب راست مشاهده می‌شد که بیمار به اطاق عمل منتقل شد و بررسی

## بیمار دوم



تصویر ۴- منطقه مشکوک به همتوم در اطراف آئورت در سی تی اسکن شکم مشخص شده است

به همین دلیل بیمار کاندید سی تی آنژیوگرافی از آئورت توراسیک شد که در آن بیرون زدگی جدار آئورت به اندازه  $2/5 \times 1/8$  سانتیمتر در منطقه شروع آئورت توراسیک نزولی رویت گردید، درحالیکه همتوم واضحی در اطراف آئورت وجود نداشت (تصاویر ۵ و ۶). بیمار با علایم حیاتی پایدار به واحد مراقبت‌های ویژه منتقل شد و تحت نظر قرار گرفت.

پس از مهیا شدن امکانات بیمار به آنژیوگرافی منتقل گردید و تحت بیهوشی عمومی شریان فمورال چپ اکسپلور شد و کنترل از آن گرفته شد و با کمک (تحت) آنژیوگرافی، آنوریسم کاذب آئورت توراسیک نزولی در فاصله ۱۲ میلیمتری شریان ساب کلاوین چپ و به طول ۳۵ میلیمتر مشاهده شد. گرافت داخل عروقی به اندازه  $26 \times 13.5$  میلیمتر از طریق غلاف فمورال در آئورت توراسیک نزولی در محل آنوریسم کاذب تعبیه گردید و شریان فمورال با نخ پرون ۶-۰ ترمیم شد (تصاویر ۷ و ۸).

بیمار پس از یک هفته با حال عمومی خوب به بخش منتقل شد.

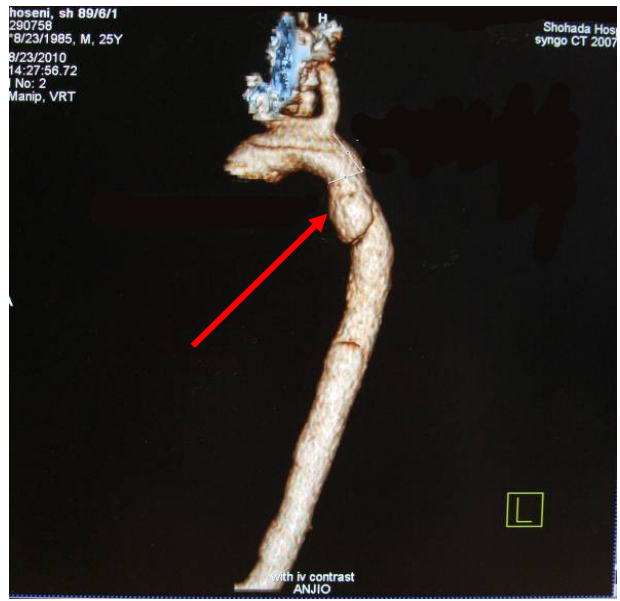
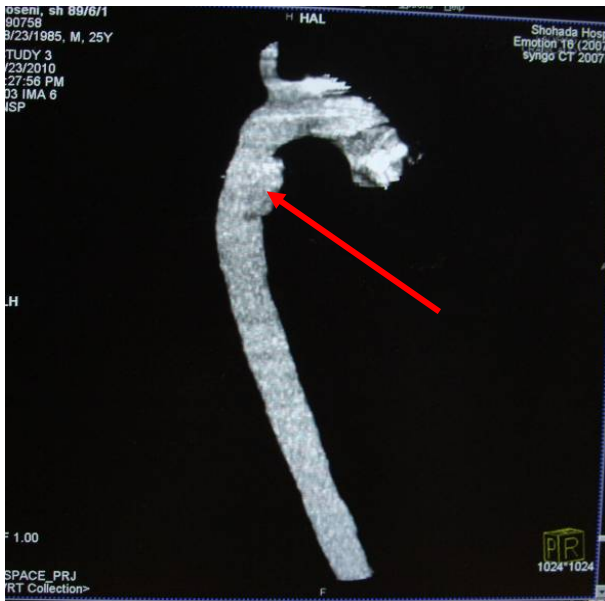## بیمار سوم

آقای ۴۲ ساله که حدود یک ساعت قبل در حال رانندگی دچار تصادف شده بود توسط اورژانس به مرکز ما آورده شد. در بدو ورود علایم حیاتی بدین شرح بودند: تعداد تنفس ۴۰ در دقیقه، تعداد نبض ۱۱۰ در دقیقه، فشار خون  $70/40$  و مقیاس کوماهی گلاسکو ۱۳ از ۱۵.

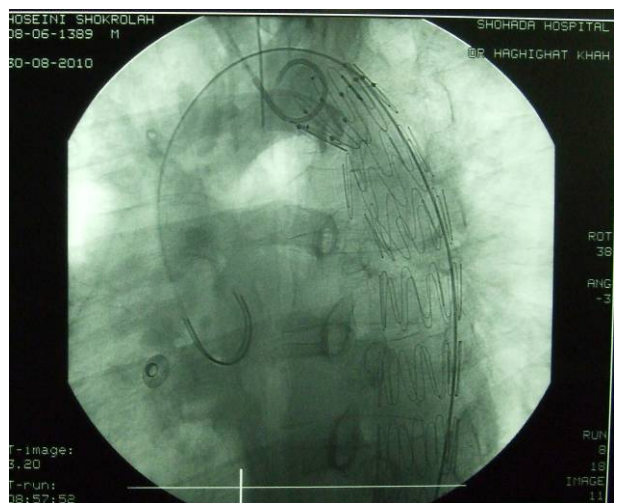
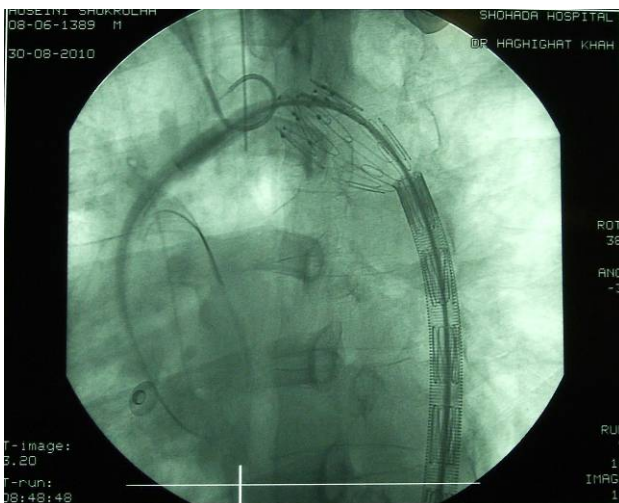
بیمار آقای ۲۴ ساله بود که در حدود نیم ساعت قبل از مراجعه از ارتفاع ۲۰ متری از طبقه پنجم یک ساختمان نیمه کاره در حالیکه بر روی بالابر در حال کار بود بر روی زمین سفت سقوط کرده بود و توسط اورژانس به مرکز ما منتقل شده بود. در بدو ورود بیمار آژیتنه ولی هوشیار بود و از دستورات اطاعت می‌کرد، اما قادر به تکلم نبود. در بررسی اولیه تعداد تنفس ۲۸ در دقیقه، تعداد نبض ۷۸ در دقیقه و فشار خون  $70/40$  بود. فک پایین به نظر شکسته می‌رسید و خونریزی شدید از دهان و لب‌ها وجود داشت که سبب اختلال تنفسی شده بود. ترشحات ساکن شد و بیمار انتوبه گردید. با توجه به افت فشار خون دو عدد رگ شماره ۱۶ از بیمار گرفته شد و نمونه برای شمارش سلول‌های خون و رزرو خون ارسال شد و سرم رینگر تجویز گردید. در معاینه اولیه حرکات قفسه سینه قرینه بودند و در سمع ریه‌ها کاهش صدا وجود نداشت، با این حال آسپیراسیون توراکس در دو طرف انجام شد که هوا خارج نگردید. در معاینه شکم اتساع یا گاردینگ وجود نداشت اما با توجه به آژیتنه بودن بیمار حساسیت قابل ارزیابی نبود. لگن پایدار بود و در اندام‌ها نیز شکستگی واضحی وجود نداشت، اما به دلیل افت فشار خون نبض‌های انتهایی لمس نمیشد. پس از دریافت یک و نیم لیتر مایع، لاواژ پریتونئال انجام گردید که منفی بود. پس از تزریق ۲ لیتر سرم ایزوتونیک، یک واحد خون نیز تزریق گردید که علایم حیاتی بیمار پایدار باقی ماند. بیمار سونداژ شد که هماچوری گروس وجود نداشت و نمونه جهت بررسی ادرار نیز ارسال گردید.

پس از اطمینان از پایدار ماندن علایم حیاتی بیمار جهت تهیه گرافی به رادیولوژی اعزام شد که در گرافی قفسه صدری شکستگی دنده‌های ۳ و ۴ در خلف به همراه پنوموتوراکس در سمت راست مشاهده شد که بلافاصله لوله قفسه سینه راست تعبیه شد و در حدود ۵۰ سی‌سی خون و هوا خارج شد. به دلیل تعیین جهت بررسی علت افت فشار خون که در بدو ورود رخ داده بود و جهت ارزیابی عناصر رتروپریتونئال و همتوم، سی تی اسکن شکم و لگن انجام شد که آسیب کبد و طحال و همتوم رتروپریتونئال مشاهده نگردید و مقداری مایع آزاد که ناشی از لاواژ بود، دیده شد. همچنین منطقه مشکوک به همتوم در اطراف آئورت توراسیک نزولی مشاهده گردید (تصویر ۴).





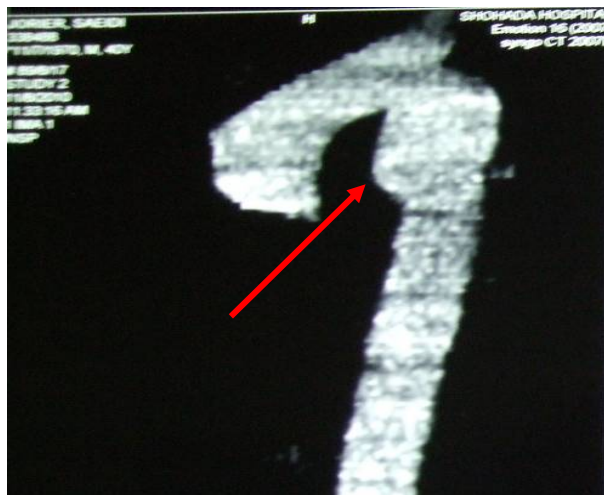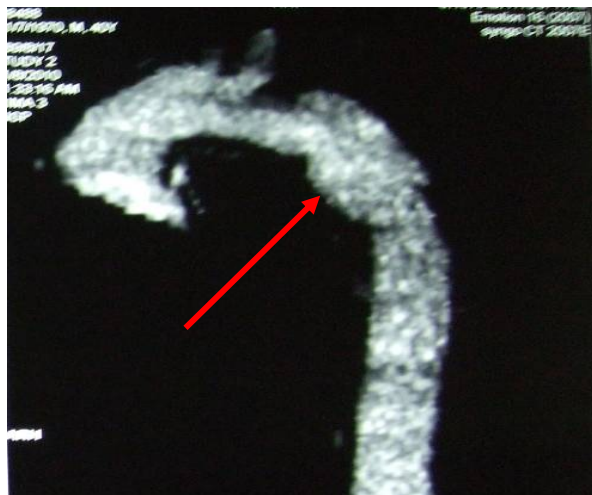تصاویر ۵ و ۶ - سودوآنوریسم در بازسازی سه بعدی و دو بعدی در CT angiography آئورت توراسیک نزولی مشاهده می گردد



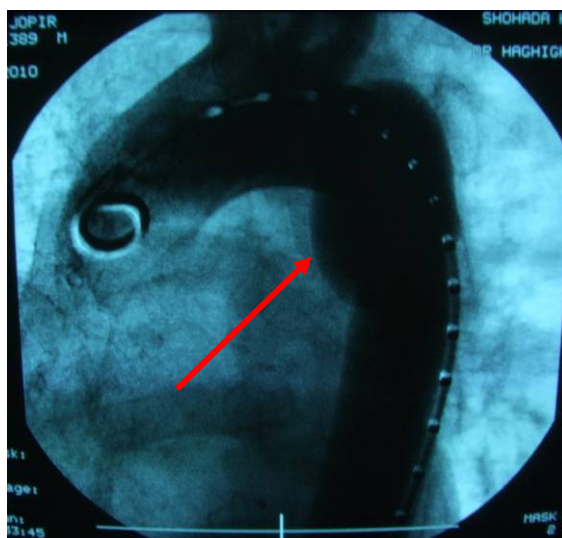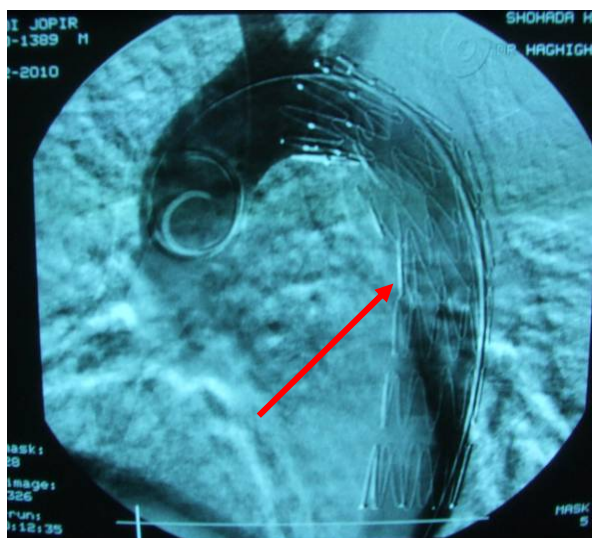تصاویر ۷ و ۸ - نمای آنژیوگرافی در حین و پس از تعبیه گرافت داخل عروقی در آئورت توراسیک نزولی

فemor چپ مشاهده گردید و مدیاستن به نظر عریض می رسید. سپس بیمار به دلیل کوفتگی ریه دچار دیسترس تنفسی شد که انتوبه گردید و لوله قفسه سینه به صورت پروفیلکتیک در سمت چپ به دلیل شکستگی دنده ها تعبیه شد و کولار گردن نیز از بدو ورود بسته شده بود. بیمار به دلیل عریض بودن مدیاستن تحت سی تی آنژیوگرافی آئورت توراسیک قرار گرفت که در آن آنوریسم کاذب آئورت توراسیک نزولی با فاصله ۱۳ میلیمتر از منشاء ساب کلارین چپ و به طول ۴۰ میلیمتر مشاهده گردید (تصویر ۹).

بیمار هوشیار اما مضطرب بود. در سمع ریه ها کاهش صدا وجود نداشت، اما حساسیت در دنده های سمت چپ کشف گردید. در شکم حساسیت در سراسر آن به صورت خفیف وجود داشت. لگن پایدار بود. یک شکستگی واضح در femur چپ وجود داشت. اقدامات اولیه احیا برای بیمار انجام گردید و با توجه به درد شکم سونوگرافی انجام شد که مایع آزاد در شکم مشاهده نشد. در گرافی های به عمل آمده شکستگی در سه دنده در سمت چپ، شکستگی در زائیده عرضی مهره C4، شکستگی در سمفیز پوبیس و بال ایلیاک چپ و شکستگی در قسمت میانی



تصویر ۹ - نمای سی تی آنژیوگرافی از آئورت توراسیک. مکان آنوریسم کاذب با پیکان علامت گذاری شده است



تصویر ۱۰ - نمای حین آنژیوگرافی. در تصویر اول موقعیت آنوریسم کاذب مشخص شده است و در تصویر دوم نمای گرافت تعبیه شده مشاهده می گردد

نیز به دلیل شکستگی فمور تعبیه شد. پس از گذشت دو ماه از بستری تب و سپسیس کنترل شد و عملکرد کلیوی به دنبال درمان های طبی بازگشت و بیمار از دستگاه تنفس مصنوعی نیز جدا گردید. سپس بیمار به آنژیوگرافی منتقل شد و تحت بیهوشی عمومی شریان فمورال چپ اکسپلور گردید و کنترل از آن گرفته شد. شریان کانوله گردید و گایدوایر عبور داده شد و توسط آنژیوگرافی محل آنوریسم کاذب مشخص شد. سپس شریان آگزیلاری راست کانوله شد و کاتتر پیگ تیل از درون آن وارد آئورت صعودی گردید تا آئورتوگرافی از طریق آن انجام شود. کاتتر استنت گرفت از راه شریان فمورال وارد آئورت توراسیک گردید و به آرامی باز شد به طوریکه شروع آن در

با توجه به حال عمومی، بیمار به واحد مراقبت های ویژه منتقل گردید. پس از بستری بیمار دچار افزایش کراتینین و نکرورز حاد توبول های کلیه شد که پاسخ به مایع درمانی و اقدامات طبی نداد و بیمار چندین جلسه دیالیز شد. تراکشن نیز جهت شکستگی فمور و لگن تعبیه شد. پس از حدود دو هفته مجدداً سی تی آنژیوگرافی از آئورت توراسیک انجام شد که آنوریسم کاذب با همان سایز قبلی مشاهده گردید. با توجه به انتوباسیون طولانی مدت که در اثر کوفتگی شدید ریه رخ داده بود، بیمار در طی بستری دچار عفونت ریه و متعاقب آن سپسیس شد که درمان آنتی بیوتیکی انجام گردید و تراکئوستومی نیز برای وی انجام شد. سپس فیکساتور خارجی

هرچند که در برخی از مطالعات نیز تفاوتی میان نتایج روش جراحی باز و درمان داخل عروقی مشاهده نشده است.<sup>۱۱</sup> در بیمار سوم ما که معرفی شد با توجه به وجود آسیب‌های متعدد همزمان، روش درمان داخل عروقی برگزیده شد و بیمار نیز با موفقیت درمان شد.

در یک متا آنالیز که در سال ۲۰۰۹ منتشر شده است میزان موفقیت روش‌های داخل عروقی در درمان آسیب‌های عروق بزرگ بالای دیافراگم ۹۶/۷٪ گزارش شده است و عوارض آن ۶/۴٪ بوده است.<sup>۱۲</sup> همچنین اخیراً از روش‌های داخل عروقی جهت ترمیم آسیب تروماتیک همزمان دو شریان بزرگ داخل توراکس (ساب کلاوین و آئورت توراکیک) نیز استفاده شده است که نشان دهنده میزان بالای کارایی این روش در عین عوارض کم آن می‌باشد.<sup>۱۳</sup>

روش ترمیم داخل عروقی آسیب‌های آئورت ممکن است بدون استفاده از درمان ضد انعقادی نیز به کار رود<sup>۱۴</sup> که این می‌تواند در برخی از بیماران دچار آسیب‌های مغزی یا احشای داخل شکمی که در آنها استفاده از درمان‌های ضد انعقادی با خطرات بالایی همراه است، سودمند باشد.

تا کنون میزان کارایی گرافت‌های داخل عروقی در طولانی مدت مورد بررسی قرار نگرفته است و این موضوع باید مورد توجه قرار گیرد. اخیراً مواردی از کلاپس گرافت داخل عروقی پس از گذشت چندین سال از کارگذاری آن گزارش شده است.<sup>۱۵</sup> مسأله مهم دیگر امکان افزایش خطر عفونت‌ها توسط گرافت‌های داخل عروقی است که مستلزم انجام مطالعات بیشتر می‌باشد.

نهایتاً هرچند که درمان داخل عروقی ضایعات ناشی از ضربه آئورت به خوبی و با عوارض پایین قابل انجام است، با این حال مطالعات بزرگتری مورد نیاز است تا میزان کارایی این روش را در طولانی مدت نشان دهد. ما در این مقاله سه بیمار را معرفی نمودیم که در اثر ضربه دچار آنوریسم کاذب آئورت توراکیک نزولی شده و توسط گرافت داخل عروقی بدون هیچ عارضه‌ای درمان شدند و از بیمارستان با حال عمومی خوب مرخص گردیدند.

مدخل شریان سابکلاوین قرار گرفت (تصویر ۱۰). آنژیوگرافی کنترل انجام شد که لیک وجود نداشت. بیمار پس از مدتی با حال عمومی خوب از بیمارستان مرخص گردید.

## بحث و نتیجه‌گیری

درمان کلاسیک آنوریسم کاذب آئورت توراکیک که با جراحی باز و کلامپ آئورت انجام می‌گردد، هرچند که با نتایج قابل قبولی همراه بوده است، عوارض زیادی به همراه دارد. اختلال خون‌رسانی به نخاع ممکن است منجر به ایجاد فلج گردد. همچنین میزان خونریزی نیز با درمان اندووسکولار بسیار کمتر خواهد بود. در یک مطالعه عوارض درمان اندووسکولار آنوریسم‌های آئورت توراکیک بدین قرار مشخص شده است: میزان سکنه مغزی ۵٪، پاراپلژی ۳/۷٪ و عود آنوریسم ۷/۴٪ در حالیکه در روش باز پاراپلژی در ۱۰٪ تا ۲۲٪ موارد رخ داده است و عوارضی چون نارسایی کلیوی و دیسترس حاد تنفسی نیز در تا ۴۰٪ از موارد مشاهده شده است.<sup>۷</sup> در مطالعه‌ای دیگر میزان مرگ و میر و ایجاد پاراپلژی با جراحی باز به ترتیب ۲۱٪ و ۷٪ گزارش شده است، در حالیکه در روش اندووسکولار موردی از مرگ و میر یا پاراپلژی مشاهده نشده است.<sup>۸</sup> با پیشرفت روش‌های اندووسکولار، میزان عوارض در حال کاهش و میزان موفقیت در درمان فیستول‌های شریانی وریدی و آنوریسم‌های کاذب ناشی از ضربه در حال افزایش است. در سه بیماری که معرفی شد نیز عارضه‌ای از درمان داخل عروقی آنوریسم کاذب شریان آئورت توراکیک مشاهده نگردید.

توراکتومی که در جراحی به روش باز انجام می‌شود، خود می‌تواند باعث اتلکتازی و عفونت ریه شود که در بیماران ترومایی که ممکن است دچار کوفتگی ریه نیز باشند، عارضه‌ای خطرناک خواهد بود. این عوارض با درمان داخل عروقی قابل پیشگیری هستند.

مدت زمان بیهوشی و طول انتوباسیون نیز در درمان داخل عروقی کوتاه‌تر از روش باز می‌باشد و این باعث می‌شود که دوره پس از جراحی در این بیماران کوتاه‌تر شده و بیماران مدت زمان کمتری در واحد مراقبت‌های ویژه به سر ببرد و نیز مدت کوتاه‌تری در بیمارستان بستری باشند.<sup>۱۰،۹</sup>

**Abstract:**

## **Report of Three Cases of Endovascular Treatment of Traumatic Pseudoaneurysm of Descending Thoracic Aorta**

*Mozafar M. MD<sup>\*</sup>, Haghghat khah H. R. MD<sup>\*\*</sup>, Heidari A. MD<sup>\*\*\*</sup>, Zirakzadeh H. MD<sup>\*\*\*</sup>  
Hasani M. MD<sup>\*\*\*</sup>, Sobhiyeh M. R. MD<sup>\*\*\*\*</sup>*

(Received: 6 Sep 2010

Accepted: 22 Feb 2011)

Traumatic descending thoracic aorta pseudoaneurysm has been treated traditionally with open surgery in the past, which had noticeable rates of mortality and morbidity. A safer less invasive method of treatment for this disease is made possible with recent progress in endovascular treatment techniques. We present three cases of traumatic descending thoracic aorta pseudo aneurysm that were treated with Thoracic endovascular aortic repair (TEVAR) and were discharged from our clinic without any complication.

***Key Words: Trauma, Endovascular***

*\* Associate Professor of General and Vascular Surgery, Shahid Beheshti University of Medical Sciences and Health Services, Shohadaye Tajrish Hospital, Tehran, Iran*

*\*\* Assistant Professor of Radiology, Shahid Beheshti University of Medical Sciences and Health Services, Shohadaye Tajrish Hospital, Tehran, Iran*

*\*\*\* Residents of General Surgery, Shahid Beheshti University of Medical Sciences and Health Services, Shohadaye Tajrish Hospital, Tehran, Iran*

*\*\*\*\* General Surgeon, Shahid Beheshti University of Medical Sciences and Health Services, Shohadaye Tajrish Hospital, Tehran, Iran*



**References:**

1. Singh MJ, Rohrer MJ, Ghaleb M, Kim D. Endoluminal stent-graft repair of a thoracic aortic transection in a trauma patient with multiple injuries: case report. *J Trauma*. 2001; 51: 376-38.
2. U.O. von Oppell, T.T. Dunne, M.K. De Groot and P. Zilla, Traumatic aortic rupture: twenty-year metaanalysis of mortality and risk of paraplegia, *Ann Thorac Surg* 58 (1994), pp. 585-593.
3. G.L. Tang, H.Y. Tehrani, A. Usman, K. Katariya, C. Otero, E. Perez and M.K. Eskandari, Reduced mortality, paraplegia, and stroke with stent graft repair of blunt aortic transections: a modern meta-analysis, *J Vasc Surg* 47 (2008), pp. 671-675.
4. E.S. Xenos, N.N. Abedi, D.L. Davenport, D.J. Minion, O. Hamdallah, E.E. Sorial and E.D. Endean, Meta-analysis of endovascular vs open repair for traumatic descending thoracic aortic rupture, *J Vasc Surg* 48 (2008), pp. 1343-1351.
5. Dotter CT. Transluminally placed coil spring end arterial tube grafts: long term patency in canine popliteal artery. *Invest Radiol* 1969;4:329-332.
6. Dake MD, Miller DC et al. Transluminal placement of endovascular stent grafts for treatment of descending thoracic aortic aneurysm. *N Eng J Med* 1994; 331: 1729-1734.
7. Mitchell RS. Endovascular stent graft repair of thoracic aortic aneurysms. *Semin Thorac Cardiovasc Surg*. 1997; 9: 257-268.
8. Rousseau H, Dambrin C, et al. acute traumatic aortic rupture: a comparison of surgical and stent-graft repair. *J Thorac Cardiovasc Surg*. 2005 May; 129(5): 1050-5.
9. Hughes GC, Lee SM et al. Endovascular repair of descending thoracic aneurysms: results with "on-label" application in the post Food and Drug Administration approval era. *Ann Thorac Surg*. 2010 Jul; 90(1): 83-9.
10. Carmona P, Collado B, Soriano JL, Mateo. Open surgery and endovascular treatment on the descending thoracic aorta: 15 years' experience. *Rev Esp Anesthesiol Reanim*. 2010 May; 7(5): 293-6.
11. Azizzadeh A, Keyhani K, Miller CC 3rd, Coogan SM, Safi HJ, Estrera AL. Blunt traumatic aortic injury: initial experience with endovascular repair. *J Vasc Surg*. 2009 Jun; 49(6): 1403-8.
12. Hershberger RC, Aulivola B, Murphy M, Luchette FA. Endovascular grafts for treatment of traumatic injury to the aortic arch and great vessels. *J Trauma*. 2009 Sep; 67(3): 660-71.
13. Teso D, Bloch R, Pohlman T, Karmy-Jones R. Simultaneous Endovascular Repair of Traumatic Rupture of the Right Subclavian Artery and Thoracic Aorta. *Ann Thorac Surg*. 2011 Jan; 91(1): 281-3.
14. Garcia-Toca M, Naughton PA, Matsumura JS, Morasch MD, Kibbe MR, Rodriguez HE, Pearce WH, Eskandari MK. Endovascular repair of blunt traumatic thoracic aortic injuries: seven-year single-center experience. *Arch Surg*. 2010 Jul; 145(7): 679-83.
15. Shukla AJ, Jeyabalan G, Cho JS. Late collapse of a thoracic endoprosthesis. *J Vasc Surg*. 2011 Jan 5. [Epub ahead of print].