

آنوریسم منفرد شریان ایلیاک مشترک در بیماری با درد پهلوی چپ

دکتر جلال الدین خوشنویس^{*}، دکتر محمدرضا صبحیه^{**}، دکتر محمدرضا رادپی^{**}

دکتر هاتف زیرک زاده^{***}، دکتر پونه نبوی زاده^{****}

چکیده:

آنوریسم شریان ایلیاک یک بیماری ناشایع در جراحی عروق است و اغلب همراه با آنوریسم شریان آئورت شکمی بوده و اغلب در مردان با سن بالای ۷۰ سال که سایر عوامل خطر بیماری‌های قلب و عروق را دارند، مشاهده می‌شود. آنوریسم منفرد شریان ایلیاک در افراد جوان بسیار نادر است. این مقاله گزارش یک مورد آنوریسم منفرد شریان ایلیاک مشترک در یک آقای ۲۹ ساله‌ای است که با شکایت درد پهلو و هیدرونفروز چپ و با تشخیص انسداد حالب چپ به دلیل اثر فشاری به مرکز ما ارجاع شده بود و در بررسی‌ها آنوریسم منفرد شریان ایلیاک مشترک برای وی مطرح شد. بیمار با رزکسیون آنوریسم درمان شد و از مرکز ما بدون عارضه‌ای مرخص گردید.

واژه‌های کلیدی: آنوریسم، هیدرونفروز، سی تی اسکن

زمینه و هدف

آنوریسم شریان ایلیاک به شریان ایلیاک مشترک با قطر بیش از ۱/۵ سانتیمتر اطلاق می‌گردد.^۱ مشخصه آنوریسم‌های شریان ایلیاک رشد آهسته آنها است و خطر پارگی در آنوریسم‌های با قطر زیر ۳ سانتیمتر ناچیز است. بنابراین جراحی در این آنوریسم‌ها زمانی توصیه می‌شود که قطر آن به بیش از ۳ سانتیمتر برسد.^۲ اغلب آنوریسم‌های شریان ایلیاک بدون علامت هستند و تشخیص آنها مشکل است با این حال در برخی از بیماران به دلیل پاره شدن، فرستادن آمبولی یا فشار بر عناصر مجاور ممکن است علائم بالینی ایجاد شوند.^۳ اخیراً با پیشرفت روش‌های تصویربرداری میزان تشخیص زودرس آنوریسم‌های ایلیاک افزایش یافته است.^۴

آنوریسم حقیقی شریان ایلیاک از بیماری‌های ناشایع در جراحی عروق می‌باشد و شیوع آن کمتر از ۲٪ است.^۱ آنوریسم‌های شریان ایلیاک اغلب همراه با آنوریسم‌های آئورت شکمی مشاهده می‌گردند و ۲۰٪ تا ۲۵٪ از آنوریسم‌های آئورت شکمی همراه با آنوریسم شریان ایلیاک هستند.^۲ آنوریسم منفرد شریان ایلیاک بدون وجود آنوریسم آئورت شکمی یافته‌ای بسیار نادر است که شیوع آن در کالبد شکافی‌ها از ۰/۰۳٪ تا ۰/۱٪ گزارش شده است.^۳ شریان ایلیاک مشترک در ۷۰٪، ایلیاک داخلی در ۲۰٪ و ایلیاک خارجی در ۱۰٪ از موارد درگیر می‌باشد.^۴ آنوریسم‌های منفرد شریان ایلیاک در مردها شایع تر هستند.^۵

نویسنده پاسخگو: دکتر هاتف زیرک زاده

تلفن: ۲۲۷۲۱۱۴۴

E-mail: drmhasani57@gmail.com

* دانشیار گروه جراحی عروق، دانشگاه علوم پزشکی شهید بهشتی، بیمارستان شهدای تجریش

** دستیار فوق تخصصی جراحی عروق، دانشگاه علوم پزشکی شهید بهشتی، بیمارستان شهدای تجریش

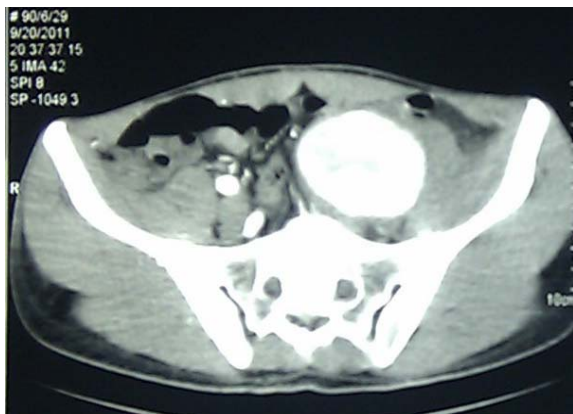
*** دستیار گروه جراحی عمومی، دانشگاه علوم پزشکی شهید بهشتی، بیمارستان شهدای تجریش

**** پزشک عمومی، دانشگاه علوم پزشکی شهید بهشتی، بیمارستان شهدای تجریش

تاریخ وصول: ۱۳۹۰/۰۸/۲۸

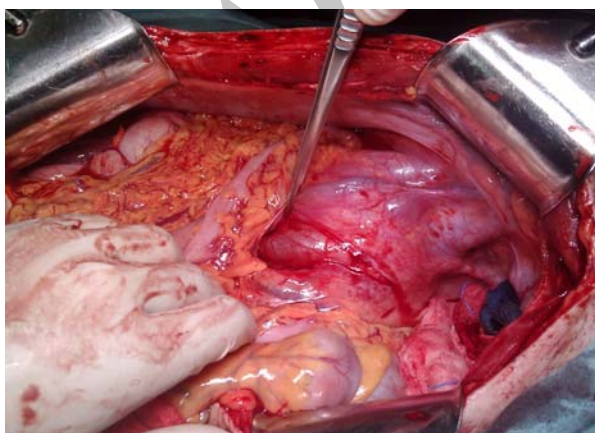
تاریخ پذیرش: ۱۳۹۱/۰۵/۱۴

چپ به ابعاد ۶۴×۵۲ میلی‌متر و طول ۵۴ میلی‌متر رویت شد (تصویر ۱). همچنین دیلاتاسیون حالب چپ و جابجایی آن به سمت قدام در محل آنوریسم وجود داشت و هیدرونفروز به همراه هیدروویورتور متوسط در کلیه چپ مشاهده گردید.



تصویر ۱- آنوریسم شریان ایلیاک مشترک در سی‌تی آنژیوگرافی مشاهده می‌شود

شریان آنورت شکمی و شریان‌های ایلیاک داخلی و خارجی دو طرف و سایر شریان‌ها طبیعی بودند. با توجه به اندازه آنوریسم و تحت فشار قرار گرفتن حالب که موجب هیدروویورتور و هیدرونفروز سمت چپ شده بود بیمار کاندید جراحی به روش باز جهت ترمیم آنوریسم گردید. تحت بیهوشی عمومی شکم با برش خط وسط باز شد. در شریان ایلیاک مشترک چپ آنوریسم بزرگی مشاهده می‌شد (تصویر ۲) که حالب چسبیده به دیواره داخلی آن بود و در اثر فشار آن حالب دچار دیلاتاسیون به همراه التهاب و چسبندگی شدید شده بود.



تصویر ۲- آنوریسم شریان ایلیاک در رتروپریتوئن مشخص است. پیکاپ دویکی به حالب اشاره دارد.

در این مقاله ما به معرفی بیمار جوانی می‌پردازیم که به دنبال انجام سنگ شکنی برون اندامی به دلیل یافته اتفاقی سنگ کلیه چپ، دچار درد شکم شده و سپس در طی بررسی‌ها تشخیص آنوریسم حقیقی منفرد شریان ایلیاک در او داده شده است.

معرفی بیمار

آقای ۲۹ ساله‌ای از ۳ هفته پیش دچار درد در پهلو چپ می‌شود که به صورت کولیکی و بدون سوزش، تکرر ادرار و یا دفع خون بوده است و سابقه‌ای از تهوع یا استفراغ را نیز بیان نمی‌کرد. شکایتی از درد، ضعف یا لنگش متناوب در اندام‌ها نیز نداشت. همچنین سابقه هیچ بیماری دیگر یا جراحی یا ضربه را نیز در گذشته ذکر نمی‌کرد. بیمار سیگار نمی‌کشید و اعتیاد به مواد مخدر یا الکل نیز نداشت.

بیمار به پزشک مراجعه کرده و سونوگرافی فقط از کلیه‌ها و مجاری ادرار (نه تمام شکم) انجام شده بود که متوجه وجود هیدرونفروز و سنگ در کلیه چپ شده بودند، اما گزارشی از وجود آنوریسم شریان ایلیاک ارائه نشده بود و در حدود یک هفته قبل از مراجعه به مرکز ما به همین دلیل تحت سنگ شکن برون اندامی قرار گرفته بود، اما به دنبال این اقدام درد در قسمت تحتانی و چپ شکم وی ایجاد شده بود که جهت بررسی آن سی‌تی اسکن شکم و لگن انجام شده و آنوریسم حقیقی شریان ایلیاک مشترک به اندازه ۵×۶ سانتی‌متر گزارش شده بود و سپس بیمار به مرکز ما (بخش جراحی عروق بیمارستان شهدای تجریش) ارجاع گردیده بود.

در بدو مراجعه به مرکز ما در معاینه علائم حیاتی طبیعی بوده و فشار خون ۱۲۰/۸۰ و دمای دهانی ۳۷/۱ داشت. در معاینات سر و گردن و قفسه سینه نکته غیر طبیعی یافت نشد. در معاینه شکم تندرست در پهلو چپ یافت گردید. همچنین توده ضربان‌دار به اندازه حدوداً ۵ سانتی‌متر در سمت چپ و پایین شکم به دست می‌خورد که تریل نداشت و برویی نیز روی آن سمع نشد. در اندام تحتانی سمت چپ نبض‌های فمورال، پوپلیته‌آل و دیستال به صورت طبیعی لمس می‌شدند و معاینات حسی و حرکتی و قدرت عضلانی اندام تحتانی چپ نیز طبیعی بودند. آزمایشات روتین شامل آزمایش کامل خون و کراتینین خون و بررسی ادرار طبیعی بودند.

جهت بررسی بیشتر یک سی‌تی آنژیوگرافی از آنورت شکمی و شریان‌های ایلیاک دو طرف درخواست شد که در آن تصویر آنوریسم دوکی شکل حقیقی شریان ایلیاک مشترک

شریان ایلیاک به تنهایی و بدون همراهی با آنوریسم آنورت شکمی تظاهر می‌کند.^{۸،۷}

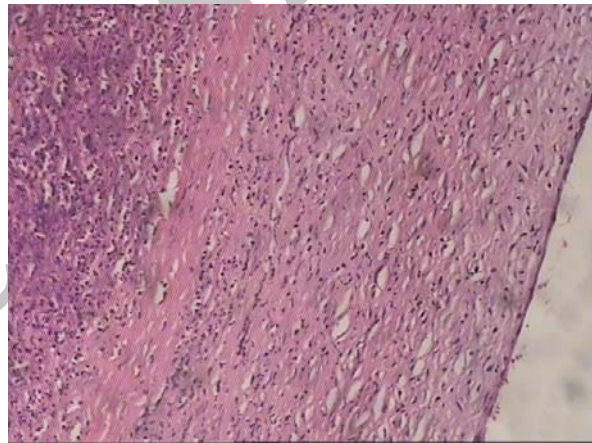
آنوریسم‌های شریان ایلیاک اغلب بدون علامت هستند و به صورت اتفاقی و در بررسی‌های تصویربرداری که به علل دیگری انجام شده‌اند، کشف می‌شوند. با این حال گاهی در اثر ایجاد فشار بر عناصر مجاور ممکن است علائمی ایجاد شود همان طور که در بیمار ما این اتفاق رخ داده بود.^{۱۰،۷} حتی در چند مورد آنوریسم‌های انتهایی شریان ایلیاک در سمت راست با دردی شبیه به آپاندیسیت حاد تظاهر کرده‌اند.^{۱۱} در مواردی نیز هیدرونفروز و درد پهلوئی چپ به دنبال آنوریسم شریان ایلیاک در بیماران مسن گزارش شده است،^{۱۲} اما در حد دانش نگارنده این عارضه در یک بیمار جوان تاکنون گزارش نشده است. همچنین تاکنون ارتباطی بین سنگ شکنی برون اندامی و ظهور آنوریسم حقیقی ایلیاک در مقالات گزارش نشده است. گرچه در مورد بیمار ما، در سونوگرافی انجام شده قبل از سنگ‌شکنی گزارشی در مورد وجود آنوریسم نشده است و پس از آن آنوریسم تشخیص داده شده است. در مقاله‌ای که در سال ۱۹۸۲ توسط شولر منتشر شده و ۶۹ مورد آنوریسم منفرد شریان ایلیاک را بررسی کرده است، ۷۰٪ از بیماران با آنوریسم‌های پاره شده مراجعه کرده‌اند. همچنین در این مطالعه بررسی سیستم ادراری در ۱۲ نفر انجام شده که در همگی آنها درجاتی از انسداد حالب مشاهده شده است.^{۱۳}

درمان آنوریسم‌های شریان ایلیاک در کلیه موارد علامت‌دار و نیز در موارد بدون علامتی که قطر آنوریسم بیش از ۳ سانتیمتر است، توصیه می‌گردد.^۲ شایعترین روش درمان به صورت رزکسیون آنوریسم و سپس بازسازی شریان توسط گرافت‌های صناعی است که بیمار ما نیز به همین روش درمان گردید. روش‌های دیگری همانند آنوریسمورافی و بازسازی با وصله وریدی نیز به کار رفته‌اند.^{۸،۷} روش‌های اندووسکولار نیز در درمان آنوریسم شریان ایلیاک مورد استفاده قرار گرفته‌اند. اخیراً در مقاله‌ای که توسط Patel و همکاران به چاپ رسیده است، نتایج درمان آندووسکولار با جراحی باز مقایسه گردیده و روش آندووسکولار به عنوان جایگزینی برای جراحی باز پیشنهاد شده است.^۸

نتیجه‌گیری

آنوریسم‌های شریان ایلیاک مشترک ممکن است با ایجاد اثر فشاری بر روی حالب ایجاد هیدرونفروز کنند و گاهی اوقات

پریتونن خلفی باز شد و از عروق ایلیاک مشترک و ایلیاک خارجی کنترل گرفته شد. حالب نیز از جدار آنوریسم جدا گردید. پس از تزریق هیپارین شریان ایلیاک مشترک کلامپ شد و جدار آنوریسم از لترال باز شد و سپس از شریان ایلیاک داخلی توسط فوگارتی کنترل گرفته شد. فوگارتی در شریان ایلیاک خارجی به سمت دیستال کشیده شد که لخته‌ای خارج نگردید. با گرافت داکرون به قطر ۸ میلیمتر و نخ پرولن آناستوموز انتها به انتها بین شریان ایلیاک مشترک و ایلیاک خارجی زده شد، همچنین آناستوموز انتها به کناره نیز از گرافت به شریان ایلیاک داخلی انجام گرفت. نبض شریان فمورال چپ در پایان جراحی به خوبی لمس می‌گردید. در بررسی پاتولوژی آنوریسم حقیقی شریان ایلیاک مشترک تأیید شد (تصویر ۳).



تصویر ۳- نمایی از لام پاتولوژی جدار آنوریسم شریان ایلیاک

بیمار دوره پس از جراحی را بدون هیچ عارضه‌ای طی نمود و پس از ۷۲ ساعت با حال عمومی خوب و بدون شواهدی از ایسکمی اندام تحتانی چپ از بیمارستان مرخص گردید.

بحث

آنوریسم‌های حقیقی منفرد شریان ایلیاک ناشایع هستند و اکثر این آنوریسم‌ها در مردان با سن بالای ۷۰ سال مشاهده می‌شوند که دارای ریسک فاکتورهای دیگری نیز برای بیماری‌های عروقی هستند.^{۸،۷} هرچند آنوریسم‌هایی با اندازه یا سیر بالینی غیرعادی در بیماران مبتلا به HIV نیز مشاهده شده‌اند.^۹ بروز آنوریسم شریان ایلیاک در سنین پایین نیز بسیار نادر بوده است. شریان ایلیاک مشترک شایعترین محل درگیری در آنوریسم‌های شریان ایلیاک بوده و در ۲۷٪ موارد آنوریسم

نشریه جراحی ایران، دوره ۲۰، شماره ۲، سال ۱۳۹۱

توجه به سن بیمار کمک‌کننده است. دیگر اینکه آیا ارتباطی بین انجام سنگ‌شکنی و ایجاد این آنوریسم وجود دارد یا نه؟ شاید نیاز به مطالعات بیشتری باشد.

علت ایجاد هیدرونفروز یک طرفه که برای پزشک مجهول باقی مانده است، ممکن است آنوریسم شریان ایلیاک باشد. انجام سی‌تی اسکن در هیدرونفروز یکطرفه با علت نامشخص بدون

Archive of SID

Abstract:

Isolated Common Iliac Artery Aneurysm in Patient with Left Flank Pain

Khoshnevis S. J. MD^{}, Sobhiyeh M. R. MD^{**}, Radpay M. R. MD^{**}
Zirakzadeh H. MD^{***}, Nabavizadeh P. MD^{****}*

(Received: 19 Nov 2011 Accepted: 4 Aug 2012)

Iliac artery aneurysm is a rare disease in vascular surgery and is often associated with abdominal aortic aneurysm and is abundant in men over 70 years of age who also have other risk factors for cardiovascular diseases. The solitary iliac artery aneurysm in young patients is very rare. This article reports the case of a 29 years male patient who referred to our clinic with a complaint about left flank pain and hydronephrosis, but the final diagnosis was isolated common iliac artery aneurysm which was compressed and obstructed the left ureter. The patient was treated with the resection of the aneurysm and he was discharged from our clinic without any complication.

Key Words: Aneurysm, Hydronephrosis, CT Scan

* *Associate Professor of General and Vascular Surgery, Shahid Beheshti University of Medical Sciences and Health Services, Shohadaye Tajrish Hospital, Tehran, Iran*

** *Resident of Vascular Surgery, Shahid Beheshti University of Medical Sciences and Health Services, Shohadaye Tajrish Hospital, Tehran, Iran*

*** *Resident of General Surgery, Shahid Beheshti University of Medical Sciences and Health Services, Shohadaye Tajrish Hospital, Tehran, Iran*

**** *General Practitioner, Shahid Beheshti University of Medical Sciences and Health Services, Shohadaye Tajrish Hospital, Tehran, Iran*

References:

1. McCready RA, Pairolero PC, Gilmore JC, Kazmier FJ, Cherry Jr KJ, Hollier LH. Isolated iliac artery aneurysm. *Surgery*. 1983; 93: 688-93.
2. Richardson JW, Greenfield LJ (1988) Natural history and management of iliac aneurysms. *J Vasc Surg* 8:165-171.
3. Brunkwall J, Hauksson H, Bengtsson H, Bergqvist D, Takolander R, Bergentz SE. Solitary aneurysms of the iliac arterial system: An estimate of their frequency of occurrence. *J Vasc Surg*. 1989; 10: 381-4.
4. Krupski WC, Selzman CH, Florida R, Strecker PK, Nehler MR, Whitehill TA. Contemporary management of isolated iliac aneurysms. *J Vasc Surg* 1998; 28: 1-11.
5. Dix FP, Titi M, Al-Khaffaf H. The isolated internal iliac artery aneurysm-a review. *Eur J Vasc Endovasc Surg* 2005; 30: 119-29.
6. Casana R, Nano G, Dalainas I, Stegher S, Bianchi P, Tealdi DG (2003) Midterm experience with the endovascular treatment of isolated iliac aneurysms. *Int Angiol* 22:32-35
7. Ferreira J, Canedo A, Brandao D, et al. Isolated iliac artery aneurysms: six- year experience. *Interact Cardiovasc Thorac Surg* 2010; 10: 245-248.
8. Patel NV, Long GW, Cheema ZF, Rimar K, Brown OW, Shanley CJ. Open vs. endovascular repair of isolated iliac artery aneurysms: a 12-year experience. *J Vasc Surg* 2009; 49: 1147-1153.
9. Nair R, Robbs JV, Naidoo NG, Woolgar J. Clinical profile of HIV-related aneurysms. *Eur J Vasc Endovasc Surg* 2000; 20: 235-240.
10. Shindo S, Kubota K, Kojima A, et al. Inflammatory solitary iliac artery aneurysms: a report of two cases. *Cardiovasc Surg* 2001; 9: 615-619.
11. Mieog JS, Stoot JH, Bosch JJ, Koning OH, Hamming JF. Inflammatory aneurysm of the common iliac artery mimicking appendicitis. *Vascular* 2008; 16: 116-119.
12. Copaci I, Rusu C, Jurcuț C, Enache M, Duțescu V, Anghel M, Gălăman M. Giant iliac artery aneurysm-a rare cause of hydronephrosis. *Rom J Intern Med*. 2008; 46(2): 173-8.
13. Schuler JJ, Flanigan DP. Iliac artery aneurysms. *J Bergan and JST Yao ed. Aneurysms Diagnosis and Treatment*, New York: Grune and Stratton, 1982, pp 469-85.

Archive