

بررسی سطح دی دایمر سرم در تشخیص زودرس ایسکمی مزاتر حاد در رت

دکتر سید سعید شیرنگی*، دکتر عبدالحسین داوود آبادی**، دکتر مهدیه امیریگی***

دکتر سید غلامعباس موسوی****، دکتر زریچهر وکیلی*****

چکیده:

زمینه و هدف: مورتالیتی بالای ایسکمی مزاتر ناشی از تأخیر در تشخیص است. به همین دلیل مارکرهاى اختصاصی که سریعاً بالا می‌روند در تشخیص ایسکمی مزاتر اهمیت دارند. در این مطالعه ارزش تشخیصی دی دایمر سرم در تشخیص زودرس ایسکمی مزاتر حاد در رت‌هایی که تحت لیگاتور شریان مزاتریک فوقانی قرار گرفته بودند، مورد ارزیابی قرار گرفت.

مواد و روش‌ها: این بررسی به صورت کارآزمایی بالینی تصادفی انجام شد و ۴۰ رت به طور تصادفی در ۴ گروه ۱۰ تایی قرار گرفتند. در گروه ۱ پس از لاپاراتومی ساده نمونه خون یک ساعت بعد گرفته شد. در گروه ۲ پس از لیگاتور شریان مزاتریک نمونه خون یک ساعت بعد گرفته شد. در گروه ۳ لاپاراتومی ساده شده و نمونه خون شش ساعت بعد گرفته و در گروه ۴ بعد از لیگاتور شریان نمونه خون شش ساعت بعد گرفته شد و سطح دی دایمر پایه از همه گروه‌ها قبل از لاپاراتومی گرفته شد. سپس قسمتی از بافت روده رت جدا گردید، جهت گزارش پاتولوژی ارسال گردید. از آزمون آماری نظیر من ویتنی و ویلکاکسون جهت آنالیز داده‌ها استفاده گردید.

یافته‌ها: سطح دی دایمر سرم در گروه تحت لیگاتور شریان مزاتریک فوقانی در یک ساعت و شش ساعت پس از ایسکمی نسبت به گروهی که لاپاراتومی ساده شدند، بطور معنی‌داری افزایش یافت ($P < 0.001$). همچنین سطح دی دایمر سرم برای گروه‌های دو و چهار در ساعت اول و ششم بعد از ایسکمی نسبت به سطح پایه افزایش معنی‌دار داشت ($P < 0.004$).

نتیجه‌گیری: در رت‌هایی که با لیگاتور شریان مزاتریک فوقانی دچار ایسکمی مزاتر شده بودند، سطح دی دایمر سرم در طی دوره ایسکمی روده افزایش یافت و نتایج نشان می‌دهد که سطح دی دایمر سرم می‌تواند وسیله مفید در تشخیص زودرس ایسکمی مزاتر حاد باشد.

واژه‌های کلیدی: ایسکمی مزاتر حاد، دی دایمر

نویسنده پاسخگو: دکتر سید سعید شیرنگی

تلفن: ۸۸۹۰۲۱۵۶

E-mail: dr.saeed.shirangi@gmail.com

* دستیار فوق تخصصی گروه جراحی ترمیمی و پلاستیک، دانشگاه علوم پزشکی شهید بهشتی، بیمارستان ۱۵ خرداد

** استادیار گروه جراحی قفسه سینه، دانشگاه علوم پزشکی کاشان، بیمارستان شهید بهشتی

*** دستیار گروه جراحی عمومی، دانشگاه علوم پزشکی کاشان، بیمارستان شهید بهشتی

**** استادیار گروه آمار و اپیدمیولوژی، دانشگاه علوم پزشکی کاشان، مرکز تحقیقات تروما

***** استادیار گروه پاتولوژی، دانشگاه علوم پزشکی کاشان، بیمارستان شهید بهشتی

تاریخ وصول: ۱۳۹۱/۸/۲۷

تاریخ پذیرش: ۱۳۹۱/۱۱/۳۰

زمینه و هدف

در همین راستا همواره سعی شده از طریق آزمایشگاهی راهی برای تشخیص این عارضه یافت. لکوسیتوز (افزایش گلبول‌های سفید) و اسیدوز (کاهش PH سرم) افزایش آمیلاز سرم و افزایش کراتین کیناز (ایزو آنزیم BB) یافته‌های دیررس این بیماری هستند.^۲ بسیاری از مارکرهای شیمیایی پیشنهاد شده که هیچ کدام به اندازه کافی دقیق نیست. سطح نرمال دی دایمر سرم در پلاسما و یا شمارش طبیعی گلبول‌های سفید در مراحل اولیه به احتمال زیاد تشخیص را رد می‌کند.^۲

دی دایمر در سال ۱۹۷۰ توصیف شد و در سال ۱۹۹۰ به عنوان روش تشخیصی بکار برده شد. عمل پروتئولیتیک پلاسمین به روی فیبرین یا فیبرینوژن منجر به تشکیل گروهی از اجزای پپتیدی γ , d x می‌شود که محصولات حاصل از تخریب فیبرین یا Fibrin Degradation Products (FDP) نامیده می‌شود. انهدام فیبرین دارای مراحل بی‌پایه بوده و اندازه مولکول تشکیل شده بسته به مدت عمل پلاسمین متفاوت خواهد بود. زمانی که فیبرین توسط فاکتور سیزده دارای پیوستگی‌های عرضی پایدار شده باشد، در صورتی که پلاسمین روی آن اثر کند، اجزای حد واسطی ایجاد می‌شود که بنام دی دایمر مشهورند. قطعه دی دایمر فعالیت ترومبین و پلاسمین را ارزیابی می‌کند. بنابراین این آزمون روشی ساده برای تشخیص وقوع کواگولاسیون داخل عروقی منتشر می‌باشد، نتایج مثبت این تست با نتیجه مثبت FDP هماهنگی دارد. اندازه‌گیری دی دایمر اختصاصی‌تر از FDP است، اما از حساسیت کمتری برخوردار می‌باشد. بنابراین این آزمون برای اجزای حاصل از تخریب فیبرین اختصاصی است، ولی برای فیبرینوژن کاربردی ندارد. لازم به ذکر است که مقادیر دی دایمر در کمتر یا مساوی ۲۵۰ نانوگرم بر میلی‌لیتر یا کمتر یا مساوی ۰/۵ میکروگرم بر میلی‌لیتر واحد معادل فیبرینوژن (FEU) نرمال می‌باشد.

دی دایمر بطور نرمال در پلاسما خون وجود ندارد بجز مواقعی که سیستم انعقادی فعال شود (ترومبوز) چندین کیت تشخیصی در دسترس است که همگی بر اساس آنتی بادی مونوکلونال علیه دی دایمر است و اتصال آنتی بادی به صورت کمی با یکی از روش‌های آزمایشگاهی اندازه‌گیری می‌شود. دی دایمر یک محصول حاصل از تخریب فیبرین در خون است که بعد از فیبرینولیز لخته ایجاد می‌شود. نتیجه منفی آن ترومبوز را رد می‌کند. موارد مثبت کاذب تست دی دایمر در بیماری کبدی، فاکتور روماتوئید بالا، التهاب،

ایسکمی مزانتر بیماری بالقوه کشنده و از اورژانس‌های جراحی است.^۱ از آنجایی که آناتومی شرایین مزانتر و مقدار خون آنها بسیار غنی است، انسداد تدریجی یک یا حتی دو شریان اصلی به راحتی تحمل می‌شود. چون زمان کافی برای ایجاد عروق فرعی وجود دارد و از سوی دیگر انسداد حاد یک شاخه اصلی یا حتی عروق جانبی به سختی تحمل می‌شود.^۲ شروع درمان سریع و به موقع این عارضه وابسته به تشخیص سریع است.^۱ از نظر پاتوفیزیولوژی چهار مکانیسم عمده می‌تواند منجر به ایسکمی حاد مزانتر شود: (۱) آمبولی شریانی (۲) ترومبوز شریانی (۳) اسپاسم عروقی (۴) ترومبوز وریدی که شایعترین علت آن ترومبوز حاد شریانی است.^۲ بدون توجه به مکانیسم پاتوفیزیولوژیک ایسکمی حاد مزانتر در طی سه ساعت از شروع منجر به پوسته پوسته شدن مخاط روده و در طی شش ساعت منجر به انفارکتوس تمام ضخامت روده و به دنبال آن پرفوراسیون روده و پریتونیت می‌شود.^۲

از نظر بالینی اصلی‌ترین علامت آن درد شکمی شدیدی است که شدت آن متناسب با درجه تندرئس در معاینه نیست. این درد بطور تپیک کولیکی است و شدیدترین محل آن در ناحیه میانی شکم است. سایر علائم همراه تهوع، اسهال و استفراغ می‌باشد.^۲

معاینه شکم در مراحل اولیه تندرئس نسبتاً خفیف را نشان می‌دهد که بعد از بروز ایسکمی کامل و پریتونیت، شدیدتر می‌شود. در ۹۰٪ موارد بیماران سابقه بیماری قلبی زمینه‌ای و اریتمی همزمان با علائم شکم دارند.^۱

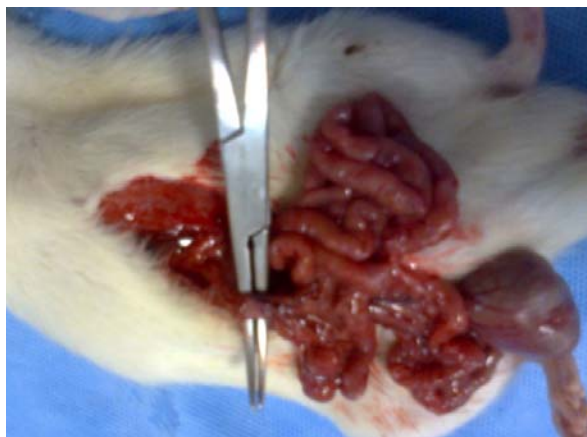
تشخیص این بیماری اغلب با تأخیر همراه است.^۱ اغلب اقداماتی نظیر گرافی شکم و سونوگرافی و سی‌تی اسکن شکم به خصوص در مراحل اولیه نرمال بوده و تنها جهت رد سایر تشخیص‌ها انجام می‌شود.^۱ از سوی دیگر این اقدامات فقط در صورتی انجام می‌شود که فرد از نظر همودینامیک پایدار باشد و علائم پریتونیت نداشته باشد و در صورت هر گونه علائم دال بر پریتونیت اولین اقدام لاپاراتومی اورژانس خواهد بود.^۲

در حال حاضر قابل اعتمادترین روش تشخیص این عارضه آنژیوگرافی عروق مزانتر است که حساسیت ۷۴٪ تا ۱۰۰٪ و ویژگی ۱۰۰٪ دارد.^۲ علائم کلاسیک این عارضه به صورت نقص پر شدگی یا انسداد کامل رگ است. از آنجایی که این روش در همه جا در دسترس نیست و بسیار پرهزینه و وقت‌گیر است، لذا تنها در موارد انتخابی انجام‌پذیر است.^۲

از پرب با بتادین با برش میدلاین ۴ سانتی‌متر انجام شد. شاخه اصلی شریان مزانتریک فوقانی با نخ سیلک ۴ صفر در محل بیفورکیشن آئورت بسته شد تا نوعی ایسکمی مزانتر ایجاد شود و نمونه خون به میزان ۱/۵ میلی‌لیتر از خون داخل قلب از هر رت گرفته شده و در لوله آزمایش سیتراسته ریخته و به آزمایشگاه ارسال شد و سطح دی دایمر سرم به وسیله روش لاتکس آگلوتیناسیون با تست نیمه کمی D-DI شرکت استاگو فرانسه اندازه‌گیری شد. دی دایمر بطور نرمال در پلاسمای خون وجود ندارد، بجز مواقعی که سیستم انعقادی فعال شود. مقادیر دی دایمر در کمتر یا مساوی ۲۵۰ نانوگرم بر میلی‌لیتر یا کمتر یا مساوی ۰/۵ میکروگرم بر میلی‌لیتر واحد معادل فیبرینوژن (FEU) نرمال می‌باشد.

لاپاراتومی مجدد در همه رت‌ها پس از گرفتن نمونه خون انجام شد و ایسکمی روده به طور ماکروسکوپی دیده شده و قطعه‌ای از روده جهت انجام آزمایش هیستوپاتولوژی فرستاده شد. نمونه در بلوک پارافینی گذاشته و با روش هماتوکسیلین - آئوزین رنگ‌آمیزی شد و شدت ایسکمی تعیین شد. در طی مراحل کار در فواصل مناسب عکس‌های متوالی گرفته شد و کلیه اقدامات توسط یک جراح با نظارت جراح دیگر و یک پاتولوژیست از نظر تأیید ایسکمی مزانتر به صورت ماکروسکوپی و میکروسکوپی انجام شد.

در نهایت داده‌های به دست آمده وارد نرم افزار SPSS 15 شده و مورد تجزیه و تحلیل آماری قرار گرفت. از تست آماری من ویتنی و ویلکاکسون جهت آنالیز داده‌ها استفاده گردید.



تصویر ۱- مرحله پیدا کردن شریان مزانتریک فوقانی در رت مورد مطالعه

بدخیمی، تروما، حاملگی و جراحی اخیر می‌باشد. موارد منفی کاذب تست دی دایمر موقعی است که تست دی دایمر خیلی زود بعد از ترومبوز گرفته شود یا چندین روز بعد از تشکیل لخته تست شود یا آنتی کواگولان مصرف کند.^{۵۴}

میزان مورتالیتی بالای ایسکمی مزانتر ناشی از تأخیر در تشخیص است تست‌های آزمایشگاهی دقیقی در رفرنس اخیر جهت تشخیص زودرس ایسکمی مزانتر ذکر نشده و به همین دلیل یافتن مارکر اختصاصی که به سرعت بالا برود، اهمیت دارد. سطح ال لاکتات، آمیلاز، اسیدوز و... مارکر مناسبی نیستند. دی دایمر سرم به عنوان تست آزمایشگاهی در تشخیص زودرس ایسکمی مزانتر در بعضی از مطالعات ذکر شده است و در بعضی ارتباط بین سطح دی دایمر و ایسکمی پیدا نشده است. در همین راستا در این تحقیق سعی شد تا با بررسی نمونه‌های رت مبتلا شده به ایسکمی مزانتر ارزش دی دایمر سرم در تشخیص زودرس ایسکمی مزانتر مورد ارزیابی قرار گیرد.

مواد و روش‌ها

این بررسی به صورت کارآزمایی بالینی تصادفی انجام شد و نمونه‌ها از بین ۴۰ رت نر با وزن ۲۰۰-۲۵۰ گرم ۵ ماهه موجود در حیوان‌خانه دانشگاه علوم پزشکی کاشان انتخاب شدند. آنها در یک قفسه با دمای ۲۲ درجه نگهداری شده و با آب و غذای استاندارد تغذیه شدند و ۱۲ ساعت قبل از مطالعه فقط آب خوردند. سپس به ۴ گروه تقسیم شده که هر کدام شامل ۱۰ رت نر ۵ ماهه بودند. در اولین گروه لاپاراتومی ساده انجام شد و بدون هیچ اقدامی بسته شدند و نمونه خون جهت بررسی سطح دی دایمر یک ساعت بعد گرفته شد. در گروه دوم شاخه اصلی شریان مزانتریک فوقانی لیگاتور شده و نمونه خون یک ساعت بعد ارسال شد. سطح دی دایمر سرم در گروه ۱ با ۲ مقایسه شدند. در گروه سوم لاپاراتومی ساده انجام شده و بدون هیچ اقدامی بسته شدند و نمونه خون ۶ ساعت بعد گرفته شد. در گروه چهارم شاخه اصلی شریان مزانتریک فوقانی لیگاتور شده و نمونه خون ۶ ساعت بعد ارسال شد. سطح دی دایمر سرم در گروه ۳ با ۴ مقایسه شدند از هر رت که وارد مطالعه شدند قبل از انجام لاپاراتومی نمونه خون از نظر دی دایمر جهت تعیین مقدار پایه گرفته شد.

برای بیهوشی عمومی از ۵۰ میلی‌گرم به ازای هر کیلو وزن کتامین هیدروکلرید داخل صفاقی استفاده شد و لاپاراتومی پس

در مقایسه‌ای که بین گروه سوم با چهارم از نظر سطح دی دایمر سرم انجام شد، دیده شد که سطح دی دایمر پس از ۶ ساعت از ایجاد ایسکمی در گروه تحت لیگاتور شریان مزانتریک فوقانی (گروه ۴) نسبت به گروهی که تنها لاپاراتومی شده بودند (گروه ۳) تفاوت معنی‌دار داشته است ($P<0.001$) که در جدول دو نشان داده شده است.

در مقایسه بین دو گروه که تحت لیگاتور شریان مزانتر قرار گرفته بودند (گروه ۲ و ۴) سطح دی دایمر یک ساعت پس از ایسکمی با شش ساعت پس از ایسکمی از نظر آماری بر اساس تست من ویتنی تفاوت معنی‌داری نداشته است ($P=0.247$) که می‌تواند به دلیل نیمه کمی بودن کیت دی دایمر مورد استفاده در این مطالعه باشد.

در مقایسه‌ای که بین گروه‌های تحت ایسکمی نسبت به مقدار پایه قبل از جراحی انجام شد، بر اساس تست آماری ویلکاکسون در گروه ۲ و ۴ سطح دی دایمر نسبت به سطح پایه افزایش داشته است ($P=0.004$). که در جداول ۳ و ۴ نشان داده شده است.

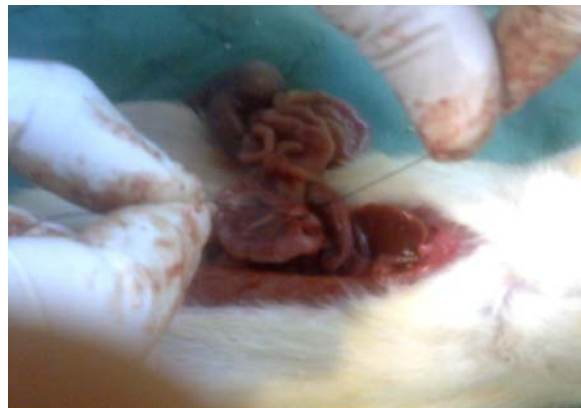همچنین در مقایسه سطح دی دایمر گروه ۱ و ۳ که تنها لاپاراتومی شدند یک ساعت و شش ساعت پس از عمل جراحی لاپاراتومی نسبت به سطح پایه دی دایمر بر اساس تست آماری ویلکاکسون تفاوت معنی‌داری نداشته است ($P=0.063$) همچنین در مقایسه سطح دی دایمر پایه بین گروه‌ها تفاوت آماری وجود نداشت ($P=0.97$).

جدول ۱- مقایسه میانگین سطح دی دایمر سرم یک ساعت پس از ایسکمی و لاپاراتومی

متغیر	دی دایمر یک ساعت پس از لاپاراتومی (گروه ۱)	دی دایمر یک ساعت پس از ایسکمی (گروه ۲)
میانگین	۲/۲	۰/۶
انحراف معیار	۰/۹۱۸	۰/۶۶۶
مقدار احتمال*	۰/۰۰۱	

*تست من ویتنی

همانگونه که در جدول بالا دیده می‌شود در گروه رت‌هایی که لاپاراتومی شدند و عروق مزانتریک فوقانی در آنها لیگاتور شد و سطح دی دایمر سرم یک ساعت پس از لیگاتور گرفته شد (گروه ۲) نسبت گروهی که تنها لاپاراتومی شدند و نمونه



تصویر ۲- مرحله لیگاتور شریان مزانتریک فوقانی در رت مورد مطالعه

یافته‌ها

در این مطالعه ارزش تشخیصی سطح دی دایمر سرم در تشخیص زودرس ایسکمی مزانتر حاد ارزیابی قرار گرفت. نتایج به شرح زیر است:

هیچ مورتالیتی در طی انجام این مطالعه وجود نداشت. در لاپاراتومی مجدد بعد از گرفتن نمونه خون تغییرات سیانوتیک در روده کوچک همه رت‌ها در گروه ۲ و ۴ که لاپاراتومی و ایسکمی شده بودند، مشاهده شد. در گروه ۲ که یک ساعت بعد از لیگاتور شریان مزانتریک فوقانی نمونه‌گیری شده بودند، تغییر رنگ آبی وجود داشت و در گروه ۴ شش ساعت پس از ایسکمی رنگ روده‌ها تیره شده بود. در بررسی پاتولوژی روده‌ها در گروه ۲ یک ساعت پس از ایسکمی مخاط بصورت ناقص اپی‌تلیوم و پرزه‌های را از دست داده بود کریپ‌ها طویل شده و التهاب مخاط روده وجود داشت و در گروه ۴ شش ساعت پس از ایسکمی پرزها کاملاً از دست رفته و تخریب در مخاط وجود داشت و هیچ یافته پاتولوژیک بجز پر خونی در لایه عضلانی و سروز روده‌ها وجود نداشت و این یافته‌ها ایسکمی قابل برگشت در سطح مخاطی را نشان دادند. در گروه‌های ۱ و ۳ که تنها لاپاراتومی شده بودند و ایسکمی نشده بودند در لاپاراتومی مجدد روده‌ها ظاهر نرمال داشتند.

در مقایسه‌ای که بین گروه اول با دوم از نظر سطح دی دایمر سرم انجام شد، دیده شد که سطح دی دایمر پس از ۱ ساعت از ایجاد ایسکمی در گروه تحت لیگاتور شریان مزانتریک فوقانی (گروه ۲) نسبت به گروهی که تنها لاپاراتومی شده بودند (گروه ۱) تفاوت معنی‌دار داشته است ($P<0.001$) که در جدول یک نشان داده شده است.

جدول ۴- مقایسه میانگین سطح دی دایمر سرم شش ساعت پس از ایسکمی نسبت به سطح پایه

متغیر	سطح پایه دی دایمر	دی دایمر شش ساعت پس از ایسکمی
میانگین	۱/۹	۶/۴
انحراف معیار	۰/۹۹	۰/۸۴
مقدار احتمال*		۰/۰۰۴

*آزمون ویلکا کسون

همانگونه که در جدول بالا دیده می‌شود در گروه رت‌هایی که لاپاراتومی شدند و عروق مزانتریک فوقانی در آنها لیگاتور شد، سطح دی دایمر سرم یک ساعت پس از لیگاتور نسبت به سطح پایه که قبل از لاپاراتومی از رت گرفته شد، تفاوت معنی‌داری دارد ($P=0.004$).

بحث

ایسکمی حاد مزانتر از اورژانس‌های عروقی تهدیدکننده حیات می‌باشد که نیاز به تشخیص زودرس و مداخله فوری دارد تا جریان خون مزانتر برقرار شده و از نکروز روده و مرگ بیمار جلوگیری شود. در ایسکمی حاد روده انقباض داخل عروقی موضعی فعال می‌شود. ترومبین تشکیل شده و تبدیل فیبرینوژن به فیبرین افزایش و فیبرین تجمع می‌یابد و سطح ترومبین، کمپلکس آنتی ترومبین و دی دایمر ممکن است افزایش یابد.^{۲۹} طبق یافته‌های موجود سطح دی دایمر در طی مداخله جراحی افزایش می‌یابد و تا ۱۴ روز بعد از عمل بالا باقی می‌ماند.^{۳۰}

در مطالعه آکوستا و همکارانش در سال ۲۰۰۴ نشان داده شد که لیگاتور شریان مزانتریک فوقانی بعد از لاپاراتومی در مدل حیوانی مورد مطالعه و لاپاراتومی گروه کنترل شرایط استاندارد در مطالعه حیوانی ایسکمی مزانتر حاد می‌باشد، چون لاپاراتومی ترومای جراحی بزرگ محسوب می‌شود و ممکن است بر مارکرهای مورد مطالعه تأثیر داشته باشد.^{۳۲}

دی دایمر سرم یک ساعت بعد گرفته شده است (گروه ۱) تفاوت معنی‌داری وجود دارد ($P<0.001$).

جدول ۲- مقایسه میانگین سطح دی دایمر سرم شش ساعت پس از ایسکمی و لاپاراتومی

متغیر	دی دایمر شش ساعت پس از لاپاراتومی (گروه ۳)	دی دایمر شش ساعت پس از ایسکمی (گروه ۴)
میانگین	۲/۵	۶/۴
انحراف معیار	۰/۹۷۱	۰/۸۴۳
مقدار احتمال*		۰/۰۰۱

*تست من ویتنی

همانگونه که در جدول بالا دیده می‌شود در گروه رت‌هایی که لاپاراتومی شدند و عروق مزانتریک فوقانی در آنها لیگاتور شد و سطح دی دایمر سرم شش ساعت پس از لیگاتور گرفته شد (گروه ۴) نسبت به گروهی که تنها لاپاراتومی شدند و نمونه دی دایمر سرم شش ساعت بعد گرفته شده است (گروه ۳) تفاوت معنی‌داری وجود دارد ($P<0.001$).

جدول ۳- مقایسه میانگین سطح دی دایمر سرم یک ساعت پس از ایسکمی نسبت به سطح پایه

متغیر	سطح پایه دی دایمر	دی دایمر یک ساعت پس از ایسکمی
میانگین	۱/۹	۰/۶
انحراف معیار	۰/۸۷	۰/۶۶
مقدار احتمال*		۰/۰۰۴

*آزمون ویلکا کسون

همانگونه که در جدول بالا دیده می‌شود در گروه رت‌هایی که لاپاراتومی شدند و عروق مزانتریک فوقانی در آنها لیگاتور شد، سطح دی دایمر سرم یک ساعت پس از لیگاتور نسبت به سطح پایه که قبل از لاپاراتومی از رت گرفته شد، تفاوت معنی‌داری دارد ($P=0.004$).

آکوستا و همکارانش سطح دی دایمر بالا را در ۶ بیمار مبتلا به ایسکمی مزانتر حاد گزارش کردند. در مطالعه آنها در سال ۲۰۰۱ در ۱۴ بیمار مشکوک به ایسکمی مزانتر، سطح دی دایمر سرم اندازه‌گیری شد که در ۶ بیماری که مبتلا به ایسکمی مزانتر ناشی از انسداد عروق مزانتریک فوقانی توسط آمبولی یا ترومبوز بودند، سطح دی دایمر بالا بود که مشابه تحقیق ما بود.^{۲۳}

همچنین در مطالعه کولاکولو و همکارانش نشان دادند در هر ۲ گروهی که جراحی شده بودند چه ایسکمی شده و چه تنها لاپاراتومی شده و ایسکمی نشدند، میانگین سطح دی دایمر در ساعت اول بعد از جراحی نسبت به گروه کنترل که جراحی نشده‌اند، بطور معنی‌داری بالاتر بود.^{۲۵} در مطالعه ما سطح دی دایمر در گروهی که تنها لاپاراتومی شده بودند نسبت به سطح آن قبل از لاپاراتومی افزایش معنی‌داری نداشته است ($P=0.063$). اما سطح دی دایمر در گروه لاپاراتومی شده و ایسکمی شده در ساعت اول و ششم بعد از جراحی نسبت به گروه لاپاراتومی شده و ایسکمی نشده و نسبت به مقدار پایه افزایش داشته است.

همچنین در مطالعه سال ۲۰۰۳ توسط آکوستا و از ۲۴ بیماری که طی سال‌های ۲۰۰۲-۱۹۹۹ با انسداد حاد آمبولیک یا ترومبوتیک شریان مزانتریک فوقانی بستری شدند و ۲۰ نفر آنها حین عمل و ۴ نفر در اتوپسی تشخیص داده شدند و در ۱۳ بیماری که سطح دی دایمر موقع پذیرش چک شد، در همگی سطح دی دایمر افزایش یافته بود.^{۲۴} این مطالعه نیز بر افزایش سطح دی دایمر در ایسکمی مزانتر صحه گذاشته و همسو با مطالعه حاضر می‌باشد.

همچنین در مطالعه سال ۲۰۰۵ توسط کولاکولو و همکارانش، از ۳۰ رت که در سه گروه قرار داده بودند، گروه اول گروه کنترل بدون هیچ گونه عمل جراحی بودند، گروه ۲ لاپاراتومی بدون بستن شریان مزانتریک فوقانی انجام شد، نمونه جهت دی دایمر و ال لاکتات یک ساعت و ۶ ساعت بعد گرفته شد و گروه ۳ پس از بستن شریان نمونه جهت دی دایمر و ال لاکتات یک ساعت و ۶ ساعت بعد گرفته شد و دیده شد که در گروه ۲ و ۳ سطح دی دایمر سرم در ساعت اول در مقایسه با گروه ۱ (گروه کنترل بدون جراحی) بالاتر بود و هیچ تفاوتی در سطح دی دایمر بین گروه ۲ و ۳ یک ساعت بعد از بستن شریان وجود نداشت و سطح دی دایمر در گروه ۲ شش ساعت پس از عمل جراحی در مقایسه با سطح پایه افزایش چندانی نداشت، اما در گروه ۳ در طی این مدت بالا رفته

در مطالعه ما در گروهی که تنها لاپاراتومی شده بودند، سطح دی دایمر یک ساعت و شش ساعت پس از لاپاراتومی نسبت به سطح آن قبل از لاپاراتومی تغییر معنی‌داری نداشته است ($P=0.063$) یعنی لاپاراتومی به تنهایی باعث افزایش دی دایمر نشده است که این برخلاف مطالعه آکوستا و همکارانش می‌باشد. اما در گروهی که لاپاراتومی و ایسکمی شده بودند، افزایش دی دایمر یک ساعت و شش ساعت پس از جراحی از نظر آماری معنی‌دار بوده است ($P=0.004$).

در ایسکمی مزانتر حاد میزان مورتالیتی و موربیدیتی بالا است که ناشی از ناتوانی در تشخیص زودرس این بیماری می‌باشد. در مطالعات تجربی نشان داده شده است که بعد از ۱۰ دقیقه از شروع انسداد مزانتریک فوقانی تغییرات ساختاری در روده آغاز می‌شود. قسمت فعال دیواره روده از نظر متابولیسم سلول‌های مخاطی هستند که به ایسکمی حساس هستند. لایه‌های عضلانی و سروزی مقاوم‌تر بوده و در ایسکمی دیرتر تحت تأثیر قرار می‌گیرند. نکروز و ادم زیر مخاط با رزتراسیون بهبود می‌یابد. در مواردی که نکروز به لایه عضلانی برسد، بهبود باعث تنگی و در موارد نکروز تمام جداری باعث پرفوریشن و پریتونیت می‌شود. تشخیص زودرس ایسکمی مزانتر حاد از نکروز و به دنبال آن پرفوریشن و تنگی جلوگیری می‌کند.^{۲۴،۲۳}

در مطالعه روی موش واگنر و گبرت گزارش کردند که نکروز مخاطی ۷ ساعت پس از لیگاتور شریان مزانتریک فوقانی کامل می‌شود.^{۲۵} در مطالعه ما یافته‌های نکروز روده باریک رت ۶ ساعت پس از ایسکمی به وسیله لیگاتور شریان مزانتریک فوقانی بیشتر از یک ساعت پس از ایسکمی بود و تخریب مخاطی در پایان ۶ ساعت هنوز برگشت‌پذیر بود. زمانی برگشت ناپذیر می‌شود که ایسکمی از مخاط رد شده باشد.^{۲۳،۲۴} طبق مطالعات انجام شده سطح دی دایمر سرم فوراً بعد از فعال شدن فرایند فیبرینولیتیک بالا می‌رود. در مطالعات کلینیکی انجام شده در بیمارانی که جهت درمان واریس مری تحت امبولیزاسیون با ترومبین قرار گرفته بودند سوهیرو و کوما یا نشان دادند که سطح دی دایمر پنج دقیقه بعد از آغاز این روش شروع به بالا رفتن می‌کند.^{۲۶} در مطالعه اسکوتس و همکارانش روی موش شریان مزانتریک فوقانی را لیگاتور کرده و دیدند که سطح دی دایمر در دقیقه ۲۰ و ۴۰ در مقایسه با گروه کنترل بالاتر بوده است.^{۲۹} در مطالعه ما سطح دی دایمر یک ساعت بعد از لیگاتور شریان مزانتریک فوقانی نسبت به گروهی که تنها لاپاراتومی شده بودند، بطور معنی‌داری بالاتر بود.

می‌تواند به دلیل نیمه کمی بودن کیت استفاده شده در این مطالعه باشد.

همچنین در مطالعه‌ای که در سال ۲۰۰۹ توسط هوانگوچیو از ۶۷ بیمار که مشکوک به ایسکمی مزانتر بودند سطح دی دایمر خون اندازه‌گیری شد که ایسکمی مزانتر در ۲۳ بیمار وجود داشت و میانگین سطح دی دایمر سرم ۶/۲۴ میکروگرم بر میلی‌لیتر بود و در سایر بیماران که ایسکمی مزانتر نداشتند، ۳ میکروگرم بر میلی‌لیتر بود که از نظر آماری معنی‌دار نشد و این مطالعه همچنین نشان داد که ارتباطی بین سطح دی دایمر سرم با شدت ایسکمی وجود ندارد^{۲۸} که با مطالعه ما همسو می‌باشد.

در مطالعه مرور سیستماتیک بر بیماران که ایسکمی مزانتر در سال ۲۰۱۱ که بر روی ۲۰ مطالعه حیوانی و ۱۲ مطالعه انسانی انجام شد، سطح دی دایمر به عنوان مارکر با حساسیت بالا (۹۶٪) و اختصاصیت پایین (۱۸٪) در تشخیص زود رس ایسکمی مزانتر حاد مشخص شد.^{۲۹} این مطالعه همسو با مطالعه حاضر نشان می‌دهد که از تست دی دایمر می‌توان در تشخیص زودرس ایسکمی مزانتر استفاده کرد.

نتیجه‌گیری

در این مطالعه در نهایت طی مقایسه‌ای که بین سطح دی دایمر سرم یک ساعت و شش ساعت پس از لیگاتور شریان مزانتریک فوقانی رت با گروه لاپاراتومی شده بدون ایسکمی صورت گرفت، این نتیجه حاصل شد که تفاوت معنی‌داری در سطح دی دایمر سرم پس از لیگاتور شریان مزانتریک فوقانی و ایجاد ایسکمی دیده می‌شود و سطح دی دایمر یک ساعت پس از ایسکمی افزایش داشته است. این افزایش زودرس سطح دی دایمر نسبت به رت‌هایی که ایسکمی نشده بودند، معنی‌دار بود.

لذا در نگاه کلی با توجه به نتایج حاصله دی دایمر می‌تواند در تشخیص زودرس ایسکمی مزانتر کمک کننده باشد و باعث کاهش مورتالیتی در این بیماری شود.

است.^{۲۵} این موضوع با مطالعه حاضر که نشان دهنده بالا بودن سطح دی دایمر سرم می‌باشند، همسو می‌باشد؛ اما در مطالعه حاضر تفاوت در سطح دی دایمر پس از لاپاراتومی ساده دیده نشد، اما پس از ایسکمی دیده شد.

همچنین در مطالعه‌ای که در سال ۲۰۰۵ در ترکیه انجام شد ارزش تشخیصی وابسته به زمان دی دایمر و سایر تست‌های کراتین فسفوکیناز و لاکتات دهیدروژناز و اسپاراتات آمینو ترانسفراز و آلانین ترانسفراز و شمارش لکوسیت‌ها به دنبال بستن شریان مزانتریک فوقانی بررسی شد که ۴۰ رت نر به ۴ گروه تقسیم شدند و شریان مزانتریک فوقانی به مدت ۲ و ۴ و ۶ و ۱۲ ساعت لیگاتور شد و نمونه خون ۲ ساعت بعد از لاپاراتومی در گروه کنترل و سایر گروه‌های ایسکمی بررسی شد و دیده شد که مدت طولانی‌تر ایسکمی با افزایش بیشتر دی دایمر همراه است و این میزان در ۲ ساعت هم دیده شد و در این مطالعه حساسیت تست ارزش اخباری مثبت ۸۸٪ و ارزش اخباری منفی ۱۰۰٪ و صحت تست ۹۰٪ بود و شمارش لکوسیت‌ها بعد از ۱۲ ساعت افزایش یافت.^{۲۶} نتایج مطالعه مذکور نیز نشان‌دهنده افزایش زودرس دی دایمر در ایسکمی مزانتر می‌باشد.

همچنین در مطالعه آلتینیولار و همکارانش در سال ۲۰۰۶ از ۲۸ رتی که در مطالعه استفاده شدند به ۴ گروه ۷ تایی تقسیم شدند که در دو گروه پس از لاپاراتومی ساده نمونه خون ۳۰ دقیقه و ۷ ساعت بعد گرفته شد. در دو گروه بعد از لیگاتور شریان مزانتریک فوقانی نمونه خون ۳۰ دقیقه و ۷ ساعت بعد گرفته شد و سطح دی دایمر چک شد که در گروه‌هایی که لیگاتور شریان شده بودند در ۳۰ دقیقه و ۷ ساعت در مقایسه با لاپاراتومی ساده بالاتر بود و سطح دی دایمر در ۷ ساعت پس از لیگاتور بالاتر از ۳۰ دقیقه بود.^{۲۷} این مطالعه با مطالعه حاضر همسو بود و نشان‌دهنده افزایش سطح دی دایمر پس از ایسکمی مزانتر بود که زود بالا رفته بود، اما در مطالعه ما سطح دی دایمر سرم ۶ ساعت پس از ایسکمی نسبت به یک ساعت پس از ایسکمی بالاتر نبود که

Abstract:

Role of Serum Levels of D-dimer in the Early Diagnosis of Acute Mesenteric Ischemia in the Rat

Shirangi S. S. MD^{}, Davvodabadi A. H. MD^{**}, Amirbeigy M. MD^{***}*

*Mosavi Gh. A. MD^{****}, Vakilli Z. MD^{*****}*

(Received: 2 Nov 2012 Accepted: 18 Feb 2013)

Introduction & Objective: The high mortality rate of mesenteric ischaemia is mainly due to delay in diagnosis. For this reason, it is of great importance to find a specific and rapidly elevating marker. In this study we evaluated the role of plasma D-dimer level in early diagnosis of the acute mesenteric ischemia in rats, caused by ligation of superior mesenteric artery.

Materials & Methods: This was a randomized clinical trial. Forty mature male Wistar albino rats were used in the study. These were divided into four groups, each consisting of ten rats. In group I, after performing a simple laparotomy, blood was sampled at first hour. In group II, after laparotomy the superior mesenteric artery was ligated, and after one hour the blood samples were taken. Group III consisted of rats undergoing a simple laparotomy and blood samples were taken 6 hours later. In group IV blood samples were obtained 6 hours after the ligation of their superior mesenteric artery. Basal D-dimer levels were determined in the all groups before laparotomy. For the analysis of variables Mann-whitney and wilcoxon methods were used.

Results: The plasma D-dimer level of the ligated groups were significantly higher both at the 1th hour and the 6th hour after ischemia than the level of those who had undergone simple laparotomy ($P<0.001$). Both Group II ($P=0.004$) and Group IV ($P=0.004$) had significantly higher mean D-dimer level in the first and 6th hour after ischemia compared with the basal level. There was no difference between the levels in Groups II and IV.

Conclusions: In rats with acute mesenteric ischemia due to ligation of superior mesenteric artery, plasma D-dimer level from one hour after ischaemia will increase. This finding suggests that the measurement of the level of the plasma D-dimer might be a useful tool for the early diagnosis of acute mesenteric obstruction.

Key Words: Acute Mesenteric Ischemia, D-dimer

* *Assistant Professor of General Surgery, Kashan University of Medical Sciences and Health Services, Shahid Beheshti Hospital, Kashan, Iran*

** *Assistant Professor of TorasicSurgery, Kashan University of Medical Sciences and Health Services, Shahid Beheshti Hospital, Kashan, Iran*

*** *Resident of General Surgery, Kashan University of Medical Sciences and Health Services, Shahid Beheshti Hospital, Kashan, Iran*

**** *Assistant Professor of Epidemiology, Trauma Research Center, Kashan University of Medical science, Khashan, Iran*

***** *Assistant Professor of pathology, Kashan University of Medical Sciences and Health Services, Shahid Beheshti Hospital, Kashan, Iran*

References:

1. Michael Belkin, Christophe D. Peripheral Arterial Occlusive Disease. In: Jose Acosta, Charles A. Sabiston Text book of surgery 2008; 66: 1973-77.
2. Peter H, Lin Panagiotis. Arterial Disease. In: F Charles, Brunicaudi. Schwartz, s Principle, s of surgery 2010; 23: 730-36.
3. Susan L, Gearhart. Mesenteric Vascular Insufficiency. In: Dan I, longo Anthony S. Harrison, s Priciples of Internal Medicine 2012; 18: 2510-16.
4. Adam SS, Key NS, Greenberg CS. D-dimer antigen: current concepts and future prospects. Blood 2009; 113 (13): 2878-87.
5. Brill-Edward P, Lee A. D-dimer testing in the diagnosis of acute venous thromboembolism. Thromb Haemost 1999; 82(2): 688-694.
6. Boley SJ. Circulatory responses to acute reduction of superior mesenteric arterial flow. Physiologist 1969; 12: 180.
7. Cappell MS. Intestinal (mesenteric) vasculopathy. I. Acute superior mesenteric arteriopathy and venopathy. Gastroenterol Clin North Am 1998; 27(4): 783-825.
8. Boley SJ, Brandt LJ, Sammartano RJ. History of mesenteric ischemia. The evolution of a diagnosis and management. Surg Clin North Am 1997; 77(2): 275-88.
9. Sudhakar CB, Al-Hakeem M, MacArthur JD, Sumpio BE. Mesenteric ischemia secondary to cocaine abuse: case reports and literature review. Am J Gastroenterol 1997; 92(6): 1053-4.
10. Liu JJ, Ardolf JC. Sumatriptan-associated mesenteric ischemia. Ann Intern Med 2000; 132(7): 597.
11. Boley SJ, Sprayregen S, Veith FJ, Siegelman SS. An aggressive roentgenologic and surgical approach to acute mesenteric ischemia. Surg Annu 1973; 5: 355-78.
12. Jamieson WG, Taylor BM. The significance of urine phosphate measurements in the early diagnosis of intestinal infarction. Surg Gynecol Obstet 1979; 148: 334-8.
13. Lange H, Jackel R. Usefulness of plasma lactate concentration in the diagnosis of acute abdominal disease. Eur J Surg 1994; 160(6-7): 381-4.
14. Mavromatis BH, Kessler CM. D-Dimer testing: the role of the clinical laboratory in the diagnosis of pulmonary embolism. J Clin Pathol 2001; 54: 664-8.
15. Kirkpatrick ID, Kroeker MA, Greenberg HM. Biphasic CT with mesenteric CT angiography in the evaluation of acute mesenteric ischemia: initial experience. Radiology 2003; 229(1): 91-8.
16. Brandt LJ, Boley SJ. AGA technical review on intestinal ischemia. American Gastrointestinal Association. Gastroenterology 2000; 118(5): 954-68.
17. Savassi-Rocha PR, Veloso LF. Treatment of superior mesenteric artery embolism with a fibrinolytic agent: case report and literature review. Hepatogastroenterology 2002; 49(47): 1307-10.
18. Lauenstein TC, Ajaj W, Narin B, Göhde SC, Kröger K, Debatin JF. MR imaging of apparent small-bowel perfusion for diagnosing mesenteric ischemia: feasibility study. Radiology 2005; 234(2): 569-75.
19. Bowersox JC, Zwolak RM, Walsh DB, Schneider JR, Musson A. Duplex ultrasonography in the diagnosis of celiac and mesenteric artery occlusive disease. J Vasc Surg 1991; 14(6): 780-6; discussion 786-8.
20. Ward D, Vernava AM, Kaminski DL, Ure T, Peterson G. Improved outcome by identification of high-risk nonocclusive mesenteric ischemia, aggressive reexploration, and delayed anastomosis. Am J Surg 1995; 170(6): 577-80.
21. Chang RW, Chang JB, Longo WE. Update in management of mesenteric ischemia. World J Gastroenterol 2006; 12(20): 3243-7.
22. Huang HH, Chang YC, Yen DH, Kao WF, Chen JD. Clinical factors and outcomes in patients with acute mesenteric ischemia in the emergency department. J Chin Med Assoc 2005; 68(7): 299-306.
23. Acosta S, Nilsson TK. D-dimer in the early diagnosis of acute mesenteric ischemia secondary to arterial occlusion in rats. Br J Surg 2001; 88(3): 385-8.
24. Acosta S, Björck M. Acute thrombo-embolic occlusion of the superior mesenteric artery: a prospective study in a well defined population. Eur J Vasc Endovasc Surg 2003; 26(2): 179-83.
25. Kulacoglu H, Kocaerkekz. Diagnostic value of blood D-dimer level in acute mesenteric ischaemia in the rat: an experimental study. Asian J Surg 2005; 28(2): 131-5.
26. Kurt Y, Akin ML. D-dimer in the early diagnosis of acute mesenteric ischemia secondary to arterial occlusion in rats. Eur Surg Res 2005; 37(4): 216-9.
27. Altinyollar H, Boyabatli M, Berberoğlu U. D-dimer as a marker for early diagnosis of acute mesenteric ischemia. Thromb Res 2006; 117(4): 463-7.
28. Chag YH, Hung MK. D-dimer in patients with suspected acute mesenteric ischemia. Am J Emerg Med 2009; 27(8): 975-9.
29. Acosta S, Nilsson T. Current status on plasma biomarkers for acute mesenteric ischemia. J Thromb Thrombolysis 2011; 33(4): 355-61.
30. I.G. Schoots, M. Levi, E.H. Paulina Roossink, P.B. Bijlsma. Local intravascular coagulation and fibrin deposition on intestinal ischemia-reperfusion in rats. Surgery 2003; 133: 411-419.
31. L. N. Jorgensen, B. Lind, O. Hauch, A. Leffers, E. Albrecht-Beste, L.A.G. Thrombin-antithrombin III-complex and fibrin degradation products in plasma:

- surgery and postoperative deep venous thrombosis. *Thromb Res* 1990; 59: 69-76.
32. K. Nakahara, Y. Kazahaya, Y. Shintani, K. Yamazumi, Y. Eguchi, S. Koga et al. Measurement of soluble fibrin monomer-fibrinogen complex in plasmas derived from patients with various underlying clinical situations. *Thromb Haemost* 2003; 89 (5): 832-36.
33. Acosta S, Nilsson TK, Bergqvist D. Activation of fibrinolysis and coagulation in non-occlusive intestinal ischemia in a pig model. *Blood Coagul Fibrinolysis* 2004; 15: 69-75.
34. S. Mitsudo, L.J. Brandt .Pathology of intestinal ischemia. *Surg Clin North Am* 1992; 72: 43-62.
35. R. A. Brown, C. Chiu, H.J. Scott, F.N. Grud. Ultrastructural changes in the canine mucosal cell after mesenteric arterial occlusion. *Arch Surg* 1970; 101: 290-97.
36. R. Wagner, H. Gabbert. Morphology and chronology of ischemic mucosal changes in the small intestine. *Klin Wochenschr* 1983; 61: 593-99.
37. A. Suehiro, T. Koyama. Clinical usefulness of the measurement of plasma D-dimer levels. *Rinsho Byori* 1991; 39: 694-700.