

## مقایسه میزان جذب اتوگرافت غضروفی به دو شکل خرد شده بدون پوشش و

### خرد شده پوشیده در فاشیا، در خرگوش

دکتر فرهاد حافظی\*، دکتر ابوالفضل عباس زاده\*\*، دکتر محمد جواد فاطمی\*\*\*

دکتر سید ابوذر حسینی\*\*\*\*، دکتر سید جابر موسوی\*\*\*\*\*، دکتر صدرا ایزدی\*\*\*\*\*

توران باقری\*\*\*\*\*، شیرین عراقی داغ بلندنان\*\*\*\*\*

#### چکیده:

**زمینه و هدف:** استفاده از گرافت غضروفی خرد شده در سال‌های اخیر در جراحی رینوپلاستی مورد توجه جراحان پلاستیک قرار گرفته است. بسیاری از نویسندگان برای جلوگیری از پخش شدن غضروف خرد شده و شکل‌گیری بهتر گرافت توصیه به استفاده از پوشش‌های مختلف مثل فاشیای تمبورال، آلودرم یا سرجی سل برای پوشش گرافت غضروف خرد شده کرده‌اند. هدف از این مطالعه مقایسه میزان جذب و قابلیت حیات غضروف اتوگرافت در دو گروه گرافت غضروفی خرد شده بدون پوشش و گروه غضروف خرد شده پیچیده در فاشیا می‌باشد.

**مواد و روش‌ها:** در این مطالعه از ۱۵ خرگوش نر سفید نژاد نیوزلندی با وزن تقریبی ۲۰۰۰ تا ۲۵۰۰ گرم و سن ۱۲ تا ۱۶ هفته استفاده شد. ما از غضروف خرد شده گوش خرگوش به صورت اتوگرافت استفاده کردیم. یکی از نمونه‌ها را با فاشیا لاتای خرگوش پوشانیدیم و دو پاکه زیر جلدی در پشت خرگوش در دو طرف ستون فقرات کمری ایجاد کردیم. پس از توزین دقیق نمونه‌ها در پاکه سمت راست گرافت پیچیده در فاشیا و در پاکه چپ گرافت بدون پوشش را کاشتیم. پس از ۱۲ هفته نمونه‌ها خارج گردیده و با دقت توزین شدند و عکس‌برداری انجام شد. نمونه‌ها رنگ‌آمیزی هماتوکسیلین اتوزین شدند و تحت بررسی هیستولوژیک قرار گرفتند.

**یافته‌ها:** میزان جذب غضروف در گروه گرافت غضروفی خرد شده پیچیده در فاشیا بیشتر از گروه گرافت غضروفی خرد شده بدون پوشش بود ( $P\text{-value} < 0.001$ ). میزان شکل‌گیری غضروف جدید در گروه گرافت غضروف خرد شده بهتر از گروه گرافت غضروفی خرد شده پیچیده، در فاشیا بود ( $P\text{-value} = 0.001$ ) ولی در مقایسه دو گروه از نظر کل غضروف باقیمانده، غضروف زنده، میزان فیبروز و استخوانی شدن تفاوت آماری معنادار وجود نداشت.

**نتیجه‌گیری:** مطالعه ما نشان داد که هر نوع پوششی در اطراف گرافت غضروفی خرد شده به صورت سدی در برابر رسیدن مواد مغذی به کندروسیت‌ها عمل می‌کند و نتیجه نهایی آن نکروز و از دست رفتن حجم گرافت‌ها خواهد بود. از آنجا که در گروه گرافت غضروفی خرد شده بدون پوشش فاشیایی جذب مشاهده نشد می‌توان آن را به عنوان یک روش مناسب در برقراری شکل نواحی مختلف صورت و رینوپلاستی به کار گرفت.

#### واژه‌های کلیدی: اتوگرافت، غضروف، فاشیا

\* استاد گروه جراحی ترمیمی و پلاستیک، دانشگاه علوم پزشکی ایران، بیمارستان حضرت فاطمه (س) و مرکز تحقیقات سوختگی

نوینسده پاسخگو: دکتر فرهاد حافظی

تلفن: ۲۲۲۵۰۶۲۳

E-mail: info@drhafezi.com

\*\* استادیار گروه جراحی ترمیمی و پلاستیک، دانشگاه علوم پزشکی لرستان

\*\*\* دانشیار گروه جراحی ترمیمی و پلاستیک، دانشگاه علوم پزشکی ایران، بیمارستان حضرت فاطمه (س) و مرکز

تحقیقات سوختگی

\*\*\*\* متخصص پاتولوژی، دانشگاه علوم پزشکی ایران، بیمارستان حضرت فاطمه (س)

\*\*\*\*\* استادیار گروه پزشکی اجتماعی و طب پیشگیری، دانشگاه علوم پزشکی تهران

\*\*\*\*\* دستیار گروه جراحی دامپزشکی، دانشکده دامپزشکی دانشگاه تهران

\*\*\*\*\* کارشناس پرستاری، مرکز تحقیقات سوختگی، دانشگاه علوم پزشکی ایران

تاریخ وصول: ۱۳۹۲/۰۶/۲۳

تاریخ پذیرش: ۱۳۹۳/۰۲/۱۵

## زمینه و هدف

استفاده از بافت‌های پیوندی در اعمال جراحی پلاستیک و ترمیمی کاربرد زیادی دارد. انواع مختلف بافت‌ها شامل پوست، مو، استخوان، غضروف، چربی و وریدها در اعمال جراحی ترمیمی به صورت پیوند به کار می‌رود. مزیت بزرگ این پیوندها اتولوگ بودن و استفاده از بافت‌های خود فرد می‌باشد که نگرانی‌های موجود در مورد واکنش‌های رد پیوند را از بین می‌برد. گرافت‌های غضروفی یک جزء تفکیک‌ناپذیر در فیله‌های مختلف جراحی پلاستیک بخصوص رینوپلاستی شده است و جراحان می‌توانند از منابع مختلفی شامل سپتوم بینی، کونکای گوش و غضروف‌های دنده‌ای استفاده کنند.<sup>۱</sup>

غضروف نوعی بافت همبند نسبتاً ساده ولی بسیار تخصصی است که متشکل از کندروسیت‌هایی است که در یک ماتریکس اکستراسلولار که شامل پروتئوگلیکان‌ها، کلاژن و آب می‌باشد، مستقر شده‌اند.<sup>۲</sup>

برخلاف استخوان که قابلیت رزئراسیون وسیعی دارد، غضروف فاقد شبکه عروقی داخلی است و در نتیجه توانایی محدودی جهت ترمیم و بازسازی دارد<sup>۳</sup> بنابراین آسیب به غضروف غالباً باعث ایجاد اسکار و از دست رفتن دائمی ساختمان و عملکرد آن می‌شود.<sup>۴</sup> بلوک‌های غضروف‌های دنده منبع فراوانی برای گرافت غضروفی می‌باشند، ولی مشکلات ناشی از تغییر شکل دادن (Warping) و مشخص بودن لبه‌های غضروف از معایب آن می‌باشد.<sup>۵</sup> شکل دادن (Carving) یک قطعه غضروفی می‌تواند باعث آزاد شدن نیروهای گشتاور که در حالت طبیعی غضروف متعادل هستند شود و باعث ایجاد دفورمیتی در غضروف شود.<sup>۶</sup> جهت پیشگیری از ایجاد این مشکلات و به منظور اصلاح بدشکلی‌ها و تسهیل شکل‌دهی غضروف می‌توان از روش‌هایی برای تسهیل در شکل‌دهی غضروف استفاده کرد که شامل خرد کردن (Dice) و یا له کردن (Crush) غضروف می‌باشد.<sup>۱</sup>

جراحان پلاستیک از گرافت غضروفی اتوژن برای بازسازی دفورمیتی‌های بینی از زمان König در سال ۱۸۹۶ و سپس Goodale در سال ۱۹۰۱ استفاده کرده‌اند. Young اولین کسی بود که بقای گرافت غضروفی خرد شده (Diced Cartilage) را نشان داد.<sup>۸</sup> ایده استفاده از غضروف خرد شده (Diced Cartilage) اولین بار

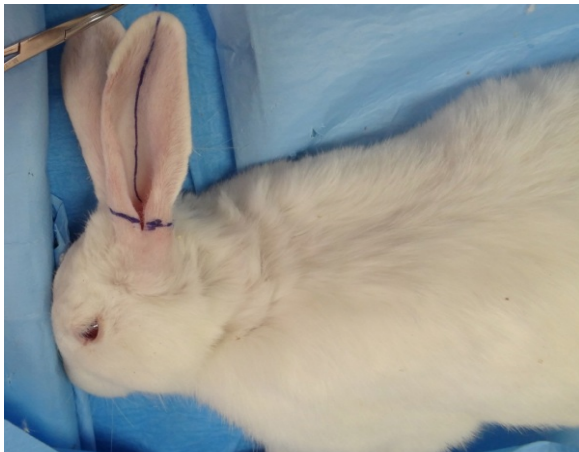توسط Peer در دهه ۱۹۴۰ معرفی شد. ولی پس از انتشار مقاله Erol که تجربه شخصی خود را در ۲۳۶۵ بیمار با استفاده از تکنیک Turkish Delight معرفی کرد، مورد توجه جدی قرار گرفت. در این تکنیک غضروف‌های اتوژن به قطعات ۰/۵ تا ۱ میلی‌متری خرد شده در یک میلی‌لیتر خون بیمار قرار می‌گیرد و سپس با استفاده از سرجی سل پوشانده می‌شود و به آنتی‌بیوتیک آغشته می‌شود و مورد استفاده قرار می‌گیرد. او معتقد بود که قطعات غضروفی خرد شده به راحتی قابل شکل دادن بوده و شکل صافی در زیر پوست بیمار ایجاد می‌کند. به این ترتیب دو مزیت در این روش ایجاد می‌شود که یکی افزایش پتانسیل حجم پراکندگی غضروف و دیگری احتمال کمتر دیده شدن آن از زیر پوست است.<sup>۷</sup> با توجه به جذب غضروف در این روش، Daniel شروع به استفاده از فاشیای تمپورال عمقی به جای سرجی سل کرد و نتایج را بسیار رضایت‌بخش توصیف نمود.<sup>۹</sup> ایده استفاده از غضروف خرد شده همراه با اتصالات پری کندریوم در غضروف کونکا، توسط حافظی و همکارانش مطرح شد و نتایج آن رضایت‌بخش بود.<sup>۱۰</sup>

نکته اساسی در این روش‌ها نگرانی از میزان جذب غضروف‌ها در زمان بعد از عمل است. به همین دلیل بررسی‌های مختلفی در مورد روش‌های پیشگیری از جذب غضروف‌های پیوندی مورد بررسی و نتایج آنها مورد مقایسه قرار گرفته‌اند.

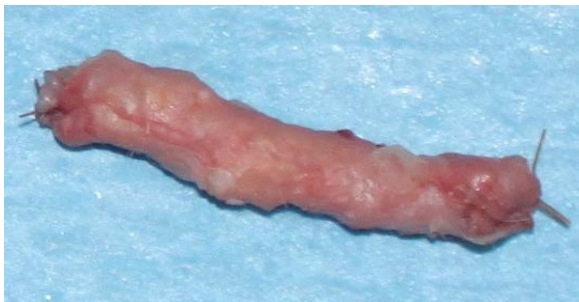با توجه به مبانی نظری فیزیولوژیک به نظر می‌رسد که پوشاندن غضروف خرد شده با هر نوع پوششی می‌تواند به صورت سدی در برابر انتشار مواد جهت تغذیه آن عمل کرده و باعث کاهش میزان بقای کندروسیت‌ها شود، به همین دلیل تصمیم گرفتیم تا در یک مطالعه آزمایشگاهی به مقایسه میزان جذب گرافت‌های غضروفی خرد شده پیچیده در فاشیا با گرافت‌های غضروفی بدون پوشش، در خرگوش بپردازیم تا بررسی کنیم آیا در عمل این پوشش باعث افزایش میزان جذب غضروف و کاهش میزان بقای آن می‌شود یا خیر.

## مواد و روش‌ها

در این مطالعه از ۱۵ خرگوش نرسفید نژاد نیوزلندی استفاده گردید. بیهوشی عمومی در خرگوش‌ها با تزریق



تصویر ۱- علامت‌گذاری محل آمپوتاسیون گوش خرگوش



تصویر ۲- گرافت غضروفی خرد شده پیچیده شده در فاشیا آماده برای پیوند

بعد از ۱۲ هفته خرگوش‌ها به طور استاندارد و با استفاده از نسدونال و گاز دی اکسید کربن کشته شدند. با دادن برش در خط وسط (جهت اجتناب از اسکار عمل اول) غضروف پیوندی پیدا شد و تحت بزرگنمایی با لوپ ۴/۳ برابر از نظر چسبندگی به اطراف ارزیابی گردید و با دقت از بافت‌های اطراف جدا و خارج گردید (تصویر ۳). غضروف جدا شده عکس‌برداری انجام شد و وزن آنها اندازه‌گیری شد و اطلاعات در فرم مربوطه ثبت شد. نمونه‌ها در محلول فرمالین ۱۰ درصد فیکس شد و جهت بررسی پاتولوژی فرستاده شد. در ادامه نمونه‌ها برش داده شده و رنگ‌آمیزی به روش هماتوکسیلین و ائوزین (H & E) انجام شد و نمونه‌ها از نظر وجود غضروف تام، کندروسیت‌های زنده، غضروف جدید، فیبروز، استخوانی شدن، توسط پاتولوژیست مورد بررسی قرار گرفت (تصاویر ۴ و ۵).

عضلانی ۵ mg/kg Xylazine و ۲۵ mg/kg Ketamin انجام شده و آنتی‌بیوتیک پروفیلاکتیک انرفلوکساسین ۵ mg/kg عضلانی ۳ دوز روزانه تزریق گردید. تحت بیهوشی عمومی و پس از لیگاتور شریان و ورید اصلی یک گوش، آن را قطع کردیم (تصویر ۱). پس از جدا کردن کامل پوست و پری‌کندریوم آن را به دو قطعه مساوی تقسیم کردیم. غضروف‌ها را با استفاده از بیستوری شماره ۱۱ به قطعات نیم تا ۱ میلی‌متری خرد کردیم. سپس با انسیزیون در قسمت لترال ران خرگوش یک قطعه ۲ در ۳ سانتیمتری از فاشیا لاتا را برداشتیم.

برای توزین دقیق نمونه‌ها از ترازوی دقیق آزمایشگاه با دقت یک صدم گرم استفاده شد. ابتدا سرنگ انسولین خالی را وزن کردیم، سپس حدود ۰/۸ سی سی غضروف خرد شده را داخل هر سرنگ وارد کردیم و آن را به دقت وزن نمودیم و با کم کردن وزن هر سرنگ از آن وزن نمونه غضروف خرد شده را به دست آوردیم. یکی از نمونه‌ها را به همان صورت بدون پوشش و نمونه دیگر را با پوشش فاشیا لاتا استفاده کردیم. برای درست کردن نمونه با پوشش فاشیا سر سرنگ انسولین حاوی غضروف خرد شده را با بیستوری شماره ۱۱ قطع کرده و آن را در میان فاشیا قرار دادیم و فاشیا را با کرومیک ۴ صفر دور سرنگ بخیه کردیم. قبل از اتمام بخیه غضروف‌ها را به داخل این کیسه وارد کرده و سپس با بخیه آخر در کیسه را بستیم (تصویر ۲) و سپس این نمونه‌ها را به دقت وزن کردیم.

دو پاکه زیر جلدی مجزا، بین فاشیای عمقی و Panniculus Carnosus در دو طرف خط وسط پشت خرگوش، پاراسپاینال و لومبار ایجاد کردیم و گرافت‌های غضروفی اتولوگ را در داخل هر کدام از این پاکه‌ها قرار می‌دادیم. در پاکه‌های سمت راست غضروف خرد شده پوشیده شده با فاشیا و در پاکه سمت چپ غضروف خرد شده بدون پوشش را قرار دادیم. محل آمپوتاسیون گوش را با نایلون ۴ صفر و بقیه انسیزیون‌ها را با نایلون ۳ صفر ترمیم کردیم. محل کاشت غضروف‌ها از نظر بروز علایم عفونت، سروما، هماتوم، باز شدن زخم و خروج غضروف بررسی شد و اطلاعات مربوطه در فرم مخصوص ثبت شد.

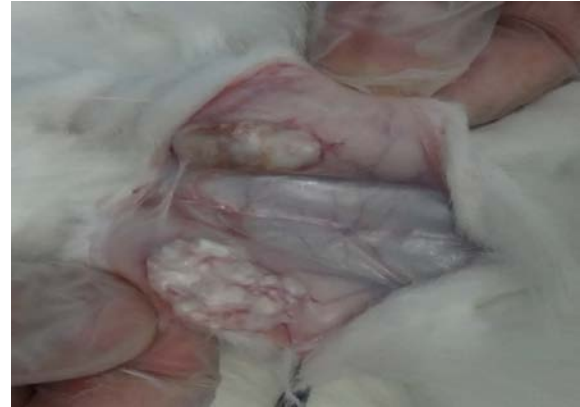برای تسهیل در مقایسه متغیرهای کمی مثل میزان غضروف زنده از دسته‌بندی به ترتیب زیر استفاده شد:  
صفر: عدم وجود کندروسیت‌های هسته‌دار، +۱: تا ۲۵ درصد، +۲: از ۲۶ تا ۵۰ درصد، +۳: از ۵۱ تا ۷۵ درصد و +۴: بیشتر از ۷۵ درصد.

برای تمام مراحل پژوهش فرم‌هایی به منظور ثبت اطلاعات تهیه گردید. وزن غضروف‌ها قبل از پیوند و بعد از خارج کردن از زیر جلد خرگوش‌ها در فاصله زمانی ۱۲ هفته بعد از انجام پیوند به روش‌های ذکر شده قبلی، اندازه‌گیری و ثبت شد. بررسی لام‌ها در مرکز دانشگاهی و توسط پاتولوژیست همکار طرح انجام شد. نتایج حاصل از بررسی در هر یک از انواع گرافت‌ها در فرم‌های مخصوص ثبت شد و سپس توسط نرم افزار آماری SPSS ویرایش ۱۹ تحلیل گردید. جهت توصیف اطلاعات از شاخص‌های مرکزی و پراکندگی و نمودار و جدول استفاده شد. برای مقایسه نتایج بدست آمده مطالعه از آزمون‌های تی تست (مستقل و زوجی)، تست فیشر و مان ویتنی U استفاده شد. سطح معناداری نیز ۰/۰۵ در نظر گرفته شده است.

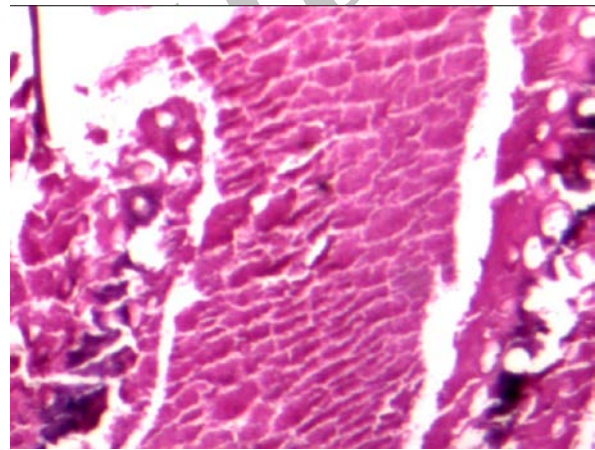
این مطالعه با تأیید شورای پژوهشی گروه جراحی پلاستیک و ترمیمی دانشگاه علوم پزشکی تهران صورت گرفت و نگهداری از خرگوش‌ها برطبق استانداردهای رعایت حقوق حیوانات اتحادیه اروپا و پروتکل هلسینکی انجام شد. خرگوش‌ها در قفس‌های جداگانه و با ۱۲ ساعت نوردهی روزانه و دسترسی دائم به آب و غذای پلت شده نگهداری شدند. دمای محل نگهداری بین ۲۴ تا ۲۸ درجه سانتی‌گراد تنظیم شده بود و جهت ایجاد بیهوشی و بی‌دردی از پروتکل‌های استاندارد زیر نظر متخصص جراحی دامپزشکی استفاده شد.

#### یافته‌ها

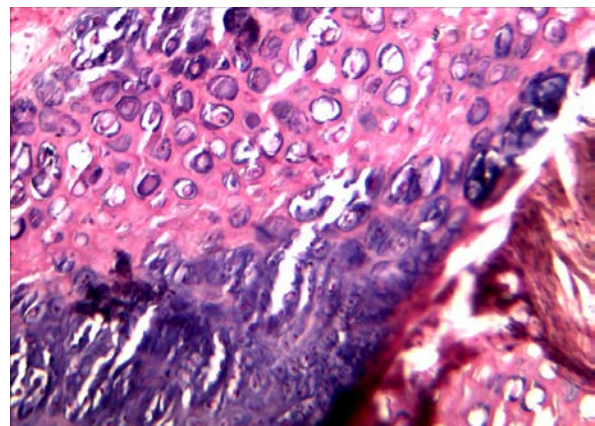
از ۱۵ خرگوش مورد مطالعه ۳ مورد (۲۰ درصد) در حین مطالعه فوت شدند و از مطالعه خارج شدند. یکی از آنها جهت اتوپسی فرستاده شد که انسداد خروجی معده به علت تریکوبیزوار (Trichobezoar) عامل مرگ تشخیص داده شد. همچنین سه مورد باز شدن بخیه (Dehiscence) محل برداشتن فاشیا رخ داد که مجدداً ترمیم شد. عفونت در محل قرار دادن غضروف‌ها مشاهده نشد.



تصویر ۳- گرافت‌های غضروفی در هنگام دیسکسیون و قبل از خارج کردن کامل در پشت خرگوش



تصویر ۴- وجود نکروز در گرافت غضروف خرد شده پیچیده با فاشیا



تصویر ۵- وجود غضروف زنده ۵۰ تا ۷۵ درصد در گرافت غضروف خرد شده بدون فاشیا

### نتایج تغییرات وزن

در ابتدای مطالعه میانگین وزن غضروف خرد شده، پیچیده در فاشیا  $1/368 \pm 0/248$  بود و میانگین وزن غضروف خرد شده، بدون پوشش  $0/725 \pm 0/146$  بود که بین دو گروه اختلاف معناداری وجود داشت ( $P\text{-value} < 0/001$ ) (جدول ۱).

میانگین وزن قسمت غضروفی گرافت پیچیده در فاشیا  $0/719 \pm 0/128$  بود که با میانگین وزن غضروف خرد شده بدون پوشش اختلاف معناداری نداشت ( $P\text{-value} = 0/907$ ).

پس از ۱۲ هفته وزن غضروف‌های خارج شده از پشت خرگوش‌ها اندازه‌گیری شد که میانگین وزن غضروف خرد شده پیچیده در فاشیا  $0/788 \pm 0/41$  و میانگین وزن غضروف خرد شده بدون پوشش  $0/813 \pm 0/245$  بود و دو گروه در مقایسه با هم اختلاف معناداری نداشت ( $P\text{-value} = 0/859$ ) (جدول ۲).

برای مقایسه میزان جذب غضروف‌ها در دو گروه از تفاضل میانگین وزن‌های قبل و ۱۲ هفته پس از گرافت استفاده کردیم که در گروه غضروف خرد شده پوشیده در فاشیا  $0/580 \pm 0/411$  و در گروه غضروف خرد شده بدون پوشش  $0/08 \pm 0/16$  بود که از نظر آماری معنادار بود ( $P\text{-value} = 0/001$ ).

### نتایج بررسی بافت‌شناسی

در مقایسه بین دو گروه مورد مطالعه از نظر غضروف تام (Cartilage Integrity) اختلاف معناداری بین دو گروه وجود نداشت ( $P\text{-value} = 0/820$ ). میزان غضروف زنده در گروه گرافت غضروف خرد شده بدون پوشش از گروه دارای پوشش بیشتر بود. این اختلاف از نظر آماری معنادار نبود ( $P\text{-value} = 0/070$ ). میزان شکل‌گیری غضروف جدید در گروه غضروف خرد شده بدون پوشش، از گروه دارای پوشش بیشتر بود و از نظر آماری نیز معنادار بود ( $P\text{-value} = 0/001$ ). از نظر فیروز نیز بین دو گروه مورد مطالعه تفاوت معنادار آماری وجود نداشت ( $P\text{-value} = 0/070$ ) از نظر استخوانی شدن نیز بین دو گروه تفاوت معنادار آماری وجود نداشت ( $P\text{-value} = 1/000$ ).

جدول ۱ - میانگین وزن گرافت‌های غضروفی در ابتدای پژوهش ( $P\text{-value} < 0.001$ )

نوع گرافت غضروفی	تعداد	میانگین	انحراف معیار	مینیمم	ماکزیمم
پیچیده در فاشیا	۱۲	۱/۳۶	۰/۲۴	۱/۰۰	۱/۸۳
بدون پوشش	۱۲	۰/۷۲	۰/۱۴	۰/۵۳	۱/۰۲
مجموع	۲۴	۱/۰۴	۰/۳۸	۰/۵۳	۱/۸۳

جدول ۲ - میانگین وزن گرافت‌های غضروفی پس از ۱۲ هفته ( $P\text{-value} = 0.859$ )

نوع گرافت غضروفی	تعداد	میانگین	انحراف معیار	مینیمم	ماکزیمم
غضروف خرد شده، پیچیده در فاشیا	۱۲	۰/۷۸	۰/۴۱	۰/۲۸	۱/۴۰
غضروف خرد شده، بدون پوشش	۱۲	۰/۸۱	۰/۲۴	۰/۵۴	۱/۳۲
مجموع	۲۴	۱/۰۴	۰/۳۳	۰/۲۸	۱/۴۰

## بحث

استفاده از گرافت‌های غضروفی در جراحی پلاستیک از اواخر قرن ۱۹ توسط König شروع شد.<sup>۸</sup> استفاده از غضروف خرد شده نیز اولین بار توسط Peer در سال ۱۹۴۴ جهت بازسازی کامل گوش در میکروشیا انجام و معرفی شد،<sup>۱۱</sup> ولی سال‌ها به آن توجهی نمی‌شد، تا اینکه با مقاله Erol و معرفی گرافت غضروفی خرد شده به روش Turkish Delight که غضروف خرد شده را در بین سرچی سل قرار می‌داد، مجدداً مورد توجه قرار گرفت.<sup>۱۲، ۱۳</sup> با توجه به جذب قابل توجه غضروف در روش Erol که در مطالعات بعدی مشاهده شد، Daniel استفاده از فاشیای تمپورال عمقی را پیشنهاد کرد و نتایج آن را نیز قابل اعتماد و رضایت‌بخش گزارش نمود.<sup>۹</sup> در مطالعه Kim و همکارانش آلودرم را ماده خوبی برای پوشش گرافت غضروفی خرد شده معرفی کرده‌اند.<sup>۱۲</sup> استفاده از غضروف خرد شده مزایای متعددی دارد که شامل موارد زیر می‌باشد:

- ۱) بافت اتوژن است.
- ۲) گرافت به راحتی آماده می‌شود.
- ۳) همه انواع غضروف را می‌توان استفاده کرد.
- ۴) گرافت‌ها را به اشکال و اندازه‌های مختلف می‌توان درست کرد.
- ۵) گرافت‌ها قابل شکل دادن هستند که هم حین عمل و هم تا ۱۰ روز پس از عمل می‌توان این کار را انجام داد.
- ۶) تمام روند انجام گرافت نسبتاً ساده و قابل یادگیری است و در زمانی کمتر از ۱۵ دقیقه قابل انجام است.
- ۷) امکان تغییر شکل (Warping) وجود ندارد و نیاز به جسم خارجی (Wire) نمی‌باشد.
- ۸) گرافت نسبت به عفونت بسیار مقاوم است (در مقایسه با سیلیکون یا مدپور).
- ۹) اعمال اصلاحی خیلی کوچک بوده و به سادگی با اصلاح کردن با چاقو، انجام می‌شود.

تنها عیب ذاتی این تکنیک این است که گرافت‌های غضروفی خرد شده، گرافت‌های ساختارمند نیستند.<sup>۹</sup>

در مطالعه حاضر، ما میزان جذب غضروف و قابلیت حیات آن را در دو گروه غضروف خرد شده بدون پوشش و غضروف خرد شده پیچیده شده در فاشیا بررسی کردیم. در ابتدای مطالعه بین میانگین وزن دو گروه اختلاف معناداری وجود داشت. ما میزان غضروف خرد شده تقریباً برابر در هر

دو گروه استفاده کردیم و اختلاف وزن بین دو گروه به علت وزن فاشیا لاتایی بود که جهت پوشش غضروف خرد شده استفاده گردید. پس از ۱۲ هفته اختلاف بین دو گروه به علت جذب غضروف در گروه پیچیده شده در فاشیا از نظر آماری معنادار نبود و میزان جذب در گروه غضروف خرد شده پیچیده در فاشیا نیز نسبت به گروه غضروف خرد شده بیشتر بود. در مطالعه Firat و همکارانش نیز در غضروف خرد شده پیچیده در فاشیا جذب نسبی وجود داشت. ولی در غضروف خرد شده بدون پوشش علایمی دال بر جذب مشاهده نشد.<sup>۱۴</sup> در مطالعه Fatemi و همکارانش نیز در گروه غضروف خرد شده پوشیده در فاشیا جذب واضح وجود داشت. ولی در گروه بلوک غضروفی بدون پوشش جذب مشاهده نشد و افزایش وزن گرافت نیز در این گروه پس از ۴ ماه مشاهده گردید<sup>۲</sup> که نتایج این دو مطالعه مشابه نتایج مطالعه ما می‌باشد.

در مطالعه Coskun و همکارانش بر خلاف نظر ما عدم جذب را در غضروف خرد شده پیچیده در فاشیا ذکر کردند. البته مطالعه ایشان با استفاده از غضروف انسانی و در رت انجام شده بود.<sup>۱۵</sup> در مطالعه Brenner غضروف‌های پیچیده شده در فاشیا بیشترین میزان قابلیت بقاء را داشتند. همچنین این دسته از غضروف‌ها در رنگ‌آمیزی‌های انجام شده بیشترین قابلیت رنگ‌آمیزی را نشان دادند. در دسته‌ای که بدون پوشش بودند، حد متوسطی از بقای کندروستی‌ها مشاهده شد<sup>۸</sup> که نتایج آنها با مطالعه ما متفاوت است. در مطالعه Kim و همکارانش از دست دادن هسته کندروسیته‌ها در گروه کنترل بیشتر از گروه غضروف خرد شده پیچیده در فاشیا و غضروف خرد شده پیچیده در آلودرم بود. فیبروز نیز در غضروف خرد شده بیشترین و در غضروف خرد شده پیچیده در فاشیا کمترین بود.<sup>۱۲</sup> ولی در مطالعه ما بقای غضروف خرد شده بدون پوشش بهتر بود و فیبروز آن نیز کمتر از گروه غضروف خرد شده پیچیده در فاشیا بود. در مطالعه حاضر قابلیت حیات غضروف هر چند در گروه غضروف خرد شده بدون پوشش بهتر بود، ولی این اختلاف از نظر آماری معنادار نبود. از این نظر نتایج مطالعه ما مشابه مطالعه Firat و همکارانش بود.<sup>۱۴</sup>

## نتیجه‌گیری

بر اساس نتایج بدست آمده در مطالعه حاضر و دیگر مطالعات تجربی مشابه، جذب غضروف در گرافت‌های

بالینی بیشتر به صورت ذهنی (Subjective) و بر مبنای رضایت بیمار بوده است، توصیه می‌کنیم تا در مطالعات بالینی نیز از روش‌های عینی مثل اندازه‌گیری دقیق ارتفاع دورسال بینی در فتوگرافی‌های نیم رخ در پیگیری‌های بیماران استفاده شود.

غضروفی خرد شده پیچیده در فاشیا واضح و مشخص می‌باشد، از سوی دیگر بیشتر مطالعات بالینی، نتایج رضایت‌بخشی را در گرافت‌های غضروفی با پوشش فاشیایی گزارش کرده‌اند. با توجه به اینکه ارزیابی ما بسیار دقیق بوده و جنبه عینی (Objective) داشته ولی ارزیابی‌های

Archive of SID

**Abstract:****A Comparison between the Absorption Rate of Unwrapped and Wrapped Diced Cartilage in Rabbit***Hafezi F. MD. FACS* \*, *Abbaszadeh A. MD* \*\*, *Fatemi M. J. MD* \*\*\**Hossaini S. A. MD* \*\*\*\*, *Mousavi S. J. MD* \*\*\*\*\*, *Ezadi S. MD* \*\*\*\*\**Bagheri T.* \*\*\*\*\*, *Araghi Dagh Bolandan Sh.* \*\*\*\*\*

(Received: 14 Sep 2013 Accepted: 5 May 2014)

**Introduction & Objective:** In recent years the use of diced cartilage grafts in rhinoplasty have been considered by most plastic surgeons. For preventing dispersion of diced cartilages, many authors recommend the use of various wrapping such as temporalis fascia, surgical or alloderm to cover diced cartilage grafts. The aim of this study is to compare the absorption rate and viability of cartilage autograft between two groups of unwrapped and fascia wrapped diced cartilage graft.

**Materials & Methods:** In this study, 15 rabbits, of age between 12 to 16 weeks of age were used. One ear of each rabbit was excised and denuded of skin and perichondrium, then it was divided into two equal pieces and were diced. One group of the grafts were covered by rabbit fascia Lata and the other group left was without coverage. Two subcutaneous pockets were created on each side of lumbar vertebrae. After precise weighing of specimens, wrapped and unwrapped diced cartilages were implanted into separate pockets on the each side rabbit vertebra column. After 12 weeks, the grafts were removed and weighed precisely and samples were stained with H&E and were examined histologically by pathologist.

**Results:** The absorption rate of fascia wrapped diced cartilage grafts was significantly more than the case of unwrapped diced cartilage grafts ( $P$ -value < 0.001). Unwrapped diced cartilage graft had some growth, but it wasn't statistically significant ( $P$ -value = 0.09). New cartilage formation in the unwrapped group was significantly more than the case of fascia wrapped group ( $P$ -value = 0.001). But in terms of cartilage integrity, cartilage viability, fibrosis and ossification no significant difference was found between two groups.

**Conclusions:** Our study objectively proves that wrapping around implanted diced cartilage graft may act as a barrier and impedes nutrients to reach to the chondrocytes. Since there was no resorption in the unwrapped diced cartilage group, we recommend it as a good method for restoring profile in rhinoplasty surgery.

**Key Words:** *Auto Graft, Cartilage, Fascia*\* *Professor of Plastic Surgery, Tehran University of Medical Sciences and Health Services, Hazrate Fateme Hospital, Tehran, Iran*\*\* *Assistant Professor of Plastic Surgery, Lorestan University of Medical Sciences, Khorramabad, Iran*\*\*\* *Associate Professor of Plastic Surgery, Iran University of Medical Sciences and Health Services, Hazrate Fateme Hospital, Tehran, Iran*\*\*\*\* *Pathologist, Iran University of Medical Sciences and Health Services, Hazrate Fateme Hospital, Tehran, Iran*\*\*\*\*\* *Assistant Professor of Community Medicine, Iran University of Medical Sciences and Health Services, Tehran, Iran*\*\*\*\*\* *Resident of Veterinary Surgery, Veterinary Faculty of TUMS, Tehran, Iran*\*\*\*\*\* *Nursing Expert, Iran University of Medical Sciences and Health Services, Burn Research Center, Tehran, Iran*



## References:

1. Kelly MH, Bulstrode NW, Waterhouse N. Versatility of diced cartilage- Fascia grafts in dorsal nasal augmentation. *Plast Reconstr Surg.* 2007; 120 (6): 1654-1659.
2. Daniel RK, Calvert JW: Diced cartilage Grafts in Rhinoplasty Surgery: *Plast Reconstr Surg.* 2004; 113(7): 2156- 2171.
3. Moss MI, Moss- Salentijn L: Vertebrate Cartilages. In Hall BK, ed: *Cartilages, Function and Biochemistry.* New York, Academic press, 1983: 1-30.
4. Mankin HJ: Current Concepts review: the response of articular cartilage to mechanical injury. *J Bone Joint Sure Am.* 1982; 64: 460-466.
5. Hunziker EB: Growth factor induced healing partial thickness defects in adult's articular cartilage. *Osteoarthritis Cartilage* 2001; 9: 22-32.
6. Randolph MA, Yaremchuk MJ. Repair, Grafting, and Engineering of Cartilage. In Mathes SJ, Hentz VR, editors. *Plastic Surgery.* 2nd ed. Philadelphia: Saunders Elsevier; 2006. P: 624-26.
7. Fatemi MJ, Hasani ME, Rahimian S, et al. Survival of block and fascial wrapped diced cartilage grafts an experimental study in rabbits. *Ann Plast Surg.* 2012 Sep; 69(3): 326-30.
8. Brenner KA, McConnell MP, Evans GRD, Calvert JW. Survival of Diced Cartilage Grafts: An experimental study. *Plast Reconstr surg.* 2006; 117(1): 105-15.
9. Daniel RK. Diced cartilage grafts in rhinoplasty surgery: current techniques and application. *Plast Reconstr Surg.* 2008; 122(6): 1883-91.
10. Hafezi F ,Batani H, Naghibzadeh B, Nouhi AH, Emami A, Fatemi SJ, et al. Diced ear cartilage with perichondrial attachment in rhinoplasty: a new concept. *Aesthet Surg J.* 2012 Sep; 32(7): 825-32.
11. Calvert JW, Brenner K, Dacosta-Iyer M, Evans GRD, Daniel RK. Histological analysis of human diced cartilage grafts. *Plast Reconstr surg.* 2006; 118(1): 230-36.
12. Kim HK, Chu LS, Kim TW, et al. The viability of diced cartilage grafts wrapped in autogenous fascia and AlloDerm® in rabbit model. *J Plast Reconstr Aesthet Surg* 2011; 64(8): e193-200.
13. Erol ÖO. The Turkish delight: a pliable graft for rhinoplasty. *Plast Reconstr Surg.* 2000; 195(6): 2229-41.
14. Firat C, Gurlek A, Aydin NE. Viability of cartilage grafts in various forms. *J Craniofac Surg.* 2011; 22(5): 1666-70.
15. Coskun BU, Seven H, Yigit O, Alkan S, et al. Comparison of diced cartilage graft. *The Laryngoscope.* 2005; 115(April): 668-71.

Archive