

گزارش یک مورد برداشتن کامل تومور کارسینوئید ریه با تهاجم به قلب در یک بیمار ۲۰ ساله

دکتر نیک دخت رشیدیان*، دکتر مسعود بقایی وجی*، دکتر سعید حسینی***

چکیده:

تومور کارسینوئید در ناحیه برونکوپولمونری بیماری نسبتاً نادری است و مانند سایر بیماری‌های نادر درمان مناسب آن هنوز مورد تردید است. در این مقاله یک بیمار با تومور کارسینوئید آتیبیک ریه با درگیری قلب گزارش می‌شود که از طریق توراکوتومی لترال و تحت بای پس قلبی - ریوی، تومور ریه همراه با قسمت درگیر دهلیز چپ به صورت کامل برداشته شد.

واژه‌های کلیدی: کارسینوئید، ریه، قلب

زمینه و هدف

قلب، ممکن است جراحی روش مناسبی در درمان آنها باشد. گزارش‌های محدودی در مورد برداشتن تومور کارسینوئید ریه با درگیری قلب وجود دارد.^{۱،۲} در این مقاله خانم جوان مبتلا به تومور کارسینوئید ریه با گسترش به دهلیز چپ که به صورت کامل، تومور همراه با قسمت درگیر قلب برداشته شده است، گزارش می‌شود.

گزارش بیمار

بیمار خانم بیست ساله‌ای است که از حدود یک سال قبل از پذیرش با هموپتیزی و سرفه خلط‌دار تحت

تومور کارسینوئید برونکوپولمونری ۱ تا ۲ درصد همه تومورهای بدخیم ریه را شامل می‌شود. مؤثرترین درمان همه انواع تومورهای کارسینوئید ریه، جراحی است. شیمی درمانی و رادیوتراپی نقش مؤثری در درمان این تومورها ندارد، اگرچه در درمان تومورهای کارسینوئید پیشرفته استفاده می‌شود.^۱ درمان جراحی در مواردی که تومور به صورت موضعی پیشرفته است و به ساختمان‌های حیاتی مجاور دست‌اندازی کرده است، توصیه نمی‌شود.^۲ اگرچه در شرایط خاص و در بیمارانی که به دقت انتخاب شده باشند، از جمله در بیماران مبتلا به تومور کارسینوئید ریه با درگیری

نویسنده پاسخگو: دکتر مسعود بقایی وجی

تلفن: ۰۹۱۳۱۴۱۵۲۶۲

E-mail: baghaiw@yahoo.com

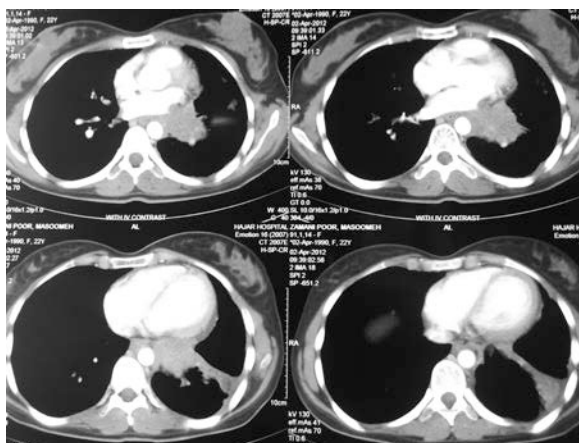
* دستیار گروه جراحی عمومی، دانشگاه علوم پزشکی ایران، بیمارستان فیروزگر

** دانشیار گروه جراحی قفسه سینه، دانشگاه علوم پزشکی ایران، بیمارستان فیروزگر

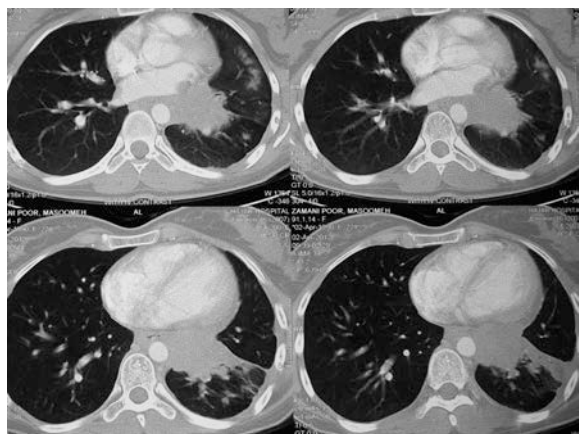
*** دانشیار گروه جراحی قلب، دانشگاه علوم پزشکی ایران، بیمارستان شهید رجایی

تاریخ وصول: ۱۳۹۲/۰۳/۲۵

تاریخ پذیرش: ۱۳۹۳/۰۵/۰۳



تصویر ۱ - تومور ریه با درگیری قلب، نمای مدیاستینال



تصویر ۲ - تومور ریه با درگیری قلب، نمای پارانشیمال

شریان ریوی و ورید ریوی فوقانی لیگاتور و ترانس فیکس شد. سپس برونش اصلی چپ قطع شد و استامپ آن با نخ قابل جذب ۴/۰ بسته شد. با کانولاسیون آئورت نزولی و ورید اجوف تحتانی از همان انسیزیون بای پس قلبی - ریوی انجام شد. دهلیز چپ باز شد و قسمت درگیر آن که شامل ورید پولمونری چپ نیز می‌شد، برداشته شد. پس از بستن دیواره دهلیز، بای پس قلبی - ریوی طبق روتین خاتمه یافت.

بررسی قرار گرفته و با تشخیص احتمالی پنومونی درمان آنتی‌بیوتیکی دریافت می‌کند که همراه با بهبودی نسبی بوده است. حدود یک ماه پس از آن دچار درد شکم می‌شود. در بررسی‌ها توده تخمدانی و افزایش CA 125 دیده می‌شود. بیمار لاپاراتومی شده و تحت عمل جراحی برداشتن دو طرفه تخمدان‌ها قرار می‌گیرد. پاتولوژی نشان‌دهنده تومور کارسینوئید متاستاتیک دوطرفه تخمدان می‌باشد. یک ماه پس از عمل جراحی با توجه به گزارش پاتولوژی و ادامه علائم ریوی (تنگی نفس، درد پلورتیک قفسه سینه، هموپتیژی و سرفه خلط‌دار) جهت بررسی بیشتر به سرویس ریه بیمارستان فیروزگر ارجاع می‌شود.

در سی‌تی اسکن قفسه سینه، پلورال افیوژن مختصر سمت چپ و توده 5.7×4.0 میلی‌متر در ناف ریه همان طرف دیده شد. در برونکوسکپی تومور پولیپوئید در دهانه برونکوس لوب تحتانی چپ وجود داشت. در بررسی پاتولوژی نمونه بیوپسی تومور کارسینوئید اتیپیک با منشاء اولیه از ریه تشخیص داده شد. علائم سندرم‌های نورواندوکرین را نداشت و در زمان تشخیص متاستاز به سایر ارگان‌ها دیده نشد. با توجه به سابقه متاستاز به تخمدان، بیمار هفت دوره کموتراپی شد. علی‌رغم دریافت کموتراپی اندازه تومور افزایش داشته و علائم ریوی بیمار تشدید شد (تصاویر ۱ و ۲).

لذا تصمیم به عمل جراحی گرفته شد. با توجه به درگیری تومورال دهلیز چپ، بیمار در شرایط جراحی قلب باز تحت عمل جراحی قرار گرفت. با بیهوشی عمومی و انتوباسیون اندوتراکئال دبل لومن و در وضعیت لترال دکوبیتیوس راست، توراکتومی لترال از فضای بین دنده ای پنجم انجام شد. تومور بزرگی که قسمتی از پلور پاریتال، ورید پولمونری تحتانی و دیواره خارجی دهلیز چپ را درگیر کرده بود، مشخص شد. همچنین تومور از فیشر عبور کرده و لب فوقانی را نیز درگیر کرده بود. تصمیم به پنومونکتومی چپ همراه با برداشتن قسمت درگیر دهلیز چپ گرفته شد.

گزارش‌های محدودی در مورد برداشتن تومور کارسینوئید همراه با قسمت‌هایی از قلب یا عروق بزرگ وجود دارد، اما در مورد تومورهای غیر کارسینوئید در مرحله T4 که در گذشته غیر قابل جراحی تلقی می‌شدند، امروزه گزارش‌های قابل ملاحظه‌ای از برداشتن آنها همراه با قسمت‌های درگیر ارگان‌های حیاتی مجاور وجود دارد.^۴ Nekagawa و همکارانش سیزده بیمار مبتلا به تومور ریه با درگیری قلب که تحت جراحی کامل برداشتن تومور قرار گرفتند را گزارش کردند. در پی گیری دو سال بعد از جراحی این بیماران چهار نفر آنها زنده بودند.^۷

Klepko و همکارانش هفت بیمار مبتلا به تومور ریه با درگیری آئورت توراسیک را گزارش کردند که تحت عمل جراحی برداشتن تومور همراه با قسمت درگیر آئورت قرار گرفتند. دو مورد از آنها پس از چهارده ماه و یک بیمار پنجاه ماه پس از عمل جراحی بدون شواهدی از عود تومور زنده بودند.^۸ در بیماران که شرایط قلبی - ریوی مناسبی دارند و مبتلا به تومور ریوی با گسترش موضعی به قلب می‌باشند، برداشتن کامل تومور ریه همراه با سمت درگیر قلب، نتایج امیدبخشی داشته است.

در این مورد، بیمار یک تومور بزرگ ناف ریه چپ با درگیری دهلیز چپ داشت که به خوبی با پنومونکتومی چپ همراه با برداشتن قسمتی از دهلیز چپ، تومور بطور کامل برداشته شد. بیمار در پیگیری شش ماهه پس از عمل جراحی، شرایط عمومی مناسبی داشته و شواهدی از عود تومور ندارد.

در ادامه پنومونکتومی چپ کامل شد و پلور جداری درگیر نیز برداشته شد. چند ساعت پس از عمل درناژ خونی با حجم زیاد از چست تیوب متوقف نشد و حدود ۸ ساعت پس از عمل، مجدداً بیمار توراکتومی شد و با توجه به نشت خون از سراسر جدار قفسه سینه، فضای خالی توراکس با گازهای بزرگ پک شد. پس از ۳۶ ساعت پک‌ها خارج گردید. بعد از آن بیمار عارضه‌ای پیدا نکرد و در روز هفتم پس از عمل از بیمارستان مرخص شد. در پیگیری شش ماهه بیمار مشکلی نداشت.

بحث و نتیجه‌گیری

تومور کارسینوئید ریه از گروه خاصی از سلول‌های اپیتوم برونکیال که دارای فعالیت نورواندوکراین هستند، منشاء می‌گیرد. تومورهای کارسینوئید علیرغم رشد آهسته و پیشرفت کندی که دارند، بدخیم در نظر گرفته می‌شوند، زیرا توانایی تهاجم موضعی به بافت‌های اطراف و نیز متاستاز را دارند.^۵

درمان ارجح همه انواع تومور کارسینوئید با توجه به اینکه شیمی درمانی و رادیوتراپی اثر کمی در درمان این بیماری دارد، جراحی است. جهت بیماران مبتلا به تومور کارسینوئید با پیشرفت موضعی و درگیری بافت‌های اطراف درمان استاندارد مناسب وجود ندارد،^۲ اگرچه با توجه به پیشرفت تکنیک‌های جراحی، این بیماران از برداشتن کامل تومور، حتی هنگامی که دهلیز، آئورت، ورید اجوف فوقانی و شریان ریوی را نیز درگیر کرده باشد، سود می‌برند.^۶

Abstract:**A Case Report of the Complete Removal of a Lung Carcinoid Tumor which had Invaded the Heart**

Rashidian N. D. MD^{}, Baghai Wadji M. MD^{**}, Hossaini S. MD^{***}*

(Received: 15 June 2013 Accepted: 25 July 2014)

Bronchopulmonary carcinoid tumor is a relatively rare disease and like other rare conditions its optimal treatment is still in doubt. In this article we present a case of an atypical lung carcinoid tumor which had invaded the heart. The patient was treated with an en-bloc resection of the tumor and the resection of the affected portions of the left atrium through a left lateral thoracotomy along with cardiopulmonary bypass and cardiac arrest.

Key Words: *Carcinoid, Lung, Heart*

^{*} *Resident of General Surgery, Iran University of Medical Sciences and Health Services, Firoozgar Hospital, Tehran, Iran*

^{**} *Thoracic Surgeon, Iran University of Medical Sciences and Health Services, Firoozgar Hospital, Tehran, Iran*

^{***} *Cardiac Surgeon, Iran University of Medical Sciences and Health Services, Shahid Rajaee Hospital, Tehran, Iran*

References:

1. Naalsund A, Rostad H, Strom EH, Lund MB, Strand TE. Carcinoid lung tumors - incidence, treatment and outcomes: a population-based study. *Eur J Cardiothorac Surg* 2011; 39: 565-69.
2. Srirajaskanthan R, Toumpanakis C, Karpathakis, et al. Surgical management and palliative treatment in bronchial neuroendocrine tumors: A clinical study of 45 patients. *Lung Cancer* 2009; 65: 68-73.
3. Porpodis K, Karanikas M, Zarogoulidis P, et al. A case of typical pulmonary carcinoid tumor treated with bronchoscopic therapy followed by lobectomy. *J Multidisciplinary Healthcare* 2012; 5: 47-51.
4. Ferguson ER, Reardon MJ. Atrial Resection in Advanced Lung Cancer. *Tex Heart Inst J* 2000; 27: 110-2.
5. Detterbeck FC. Management of Carcinoid Tumor. *Ann Thorac Surg* 2010; 89: 998-1005.
6. Koh E, Hoshino H, Saitoh Y, Lida K. Favorable outcome using a maze procedure for left pneumonectomy combined with resection of the left atrium in lung cancer. *Int Cardiothorac Surg* 2010; 11: 825-6.
7. Nakagawa k, Matsubara T, Kinoshita I, et al. Surgical experience of lung cancer with polypoid type left atrial infiltration. *J Jpn Assoc Thorc Surg* 1985; 33: 106-12.
8. Klepetko W, Wisser W, Birsan T, et al. T4 lung tumors with infiltration of the thoracic aorta: is an operation reasonable? *Ann Thorac Surg* 1999; 67: 340-4.

Archive of SID