

## گزارش یک مورد انسداد ترمینال ایلئوم ناشی از بلعیدن جسم خارجی

دکتر فریبرز رشنو\*، ضیاء عبیداوی\*\*

### چکیده:

علیرغم آن که درمان بیماران مراجعه کننده به مراکز درمانی به علت بلع اجسام خارجی مسأله‌ای شایع است، اما انجام جراحی در این بیماران در کمتر از ۱ درصد موارد مورد نیاز می‌باشد. علت این مسأله را می‌توان به پیشرفت تکنیک‌های آندوسکوپی نسبت داد. بیمار آقای ۳۲ ساله‌ای بود که با شکایت استفراغ‌های مکرر و حالت تهوع به بخش اورژانس مراجعه کرده بود. بیمار سیگاری و مبتلا به اختلالات سایکولوژیک بوده، به علاوه سابقه اعتیاد در چند سال قبل را نیز ذکر می‌کرد. استفراغ وی از صبح روز مراجعه شروع شده، دفع مدفوع و گاز بیمار نیز از دو روز پیش از مراجعه کاهش یافته بود. بیمار خوردن دو عدد سنجاق قفلی متصل به هم را چهار روز پیش از مراجعه ذکر می‌کرد. در گرافی شکم دو عدد سنجاق قفلی در قسمت ترمینال ایلئوم و نیز دیستانسیون لوپ‌های روده باریک مشاهده شد. بیمار با تشخیص انسداد نسبی روده باریک چهار روز تحت نظر قرار گرفت. پس از چهار روز به علت بدتر شدن حال بیمار، کاندید لاپاراتومی شد. پس از باز کردن شکم به صورت مایل در ناحیه مک برنی، اجسام خارجی گیر افتاده در ناحیه ترمینال ایلئوم که انسداد نسبی روده را به دنبال داشتند تا ژژنوم کشیده شدند و انتروتومی انجام پذیرفت. هدف از این گزارش توجه ویژه به بیماران دچار اختلالات سایکولوژیک مراجعه کننده با نمای انسداد دستگاه گوارش می‌باشد.

واژه‌های کلیدی: ترمینال ایلئوم، لاپاراتومی، انسداد روده

### زمینه و هدف

بلعیده شده در محل این تنگی‌ها در بالغین بیشتر در ارتباط با یک پاتولوژی زمینه‌ای است. Sung et al علل زیر را برای گیر افتادن اجسام بلعیده شده در مسیر گوارشی ذکر کرده‌اند:<sup>۳</sup>

- تنگی لومن (۳۷٪)
- بدخیمی (۱۰٪)
- حلقه‌های مری (۶٪)
- آشالازی (۲ درصد)

درمان بیماران مراجعه کننده به مراکز درمانی به علت بلع اجسام خارجی مسأله‌ای شایع است. علیرغم شیوع بیشتر بلعیدن اجسام خارجی در کودکان به ویژه در سنین شش ماه تا شش سال،<sup>۱،۲</sup> مواردی از این مسأله را در بالغین نیز می‌توان مشاهده نمود، مواردی که در عین ناشایع بودن جالب توجه می‌باشند؛ مواد بلعیده شده می‌توانند انسداد بخشی از مسیر گوارشی را سبب گردند. البته باید توجه داشت که تنگی مسیر گوارش و به تبع آن گیر افتادن مواد

نویسنده پاسخگو: ضیاء عبیداوی

تلفن: ۰۶۶-۳۳۲۲۳۰۰۴

E-mail: ziaabd@gmail.com

\* استادیار گروه جراحی عمومی، دانشگاه علوم پزشکی لرستان، بیمارستان شهدای عشایر

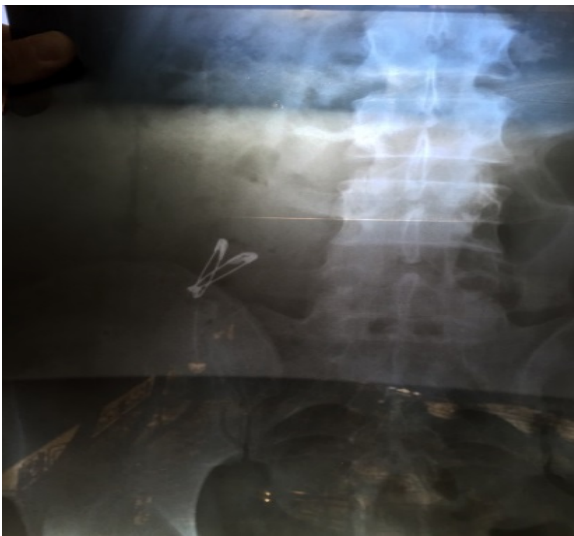\*\* دانشجوی پزشکی، دانشگاه علوم پزشکی لرستان، بیمارستان شهدای عشایر، کمیته تحقیقات دانشجویی

تاریخ وصول: ۱۳۹۴/۰۱/۱۵

تاریخ پذیرش: ۱۳۹۴/۰۶/۰۳

در معاینات به عمل آمده سرو گردن و قفسه صدری نرمال بودند. شکم بیمار متسع و در لمس دیستانسیون در ناحیه RLQ داشت. در سمع صداهای روده‌ای هایپراکتیو بودند. توشه رکتال بیمار مختصری خونی بود. آزمایشات اولیه بیمار به شرح زیر بود:

CBC: Hb: 14 gr/dl (12.5-16), Na: 139 meq/L (135-145), K: 4 meq/L (3.5-5.1), BUN: 18mg/dl (6-20), Cr: 1.1 mg/dl (0.9-1.3) WBC: 13000 (PMN=65%)



تصویر ۱- گرافی ساده شکم نشان دهنده گیرافتادن جسم خارجی در قسمت ترمینال ایلئوم و اتساع لوپ‌های روده باریک

در گرافی شکم دو عدد سنجاق قفلی در قسمت ترمینال ایلئوم و نیز دیستانسیون لوپ‌های روده باریک مشاهده شد (تصویر ۱).

بیمار با تشخیص انسداد نسبی روده باریک چهار روز تحت نظر قرار گرفت و در این مدت تحت هیدراسیون تراپی و نیز سفتریاکسون و مترونیدازول تراپی قرار گرفت. پس از چهار روز به علت عدم جابجایی سنجاق قفلی‌ها، تشدید اتساع شکم، تندرینس و نیز استفراغ و حالت تهوع، بیمار کاندید لاپاراتومی شد. پس از باز کردن شکم به صورت مایل در ناحیه مک برنی، اجسام خارجی گیر افتاده در ناحیه ترمینال ایلئوم که انسداد نسبی روده را به دنبال داشتند تا ژژنوم کشیده شدند و انتروتومی انجام پذیرفت (تصویر ۲).

ازوفاژیت ائوزینوفیلیک نیز که دارای یک نقش ثانویه در انسداد ناشی از بلعیدن اجسام خارجی است، عامل بیش از ۳۳ درصد موارد انسداد بولوس معرفی شده است.<sup>۴</sup> در هر حال در بعضی از بیماران هیچ پاتولوژی زمینه‌ای وجود ندارد. این دسته از بیماران بالغ کسانی هستند که درجاتی از عقب ماندگی ذهنی و نیز اختلالات سایکولوژیک را داشته، به همین دلیل اقدام به بلعیدن اجسام مختلف می‌نمایند.<sup>۵</sup> در حالت طبیعی در نواحی مختلف دستگاه گوارش به طور فیزیولوژیک چند تنگی وجود دارد که ممکن است اجسام خارجی در آنجا گیر کنند، شایع‌ترین این نواحی شامل ناحیه کریکوفارنژیال، اسفنکتر گاستروازوفاژیال، پیلور، لیگامان تریتز، دریچه ایلئوسکال و مقعد می‌باشند.<sup>۵</sup> البته باید توجه داشت که ۸۰ تا ۹۰ درصد موارد بلع اجسام خارجی با دفع خودبخود همراه هستند و ۱۰ تا ۲۰ درصد موارد نیز نیازمند مداخلات آندوسکوپی هستند و در این میان تنها ۱ درصد بیماران به مداخلات جراحی نیاز پیدا می‌کنند.<sup>۶-۸</sup>

در این مقاله به بررسی یک مورد لاپاراتومی ناشی از بلع جسم خارجی در یک بیمار با اختلالات سایکولوژیک می‌پردازیم و تظاهرات و یافته‌های بالینی قبل عمل را با سایر موارد شایع‌تر مورد مقایسه قرار خواهیم داد.

## معرفی بیمار

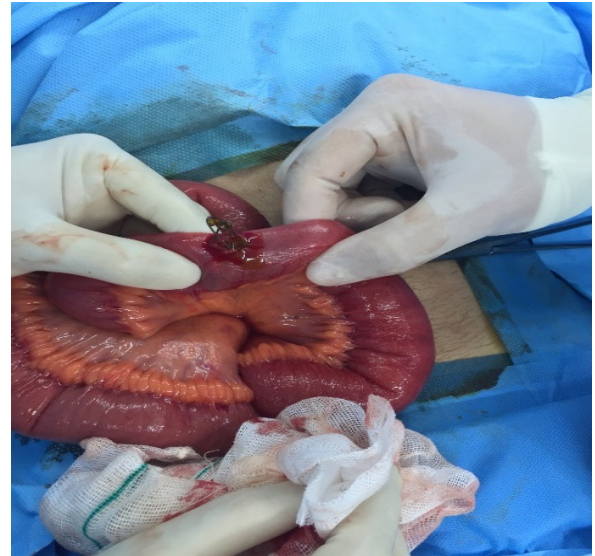
بیمار آقای ۳۲ ساله سیگاری با سابقه اعتیاد در چند سال قبل و با شکایت استفراغ‌های مکرر و نیز حالت تهوع مراجعه کرده بود. استفراغ وی از صبح روز مراجعه شروع شده، دفع مدفوع و گاز بیمار نیز از دو روز پیش از مراجعه کاهش یافته بود. بیمار خوردن دو عدد سنجاق قفلی متصل به هم را چهار روز پیش از مراجعه ذکر می‌کرد. بررسی پرونده‌های همراه بیمار دال بر اختلالات سایکولوژیک در وی بود. در بررسی سایر سیستم‌ها و شرح حال قبلی بیمار نکته قابل توجهی کشف نشد. در معاینه، بیمار هوشیار بود و به سؤالات به خوبی پاسخگو بود. علایم حیاتی وی عبارت بودند از:

BP: 120/80 mmHg PR: 82/min RR: 18/min OT: 38.2 C

طبقه‌بندی اجسام بلعیده شده از لحاظ نوع (غذا، دارو، باتری و مواد مغناطیسی)، اندازه (طول بیشتر یا کمتر از ۶ سانتی‌متر)، سطح (کند و غیرنوک دار و یا تیز و برنده) و نیز سایر مشخصاتی همچون خنثی بودن یا نبودن به لحاظ شیمیایی، رادیوپاک بودن و یا فلزی بودن حائز اهمیت است، چرا که در این صورت نوع اقدامات تشخیصی و نیز مداخلات درمانی مورد نیاز بر حسب هر مورد متفاوت خواهد بود.<sup>۱۱و۱۰۵</sup> به طور مثال عبور اجسام خارجی با طول بیش از ۶ سانتی‌متر و نیز قطر بیش از ۲/۵ سانتی‌متر از دئودنوم مشکل به نظر می‌رسد.<sup>۱۲و۸</sup> از سوی دیگر ارزیابی تیز و برنده بودن و یا غیرنوک‌دار بودن جسم بلعیده شده در تعیین عوارض گوارشی حائز اهمیت بوده، بیشتر این عوارض به دنبال بلعیدن اجسام نوک تیز و بلند همچون سوزن، گیره موی سر، ظروف آشپزخانه و یا تیغ‌های ریش تراش ایجاد می‌شود. این عوارض می‌توانند به صورت انسداد مکانیکی، پرفوراسیون احشاء و نیز ایجاد آبسه، پریتونیت و یا مدیاستینیت تظاهر یابند، تظاهراتی که مداخلات آندوسکوپی و یا جراحی را می‌طلبند.<sup>۱۳</sup>

بدون شک پیش از هر گونه مداخله درمانی جهت خارج ساختن اجسام گیر افتاده در دستگاه گوارش، مشخص ساختن محل دقیق جسم ضروری بوده، در بعضی از موارد این مسأله می‌تواند دشوار باشد. چنانچه جسم بلعیده شده از جنس فلز باشد، رادیوگرافی تشخیصی است و چنانچه اجسام بلعیده شده پلاستیکی و یا چوبی باشند، تشخیص آن‌ها قبل از عمل جراحی مقدور نبوده، گاهاً حین لاپاراتومی نیز به علت محصور گشتن محل پرفوراسیون توسط بافت‌های اطراف، کشف آن‌ها غیرممکن خواهد بود.<sup>۱۵و۱۴</sup> اما در چنین مواردی استفاده از سی‌تی اسکن می‌تواند مفید باشد، چنانچه Coulier et al در مطالعه خود نشان دادند، این روش تشخیصی با حساسیت ۱۰۰ درصد و ویژگی ۹۱ درصد، می‌تواند در ارزیابی اجسام خارجی بلعیده شده کمک کننده باشد.<sup>۱۶</sup>

برخورد با اجسام خارجی بلع شده در شرایط مختلف و بر اساس مجموعه نتایج حاصل از ارزیابی‌ها متفاوت خواهد بود. در مواردی که جسم غیرنوک تیز کوتاه‌تر از ۶ سانتی‌متر و با قطر کمتر از ۲/۵ سانتی‌متر بلعیده شده باشد، می‌توان درمان‌های نگهدارنده را برای بیمار تا زمان دفع جسم در نظر گرفت،<sup>۱۳-۱۵</sup> دفع خودبخودی این قبیل از اجسام خارجی



تصویر ۲- سنجاق قفلی‌های گیرافتاده در قسمت ترمینال ایلئوم که به سمت ژژنوم کشیده شدند و سپس انتروتومی انجام پذیرفت.

سپس روده باریک با نخ ویکریل ۰/۲ ترمیم شد و آپاندکتومی انجام پذیرفت. در نهایت لایه‌های شکم به ترتیب آناتومیک بخیه شدند و بیمار با حال عمومی خوب به بخش منتقل شد. سرانجام پس از شش روز بیمار ترخیص شد. در پیگیری‌های صورت گرفته پس از عمل یافته غیرطبیعی مشاهده نشد.

#### بحث

حدود ۸۰ درصد موارد اجسام خارجی بلع شده در کودکان رخ می‌دهد؛ از سوی دیگر ۹۰ درصد اجسامی که به طور اتفاقی خورده می‌شوند، وارد مری و ۱۰ درصد وارد نای می‌شود و از آن میان ۸۰ تا ۹۰ درصد اجسام وارد شده به مری بدون مشکلی خودبخود از مقعد دفع شده، ۱۰ تا ۲۰ درصد به مداخلات آندوسکوپی و کمتر از ۱ درصد نیز به عمل جراحی نیاز پیدا می‌کنند.<sup>۹و۷و۶و۳</sup>

در حالت طبیعی در نواحی مختلف دستگاه گوارش به طور فیزیولوژیک چند تنگی وجود دارد که ممکن است اجسام خارجی در آنجا گیر کنند که شایع‌ترین آن عبارتند از: ناحیه کریکوفارنژیال (شایع‌ترین محل در کودکان)، محاذات قوس آئورت، محاذات تنه اصلی برونش چپ، اسفنکتر گاستروازوفازیال (شایع‌ترین محل در بالغین)، پیلور، لیگامان تریتز، دریچه ایلئوسکال و مقعد.<sup>۱۰و۵</sup>

مواد گیر افتاده به سمت معده کمک‌کننده خواهد بود.<sup>۲۱</sup>

انجام جراحی نیز در کمتر از ۱ درصد بیماران مورد نیاز می‌باشد. علت این مسأله را شاید بتوان به پیشرفت تکنیک‌های آندوسکوپی نسبت داد، به گونه‌ای که اندیکاسیون قطعی جراحی این بیماران فقط در موارد پرفوراسیون می‌باشد. اندیکاسیون نسبی جراحی نیز در موارد وجود عوارض غیرقابل رفع توسط تکنیک‌های آندوسکوپی و نیز شکست روش‌های آندوسکوپی جهت خارج ساختن و یا دفع جسم خارجی می‌باشد.<sup>۲۲</sup> با این حال بسیاری از مطالعات استفاده از روش جراحی جهت خارج ساختن اجسام خارجی گیرافتاده در قسمت دیستال دئودنوم را توصیه نموده‌اند. نکته حائز اهمیت در این موارد آن است که بسیاری از این مطالعات روش‌های آندوسکوپی را نسبت به روش‌های جراحی باز ارجح دانسته‌اند.<sup>۱۱و۸۵</sup>

### نتیجه‌گیری

یکی از عللی که برای دردهای شکمی در بالغین دچار اختلالات سایکولوژیک و نیز در کودکان مطرح است، بلع اجسام خارجی می‌باشد. اهمیت این امر به گونه‌ای بوده که اعتقاد بر این است مواردی همچون پریتونیت، آبسه‌های شکمی و یا داخل قفسه سینه که علت واضحی ندارند، باید پزشکان را به فکر بلع اجسام خارجی بیندازد، چرا که در این صورت می‌توان با اتخاذ اقدامات تشخیصی درمانی مناسب از بروز عوارض جدی جلوگیری کرد.

### تشکر و قدردانی

در پایان از کلیه پرسنل زحمتکش بخش جراحی مردان بیمارستان شهدای عشایر خرم آباد تشکر و قدردانی به عمل می‌آید.

۴ الی ۶ روز و در موارد نادر تا ۴ هفته به طول خواهد انجامید. در طول این مدت ارزیابی مداوم مدفوع بیمار ضروری می‌باشد. در صورت عدم دفع خودبخودی جسم خارجی بلعیده شده ارزیابی رادیوگرافیک هفته‌ای در بیماران بدون علامت به منظور تأیید دفع جسم مورد نیاز می‌باشد.<sup>۱۰و۸۵</sup>

مداخله آندوسکوپی نیز در هر ۱ مورد از ۵ بیمار با بلع جسم خارجی ضروری است. اجسام خارجی گیرافتاده در دستگاه گوارش فوقانی غالباً با کمک ازوفاگوگاسترودئودنوسکوپی خارج می‌شوند.<sup>۱۰، ۱۵و۱۷و۱۸</sup> بعضی از مطالعات نیز استفاده از لارنگوسکوپی در بیماران مبتلا به دیسفاژی حاد و با سابقه بلع اجسام خارجی را پیشنهاد کرده‌اند.<sup>۱۹</sup> در صورت مشاهده جسم خارجی حین لارنگوسکوپی، می‌توان آن را بدون هر گونه عارضه‌ای خارج ساخت و در صورت عدم مشاهده جسم خارجی حین لارنگوسکوپی ارزیابی مری ضروری خواهد بود. نیاز اورژانسی به آندوسکوپی به ریسک آسیب‌رسانی در صورت انسداد کامل مری و نیز ریسک پرفوراسیون ناشی از جسم بستگی دارد. بدین ترتیب اندیکاسیون ازوفاگوگاسترودئودنوسکوپی اورژانسی در موارد انسداد کامل مری با ناتوانی در بلع آب دهان و نیز بلعیدن اجسام نوک تیزی که می‌توانند عوارضی همچون مدیاستینیت یا پریتونیت را به دنبال پرفوراسیون دستگاه گوارش به دنبال داشته باشند، خواهد بود.<sup>۵و۱۶و۱۸</sup>

Ambe et al در یک مطالعه مروری که در سال ۲۰۱۲

انجام داده‌اند، استفاده از ازوفاگوگاسترودئودنوسکوپی اورژانسی را در موارد بلع باتری نیز توصیه کرده‌اند، چراکه باتری‌ها حاوی آلکالین و نیز فلزات سمی همچون جیوه می‌باشند.<sup>۲۰</sup> در موارد ضروری نبودن خارج ساختن جسم بلعیده شده، همانند بیماران دچار انسداد ناشی از گیر کردن مواد غذایی، رانندن

**Abstract:**

## **A Case Report of Terminal Ileum Obstruction Due to Foreign Body Ingestion**

*Rashno F. MD<sup>\*</sup>, Obeidavi Z<sup>\*\*</sup>*

(Received: 21 March 2015      Accepted: 25 Aug 2015)

Although the treatment of patients referred to medical centers due to foreign body ingestion is a common problem, but surgical intervention is required in less than 1% of cases. This can be attributed to the development of endoscopic techniques. The patient was a 32 years old man who come to the emergency ward with complaint about repeated vomiting and nausea. The patient is a smoker with psychological disorders, and a history of addiction in the past few years. The patient's vomiting had started on the morning of referral, and his defecation and gas passage had been reduced from two days before the referral. He noted ingestion of two connected safety pins, four days before presentation. Abdominal radiography revealed two safety pins in the terminal ileum and distension of small intestinal loops. The patient was hospitalized for four days with the diagnosis of partial obstruction of small intestine, and finally underwent laparotomy due to the worsening of his general condition. After McBurney incision in abdominal wall, impacted foreign bodies were drawn from terminal ileum to jejunum, and then enterotomy was done. The aim of this report is to attract especial attention to the case of patients with psychological disorders who refer to a hospital due to gastrointestinal tract obstruction.

***Key Words: Terminal Ileum, Laparotomy, Bowel Obstruction***

\* Assistant Professor of General Surgery, Lorestan University of Medical Sciences, Shohadaye Ashayer Hospital, Khorramabad, Iran

\*\* Medical Student, Lorestan University of Medical Sciences, Shohadaye Ashayer Hospital, Khorramabad, Iran

## References:

1. Kay M, Wyllie R. Pediatric foreign bodies and their management. *Curr Gastroenterol Rep.* 2005; 7(3): 212-8.
2. Louie MC, Bradin S. Foreign body ingestion and aspiration. *Pediatr Rev.* 2009; 30(8): 295-301, quiz 301.
3. Sung SH, Jeon SW, Son HS, et al.: Factors predictive of risk for complications in patients with oesophageal foreign bodies. *Dig Liver Dis* 2011; 43: 632-5.
4. Kerlin P, Jones D, Remedios M, Campbell C: Prevalence of eosinophilic esophagitis in adults with food bolus obstruction of the esophagus. *J Clin Gastroenterol* 2007; 41: 356-61.
5. Ginsberg GG: Management of ingested foreign objects and food impactions. *Gastrointest Endosc* 1995; 41: 33-8.
6. Chiu YH, Hou SK, Chen SC, et al.: Diagnosis and endoscopic management of upper gastrointestinal foreign bodies. *Am J Med Sci* 2012; 343: 192-5.
7. Peng A, Li Y, Xiao Z, Wu W: Study of clinical treatment of esophageal foreign body-induced esophageal perforation with lethal complications. *Eur Arch Otorhinolaryngol* 2012; 269: 2027-36.
8. Ikenberry SO, Jue TL, Anderson MA, et al.: Management of ingested foreign bodies and food impactions. *Gastrointest Endosc* 2011; 73: 1085-91.
9. Tiago RS, Salgado DC, Correa JP, et al.: Foreign body in ear, nose and oropharynx: experience from a tertiary hospital. *Braz J Otorhinolaryngol* 2006; 72: 177-81.
10. Webb WA: Management of foreign bodies of the upper gastrointestinal tract: update. *Gastrointest Endosc* 1995; 41: 39-51.
11. Smith MT, Wong RK: Foreign bodies. *Gastrointest Endosc Clin N Am* 2007; 17: 361-82.
12. Palta R, Sahota A, Bemarki A, et al.: Foreign-body ingestion: characteristics and outcomes in a lower socioeconomic population with predominantly intentional ingestion. *Gastrointest Endosc* 2009; 69: 426-33.
13. Maglione DDT, Taylor SD, Ng AC. Gastrointestinal perforation by chicken bones. *Radiology* 1979; 130: 597-599.
14. Eisen GM, Baron TH, Dominitz JA, et al.: Guideline for the management of ingested foreign bodies. *Gastrointest Endosc* 2002; 55: 802-6.
15. Lee JH, Kim HC, Yang DM, et al.: What is the role of plain radiography in patients with foreign bodies in the gastrointestinal tract? *Clin Imaging* 2012; 36: 447-54.
16. Coulier B, Tancredi MH, Ramboux A: Spiral CT and multidetector-row CT diagnosis of perforation of the small intestine caused by ingested foreign bodies. *Eur Radiol* 2004; 14: 1918-25.
17. Mosca S, Manes G, Martino R, et al.: Endoscopic management of foreign bodies in the upper gastrointestinal tract: report on a series of 414 adult patients. *Endoscopy* 2001; 33: 692-6.
18. Ngan JH, Fok PJ, Lai EC, et al.: A prospective study on fish bone ingestion. Experience of 358 patients. *Ann Surg* 1990; 211: 459-62.
19. Ciriza C, Garcia L, Suarez P, et al.: What predictive parameters best indicate the need for emergent gastrointestinal endoscopy after foreign body ingestion? *J Clin Gastroenterol* 2000; 31: 23-8.
20. Ambe P, Weber SA, Schauer M, Knoefel WT. Swallowed foreign bodies in adults. *Dtsch Arztebl Int* 2012; 109(50): 869-75.
21. Vicari JJ, Johanson JF, Frakes JT: Outcomes of acute esophageal food impaction: success of the push technique. *Gastrointest Endosc* 2001; 53: 178-81.
22. S Iewert J, Rothmund M, Schumpelick V (eds.): Fremdkörper im Ösophagus und Magen. In: *Praxis der Viszeralchirurgie*. Heidelberg: Springer Medizin Verlag 2006.