

## فلج عصب فاشیال: قسمت اول: بررسی مروری علائم چشمی و نحوه درمان آن

دکتر محمدجواد فاطمی\*، دکتر سیدابوالحسن امامی\*\*، دکتر حسین اکبری\*\*\*

دکتر عباس کاظمی آشتیانی\*، دکتر محمدرضا آخوندی نسب\*\*\*، دکتر سیامک فرخ فرقانی\*\*\*

دکتر یوسف شفائی\*\*\*، محمدعلی فاطمی\*\*\*\*

### چکیده:

فلج عصب صورت همه سنین، نژادها و جنسها را تحت تأثیر قرار می‌دهد. پیامدهای روانی و عملکردی حاصل از این فلج به عنوان یک مشکل بزرگ در افراد مبتلا تلقی می‌گردد. فلج عصب صورت به دنبال تروما، جراحی و یا به دلایل ایدیوپاتیک (ناشناخته)، سلامت چشم را به خطر می‌اندازد. از شایعترین عوارض فلج عصب صورت از دست دادن عملکرد پلک است که ناتوانی در پلک زدن و حفاظت از قرنیه منجر به التهاب قرنیه، خراشیدگی قرنیه و حتی از دست دادن بینایی می‌شود. به این دلیل درمان عوارض چشمی به دنبال فلج عصب صورت از اهمیت عمده‌ای برخوردار می‌باشد. روش‌های مختلفی از قبیل درمان‌های پزشکی (سم بوتولینوم)، یا جراحی (وزنه‌های داخلی یا خارجی در پلک فوقانی یا تارسورافی) استفاده می‌شوند. بنابراین برنامه‌ریزی دقیق و طولانی مدت برای احیاء پلک و نیز صورت لازم است. در این مطالعه به مرور مشکلات چشم و راه‌های مختلف درمان آن می‌پردازیم.

### واژه‌های کلیدی: فلج، عصب صورت، علائم چشمی

### زمینه و هدف

فلج عصب صورتی نسبتاً شایع است. اختلالات و دفورمیتی‌های ناشی از این فلج حرکتی در یک طرف صورت و عدم تقارنی که ایجاد می‌شود، تأثیر روانی منفی قابل توجهی خواهد داشت. علاوه بر آن کاهش عملکرد از قبیل بسته نشدن کامل چشم و مشکل در غذا خوردن در این افراد منجر به کاهش کیفیت زندگی می‌گردد.<sup>1,2</sup>

\* استاد گروه جراحی ترمیمی و پلاستیک، مرکز تحقیقات سوختگی، دانشگاه علوم پزشکی ایران، بیمارستان حضرت فاطمه (س)

\*\* دانشیار گروه جراحی ترمیمی و پلاستیک، مرکز تحقیقات سوختگی، دانشگاه علوم پزشکی ایران، بیمارستان حضرت فاطمه (س)

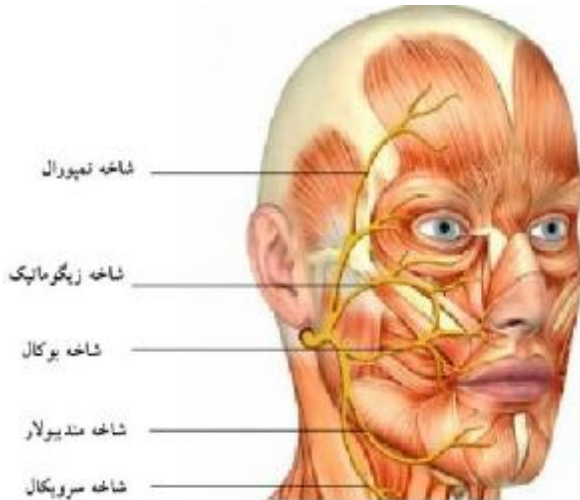
\*\*\* استادیار گروه جراحی ترمیمی و پلاستیک، مرکز تحقیقات سوختگی، دانشگاه علوم پزشکی ایران، بیمارستان حضرت فاطمه (س)

\*\*\*\* دانشجوی بیولوژی سلولی و مولکولی، مرکز تحقیقات سوختگی، دانشگاه علوم پزشکی ایران

تاریخ وصول: 1395/10/25

تاریخ پذیرش: 1396/01/15

کونکای گوش خارجی توسط عصب فاشیال تأمین می‌شود (مرتبط با شاخه‌های حسی زوج‌های V، IX و X). حس چشایی دو سوم قدامی زبان و رشته‌های ترش‌چی غدد بزاقی ساب‌مندیبولار و زیر زبانی توسط عصب کورداتمپانی حمل می‌شود.<sup>9 و 10</sup>



تصویر 1- آناتومی شاخه‌های عصب صورت

## 2- اپیدمیولوژی

### 2-1- شیوع

از آنجا که علت‌های مختلفی باعث ایجاد فلج عصب صورت می‌گردند، برآورد دقیق میزان شیوع این اختلال معمولاً امکان‌پذیر نخواهد بود. تخمین‌ها از 17 تا 35 مورد در هر 100/000 نفر برای همه علل متفاوت هستند.<sup>7 و 11-14</sup> در مطالعه‌ای در لندن میزان بروز این بیماری را 13/1 در هر 100/000 نفر و در مطالعه مشابه دیگری در کانادا 20/2 در هر 100/000 ذکر شده است.<sup>15 و 16</sup>

مطالعه‌ای در زمینه بروز این اختلال در نوزادان نشان داده است که این میزان چیزی حدود 0/6-0/7 در هر 1000 تولد زنده است.<sup>17</sup>

### 2-2- توزیع جنس

در جهان هیچگونه توافقی از نظر برتری جنسیت در فلج عصب صورت وجود ندارد.<sup>18</sup> هر چند که در مطالعه Devriese و همکارانش میزان بیشتری در مردان نسبت به زنان و برعکس در مطالعه دیگری میزان این بیماری در زنان بیشتر نشان داده شده است.<sup>19 و 10</sup>

از دست دادن حرکات طبیعی در یک طرف صورت آزاردهنده و عامل اختلال عملکرد می‌باشد. پلک بالا و پایین، گونه، لب بالا و پایین و گوشه دهان در وضعیت عادی و بدون فعالیت غیرطبیعی دیده می‌شوند، با این همه این انحراف بیشتر در حرکت خود را نشان می‌دهد.<sup>3 و 4</sup> مشکلات چشم و بینایی در افرادی که دچار فلج عصب صورت شده‌اند، در حال حاضر عمده‌ترین مورد نگرانی به شمار می‌آید. این مشکلات شامل پهن شدن شکاف پلکی (Palpebral Fissure Widening)، عدم توانایی در پلک زدن، (Loss of the Blink Response) و از بین رفتن عملکرد Orbicularis می‌باشند که با اثرات جاذبه تشدید شده و آسیب به قرنیه را منجر می‌شوند.<sup>5 و 6</sup> در نهایت حفاظت قرنیه محدود شده، خشکی قرنیه ایجاد می‌شود و اگر مداخله به تعویق بیفتد می‌تواند باعث زخم قرنیه و حتی کوری گردد. همچنین مشکلات ثانویه چشمی (مثل پتوز) ایجاد می‌شوند که معمولاً قابل درمان هستند.<sup>7</sup>

## 1- آناتومی

عصب صورتی، چهره‌ای یا فاشیال هفتمین زوج از میان اعصاب مغزی بوده که یک عصب محیطی مختلط (حسی - حرکتی - ترش‌چی) محسوب می‌شود. عصب چهره‌ای، یک شاخه حرکتی بزرگ و یک یا چند شاخه حسی کوچکتر دارد. این عصب نسبت به اعصاب مغزی دیگر بیشتر دچار آسیب می‌گردد.<sup>8</sup>

عصب هفت از طریق کانال شنوایی داخلی Internal Auditory Canal و کانال فالوپ داخلی Internal Fallopien Canal در استخوان پتروس تمپورال عبور کرده و در میان اعصاب جمجمه‌ای بیشترین طول در استخوان را دارد و از سوراخ استیلوماستویید خارج و وارد صورت شده و به عضلات صورت عصب‌دهی می‌کند.<sup>8 و 9</sup>

در داخل پاروتید، عصب به پنج شاخه اصلی تقسیم می‌شود. این شاخه‌های انتهایی عصب در صورت از بالا به پایین شامل شاخه‌های تمپورال، زیگوماتیک، بوکال، مندیبولار و سرویکال است. این شاخه‌ها مسئول حرکت عضلات نمایی صورت (عضلات لب‌ها، بینی، گونه‌ها، ابروها و پیشانی)، عضله رکابی، اوریکولار خارجی، استیلوهیوئید، پلاتیسمما و بطن خلفی دی‌گاستریک می‌باشد. بخشی از حس ثلث خارجی مجرای شنوایی خارجی و بخشی از

## 2-3- سن

## علت‌شناسی

علل فلج عصب صورتی زیاد ولی به چهار گروه اصلی ایدیوپاتیکی، عفونی، تروماتیک و نئوپلاستیک تقسیم می‌شوند.

## 1- ایدیوپاتیکی (فلج بل)

فلج بل (Bell's Palsy) معمولاً یکطرفه و شروع ناگهانی دارد و اغلب پس از شش ماه برطرف می‌شود.<sup>30</sup> هر چند علت آن ناشناخته است ولی بیشتر علل ویروسی مسئول شناخته می‌شوند.<sup>31,32</sup> به همین دلیل درمان با استروئید و آسیکلوویر مورد توجه قرار دارد. با این همه اثرگذاری هیچ کدام از این داروها در مطالعات ثابت نشده است.<sup>30-33</sup>

## 2- عفونی (سندرم رامسی - هانت)

فلج عصب صورتی در عفونت‌های هرپس زوستر Herpes Zoster، بیماری لایم Lyme Disease،<sup>35</sup> سل،<sup>36</sup> فلج اطفال Polio،<sup>37,38</sup> اوریون Mumps،<sup>39,40</sup> جذام،<sup>41</sup> Cat Scratch<sup>42</sup> و Dengue Fever<sup>43</sup> می‌تواند ایجاد شود.

## 3- تروماتیک

تمام تروماهای بسته و باز سر و صورت می‌توانند باعث فلج عصب صورتی شوند. از سی تی برای لوکالیزه کردن محل تروما و از نوار عصب برای تعیین پیش آگهی و احتمال ترمیم خودبخود استفاده می‌شود.<sup>44,45</sup>

## 4- نئوپلاستیک

عمل جراحی برای تومورهای زاویه Cerebello-Pontine مانند نورومای آکوستیک، منژیوما، تومور گلوبوس ژوگولار Globus Jugulare، تومور بدخیم کانال شنوایی، تومورهای عصب صورتی، تومورهای نازوفارنکس و سینوس کاورنو Cavernous Sinus می‌توانند باعث فلج عصب صورتی شوند.<sup>46-48</sup>

شایعترین علل فلج عصب صورت به ترتیب شامل: ایدیوپاتیکی (فلج بل) (51%)، تروما عصب صورت (22%) و سندرم رامسی - هانت (7%) می‌باشد، اما در مطالعات مختلف این ارقام متفاوت است.<sup>49</sup>

مطالعات متعددی بالاترین بروز فلج عصب صورت را در گروه سنی 15 تا 45 سال توصیف کرده‌اند.<sup>11,18,20</sup> کودکان زیر 15 سال بیش از 14 درصد از کل موارد فلج عصب صورت با همه دلایل را شامل می‌شود.<sup>18</sup>

## 2-4- تغییرات فصلی

میزان بروز بیماری فلج عصب صورت با تغییرات فصلی همچنان نامشخص است. Adour و Park, Peitersen در یافتند که اختلاف معناداری در تغییرات فصلی وجود ندارد.<sup>18,19,21</sup> با این حال در مطالعه‌ای میزان بروز فلج عصب صورت را بیشتر در ماه‌های فصل زمستان گزارش کرده‌اند.<sup>11</sup> همچنین در بررسی دیگری تغییرات جزئی، با موارد کمی بیشتر در فصل زمستان که حاکی از دخالت یک علت ویروسی بوده است، مشاهده شد.<sup>22</sup>

## 2-5- پیش آگهی

در حال حاضر، شاخص‌های پیش آگهی با ارزیابی‌های بالینی ظهور علائم اولیه، تست عملکرد، تحریک‌پذیری عصب و پاسخ به درمان پزشکی به دست می‌آید.

شروع فلج عصب ایدیوپاتیکی صورت معمولاً به طور ناگهانی است و 7 تا 10 روز طول می‌کشد تا پیشرفت کند. بیش از 70 درصد موارد به صورت خود به خودی بهبودی کامل پیدا می‌کنند.<sup>20</sup> در اغلب موارد بهبودی در عرض 3 تا 4 هفته آغاز و در طول 6 ماه بهبودی کامل می‌شود.<sup>23</sup>

در تلاش برای ارائه یک پیش آگهی معتبر، آزمایش‌های مختلف و علائم بالینی ممکن است، کمک‌کننده باشد. بیماران با فلجی ناقص عصب صورت به خوبی بهبود می‌یابند. بین 93-98 درصد بهبودی کامل خود به خودی در این گروه دیده شده است.<sup>18,22,24,25</sup> بیماران مسن‌تر، شانس کمتری برای بهبودی خود به خودی دارند.<sup>7,11,26,27</sup>

به طور کلی در 83% از همه بیماران بهبودی خوب و در 17% بهبودی نامطلوب گزارش شده است. میزان عود نیز بین 3 تا 15% متغیر می‌باشد.<sup>11,19,21,28,29</sup>

## علت‌های دیگر

علاوه بر این چهار دسته علت، عوامل ارثی نیز منجر به ایجاد فلج عصب صورت می‌شوند. اینها شامل نسبت فامیلی والدین،<sup>50</sup> سندرم‌های Treacher-Collins،<sup>51</sup> سندرم Moebius،<sup>52</sup> سندرم Edwards, Patau و Goldenhar می‌باشند.<sup>53</sup> همچنین از علت‌های دیگر فلج عصب صورت می‌توان دیابت،<sup>54 و 55</sup> بارداری،<sup>56</sup> ام‌اس،<sup>57</sup> بیماری پاژه<sup>58</sup> و ایدز<sup>59</sup> را نام برد.

## درمان

بیماران با فلج عصب صورتی دو مشکل جدی دارند: فلج عضلات اطراف چشم و فلج عضلات اطراف دهان، به همین دلیل مدیریت این بیماران در هر کدام این مشکلات متفاوت و جداگانه مطرح می‌شوند. در قسمت اول این مقاله مروری به مشکلات چشم و مدیریت آنها خواهیم پرداخت و در قسمت دوم این مقاله به مشکلات دهان و درمان آنها اشاره خواهیم کرد.

## مشکلات چشم و علائم بیمار

در این بیماران چشم بسته نمی‌شود و همچنین بیمار نمی‌تواند پلک بزند. این دو عارضه باعث عدم پخش اشک و خشک شدن چشم می‌گردد. خراش قرنیه Cornea Erosion، زخم قرنیه، پارگی قرنیه و عفونت‌های داخل چشمی از عوارض این خشک شدن هستند. حتی در صورت عدم مراقبت ممکن است به کوری منجر شود.<sup>60-62</sup> همچنین در این بیماران خروج اشک از چشم مختل و ایپفورا Epiphora یا اشک زدن چشم و خروج آن روی صورت اتفاق می‌افتد.<sup>60 و 61</sup>

در این بیماران عضله حلقوی پلک‌ها Orbicularis Oculi فلج می‌شود. کار این عضله بستن چشم و عامل پلک زدن است. فلج شدن این عضله باعث می‌شود در مقابل عضله بالا برنده یا لواتور Levator پلک نیرویی وجود نداشته باشد و پلک فوقانی به طرف بالا کشیده شده Retraction و چشم باز می‌ماند. همچنین می‌تواند اکتروبیون ایجاد شود.<sup>63</sup> در پلک پایین نیز به علت ضعف و در نهایت آتروفی عضله حلقوی و وجود نیروی جاذبه، کشیدگی Retraction و اکتروبیون ایجاد می‌شود.<sup>60 و 63 و 64</sup>

## اقدامات محافظتی

هنگام مواجه با بیماران با فلج عصب صورتی در تاریخچه باید نکات مهمی مانند علت و مدت فلج عصب صورتی، سن بیمار و احساس جسم خارجی در چشم مورد سوال قرار گیرد. همچنین مهمترین دغدغه بیمار باید مشخص شود.<sup>61 و 65</sup>

باید برای بیماران تخمین زد که آیا فلج دائمی یا موقت است. برای فلج عصب صورتی ایدیوپاتیک Bell Palsy باید تا دو سال از انجام اقدامات دائمی در اطراف چشم خودداری کرد.<sup>66</sup>

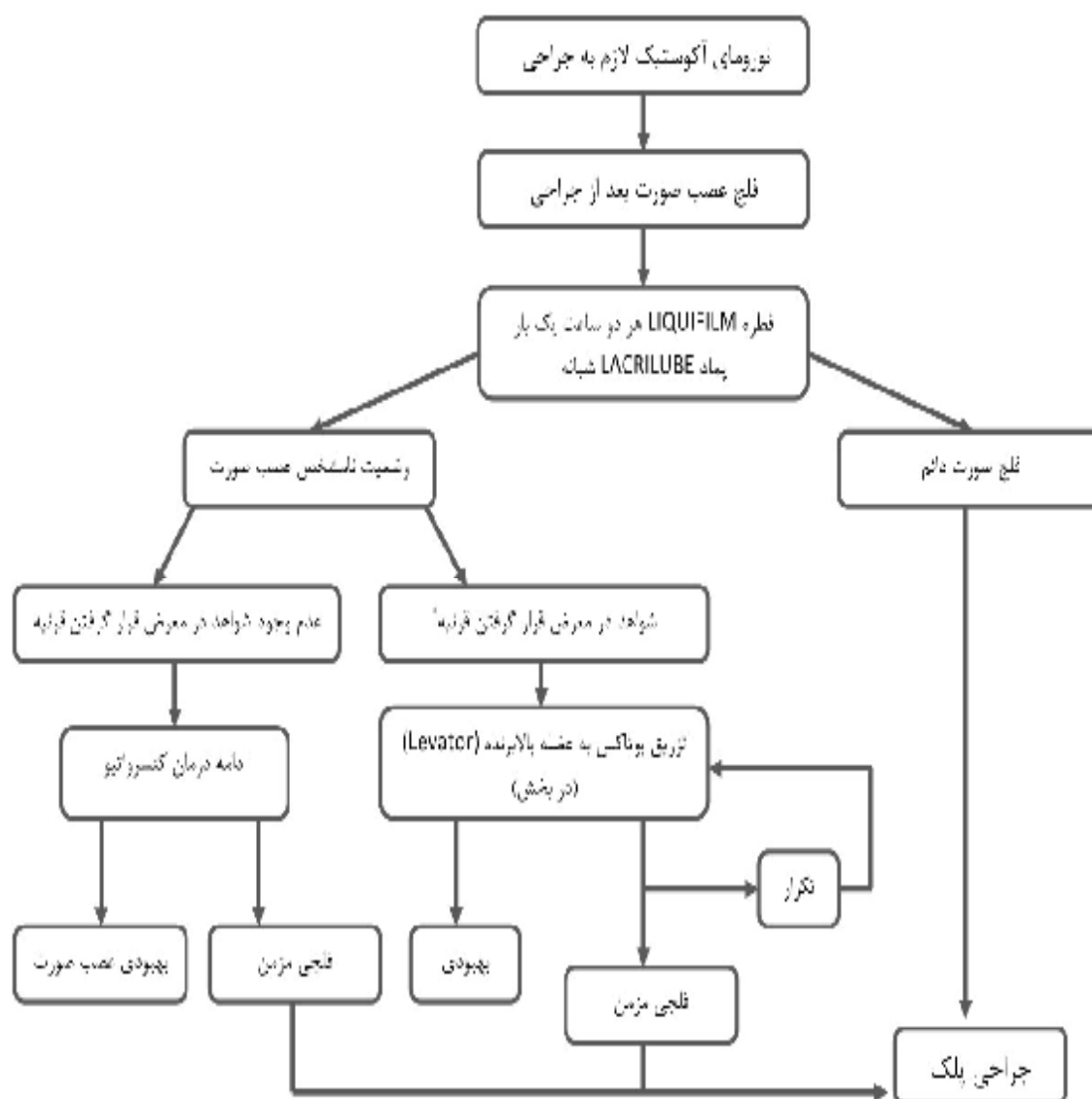
در معاینه باید به میزان باز بودن چشم در سه حالت عادی، بستن ملایم و بستن محکم چشم‌ها دقت کرد. همچنین تعداد، کیفیت و قدرت پلک زدن و میزان ترشح اشک مورد توجه قرار گیرد.<sup>61 و 62</sup>

میزان کشیدگی (Retraction) در پلک بالا و پایین، وجود فنومن بل (Bells Phenomena) یا حرکت به طرف بالا و خارج کره چشم با بستن چشم‌ها). حس قرنیه و قرمزی ملتحمه Conjunctiva از موارد دیگری است که باید مورد توجه قرار گیرد. همه بیماران باید برای وجود خراش یا زخم قرنیه بررسی و میزان بینایی آنها تعیین شود.<sup>67 و 68</sup>

لازم است از نظر استاتیک و دینامیک بیمار را بررسی و علاوه بر فتوگرافی از بیمار فیلم هم تهیه شود.<sup>66</sup>

اقدامات اولیه بدون توجه به اینکه فلج عصب صورتی به چه علت ایجاد شده و دائمی است یا موقت، شامل موارد ذیل می‌باشد.<sup>65-68</sup>

1. استفاده از اشک مصنوعی هر 3 الی 4 ساعت یکبار در طی روز
2. استفاده از پمادهای چشمی در هنگام شب
3. آموزش چسب زدن پلک برای جلوگیری از خشک شدن قرنیه خصوصاً در طی شب
4. استفاده از دستگاه‌های بخور در طی شب
5. در صورت لزوم و تشخیص پزشک پوشاندن چشم با پد یا یک لایه پلاستیک در طی شب
6. استفاده از لنزهای تماسی Contact Lens بر اساس نظر چشم پزشک



دانش پزشکی، دانشکده پزشکی، چشم و زخم، ارباب

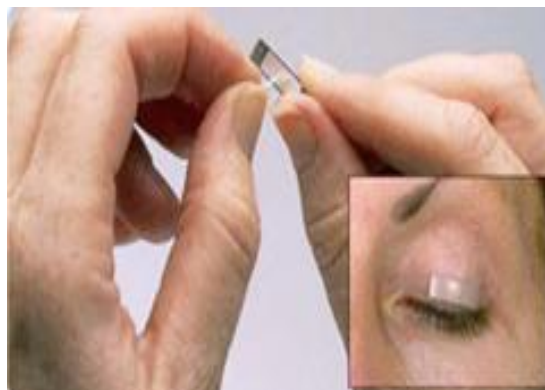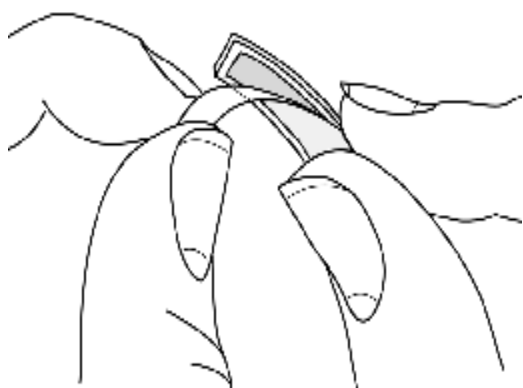
## تصویر 2- دیاگرام مراحل درمان فلج عصب صورت ایجاد شده بعد از جراحی نورمای آکوستیک

در برابر خوردگی دارد و بیشتر در صنعت هواپیماسازی و نیز وسایل الکترونیکی کاربرد دارد، در ایران در دسترس نیست. اما در کشورهای دیگر در بازار موجود و رنگ‌های متنوع آنها باعث می‌شود، بیماران با رنگ پوست متفاوت بتوانند از آن استفاده نمایند. وزنه‌ها از 0/6 تا 2/8 گرم متفاوت و زیست سازگار Biocompatible هستند.<sup>60-62</sup>

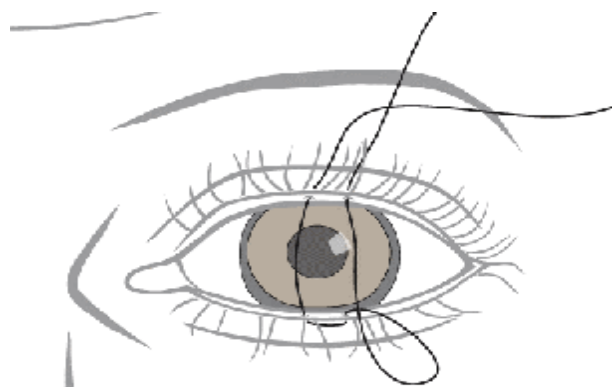
## اقدامات موقتی

در بیمارانی که حدس زده می‌شود فلج عصب صورتی موقت بوده و بعد از مدتی خوب می‌شود، می‌توان با اقدامات ذیل از چشم محافظت کرد:

1. وزنه خارجی External Weight Loading این وزنه‌ها از جنس Tantalum هستند. این فلز مقاومت زیادی



تصویر 3- وزنه خارجی از جنس Tantalum



تصویر 4- تارسورافی با بخیه

#### اقدامات دائمی

این اقدامات را به دو روش استاتیک و دینامیک تقسیم می‌کنند.

#### اقدامات استاتیک در پلک بالا

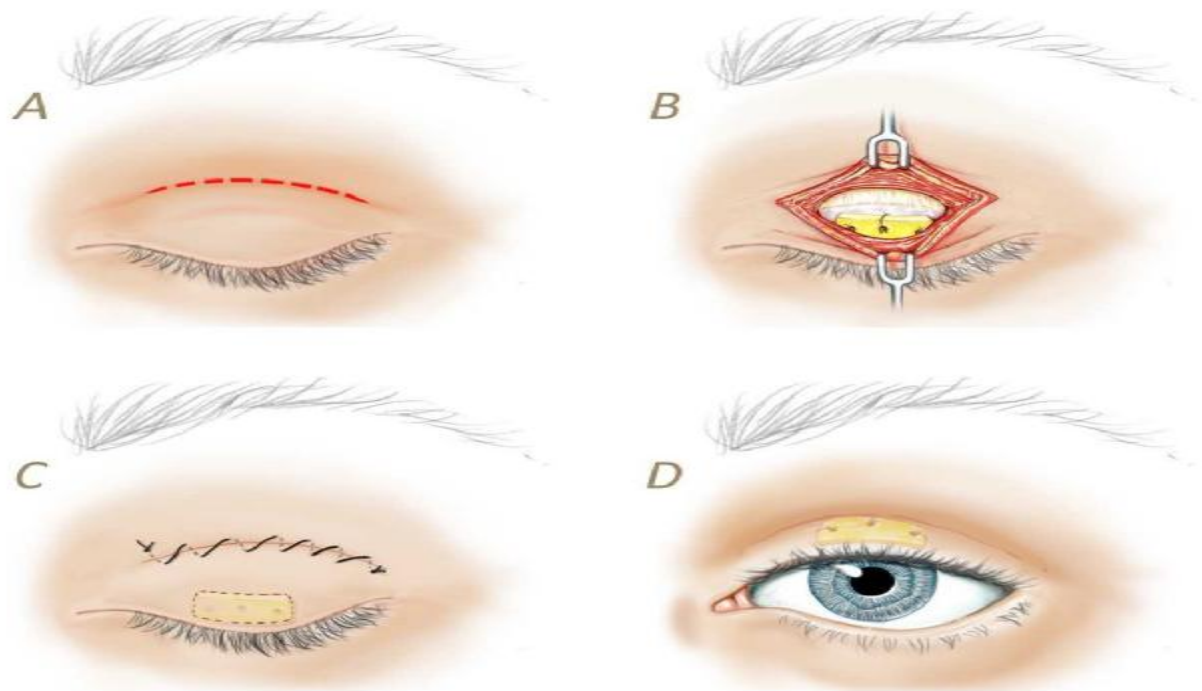
1. وزنه داخلی Internal Weight Loading یک روش استاتیک بوده و شایعترین عمل جراحی برای پلک بالا است. در این روش از پلاک‌های طلا یا پلاتین استفاده می‌شود. پلاتین به علت جرم بالاتر و نیز زیست سازگاری بیشتر برای این موضوع مناسب‌تر است.

2. تزریق اسید هیالورونیک در پلک فوقانی می‌تواند مشابه وزنه عمل کرده باعث پایین آمدن پلک شود. همچنین می‌توان آن را در پلک پایین تزریق کرد که به بالا آمدن پلک و محافظت از قرنیه کمک می‌کند.<sup>68</sup>

3. تزریق بوتاکس: تزریق بوتاکس در عضله لواتور می‌تواند باعث ایجاد پتوز و پوشانده شدن قرنیه و محافظت از آن شود. در این روش پلک برگردانده می‌شود و پنج واحد بوتاکس در لبه بالایی تارس تزریق می‌گردد. معمولاً اثر بوتاکس تا 6 هفته باقی می‌ماند.<sup>69و70</sup>

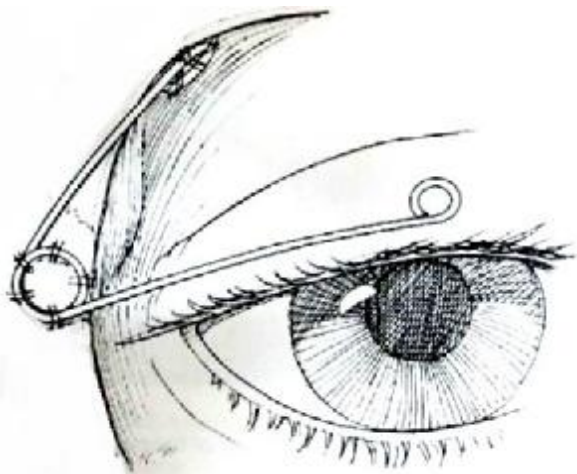
در هنگام تزریق باید دقت کرد به اشتباه در عضله رکتوس فوقانی تزریق نشود که هم دوبینی ایجاد شده و هم فنومن بل برای محافظت از قرنیه دچار اشکال می‌گردد.

4. تارسورافی: با بخیه یا چسب Glue قابل انجام است و می‌توان آن را لترال، سانترال یا مدیال (Medial Para Central) انجام داد. در صورتی که فقط از بخیه استفاده شود معمولاً 2 تا 3 هفته بیشتر باقی نمی‌ماند و اگر بخواهیم طولانی‌تر باقی بماند باید قسمتی از اپیتلیوم پلک پایین و بالا برداشته شده و در همان محل در دو لایه به هم بخیه شوند.<sup>62-60</sup>



تصویر 5 - مراحل گذاشتن وزنه داخلی در پلک بالا

نشسته و به علت نیروی جاذبه پلک را پایین می آورد، فنر در حالت خوابیده هم عمل می کند. با این همه گذاشتن درست آن مهارت می خواهد و ممکن است به مرور بشکند. توصیه شده است در افراد جوان تر از فنر و در بیماران مسن از وزنه استفاده شود.<sup>73</sup>



تصویر 6 - قرار دادن فنر یا Spring

3. مولرکتومی Mullerectomy: روش دیگر استاتیک، برداشتن عضله مولر است که از طریق برش در ملتحمه

با پلاتین می توان پلاک های نازکتری تهیه کرد و دیده شدن پلاک را که یکی از عوارض و علل نارضایتی این عمل جراحی است کاهش داد. جدیداً هم از یک زنجیر قابل انعطاف پلاتین - ایریدیم استفاده شده است. همچنین می توان از وزنه های جنس سیلیکون هم استفاده کرد.<sup>60</sup> معمولاً وزن این طلا یا پلاتین 1 تا 1/2 گرم و باید به اندازه ای وزن داشته باشد که پلک بالا را به اندازه ای پایین بیاورد که فقط 2 میلی متر باز بماند. این پلاک را می توان بی حسی یا با IV Sedation گذاشت و باید آن را به لبه بالایی تارس فیکس کرد. محل گذاشتن آن زیر عضله اوربیکولار است و بعضی ها توصیه کرده اند روی آن با یک فلپ چربی پری آپونوروتیک پوشانده شود تا کمتر دیده شود. از عوارض وزنه ها می توان به ایجاد پتوز، دیده شدن پلاک، اکسپوز شدن آن و به وجود آمدن آلرژی یا عفونت اشاره کرد.

یکی از مزایای این روش این است که اگر فلج عصب صورتی خوب شد به راحتی می توان پلاک یا زنجیر را خارج کرد.<sup>72,71</sup>

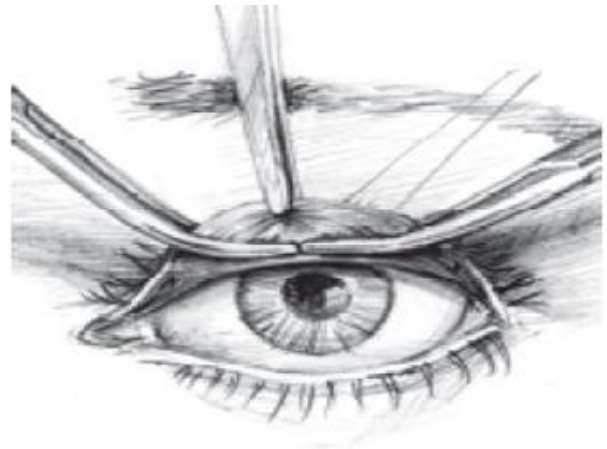
2. فنر یا Spring: این روش هم استاتیک بوده از یک وایر به شکل انتهای سنجاق قفلی استفاده می شود. یک پایه آن در لبه پلک و پایه دیگر زیر لبه اربیت گذاشته می شود. بر خلاف وزنه که فقط در حالت ایستاده یا

نشریه جراحی ایران، دوره 25، شماره 1، سال 1396

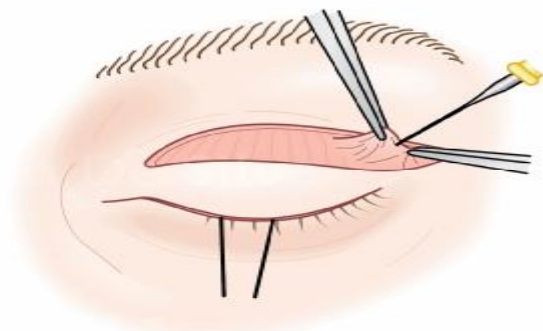
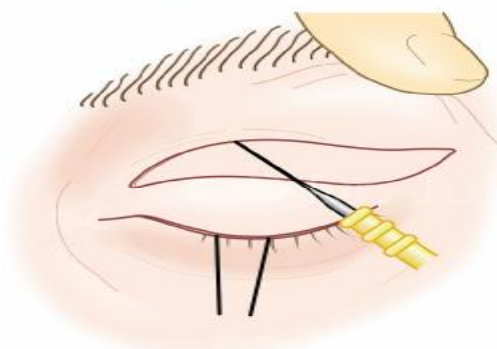
4. طویل کردن عضله لواتور: در این روش استاتیک، فاصله‌ای که بین پلک‌ها در حالت ایستاده وجود دارد اندازه‌گیری شده و به همان اندازه طول عضله لواتور اضافه می‌شود. برای طویل کردن عضله از فاشیای تمپورال استفاده شده و با برش بلفاروپلاستی طول مناسب فاشیا به اضافه دو میلی‌متر بین قسمت عضلانی لواتور گذاشته شده و بخیه می‌شود.<sup>60 و 66</sup>

5. بلفاروتومی Blepharotomy این روش هم از طریق پوست و هم از طریق ملتحمه قابل انجام است. از طریق پوست مانند بلفاروپلاستی برش داده شده و همه عناصر تا ملتحمه قطع می‌شوند به روش از ملتحمه در لبه بالایی تارس برش داده شده و همه عناصر تا پوست قطع می‌شوند. بلفاروتومی زیاد استفاده نداشته و علاوه بر دفورمیتی که ایجاد می‌کند بازگشت‌ناپذیر هم هست.<sup>60 و 66</sup>

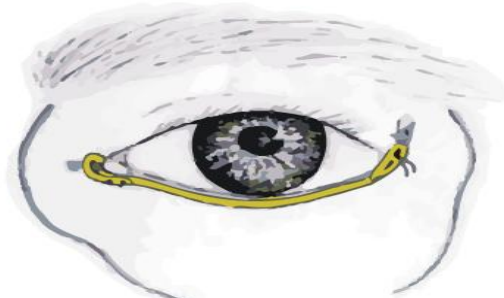
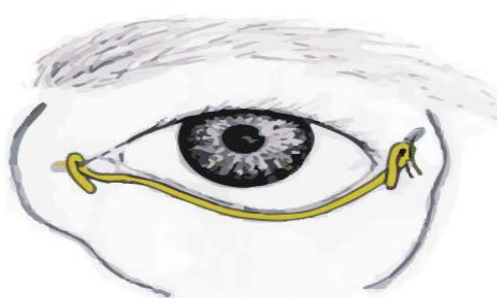
Conjunctiva انجام می‌شود و عضله مولر به طور کامل یا ناقص برداشته شده و باعث پایین آمدن پلک بالا به میزان 2 تا 3 میلی‌متر می‌شود.<sup>61 و 74</sup>



تصویر 7- برداشتن عضله مولر (مولرکتومی)



تصویر 8- بلفاروتومی



تصویر 9 - روش گذاشتن اسلینگ در پلک پایین



1. انتقال عضله تمپورال به پلک پایین و بالا به طور همزمان یا برای پلک بالا دینامیک و برای پلک پایین استاتیک انجام می‌شود که در این بیماران فرد با فشار دادن دندان‌ها به هم پلک می‌زند. از نظر تکنیکی ساده ولی بدست آوردن نتیجه مطلوب مشکل است.<sup>78و61</sup>

2. انتقال فلپ آزاد عضلانی از پلاتیسم یا گراسیلیس به همراه Cross Facial Nerve Graft که هم از نظر تکنیک جراحی مشکل و هم نتیجه مطلوب به سختی بدست می‌آید و فقط در بیماران زیر 20 سال توصیه می‌شود.<sup>79</sup>

ترکیب وزنه پلک بالا، تارسورافی لترال یا کانتوپکسی لترال به همراه اسلینگ پلک پایین شایعترین روش ترکیبی اصلاح وضعیت چشم در فلج عصب صورتی است.<sup>80</sup>

اپی فورا Epiphora یک ناراحتی شایع در بیماران فلج عصب صورتی است. در این عارضه تولید اشک زیاد و اشکال در خروج اشک از چشم هم وجود داشته و به طور غیرطبیعی روی صورت جاری می‌شود. معمولاً این عارضه با اصلاح افتادگی پلک و نیز استفاده از لوپریکانت تصحیح می‌شود. گاهی نیاز به انتوباسیون سیستم اشکی وجود دارد. همچنین با تزریق 5 واحد بوتاکس در داخل غده اشکی می‌توان ترشح اشک را کاهش داد.<sup>82و81</sup>

### سینکیزی اطراف چشم Periocular Synkinesis

در این حالت حرکات غیر طبیعی چشم یا اشک آمدن از چشم در هنگام حرکات دهان مانند غذا خوردن یا صحبت کردن دیده می‌شود. علت رشد Aberrant عصبی است و درمان آن تزریق بوتاکس در عضله اربیکولاریس و در موارد نادر جراحی است.<sup>83</sup>

### افتادگی ابرو

در بیماران با فلج عصب فاشیال به تدریج افتادگی ابرو در طرف فلج اتفاق افتاده و ایجاد عدم تقارن می‌نماید. در این بیماران لیفت ابرو با آندوسکوپ یا به روش باز می‌تواند به هماهنگی و تقارن ابروها کمک نماید. اما پس از مدتی مجدداً این عدم تقارن ایجاد می‌شود. به همین دلیل بعضی صاحب‌نظران توصیه کرده‌اند، در طی عمل، لیفت ابروی طرف فلج همراه با قطع شاخه فرونتال عصب در طرف سالم انجام شود تا نتیجه لیفت ابرو ماندگار و متقارن باشد.<sup>85و84</sup>

### روش‌های استاتیک در پلک پایین

در پلک پایین سه اتفاق ممکن است برای بیماران با فلج عصب صورتی بیفتد. این موارد شامل دیده شده اسکلازا Scleral Show، آتروفی عضله اوریبیکولار اکولی و نیز اکتروپیون است.<sup>60</sup>

در درمان افتادگی پلک پایین روش‌های زیر کاربرد دارد:

1. کانتوپکسی مدیال و لترال با Plication لیگامان مربوطه که در افتادگی خفیف کاربرد دارد.

2. اسلینگ تارسورافی لترال یا اسلینگ کانتوس لترال که در افتادگی متوسط کاربرد دارد.

3. اسلینگ با تاندون که در انواع شدید افتادگی پلک کاربرد دارد و معمولاً از تاندون پالماریس بلند (Palmaris Longus) و یا فلکسور رادیال مچ (Flexor Palmaris Longus) یا فاشیا لاتا (Fasia Lata) استفاده می‌شود. تاندون در طرف مدیال به لیگامان کانتوس داخلی و در لترال به خارج لبه اربیت دوخته می‌شود.<sup>75و70،62-60</sup>

در انتقال این بند از لبه پلک باید دقت کرد که دقیقاً 1 تا 2 میلی‌متر پایین‌تر از لبه پلک باشد، زیرا اگر بالاتر باشد باعث انتروپسیون و اگر پایین‌تر باشد باعث تشدید انتروپسیون می‌شود.

4. در صورتی که وزن بافت نرم گونه از روی پلک پایین برداشته شود، میزان افتادگی پلک پایین کاهش خواهد یافت. در روش لیفت چربی گونه Sub Periosteal Face Lift همراه با [Sub Orbicularis Oculi Fat Lift (SOOFL)] و ثابت کردن عضلات وسط صورت به لبه اوربیت، وزن از روی پلک پایین برداشته شده و کشیدگی و افتادگی پلک اصلاح می‌شود. این روش با برش تمپورال، پلک پایین و بوکال انجام می‌گردد.<sup>77و76</sup>

5. در بیماران با تراکسیون شدید که لایه‌های داخلی Inner Lamella هم کوتاه شده است، اضافه کردن Spacer از مخاط کام سخت، غضروف یا ADM انسانی یا حیوانی با قطع کردن عضلات پایین‌کننده پلک می‌تواند کمک کننده باشد.<sup>78</sup>

### درمان‌های دینامیک

در درمان دینامیک با انتقال اسلینگ عضلانی یا عضله، پلک زدن و بستن چشم برای بیمار امکان‌پذیر می‌گردد.

### چروک پیشانی

در بیماران با فلج عصب صورتی، در طرف فلج به علت از کار افتادن عضله فرونتال، در پیشانی چروک‌های عرضی ایجاد نمی‌شوند. با افزایش سن این باعث عدم تقارن کاملاً واضح در دو طرف پیشانی می‌شود. با

تزیق بوتاکس به راحتی می‌توان این چروک را برطرف کرد، ولی معمولاً اثر آن 4 تا 6 ماه بیشتر باقی نمی‌ماند. ایجاد اثر دائمی نیاز به جراحی با قطع عصب فرونتال طرف سالم یا برش‌های عرضی عضله فرونتال دارد.<sup>86</sup>

**Abstract:****Facial Nerve Palsy: Part I: Review of Eye Symptoms and its Treatment**

*Fatemi M. J. MD* <sup>\*</sup>, *Emami S. A. MD* <sup>\*\*</sup>, *Akbari H. MD* <sup>\*\*\*</sup>, *Kazemi Ashtiani A. MD* <sup>\*\*</sup>  
*Akhoondinasab M. R. MD* <sup>\*\*\*</sup>, *Farokh Forghani S. MD* <sup>\*\*\*</sup>, *Shafaei Y. MD* <sup>\*\*\*</sup>  
*Fatemi M. A* <sup>\*\*\*\*</sup>

(Received: 14 Jan 2017      Accepted: 4 April 2017)

Facial nerve palsy affects individuals of all ages, races, and sexes. Psychological and functional implications of the paralysis present a devastating management problem to those afflicted. Facial paralysis following trauma, surgery or due to idiopathic (unknown), eye health at risk.

The most devastating sequelae of facial nerve paralysis is the loss of eyelid function. The inability to blink and protect the globe can lead to exposure keratitis, corneal abrasion and even the loss of vision. For this reason, treatment of eye complications for facial paralysis is of major importance. Various methods such as medical treatments (botulinum toxin) or surgical (internal or external weights on the upper eyelid or tarsorrhaphy) are used. So careful planning and long-term it is necessary to revive the eyelids and face. In this study reviews the various eye problems and the way we treat it.

**Key Words:** *Facial, Nerve Palsy, Eye Symptoms*

<sup>\*</sup> *Professor of Plastic & Reconstructive Surgery, Burn Research Center, Iran University of Medical Sciences, Hazrate Fateme Hospital, Tehran, Iran*

<sup>\*\*</sup> *Associate Professor of Plastic & Reconstructive Surgery, Burn Research Center, Iran University of Medical Sciences, Hazrate Fateme Hospital, Tehran, Iran*

<sup>\*\*\*</sup> *Assistant Professor of Plastic & Reconstructive Surgery, Burn Research Center, Iran University of Medical Sciences, Hazrate Fateme Hospital, Tehran, Iran*

<sup>\*\*\*\*</sup> *Bachelor Sciences Student of Cellular and Molecular Biology, Burn Research Center, Iran University of Medical Sciences, Tehran, Iran*

## References:

1. Ishii LE, Godoy A, Encarnacion CO, Byrne PJ, Boahene K, Ishii M. What faces reveal: impaired affect display in facial paralysis? *The Laryngoscope*. 2011 Jun 1; 121(6): 1138-43.
2. Ishii LE. Facial Nerve Rehabilitation. *Facial Plastic Surgery Clinics of North America*. 2016 Nov 30; 24(4): 573-5.
3. Constantinides M, Galli SK, Miller PJ. Complications of static facial suspensions with expanded polytetrafluoroethylene (ePTFE). *The Laryngoscope*. 2001 Dec 1; 111(12): 2114-21.
4. Arrigg P, Miller D. A new lid sign in seventh nerve palsy. *Annals of ophthalmology*. 1985 Jan; 17(1): 43-5.
5. Alsuhaibani AH. Facial nerve palsy: Providing eye comfort and cosmesis. *Middle East African journal of ophthalmology*. 2010 Apr 1; 17(2): 142.
6. Ballantyne JP. The Acute Facial Palsies. *Journal of Neurology, Neurosurgery & Psychiatry*. 1978 Dec 1; 41(12): 1149-1149.
7. Rahman I, Sadiq SA. Ophthalmic management of facial nerve palsy: a review. *Survey of ophthalmology*. 2007 Apr 30; 52(2): 121-44.
8. Bron AJ, Tripathi RC, Tripathi BJ: *Wolff's anatomy of the eye and orbit*. London: Chapman and Hall Medical, 1997.ed 8, chap 5, pp 205-9.
9. Hall-Craggs ECB: *Anatomy as a basis for clinical medicine*. Baltimore, MD: Urban and Schwarzenberg, 1990. Ed 2, chap 9, pp 449-59.
10. Kumar A, Mafee MF, Mason T. Value of imaging in disorders of the facial nerve. *Topics in Magnetic Resonance Imaging*. 2000 Feb 1; 11(1): 38-51.
11. Devriese PP, Schumacher T, Scheide A, Jongh RH, Houtkooper JM. Incidence, prognosis and recovery of Bell's palsy A survey of about 1000 patients (1974-1983). *Clinical Otolaryngology & Allied Sciences*. 1990 Feb 1; 15(1): 15-27.
12. Hauser WA, Karnes WE, Annis J, Kurland LT. Incidence and prognosis of Bell's palsy in the population of Rochester, Minnesota. In *Mayo Clinic Proceedings* 1971 Apr (Vol. 46, No. 4, pp. 258-264).
13. Hohman MH, Bhamra PK, Hadlock TA. Epidemiology of iatrogenic facial nerve injury: A decade of experience. *The Laryngoscope*. 2014 Jan 1; 124(1): 260-5.
14. Lorch M, Teach SJ. Facial nerve palsy: etiology and approach to diagnosis and treatment. *Pediatric emergency care*. 2010 Oct 1; 26(10): 763-9.
15. Morris AM, Deeks SL, Hill MD, Midroni G, Goldstein WC, Mazzulli T, Davidson R, Squires SG, Marrie T, McGeer A, Low DE. Annualized incidence and spectrum of illness from an outbreak investigation of Bell's palsy. *Neuroepidemiology*. 2002 Aug 30; 21(5): 255-61.
16. Rowlands S, Hooper R, Hughes R, Burney P. The epidemiology and treatment of Bell's palsy in the UK. *European journal of neurology*. 2002 Jan 20; 9(1): 63-7.
17. Perlow JH, Wigton T, Hart J, Strassner HT, Nageotte MP, Wolk BM. Birth trauma. A five-year review of incidence and associated perinatal factors. *The Journal of reproductive medicine*. 1996 Oct; 41(10): 754-60.
18. Peitersen E. Bell's palsy: the spontaneous course of 2,500 peripheral facial nerve palsies of different etiologies. *Acta Oto-Laryngologica*. 2002 Jan 1; 122(7): 4-30.
19. Park HW, Watkins AL. Facial paralysis; analysis of 500 cases. *Archives of physical medicine and rehabilitation*. 1949 Dec; 30(12): 749-62.
20. May M, Hardin WB, Sullivan J, Wette R. Natural history of Bell's palsy: The salivary flow test and other prognostic indicators. *The Laryngoscope*. 1976 May 1; 86(5): 704-12.
21. Adour KK, Byl FM, Hilsinger Jr RL, Kahn ZM, Sheldon MI. The true nature of Bell's palsy: analysis of 1,000 consecutive patients. *The Laryngoscope*. 1978 May; 88(5): 787-801.
22. Parry CW, King PF. Results of treatment in peripheral facial paralysis. *The Journal of Laryngology & Otology*. 1977 Jul 1; 91(07): 551-64.
23. Peitersen E. The natural history of Bell's palsy. *Otology & Neurotology*. 1982 Oct 1; 4(2): 107-11.
24. Sittel C, Sittel A, Guntinas-Lichius O, Eckel HE, Stennert E. Bell's palsy: a 10-year experience with antiphlogistic-rheologic infusion therapy. *Otology & Neurotology*. 2000 May 1; 21(3): 425-32.
25. Smith IM, Heath JP, Murray JA, Cull RE. Idiopathic facial (Bell's) palsy: a clinical survey of prognostic factors. *Clinical Otolaryngology & Allied Sciences*. 1988 Feb 1; 13(1): 17-23.
26. Holland NJ, Weiner GM. Recent developments in Bell's palsy. *Bmj*. 2004 Sep 2; 329(7465): 553-7.
27. Katusic SK, Beard CM, Wiederholt WC, Bergstralh EJ, Kurland LT. Incidence, clinical features, and prognosis in Bell's palsy, Rochester, Minnesota, 1968-1982. *Annals of neurology*. 1986 Nov 1; 20(5): 622-7.
28. Barrs DM, Fukushima T, McElveen Jr JT. Digital camera documentation system for facial nerve outcome assessment. *Otology & neurotology*. 2001 Nov 1; 22(6): 928-30.
29. Mamoli B, Neumann H, Ehrmann L. Recurrent Bell's palsy. *Journal of neurology*. 1977 Jun 1; 216(2): 119-25.
30. Roob G, Fazekas F, Hartung HP. Peripheral facial palsy: etiology, diagnosis and treatment. *European neurology*. 1999 Jan 13; 41(1): 3-9.
31. McCormick DP, Spruance RB. Herpes simplex virus as a cause of Bell's palsy. *Reviews in medical virology*. 2000 Sep 1; 10(5): 285-9.
32. Murakami S, Mizobuchi M, Nakashiro Y, Doi T, Hato N, Yanagihara N. Bell palsy and herpes simplex

- virus: identification of viral DNA in endoneurial fluid and muscle. *Annals of internal medicine*. 1996 Jan 1; 124 (1-Part-1): 27-30.
33. Ahmed A. When is facial paralysis Bell palsy? Current diagnosis and treatment. *Cleve Clin J Med*. 2005 May 1; 72(5): 398-401.
  34. Serinken M, Eken C, Dal O, Kutlu M. Man with Facial Nerve Palsy and Ear Pain. *Annals of emergency medicine*. 2016 Jan 1; 67(1): 148.
  35. Özkale Y, Erol İ, Saygi S, Yılmaz İ. Overview of Pediatric Peripheral Facial Nerve Paralysis Analysis of 40 Patients. *Journal of child neurology*. 2015 Feb 1; 30(2): 193-9.
  36. Gupta N, Dass A, Goel N, Tiwari S. Tuberculous Otitis Media Leading to Sequential Bilateral Facial Nerve Paralysis. *Iranian journal of otorhinolaryngology*. 2015 May; 27(80): 231.
  37. Majima E, Sakano Y, Ito K. Clinical observations and virus serological diagnosis of polio-like diseases. 3. Facial palsy. *Nihon Shonika Gakkai zasshi. Acta paediatrica Japonica*. 1967 Jul 1; 71(7): 769.
  38. Ferrari M. Isolated paralysis of the facial nerve in the course of acute anterior poliomyelitis. *La Riforma medica*. 1964 Oct 17; 78: 1164.
  39. Incecik F, Herguner MO, Altunbasak S. Facial palsy caused by mumps parotitis. *Neurology India*. 2009 Jul 1; 57(4): 511.
  40. Kondo K, Kanaya K, Baba S, Yamasoba T. Mumps, cervical zoster, and facial paralysis: coincidence or association? Case reports in otolaryngology. 2014 Feb 6; 2014.
  41. Singal A, Vij A, Pandhi D. Lepromatous leprosy with bilateral facial nerve palsy and hyperthyroidism. *Indian journal of leprosy*. 2006; 78(3): 291.
  42. Walter RS, Eppes SC. Cat scratch disease presenting with peripheral facial nerve paralysis. *Pediatrics*. 1998 May 1; 101(5): e13-.
  43. Patey O, Ollivaud L, Breuil J, Lafaix C. Unusual neurologic manifestations occurring during dengue fever infection. *The American journal of tropical medicine and hygiene*. 1993 Jun; 48(6): 793-802.
  44. Kuhlman A, Rashid S, Agarwal R. Double Whammy: Trauma Leading to Sequential Bilateral Facial Nerve Palsy. *Pediatric neurology*. 2016 Mar 3.
  45. Li Q, Jia Y, Feng Q, Tang B, Wei N, Zhang Y, Li Y, Zhang X. Clinical features and outcomes of delayed facial palsy after head trauma. *Auris Nasus Larynx*. 2016 Oct 31; 43(5): 514-7.
  46. Stomeo F. [Possibilities of diagnostic errors in paralysis of the 7th cranial nerve]. *Acta otorhinolaryngologica Italica: organo ufficiale della Societa italiana di otorinolaringologia e chirurgia cervico-facciale*. 1988 Dec; 9(6): 629-33.
  47. Chan HH, Asadi H, Dowling R, Hardy TG, Mitchell PJ. Facial Nerve Injury as a Complication of Endovascular Treatment for Cavernous Dural Arteriovenous Fistula. *Orbit*. 2014 Dec 1; 33(6): 462-4.
  48. Leonetti JP, Marzo SJ, Anderson DA, Sappington JM. Neoplastic causes of nonacute facial paralysis: A review of 221 cases. *Ear, Nose & Throat Journal*. 2016 Sep 1; 95(9): 390.
  49. Huffman MD, Baker RS, Stava MW, Chuke JC, Rouholiman BR, Porter JD. Kinematic analysis of eyelid movements in patients recovering from unilateral facial nerve palsy. *Neurology*. 1996 Apr 1; 46(4): 1079-85.
  50. Takahashi A, Fujiwara R. Familial Bell's palsy-report of seven families. *Clin Neurol*. 1971; 11: 454-61.
  51. Duggan M, Ames W, Papsin B, Berdock S. Facial nerve palsy: a complication following anaesthesia in a child with Treacher Collins syndrome. *Pediatric Anesthesia*. 2004 Jul 1; 14(7): 604-6.
  52. Marner E. Congenital bilateral sixth and seventh cranial nerve palsies associated with extremal aplasia (möbius 'syndrome). *Acta ophthalmologica*. 1951 Jun 1; 29(2): 129-37.
  53. Berker N, Acaroglu G, Soykan E. Goldenhar's syndrome (oculo-auriculo-vertebral dysplasia) with congenital facial nerve palsy. *Yonsei medical journal*. 2004 Feb 1; 45(1): 157-60.
  54. Abraham-inpijn L, Oosting J, Hart AA. Bell's palsy: factors affecting the prognosis in 200 patients with reference to hypertension and diabetes mellitus. *Clinical Otolaryngology & Allied Sciences*. 1987 Oct 1; 12(5): 349-55.
  55. Kamaratos A, Kokkoris S, Protopsaltis J, Agorgianitis D, Koumpoulis H, Lentzas J, Melidonis A, Giannoulis G. Simultaneous bilateral facial palsy in a diabetic patient. *Diabetes Care*. 2004 Feb 1; 27(2): 623-4.
  56. Vrabec JT, Isaacson B, Van Hook JW. Bell's palsy and pregnancy. *Otolaryngology-Head and Neck Surgery*. 2007 Dec 1; 137(6): 858-61.
  57. Commins DJ, Chen JM. Multiple sclerosis: a consideration in acute cranial nerve palsies. *Otology & Neurotology*. 1997 Sep 1; 18(5): 590-5.
  58. Fu KK, Ko A. The treatment with alendronate in hemifacial spasm associated with Paget's disease of bone. *Clinical neurology and neurosurgery*. 2000 Mar 31; 102(1): 48-51.
  59. Schielke E, Pfister HW, Einhäupl K. Peripheral facial nerve palsy associated with HIV infection. *The Lancet*. 1989 Mar 11; 333(8637): 553-4.
  60. Joseph SS, Joseph AW, Douglas RS, Massry GG. Periocular Reconstruction in Patients with Facial Paralysis. *Otolaryngologic Clinics of North America*. 2016 Apr 30; 49(2): 475-87.
  61. Leckenby JI, Ghali S, Butler DP, Grobbelaar AO. Reanimation of the brow and eye in facial paralysis: Review of the literature and personal algorithmic approach. *Journal of Plastic, Reconstructive & Aesthetic Surgery*. 2015 May 31; 68(5): 603-14.
  62. Kinney SE, Seeley BM, Seeley MZ, Foster JA. Oculoplastic surgical techniques for protection of the

- eye in facial nerve paralysis. *Otology & Neurotology*. 2000 Mar 1; 21(2): 275-83.
63. Seiff SR, Chang Jr JS. The staged management of ophthalmic complications of facial nerve palsy. *Ophthalmic Plastic & Reconstructive Surgery*. 1993 Dec 1; 9(4): 241-9.
64. Keen MS, Burgoyne JD, Kay SL. Surgical management of the paralyzed eyelid. *Ear, nose, & throat journal*. 1993 Oct; 72(10): 692-59.
65. Custer PL. Ophthalmic management of the facial palsy patient. In *Seminars in plastic surgery* 2004 Feb (Vol. 18, No. 01, pp. 31-38). Copyright© 2004 by Thieme Medical Publishers, Inc., 333 Seventh Avenue, New York, NY 10001 USA.
66. Yoo J, Matic D. Transnasal tendon suspension for the paralyzed lower eyelid. *Journal of Plastic, Reconstructive & Aesthetic Surgery*. 2015 Aug 31; 68(8): 1072-8.
67. May M, Hoffmann DF, Buerger GF, Soll DB. Management of the paralyzed lower eyelid by implanting auricular cartilage. *Archives of Otolaryngology-Head & Neck Surgery*. 1990 Jul 1; 116(7): 786-8.
68. Seiff SR, Chang J. Management of ophthalmic complications of facial nerve palsy. *Otolaryngologic Clinics of North America*. 1992 Jun; 25(3): 669-90.
69. Smith MF, Goode RL. Eye protection in the paralyzed face. *The Laryngoscope*. 1979 Mar 1; 89(3): 435-42.
70. Catalano PJ, Bergstein MJ, Biller HF. Comprehensive management of the eye in facial paralysis. *Archives of Otolaryngology-Head & Neck Surgery*. 1995 Jan 1; 121(1): 81-6.
71. Henstrom DK, Lindsay RW, Cheney ML, Hadlock TA. Surgical treatment of the periocular complex and improvement of quality of life in patients with facial paralysis. *Archives of facial plastic surgery*. 2011 Mar 21; 13(2): 125-8.
72. Seiff SR, Boerner M, Carter SR. Treatment of facial palsies with external eyelid weights. *American journal of ophthalmology*. 1995 Nov 30; 120(5): 652-7.
73. Hontanilla B. Weight measurement of upper eyelid gold implants for lagophthalmos in facial paralysis. *Plastic and reconstructive surgery*. 2001 Nov 1; 108(6): 1539-43.
74. Leatherbarrow B, Collin JR. Eyelid surgery in facial palsy. *Eye*. 1991 Sep 1; 5(5): 585-90.
75. Lee V, Currie Z, Collin JR. Ophthalmic management of facial nerve palsy. *Eye*. 2004 Dec 1; 18(12): 1225-34.
76. Sendul SY, Cagatay HH, Dirim B, Demir M, Acar Z, Olgun A, Can E, Guven D. Effectiveness of the Lower Eyelid Suspension Using Fascia Lata Graft for the Treatment of Lagophthalmos due to Facial Paralysis. *Bio Med research international*. 2015 Mar 4; 2015.
77. Annamaneni RC, Reddy MD, Srikanth R, Moturi S, Komuravelly A, Sadam SR, Kanth S. To Evaluate the Feasibility of Neurotisation of Facial Nerve Branches with Ipsilateral Masseteric Nerve: An Anatomic Study. *Journal of clinical and diagnostic research: JCDR*. 2014 Apr; 8(4): NC04.
78. Seiff SR, Sullivan JH, Freeman LN, Ahn J. Pretarsal fixation of gold weights in facial nerve palsy. *Ophthalmic Plastic & Reconstructive Surgery*. 1989 Jun 1; 5(2): 104-9.
79. Sohrab M, Abugo U, Grant M, Merbs S. Management of the Eye in Facial Paralysis. *Facial Plastic Surgery*. 2015 Apr; 31(02): 140-4.
80. Seiff SR, Chang Jr JS. The staged management of ophthalmic complications of facial nerve palsy. *Ophthalmic Plastic & Reconstructive Surgery*. 1993 Dec 1; 9(4): 241-9.
81. Portelinha J, Passarinho MP, Costa JM. Neuro-ophthalmological approach to facial nerve palsy. *Saudi Journal of Ophthalmology*. 2015 Mar 31; 29(1): 39-47.
82. Sadiq SA, Downes RN. A clinical algorithm for the management of facial nerve palsy from an oculoplastic perspective. *Eye*. 1998 Mar 1; 12(2): 219-23.
83. Roberto Filipo MD, Elio De Seta MD, Rocco Plateroti MD, Giorgio Balsamo MD, Annarita Vestri MD, Bertoli GA. Medial canthoplasty and platinum-weight implant: Strategy for prevention of ocular complications following facial palsy. *Mediterr J Otol*. 2006; 2: 9-13.
84. Vásquez LM, Medel R. Lagophthalmos after facial palsy: current therapeutic options. *Ophthalmic research*. 2014 Oct 18; 52(4): 165-9.
85. Ziahosseini K, Nduka C, Malhotra R. Ophthalmic grading of facial paralysis: need for a closer look. *British Journal of Ophthalmology*. 2015 Sep 1; 99(9): 1171-5.
86. Seiff SR. Surgical management of seventh nerve paralysis and floppy eyelid syndrome. *Current opinion in ophthalmology*. 1999 Aug 1; 10(4): 242-6.