

مقایسه غیر قرینگی صورت، تنه، بینی و پهنای بیشتر در سمت چپ، یافته جدید

دکتر فرهاد حافظی*، دکتر علی جاودانی**، دکتر بیژن نقیبزاده***، دکتر عباس کاظمی آشتیانی****

چکیده:

زمینه و هدف: غیرقرینگی یافته‌ای شایع در حیوانات (Bilaterian) و خصوصاً انسان می‌باشد. مشاهده و معاینه بسیاری از بیماران و فتوگرافی آنها در طی عمل جراحی راینوپلاستی که عملی متداول در منطقه جغرافیای ما به علت داشتن بزرگترین بینی‌ها و هامپ نسبت به هر مکان دیگری می‌باشد، ما را به این نتیجه رسانده است که در بسیاری از بیماران صورت و بینی در سمت چپ پهن‌تر می‌باشد. این مشاهدات این شک را برمی‌انگیزد که شاید این قانون در مورد تمام بدن صدق کند، بنابراین نویسندگان، این مقاله را برای رسیدن به نتیجه در 3 قسمت طراحی کردند.

مواد و روش‌ها: روش 1 - شرح عمل 50 بیماری که تحت عمل راینوپلاستی قرار گرفته بودند، مطالعه شد تا سمت پهن‌تر یک سوم فوقانی، میانی و تحتانی بینی مشخص شود. روش 2 - عرض صورت و قفسه سینه در 31 بیمار اندازه‌گیری شد تا ارتباط بین آسیمتری صورت و بدن مشخص شود. در همین گروه انتقال تصویر نیمه راست و چپ هر کدام از بیماران بر روی عکس هر کدام از بیماران انجام شد تا تفاوت سمت راست و چپ مورد بررسی قرار گیرد. روش 3 - چهل و هشت سی تی اسکن قفسه سینه و لگن مربوط به 48 بیمار مورد مطالعه قرار گرفت و عرض هر نیمه قفسه سینه و لگن اندازه‌گیری شد.

یافته‌ها: 1- عرض قاعده پره بینی (Alar Base) در 17 بیمار برابر بود و در 5 بیمار (10%) قاعده پره بینی (Alar Base) در سمت راست پهن‌تر بود که این آمار در خصوص سمت چپ 28 بیمار (56%) بود ($P.value=0.001$). استخوان جانبی بینی در 22% بیماران در سمت راست و چپ برابر و در 78% موارد در سمت چپ پهن‌تر بود ($P.value=0.03$). در 11 مورد در سمت راست و در 5 مورد در سمت چپ جهت تقویت (Lower Lateral Cartilage) LLC از الاز استرات (Alar Strut) استفاده شد ($P.value=0.001$). ناحیه اسکرو (Scroll Area) در 21 مورد در سمت چپ که پهن‌تر بود، تحت اصلاح (Trimming) قرار گرفت که در مورد سمت راست در هیچ موردی نیاز به این اقدام نشد. 2- در گروه تنه و صورت 64/5% از موارد در سمت چپ پهن‌تر بودند که البته این نتیجه آماری معنی‌دار نبود، ($P.value=0.2, >0.05$) و انتقال تصویر چپ به چپ و راست به راست نیز نشان‌دهنده همسو بودن پهنای بیشتر صورت و بدن در 68% موارد بود. 3 - در گروه سی تی اسکن 85/35% بیماران غیرقرینگی در قفسه سینه و لگن به صورت هم جهت دیده می‌شد که 68/75% موارد مجدداً سمت چپ عرض بیشتری نسبت به سمت راست داشت ($P.value=0.0015$).

نتیجه‌گیری: غیرقرینگی صورت و بدن در همه افراد جامعه یک قانون است، اما ارتباط این آسیمتری بین صورت، بدن و همچنین عریض‌تر بودن سمت چپ یافته جدیدی بود که از اندازه‌گیری‌های فوق نتیجه‌گیری شد. اهمیت این یافته می‌تواند، ایجاد نگرش جدید در جراح و همچنین بیمار جهت پیش بینی و برنامه‌ریزی بهتر جهت حصول پیامد بهتر اعمال جراحی می‌باشد.

واژه‌های کلیدی: عدم تقارن بدن، صورت، بینی، پهنای چپ

نویسنده پاسخگو: دکتر فرهاد حافظی

تلفن: 22181390

E-mail: info@drhafezi.com

* استاد گروه جراحی ترمیمی و پلاستیک، دانشگاه علوم پزشکی تهران، بیمارستان حضرت فاطمه، مرکز تحقیقات سوختگی

** فلو جراحی ترمیمی و پلاستیک، دانشگاه علوم پزشکی ایران، بیمارستان حضرت فاطمه

*** استاد گروه جراحی گوش و گلو و بینی، دانشگاه علوم پزشکی شهید بهشتی، بیمارستان لقمان

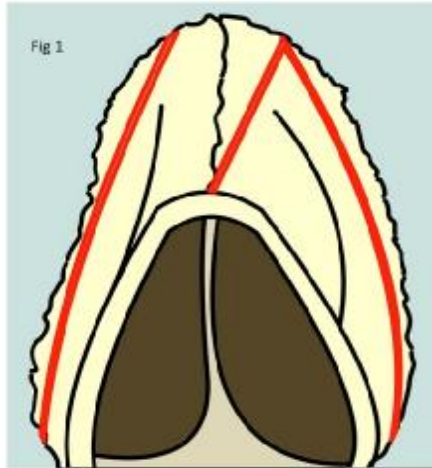
**** دانشیار گروه جراحی ترمیمی و پلاستیک، دانشگاه علوم پزشکی تهران، بیمارستان حضرت فاطمه

تاریخ وصول: 1395/11/30

تاریخ پذیرش: 1396/01/16

زمینه و هدف

سمت عریض تر استئوتومی جانبی به همراه استئوتومی مایل داخلی انجام شده بود (تصویر 1).

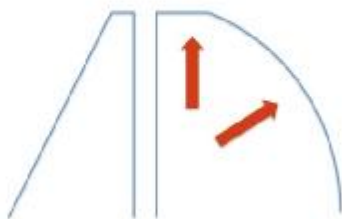

تصویر 1- استئوتومی جانبی در سمت با عرض کمتر و استئوتومی جانبی به همراه استئوتومی مایل داخلی جهت سمت عریض

B. اسپریدر فلاپ به صورت روتین در تمامی موارد این گروه انجام شده بود و جهت برطرف شدن آسیمتری یک سوم میانی در سمت با پهنای کمتر از قطعه‌ای از غضروف به عنوان اسپریدر گرافت (Spreader Graft) استفاده شده بود (تصویر 2).

ULC Asymmetry

Fig 2



تصویر 2- آسیمتری در Upper Lateral Cartilage

با توجه به توزیع جغرافیای انتروپومتریک در نژاد ناحیه خاورمیانه، بینی افراد معمولاً هامپ (Hump) نسبتاً بزرگتر داشته که این امر منجر به تبدیل عمل راینوپلاستی به یکی از شایعترین اعمال جراحی در بین اعمال جراحی زیبایی شده است.

نویسندگان (BN, FH, AK) این مقاله عمل راینوپلاستی را از 25 سال پیش شروع و بصورت شایعی غیرقرینگی را بین نیمه چپ و راست بینی مشاهده کرده‌اند و جالب آنکه بنظر می‌رسید، در اکثریت موارد بینی در سمت چپ نسبت به سمت راست عریض تر بوده است.

این عریض تر بودن شامل یک سوم استخوانی (Bony Vault)، یک سوم میانی (Middle Vault) و ناحیه نوک بینی (Nasal Tip) می‌باشد. جهت بررسی این یافته تصمیم به بسط دادن تحقیق به تمام صورت و پس از آن به تنه گرفته شد.

نویسندگان مقاله سابقاً تحقیقاتی در این زمینه در خصوص غیر قرینگی سر و گردن و بینی انجام داده‌اند.^{2و1} هرچند تعدادی مقاله منتشر شده در این زمینه وجود دارد،^{3و4} اکثر مقالات در خصوص نحوه قرارگیری ارگان‌های داخلی و کمتر در مورد اسکلت و پوست می‌باشد. در این مطالعه سعی بر مقایسه سمت راست و چپ بینی، صورت و تنه و همچنین ارتباط بین آسیمتری همسو بین نیمه‌های بالایی و پایینی بدن می‌باشد.

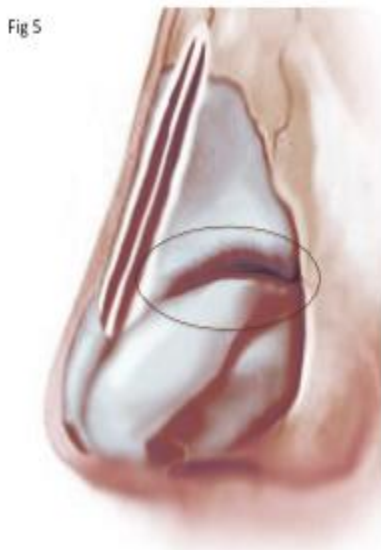مواد و روش‌ها

این مطالعه بصورت گذشته‌نگر و از 3 قسمت تشکیل شده است که در آنها سمت راست و چپ بینی، صورت و تنه با هم مقایسه شده‌اند.

قسمت اول: 50 مورد راینوپلاستی مورد بررسی قرار گرفتند. در مورد ابعاد بینی 5 شاخص اندازه‌گیری تعریف و در جدول مربوطه ثبت شدند که عبارت بودند از:

A. عرض استخوان بینی بر اساس نوع استئوتومی بدین معنی که جهت سمت باریک تر استئوتومی جانبی و جهت

D. در سمت مربوط به تحدب دیواره لترال تکنیک تراشیدن ناحیه اسکروول بکار برده می‌شود (تصویر 5).

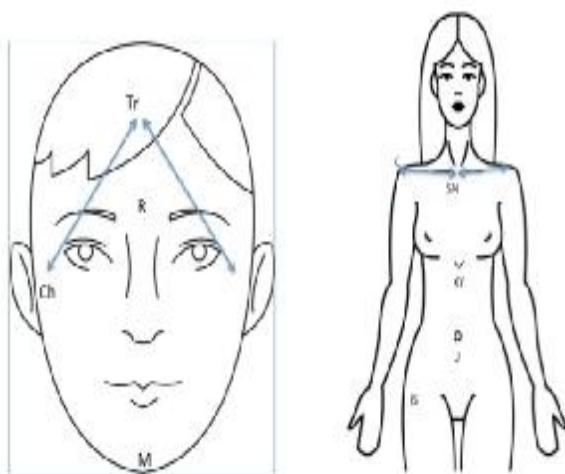


تصویر 5- تراشیدن ناحیه اسکروول در سمت محدب

E. اندازه‌گیری عرض قاعده باله بینی بر اساس میزان برداشته شده با برش

قسمت دوم:

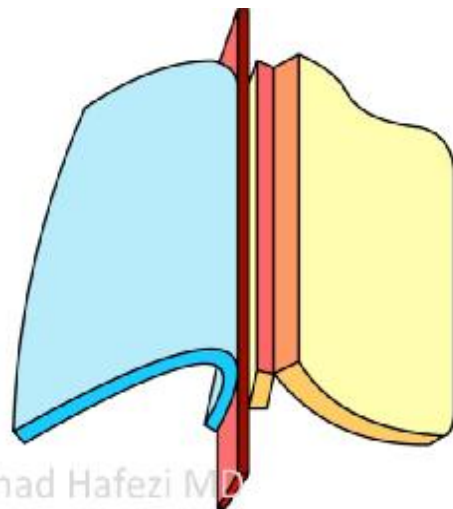
اندازه‌گیری پهنای صورت و تنه در 31 بیمار (تصویر 6): نمونه‌ها به صورت اتفاقی از بین کسانی که جهت عمل جراحی زیبایی پستان به کلینیک مراجعه می‌کردند، انتخاب شدند پس از علامت‌گذاری نقاط از قبل تعریف شده بر روی صورت و تنه تصاویر از این بیماران تهیه می‌شد.



تصویر 6- نقاط علامت‌گذاری و فاصله‌ها در صورت و تنه

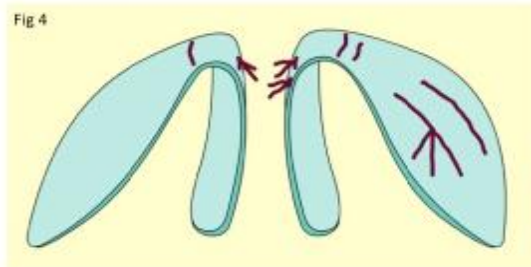
دکتر فرهاد حافظی - مقایسه غیر قرینگی صورت، تنه، بینی و ...

در سمت محدب برشی بر روی سطح پشتی [Upper Lateral Cartilage (ULC)] غضروف بالایی جانبی طبق آنچه Steve Byrd شرح داده است،⁴ انجام شده بود (تصویر 3) و در صورتی که تحدب غضروف با این مانور برطرف نمی‌شد با بریدن قطعه کوچکی از فلاپ ULC این قطعه برداشته می‌شد. ارزیابی عرض یک سوم میانی بر اساس اضافه کردن گرافت غضروفی، برش و یا برش و جدا نمودن ULC حاصل شد.



تصویر 3- ایجاد برش بر روی سمت پشتی ULC در سمت محدب

C. جهت قرینه‌سازی نوک بینی از بخیه ترانس دوماال استفاده می‌شود؛ در سمت مقعر به علت درجاتی از ضعف و فرورفتگی LLC از این بخیه استفاده نمی‌شود و بجای آن از الار استرات جهت غلبه بر این بدشکلی استفاده می‌شود. در سمت محدب می‌توان از بخیه ترانس دوماال و همچنین بخیه مترس بسبکی که توسط R. Grubber شرح داده شده است، استفاده کرد (تصویر 4).



تصویر 4- استفاده از بخیه ترانس دوماال و مترس جهت قرینه‌سازی تیپ

نشریه جراحی ایران، دوره 25، شماره 1، سال 1396

پس از آن اندازه‌گیری عرض هر کدام از تصاویر (نیمه راست‌ها و نیمه چپ‌ها) در مورد صورت و بدن به صورت دیجیتال انجام شد.

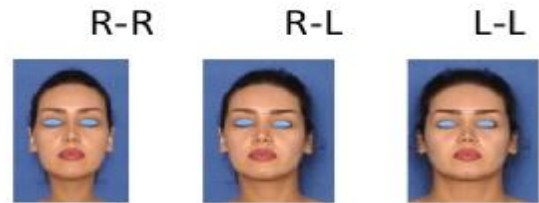3. اندازه‌گیری عرض اسکلت در قفسه سینه و لگن در تصاویر سی تی اسکن:

تعداد 48 سی تی اسکن به صورت اتفاقی از بیمارانی که جهت سی تی اسکن قفسه سینه و مجدداً ویرایش PACS – K لگن مراجعه کرده بودند، انتخاب و در نرم افزار رادیولوژی شدند. در کلیشه مناسب از مقاطع مربوط به قفسه سینه خطی مستقیم بین اسپینال پروسس و منطقه میانی استرنوم (Midsternum) و خط دیگری عمود بر آن رسم شد و فاصله بین نقطه تلاقی و دو طرف دیواره اسکلتی قفسه سینه اندازه‌گیری و نتایج در جدول مربوطه ثبت شد. در لگن نیز خط طولی بین خار ستون فقرات و نقطه میانی غلاف رکتوس رسم و در سطح [Anterior Superior Iliac Spine (ASIS)] خطی عمود بر آن رسم و فاصله نقطه تلاقی تا ASIS در هر سمت (راست و چپ) اندازه‌گیری و ثبت شد (تصویر 8).

نقاط علامت‌گذاری و فاصله‌ها عبارت بودند از:

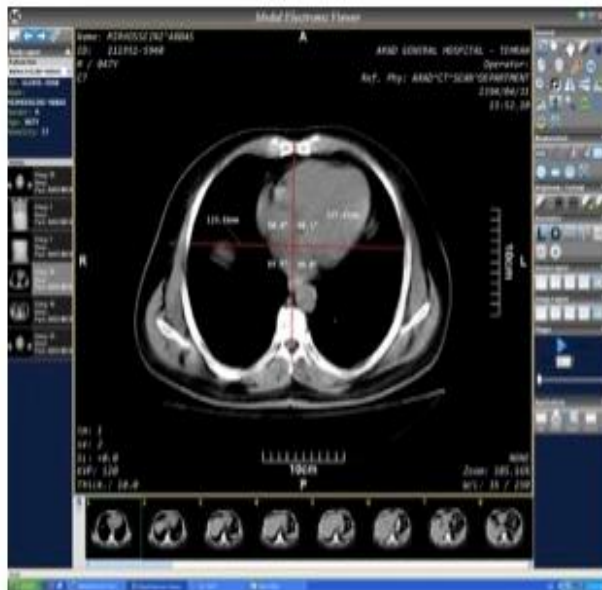- Trichion (Tr) - Cheek (CH)
- Rhinion (R) - Cheek (CH)
- Cheek (CH) - Mentum (M)
- Rhinion (R) - Lateral Canthus (Cant)
- Sternal notch (SN) - Coracoid process (C)
- Coracoid process (C) - Xyphoid (XY)
- Coracoid process (C) - Umbilicus (U)
- Umbilicus (U) - Iliac Spine (IS)
- Coracoid process (C) - Iliac Spine (IS)

در همین گروه فتوگرافی‌های مربوط به صورت و بدن با استفاده از نرم افزار فتوشاپ به دو نیمه تقسیم شد و انتقال هر نیمه به صورت چپ به چپ و راست به راست انجام و در نهایت سه تصویر به دست آمد (تصویر 7).

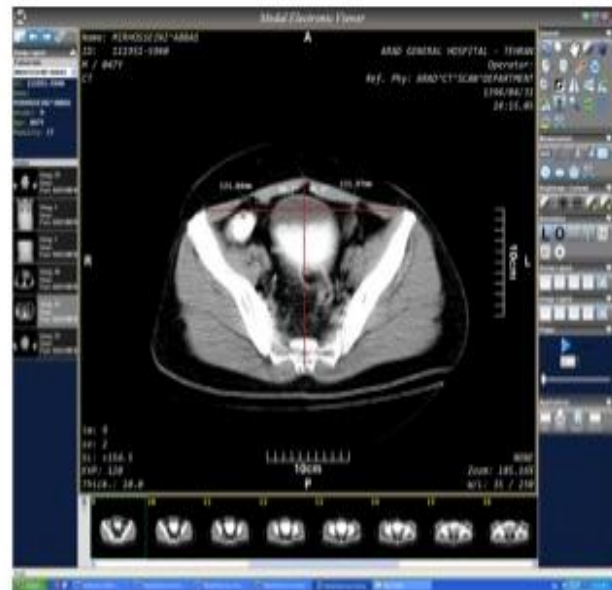


تصویر 7- انتقال هر نیمه به صورت چپ به چپ و راست به راست

Thorax



Pelvis



تصویر 8- اندازه‌گیری عرض اسکلت در قفسه سینه و لگن در تصاویر سی تی اسکن

جدول 1- نتایج راینوپلاستی

Double osteotomy of nasal bone		Spreader		LLC double transdomal or lateral wall sutures		Wider Ala Base	
راست / چپ		راست / چپ		راست / چپ		راست / چپ	
0	39	Spreader flap only, 47	Spreader flap only, 3	0	13	5	28
		Additional spreader 22	Dorsal cut 26, Minimal resection: 18			17 R=L	
%0	%78	width augmentation	width reduction	%0	%26	%10	%56
		(%44) 22	(%88) 44				

جدول 2 - نتایج مربوط به اندازه گیری‌های صورت و بدن

تعداد / درصد	Sternal notch-croacoid process	Trichion-Cheek
(%64/5) 20	چپ	چپ
(%9/6) 3	راست	راست
(%25/8) 8	چپ برابر با راست	چپ برابر با راست

• Rhinion(R) – Cheek (CH): ($P.Value < 0.001$)
 • Sternal notch (SN)-Coracoid process (C): ($P.Value = 0.013$)

نتایج بیانگر عریض‌تر بودن 20 مورد از 31 مورد (%64/5) در سمت چپ صورت و بدن و 3 مورد (%9/6) در سمت راست بود و در 8 مورد (%24/8) این عریض‌تر بودن همسو نبود. نتایج انتقال نیمه تصویر در همین گروه نیز نشان‌دهنده پهن‌تر بودن صورت و بدن در یک سمت در 24 مورد از 35 مورد بود که از این موارد 15 مورد صورت و بدن در سمت چپ پهن‌تر بودند (جدول 3).

($P.value = 0.2, > 0.05$) and ($P.value 0.06$)

در گروه مربوط به اندازه‌گیری‌های سی‌تی اسکن قفسه سینه و لگن نتایج به این صورت بود:

یافته‌ها

نتایج حاصل از اندازه‌گیری‌های گروه راینوپلاستی عبارت بودند از: (جدول 1)

1 - در 5 مورد قاعده پره بینی در سمت راست پهن‌تر بود و در یک مورد سمت راست و چپ برابر بود، در حالی که در 28 مورد (%56) سمت چپ عریض‌تر بود ($P.value = 0.001$).

2 - در 11 مورد استئوتومی به صورت قرینه و در 39 مورد استئوتومی دوبل (جانبی و مایل داخلی) در سمت چپ انجام شد و این بدان معنی بود که استخوان بینی در 39 مورد (%79) در سمت چپ پهن‌تر بود ($P.value = 0.03$).

3 - اسپریدر گرفت در 22 مورد در سمت راست و تنها در 3 مورد در سمت چپ اضافه شد و اسپریدر فلپ در 44 مورد در سمت چپ تحت برش سطحی یا برداشته شدن قرار گرفت در حالی که در هیچ موردی در سمت راست نیازی به این اقدامات نبود ($P.value = 0.001$).

4 - در 11 مورد در سمت راست و در 5 مورد در سمت چپ الی استرات استفاده شد و بخیه مترس LLC در 13 مورد در سمت چپ در مقابل هیچ موردی در سمت راست انجام شد.

5 - ناحیه اسکروول در 21 مورد در سمت چپ تراشیده شد در حالی که در هیچ موردی در سمت راست نیاز به این اقدام نبود ($P.value = 0.003$). نتایج حاصل از اندازه‌گیری پهنای صورت و تنه محسوس‌ترین تفاوت فاصله در دو سمت در موارد زیر بود (جدول 2):

جدول 3 - نتایج مربوط به انتقال تصویر

سمت عریض تر	سمت راست صورت / سمت چپ بدن	سمت چپ صورت / سمت راست بدن	سمت راست صورت / سمت چپ صورت / سمت راست بدن	سمت چپ صورت / سمت راست بدن	سمت راست صورت / سمت چپ بدن
	6	4	9	15	1
	%14/1	%11/4	%25/7	%42/8	%2/8

جدول 4 - نتایج سی تی اسکن توراکس و لگن

سمت عریض تر	راست > چپ	راست و راست	چپ و چپ	راست = چپ	جمع کل
	7	7	33	1	48
	(%14/5)	(%14/5)	(%68/75)	(%2/1)	

اختلاف PH و ولتاژ در خط وسط روی دهد و این امر منجر به غیرقرینگی چپ - راست در جنین مهره‌داران شود.⁷ در سال‌های اخیر متخصصین ژنتیک مولکولی توجه ویژه‌ای به دانش مربوط به آناتومی غیرقرینگی در مهره‌داران داشته‌اند و پی برده‌اند که در طی پروسه تکامل غیرقرینگی در حیوانات نسبت به اجدادشان افزایش یافته است.⁸ در حیوانات Bilateral نه تنها احشای داخلی بصورت غیرقرینه قرار گرفته‌اند، بلکه ثابت شده است، غیرقرینگی کارکردی راست - چپ در فعالیت‌های مغز نیز به صورت نابرابر می‌باشد که این یافته در مطالعات روانشناختی، ام آر ای و آنالیز ضایعات نیز نشان داده شده است.⁹ در انسان و سایر مهره‌داران علاوه بر غیرقرینگی ارگان‌های داخلی آسیمتری بدن و اسکلت نیز دیده می‌شود. فقدان این تکامل غیرقرینه می‌تواند منجر دفورمیتی و مشکلات متعدد شود.^{7,10}

قرارگیری نرمال غیرقرینه ارگان‌های داخلی سایتوس سولیتوس خوانده می‌شود و تغییر در این قرارگیری نرمال هتروتاکسی نامیده می‌شود که در صورتی که این تغییر به صورت اتفاقی رخ دهد سایتوسامیگوس و زمانی که بصورت وارونه یا تصویر آینه‌ای رخ دهد، سایتوس اینورتوس¹¹ از آن یاد می‌شود. دو اختلال نامبرده شده با مالفورمسیون‌های کاردیو واسکولار کمپلکس همراهی دارند. اتیولوژی آنها

بیشتر بودن فاصله اندازه‌گیری شده در 33 مورد (%68/75) در سمت چپ و در 7 مورد (%14/5) در سمت راست و در %14/5 موارد این اختلاف فاصله در سمت چپ و راست قفسه سینه و لگن غیر همسو بود و تنها در یک مورد این فاصله برابر بود. این نتایج به این معنی بود که %85/35 موارد غیرقرینگی در قفسه سینه و لگن در جهت یکسان بود (جدول 4) ($P.value=0.0015$).

بحث

صورت و بدن غیرقرینه در جمعیت نرمال یافته‌ای بسیار شایع می‌باشند. با نگاهی به تاریخ، دانشمندان یونان باستان در زمینه شرح قرارگیری آناتومیک ارگان‌های داخلی پیشرو بودند. اعتقاد اولیه آنها قرینه بودن تمامی اجزا بدن بود، اما پس از سال‌ها تشریح اجساد به غیرقرینه بودن قرارگیری ارگان‌های داخلی پی بردند.⁶

غیرقرینگی چگونه به وجود می‌آید؟ لترالیتی تحت کنترل بسیاری از عوامل ناشناخته می‌باشد، با این حال تأثیر ژنتیک در این زمینه تأثیری بسیار محسوس می‌باشد. در طی فازگاسترولاسیون حرکت چرخشی سیلیاهای عصبی از چپ به راست منجر به حرکت Chiral پروتئین‌های سایتواسکلتون و انتقال توده‌ای مورفوژن‌های خارج سلولی می‌شود، ترجمه اطلاعات ژنتیکی ممکن است از طریق

در مطالعه‌ای دیگر در 48 بیمار ارتوگناتیک با غیرقرینگی صورت (24 مورد رتروژن فک تحتانی و 24 مورد پروگناتیسیم فک تحتانی) سی تی اسکن‌های ماگزیلوفاسیال مربوط به هر بیمار مورد بررسی قرار گرفت و انحراف چانه در هر دو گروه در اکثریت موارد به سمت چپ بود.¹⁵

مقالات متعدد در ارتباط با لترالیتی صورت همراه با نتایج متفاوت وجود دارند. Smith و همکارانش دو نیمه صورت در 45 زن و مرد از دانشجویان را در تصویربرداری‌های دو بعدی آنها اندازه‌گیری و به این نتیجه رسیدند که زن‌ها نیمه راست صورت پهن‌تری داشتند، در حالی که در آقایان عکس این موضوع صدق می‌کرد، بدین معنی که نیمه چپ صورت در آنها عرض بیشتری داشت.¹⁶

آخرین مطالعه در این زمینه به وسیله Ercan و همکارانش در سال 2008 منتشر شد. آنها با استفاده از 42 لندمارک صورت (10 لندمارک میانی و 16 لندمارک در سمت راست) اندازه‌گیری دقیقی را بر روی تصاویر 321 دانشجوی جوان (150 مرد و 171 زن) انجام دادند. آنها فواصل متعددی را در هر نیمه صورت اندازه‌گیری و به این نتیجه رسیدند که نیمه چپ صورت در هر دو جنس نسبت به نیمه راست غالب می‌باشد.

آنها همچنین به این نکته پی بردند که یک سوم میانی صورت (استخوان ماگزیلری، گوشه زایگوماتیک و لبه پایینی اوربیت) در هر دو جنس غیرقرینه‌ترین قسمت صورت بود.¹⁷

Haraguchi و همکارانش در تحقیقی جالب ابعاد صورت را در سنین مختلف (165 مرد و 1149 زن - میانه سنی 15 سال و سه ماه و طیف سنی 4 سال و 2 ماه تا 59 سال و 11 ماه) اندازه‌گیری کردند. در موارد غیرقرینه 79/7% نیمه راست صورت پهن‌تر بود. از میان موارد با انحراف چانه 79/3% موارد غلبه با سمت چپ بود. در طی دوره بلوغ اما افراد با غلبه سمت راست کاهش و به تعداد افراد با غلبه سمت چپ افزوده می‌شد.¹⁸

در تأیید یافته‌های فوق Farkas و همکارانش همچنین دریافتند که در سنین کودکی سمت راست صورت پهن‌تر است¹⁹ و در مطالعه‌ای که بین سال‌های 1980 تا 1984 در غرب اسکاتلند انجام شد، تحلیل سفالومتریکی 92 داوطلب بصورت اندازه‌گیری‌هایی که شامل 8 شاخص خطی، 9 شاخص زاویه‌ای و 3 ناحیه میان صورتی بود، انجام شد و نتایج بیانگر غیرقرینگی بصورت عرض بیشتر صورت در سمت چپ و ارتفاع کمتر صورت در سمت راست بود.²⁰

دکتر فرهاد حافظی - مقایسه غیر قرینگی صورت، تنه، بینی و ...

می‌تواند ناشی از عوامل مونوژنیک، پلی‌ژنیک و یا مالتی فاکتوریال باشد.¹²

محققین سوئدی براساس پیگیری‌های متعدد طولانی مدت خود در یافته‌اند که 50% بیماران با سندرم مژک بی‌حرکت سایتوس اینورتوس داشته در حالی که 14% جمعیت نرمال چپ دست هستند. بنظر می‌رسد ارتباطی بین این دو متغیر فیزیولوژیک و آناتومیک موجود باشد.¹³

غیر قرینگی همیشه به معنای زیبایی نیست. طبق مطالعه Zaidel و همکارانش صورت‌های قرینه بسیاری هستند که در دید جمعیت نرمال زیبا به نظر می‌رسند. آنها ترکیب چپ - چپ و راست - راست از صورت‌های زیبا به وجود و جذاب‌ترین جفت‌ها را انتخاب و به این نتیجه رسیدند که صورت‌های بسیار جذاب می‌توانند در عمل غیرقرینه باشند.¹⁴ در این مطالعه سعی بر پی بردن به ارتباط بین غیرقرینگی صورت و بدن و لترالیتی مشترک بین آنها شد و هدف دیگر نیز بررسی غالب بودن یک سمت نسبت به سمت مقابل بود.

مطالعه بر اساس 3 نوع اندازه‌گیری متفاوت در بدن و صورت بود. اولین بخش مربوط به اندازه‌گیری سمت چپ و راست بینی در 50 مورد راینوپلاستی اولیه (جدول 1) بود که نتایج حاصله بیانگر پهن‌تر بودن استخوان بینی، یک سوم میانی، ناحیه اسکرول و دیواره جانبی در سمت چپ بود.

در قسمت دوم مطالعه عرض سمت چپ و راست صورت و بدن هر بیمار اندازه‌گیری شد (تصویر 6، جدول 2) و در 65% موارد سمت چپ نسبت به سمت راست صورت و بدن پهن‌تر بود و در انتقال نیمه‌های هر تصویر نیز نتایج غیرقرینگی همسو و همچنین (تصویر 7، جدول 3) عریض‌تر بودن سمت چپ را نشان می‌داد (42/8%).

در قسمت سوم عرض دیواره اسکلتی قفسه سینه و لگن در هر بیمار محاسبه (تصویر 8، جدول 4) و در 68/75% موارد سمت چپ قفسه سینه و لگن نسبت به سمت راست عریض‌تر بود.

قبل از این محققین پی به عریض‌تر بودن سمت چپ در آناتومی بدن انسان برده بودند.

نویسندگان یک مطالعه در بررسی 80 اسکلت جمجمه انسان‌های اروپایی به این واقعیت پی بردند که کاسه چشم نسبت به خط وسط بصورت قابل ملاحظه‌ای در سمت چپ بزرگتر و در موقعیت جانبی‌تر نسبت به سمت راست می‌باشد.³

نتیجه گیری

ما معتقدیم که غیرقربنگی صورت و بدن یک قانون است و نه یک استثناء، اما ارتباط این غیرقربنگی بین صورت و بدن و همچنین غالب بودن سمت چپ یافته‌هایی هستند که نویسندگان مقاله در طی 30 سال اخیر به تدریج به آن پی برده‌اند.

اهمیت این یافته در ایجاد نگرش جدید در بیمار و جراح می‌باشد. بیماری که از تفاوت‌های آناتومیک صورت و بدن خود آگاه باشد دید واقع‌گرایانه‌تری نسبت به قابلیت‌های

جراح در ایجاد قربنگی خواهد داشت و در برخورد با پسامد عمل جراحی نیز متعجب نخواهد شد. از طرفی دیگر جراح نیز برنامه‌ریزی جراحی شفاف‌تری جهت حصول نتیجه مناسب‌تر و قابل پیش‌بینی‌تر خواهد داشت.

تمامی جراحان بخصوص آنهایی که تمایل بیشتر جهت انجام عمل راینوپلاستی دارند، بایستی این آگاهی را داشته باشند که سمت راست بینی معمولاً نسبت به سمت چپ باریک‌تر می‌باشد، بنابراین بهتر است آمادگی جهت کاستن کمتر و یا حتی تقویت این سمت داشته باشند.

Abstract:**The Relation between Face Torso and Nose Asymmetry and their Width Dominancy on the Left Side (New Finding)***Hafezi F. MD. FACS*^{*}, *Javdani A. MD*^{**}, *Naghibzadeh B. MD*^{***}, *Kazemi Ashtiani A. MD*^{****}

(Received: 18 Feb 2017 Accepted: 5 April 2017)

Introduction & Objective: One of the most common findings in human beings and bilaterians is asymmetry including the asymmetry in internal organs and the exterior features. Observing the patients undergoing cosmetic surgeries specially Rhinoplasty which is so common in our outskirts and their pre-op images lead us to suspect that there may be a relation between the face and the torso asymmetry and there might be a dominant wider side in both. This persuaded us to plan this study to closely record and analyse the asymmetrical findings to achieve a clear conclusion.

Materials & Methods: This study was designed in 3 parts: In the 1st part 50 primary rhinoplasty operation notes were reviewed to determine the wider side of upper, middle and lower third of the nose. In the 2nd part 31 patients were the subjects for the measurement of width of the face and torso to reveal any correlation between face and body asymmetry. Image transposition of right and left sides of the face and body photographs of this group was also done to analyze the left and right differences and finally in the 3rd part thoraco-abdominal CT Scans of forty-eight patients were precisely studied to determine the width of the hemi-thorax and hemi-pelvis of each Patient CT Scan.

Results: 1. In the rhinoplasty group the width of alar base was wider on the left side ($P. value=0.001$). Nasal bone width was equal on both sides in 11 cases (22%), while it was wider on left side in 39 cases (78%) ($P. value=0.03$). To augment lower lateral cartilage (LLC), we put alar strut graft on the right side in 11 cases and 5 on the left side ($P. value = 0.001$). Wider scroll area was found and trimmed in 21 cases on left side and none on the right side (Fig.1-5, Tab.1).

2. In the face and torso group although 64.5% had wider left side face and torso, the result was not significant statistically, ($P. value = 0.2, > 0.05$) (Fig.6, Tab.2). The photograph transposition result in the above group also showed 68% wider face and body on the same side and predominantly wider on the left side, (Fig.7, Tab.3).

3. In the CT scan group, in 40 cases (85.35%) showed same side, thorax and pelvis asymmetry but wider on left side in 33 cases (68.75%) ($P. value = 0.0015$) (Fig. 8 & 9, tab. 4).

Conclusions: Although asymmetry of face and torso has already been discussed by many studies, this study could reveal the relation between different part asymmetries and more interestingly the predominance of left side in width in both face and torso. This Achievement can help the patient have a more realistic view about the capabilities of his or her surgeon to produce symmetry in order to not being surprised by the outcome of the operation.

Key Words: Body and Face Asymmetry, Left Side Dominance

^{*} *Professor of Plastic Surgery, Iran University of Medical Sciences and Health Services, Hazrate Fateme Hospital, Tehran, Iran*

^{**} *Resident of Plastic Surgery, Iran University of Medical Sciences and Health Services, Hazrate Fateme Hospital, Tehran, Iran*

^{***} *Professor of ENT Surgery, Shahid Beheshti University of Medical Sciences and Health Services, Loghmane Hakim Hospital, Tehran, Iran*

^{****} *Associate Professor of Plastic Surgery, Iran University of Medical Sciences and Health Services, Hazrate Fateme Hospital, Tehran, Iran*

References:

1. Hafezi F, Naghibzadeh B, Ashtiani AK, Guyuron B, Nouhi AH, Naghibzadeh G. Straight septum, crooked nose: an overlooked concept. *Aesthetic Plast Surg.* 2014 Feb; 38(1): 32-40.
2. Hafezi F, Naghibzadeh B, Nouhi A, Yavari P. Asymmetric facial growth and deviated nose: a new concept. *Ann Plast Surg.* 2010 Jan; 64(1): 47-51. doi:
3. Gawlikowska-Sroka A. [Analysis of variation of orbital openings in contemporary skulls]. *Ann Acad Med Stetin.* 2013; 59(1): 76-80. Polish.
4. Gruber RP, Park E, Newman J, Berkowitz L, Oneal R. The spreader flap in primary rhinoplasty. *Plast Reconstr Surg.* 2007 May; 119(6): 1903-10.
5. Byrd HS, Meade RA, Gonyon DL Jr. Using the autospreader flap in primary rhinoplasty. *Plast Reconstr Surg.* 2007 May; 119(6): 1897-902.
6. Crivellato E, Ribatti D. Body symmetry and asymmetry in early Greek anatomical reasoning. *Clin Anat.* 2008 May; 21(4): 279-82.
7. Levin M. The embryonic origins of left-right asymmetry. *Crit Rev Oral Biol Med.* 2004 Jul 1; 15(4): 197-206. Review.
8. Cooke J. Developmental mechanism and evolutionary origin of vertebrate left / right asymmetries. *Biol Rev Camb Philos Soc.* 2004 May; 79(2): 377-407. Review.
9. Yost HJ. Left-right development from embryos to brains. *Dev Genet.* 1998; 23(3): 159-63. Review.
10. Ramsdell AF. Left-right asymmetry and congenital cardiac defects: getting to the heart of the matter in vertebrate left-right axis determination. *Dev Biol.* 2005 Dec 1; 288 (1): 1-20. Epub 2005 Nov 11. Review.
11. Casey B. Two rights make a wrong: human left-right malformations. *Hum Mol Genet.* 1998; 7(10): 1565-71. Review.
12. Deng H, Xia H, Deng S. Genetic basis of human left-right asymmetry disorders. *Expert Rev Mol Med.* 2015 Jan 27; 16: e19. doi: 10. 1017/erm. 2014. 22. Review.
13. Afzelius BA, Stenram U. Prevalence and genetics of immotile-cilia syndrome and left-handedness. *Int J Dev Biol.* 2006; 50(6): 571-3.
14. Zaidel DW, Cohen JA. The face, beauty, and symmetry: perceiving asymmetry in beautiful faces. *Int J Neurosci.* 2005 Aug; 115(8): 1165-73
15. Kim EJ, Palomo JM, Kim SS, Lim HJ, Lee KM, Hwang HS. Maxillofacial characteristics affecting chin deviation between mandibular retrusion and prognathism patients. *Angle Orthod.* 2011 Nov; 81(6): 988-93.
16. Smith WM. Hemispheric and facial asymmetry: gender differences. *Laterality.* 2000 Jul; 5(3): 251-8.
17. Ercan I, Ozdemir ST, Etoz A, Sigirli D, Tubbs RS, Loukas M, Guney I. Facial asymmetry in young healthy subjects evaluated by statistical shape analysis. *J Anat.* 2008 Dec; 213(6): 663-9.
18. Haraguchi S, Iguchi Y, Takada K. Asymmetry of the face in orthodontic patients. *Angle Orthod.* 2008 May; 78(3): 421-6.
19. Farkas LG, Cheung G. Facial asymmetry in healthy North American Caucasians. An anthropometrical study. *Angle Orthod.* 1981 Jan; 51(1): 70-7.
20. McIntyre GT, Mossey PA. Asymmetry of the parental craniofacial skeleton in orofacial clefting. *J Orthod.* 2002 Dec; 29(4): 299-305; discussion 278-9.