

فلج عصب صورتی: قسمت دوم: بررسی مروری علائم اطراف دهان و نحوه درمان آن

دکتر محمدجواد فاطمی*، دکتر سیدابوالحسن امامی**، دکتر حسین اکبری***

دکتر عباس کاظمی آشتیانی**، دکتر محمدرضا آخوندی نسب***، دکتر سیامک فرخ فرقانی***

دکتر یوسف شفائی***

چکیده:

فلج عصب صورتی بسیار شایع است و باعث فلج عضلات بیان احساس Expression صورت می‌شود. عدم توانایی در پلک زدن، از دست رفتن تقارن صورت و اختلال در عملکرد دهان که به دنبال این فلج ایجاد می‌شود، علاوه بر مشکلات جسمی باعث کاهش کیفیت زندگی، اشکال در روابط اجتماعی و نیز اختلالات روانی می‌شود. فلج عضلات اطراف دهان باعث اختلال در خوردن، نوشیدن، صحبت کردن و لبخند می‌شود. انواع روش‌های درمان برای این بیماران به منظور بازگشت حرکت در اطراف چشم و نیز دهان معرفی شده است. در قسمت اول این مطالعه به مرور مشکلات چشم و راه‌های مختلف درمان آن پرداخته شد. در این قسمت نیز به مرور راه‌های مختلف درمان مشکلات دهانی ناشی از فلج عصب صورت می‌پردازیم. ترمیم اولیه، استفاده از گرافت عصب، انتقال عصب، انتقال عضله‌های منطقه‌ای، انتقال عضله آزاد به همراه انتقال عصب و روش‌های استاتیک از مواردی است که مورد بحث قرار خواهد گرفت. همچنین به انتقال عصب ماستر به عنوان یک روش مناسب در مرحله حاد و نیز مراحل تأخیری خواهیم پرداخت.

واژه‌های کلیدی: فلج عصب صورتی، علائم اطراف دهان، انتقال عصب، انتقال عضله

زمینه و هدف

روابط اجتماعی و نیز مشکلات جسمی و روانی می‌شود.^{۱-۲} از آنجایی که آمار قطعی در مورد بروز و شیوع این بیماری در ایران نداریم، اگر بتوان آمار سایر کشورها را به کشور ما تعمیم داد، هر سال ۱۶۰۰۰ مورد جدید فلج عصب صورتی

فلج عصب صورتی بسیار شایع است و با ایجاد عدم تقارن و اختلال در بیان احساسات از طریق حرکات صورت (Facial Expression) و عدم توانایی در پلک زدن و بسته نگاه داشتن دهان باعث کاهش کیفیت زندگی، اشکال در

نویسنده پاسخگو: دکتر محمدجواد فاطمی

تلفن: ۸۸۸۴۲۷۵

E-mail: mjfatemi41@gmail.com

* استاد گروه جراحی ترمیمی و پلاستیک، مرکز تحقیقات سوختگی، دانشگاه علوم پزشکی ایران، بیمارستان حضرت فاطمه (س)

** دانشیار گروه جراحی ترمیمی و پلاستیک، مرکز تحقیقات سوختگی، دانشگاه علوم پزشکی ایران، بیمارستان حضرت فاطمه (س)

*** استادیار گروه جراحی ترمیمی و پلاستیک، مرکز تحقیقات سوختگی، دانشگاه علوم پزشکی ایران، بیمارستان حضرت فاطمه (س)

تاریخ وصول: ۱۳۹۶/۰۱/۰۶

تاریخ پذیرش: ۱۳۹۶/۰۴/۰۳

مشکلات دهان و علائم بیمار

قبل از شروع بحث تقسیم‌بندی رابین در مورد لبخند (Rubin's Classification) را شرح می‌دهیم. (تصویر ۱) در

این تقسیم‌بندی لبخند به سه گروه زیر تقسیم می‌گردد:

۱- لبخند مونالیزا یا Mona Lisa یا Commissure: ۶۷٪

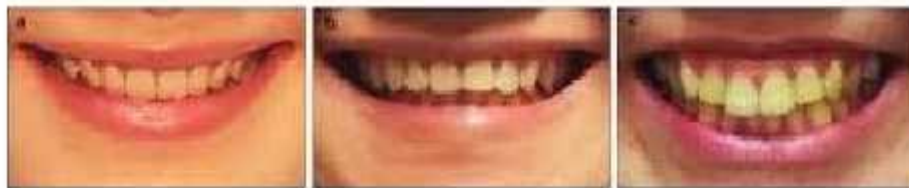۲- لبخند Canine یا Cuspid: ۳۱٪

۳- لبخند Complex (Full Denture): ۲٪

در بازسازی اطراف دهان در فلج یکطرفه صورت باید به نوع

لبخند فرد در طرف مقابل دقت کرد.^۵

داریم که این آمار بسیار بالا است.^۴ قسمت اول این مطالعه مروری در شماره قبل چاپ گردید که در آن قسمت، علاوه بر آناتومی، اپیدمیولوژی، پاتوفیزیولوژی، شرح حال و معاینه، به علائم چشمی این بیماری و نحوه درمان آنها پرداختیم. در قسمت دوم به علائم اطراف دهان و نحوه درمان آنها خواهیم پرداخت. امیدواریم با مطالعه این مقاله دو قسمتی، همکاران محترم بتوانند در زمینه مشاوره دادن به این بیماران یا انتخاب روش مناسب درمان برای آنها، اطلاعات کافی کسب نمایند.



Mona Lisa



Canine



Complex

تصویر ۱ - تقسیم‌بندی لبخند رابین

Grade	Description	Characteristics
I	Normal	Normal facial function in all areas
II	Mild dysfunction	Slight weakness noticeable on close inspection; may have very slight synkinesis
III	Moderate dysfunction	Obvious, but not disfiguring, difference between 2 sides; noticeable, but not severe, synkinesis, contracture, or hemifacial spasm; complete eye closure with effort
IV	Moderately severe dysfunction	Obvious weakness or disfiguring asymmetry; normal symmetry and tone at rest; incomplete eye closure
V	Severe dysfunction	Only barely perceptible motion; asymmetry at rest
VI	Total paralysis	No movement

جدول ۱ - درجه‌بندی عملکرد عصب صورتی

اکنون این سوالات پیش می‌آید که چه اعصابی قابل انتقال هستند؟ روش‌های استاتیک کدامند؟ عضلات منطقه‌ای کدامند؟ در بیماران تأخیری چه عصب و چه عضله آزادی منتقل می‌شود؟ و چگونه می‌توان عضله را به صورت مستقیم نوروتیزه کرد؟ به این سوالات پاسخ خواهیم داد.

از یک منظر دیگر عمل‌های جراحی به دو نوع استاتیک و دینامیک تقسیم می‌شوند. روش‌های دینامیک خود به دو گروه ارادی (Volitional) و خودبخود (Spontaneous) تقسیم می‌شوند. در نوع ارادی فرد باید به آن حرکت فکر کرده و با یک حرکت اضافه مثلاً فشار دادن دندان‌ها روی هم لبخند را ایجاد نماید، در حالی که در روش خودبخود حرکت مورد نظر بدون هیچ گونه تلاشی انجام می‌شود^{۱۲} (تصویر ۳).

انتقال عصب

از این اعصاب برای انتقال به عصب فاشیال فلج شده استفاده گردیده است: ۱۴ و ۱۳ و ۱۲

- ۱- عصب فاشیال طرف مقابل
- ۲- عصب ماستر
- ۳- عصب هیپوگلوصل
- ۴- عصب اکسسوری
- ۵- عصب فرنیک
- ۶- عصب گلوئوسوفارنژیال

از بین این اعصاب، اعصاب اکسسوری، فرنیک و گلوئوسوفارنژیال مورد استقبال قرار نگرفته است و معایب بیش از مزایا بوده است. اولین بار در سال ۱۸۷۹ توسط Drobnik انتقال عصب اکسسوری استفاده شد، ولی فاصله عصب اکسسوری زیاد است، نتایج خیلی خوب نبوده، ضعف شانه ایجاد می‌شود، لبخند خودبخود نیست، قدرت عضلانی کم است و با حرکت شانه انقباض صورت ایجاد می‌شود.^{۱۵-۲۰}

مزایای انتقال فرنیک هم به نسبت معایب آن قابل توجه نیست. در این انتقال دیافراگم به طور یکطرفه فلج می‌شود، لبخند خودبخود نیست، قدرت عضلانی ایجاد شده کم است و با نفس کشیدن هم عضلات صورت منقبض می‌شود.^{۲۱}

دکتر محمدجواد فاطمی - فلج عصب صورتی: قسمت دوم: بررسی ...

همچنین در همین ابتدا توضیح کوتاهی در مورد ارزیابی نتایج درمان لازم است، بدین صورت که، هر چند اخیراً استفاده از فیلم برای ارزیابی بیماران رایج شده و همچنین سیستم‌های مختلفی با نمره‌دهی متفاوت پیشنهاد شده است، اما شایعترین روش ارزیابی، روش براکمن (House - Brackmann) است که به شش درجه تقسیم می‌شود (جدول ۱).^{۹-۶}

درمان

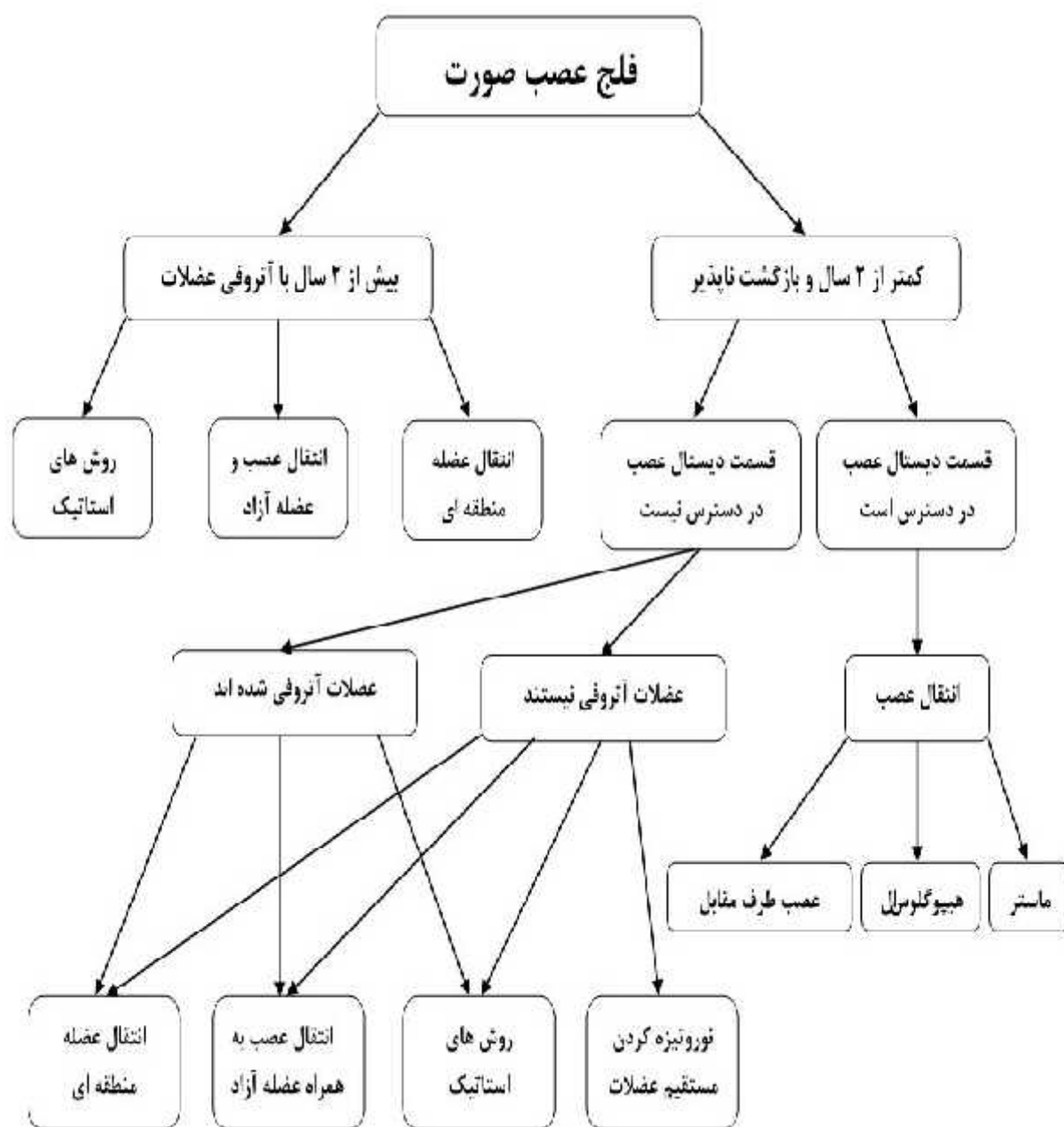
در صورتی که عصب به علت تروما قطع شده باشد، بهترین درمان ترمیم انتها به انتها و در صورت کوتاه شدن عصب، استفاده از گرافت عصبی است که معمولاً عصب سورال استفاده می‌شود. اما در بیماران فلج به علل دیگر و یا بیماران ترومایی که قسمت پروگزیمال در دسترس نباشد و روش‌های بالا امکان‌پذیر نیست، چه باید کرد؟ در اینگونه موارد، بیماران به چهار گروه تقسیم می‌شوند که به تفکیک توضیح داده می‌شود:

گروه اول: قسمت دیستال عصب در دسترس است و کمتر از ۲ سال هم از فلج گذشته است و عضلات آتروفی نشده‌اند. در این گروه انتقال عصب به دیستال عصب صورت بهترین انتخاب است.

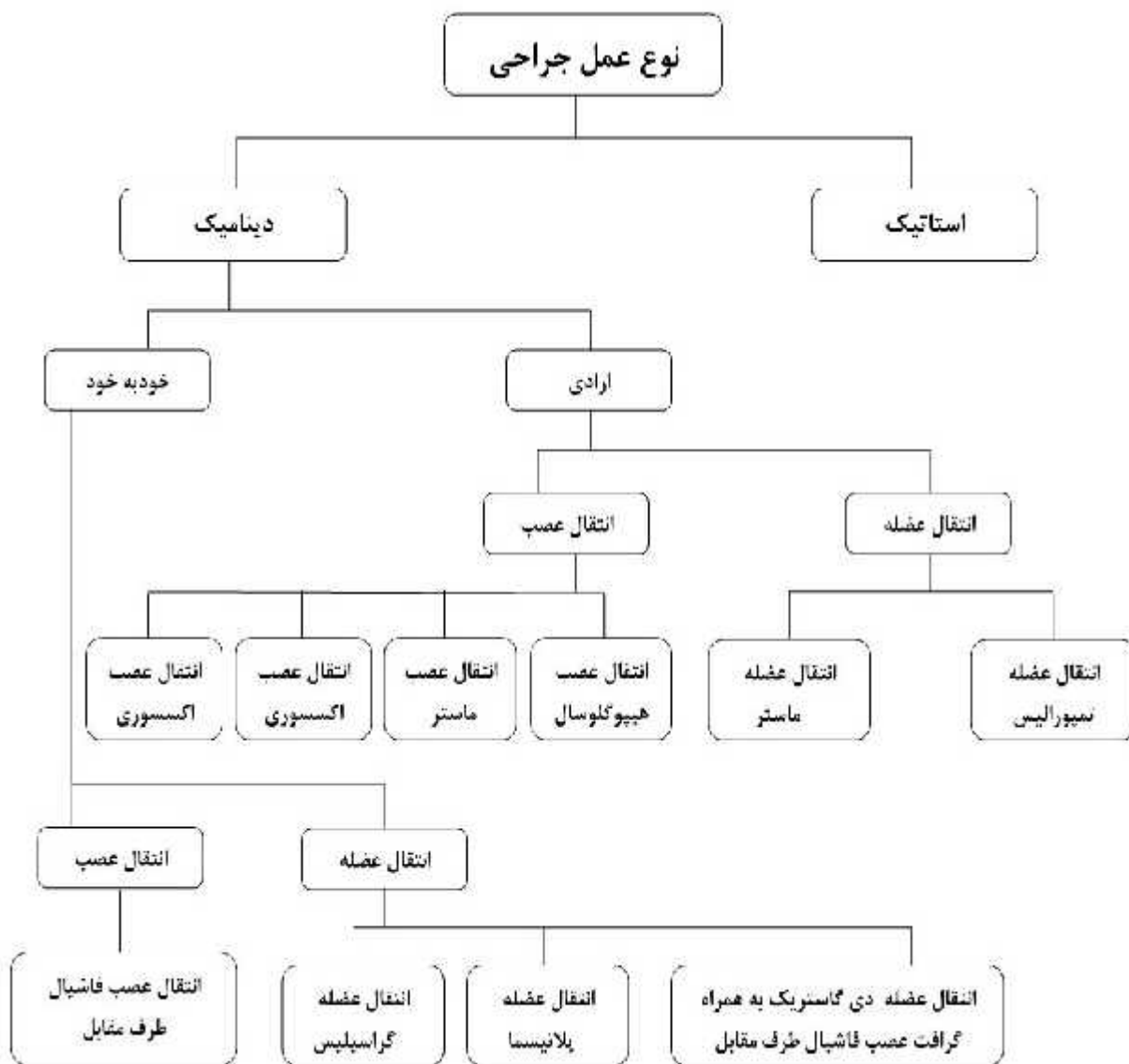
گروه دوم: قسمت دیستال عصب در دسترس است، ولی بیش از ۲ سال هم از فلج گذشته است و عضلات آتروفی شده‌اند (تأخیری). در این بیماران روش‌های استاتیک، انتقال عضله منطقه‌ای یا انتقال عصب و عضله آزاد روش انتخابی است و انتقال عصب به تنهایی کمکی نمی‌کند.

گروه سوم: قسمت دیستال عصب در دسترس نیست، ولی عضلات آتروفی نیستند. در این بیماران روش‌های استاتیک، نوروتیزاسیون مستقیم عضله یا انتقال عضله منطقه‌ای، انتقال عصب و عضله آزاد قابل انجام است.

گروه چهارم: قسمت دیستال عصب در دسترس نیست، ولی عضلات آتروفی هستند. در این بیماران فقط روش‌های استاتیک، انتقال عضلات منطقه‌ای، انتقال عصب و عضله آزاد قابل انجام است.^۱ (تصویر ۲).



تصویر ۲ - الگوریتم درمان فلج عصب صورت

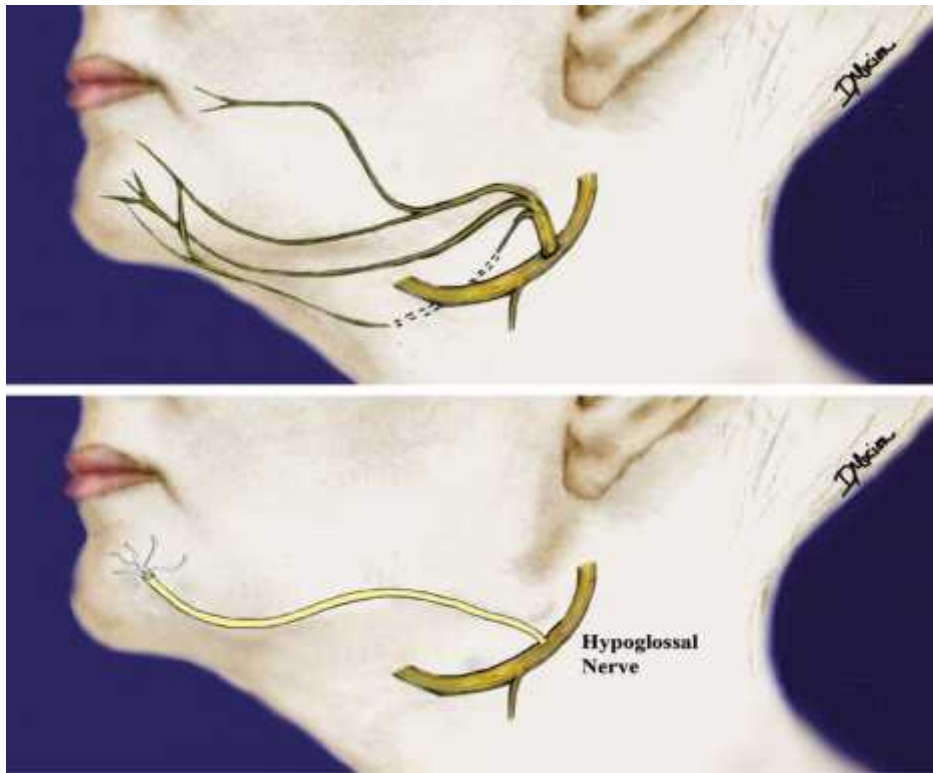


تصویر ۳- الگوریتم انواع جراحی

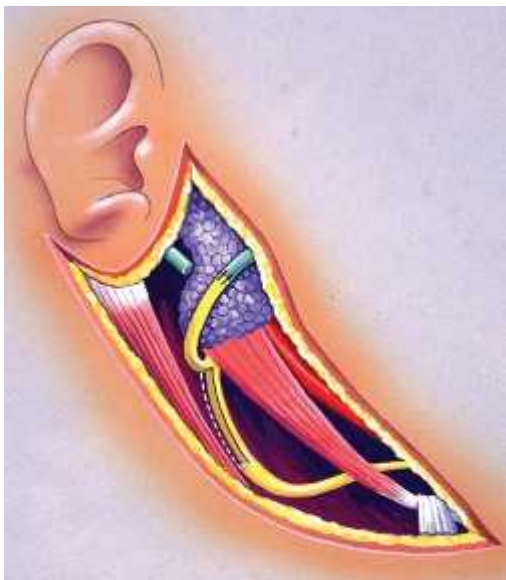
شده است که بسیاری از صاحب‌نظران این عصب را به عنوان اولین انتخاب در انتقال عصب در نظر بگیرند.^{۲۲، ۲۳}

اولین بار در سال ۱۹۰۴ توسط Korte، انتقال عصب هیپوگلووسال به عصب فاشیال به فرم انتها به پهلو (End to Side) (تصویر ۴) انجام شده و سپس Balance به روش انتها به انتها (End to End) این عصب را به عصب فاشیال پیوند زد.^{۲۴-۲۷}

در مورد گلوکسوفارنژیال هم موارد استفاده شده کم است و موافق استفاده از آن نیستند. از سه عصب بیشتر استفاده شده است که هر کدام مزایا و معایبی دارند. شاید بیشترین استفاده از عصب هیپوگلووسال و عصب فاشیال طرف مقابل باشد، ولی اخیراً عصب ماستر به عنوان جایگزین مناسبی مطرح شده است.^{۲۱} استفاده از عصب هیپوگلووسال سابقه بیشتری دارد. فاصله نزدیک، تکنیک ساده و بهبودی سریع باعث



تصویر ۴- انتقال عصب هیپوگلوکوسال به عصب فاشیال به فرم انتها به پهلو (End to Side)



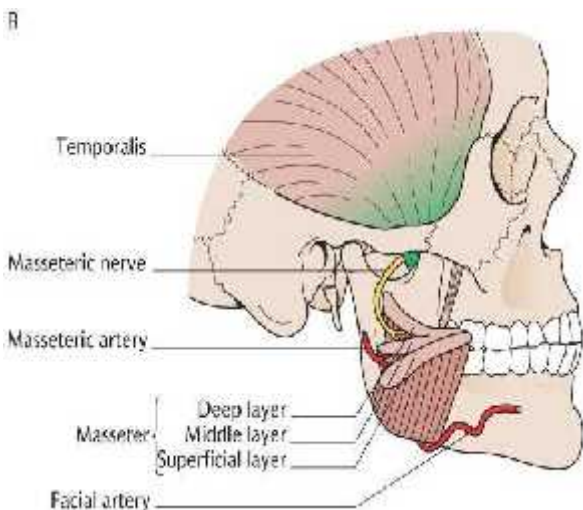
تصویر ۵- استفاده از قسمتی از عصب هیپوگلوکوسال (پیوند پارشیال)

انتقال این عصب از نظر قدرت عضلانی نتایج خیلی خوبی دارد و اغلب بیماران HB Grade سه یا بالاتر هستند.^{۲۹و۲۸و۲} با این همه انتقال این عصب معایب قابل توجهی دارد. مشکل بلع و جویدن و غذا خوردن در ۷۴٪ بیماران، مشکل صحبت کردن در ۴۵٪، فلج یکطرفه و آتروفی زبان در ۲۷٪ بیماران، انحراف زبان به طرف مقابل و حرکات کرمی شکل در زبان از عوارض جدی این روش است.^{۳۰و۳۱و۳۲} همچنین لبخند خودبخود ایجاد نمی‌شود و انقباض عضلات صورت (Mass Contraction) یک جا و با شدت زیاد ایجاد می‌شود.^{۳۳و۳۴}

روش‌هایی مانند پیوند انتها به پهلو، استفاده از قسمتی از عصب هیپوگلوکوسال (پیوند پارشیال) (تصویر ۵). استفاده از گرافت عصبی (Jump Graft) برای کاهش عوارض استفاده شده ولی با این همه نتوانسته است به برطرف شدن این معایب منجر شود.^{۳۴-۳۳و۳۲}

کمکی قطع شده و گرافت عصبی سورال به انتهای دیستال عصب صورتی فلج پیوند می‌شود تا لبخند خودبخود و متقارن ایجاد نماید.^{۳۶-۳۸} با این همه انتقال عصب صورتی طرف مقابل با گرافت عصبی به همراه انتقال عضله آزاد بهترین روش بازسازی لبخند خودبخود در بیماران مزمن (تأخیری) است.^{۳۶و۴}

عصب ماستر (تصویر ۷) سومین عصبی است که به شرح آن می‌پردازیم. این عصب بیشتر در فلج‌های دوطرفه مادرزادی و نیز به عنوان Baby Sitter استفاده شده است. انجام تکنیک Baby Sitter باعث شده است که مزایای انتقال عصب ماستر شناخته شده و به عنوان آلترناتیو جدی در انتقال عصب مطرح شود و حتی به عنوان بهترین روش برای انتقال عصب در نظر گرفته می‌شود.^{۲۱و۱۳}



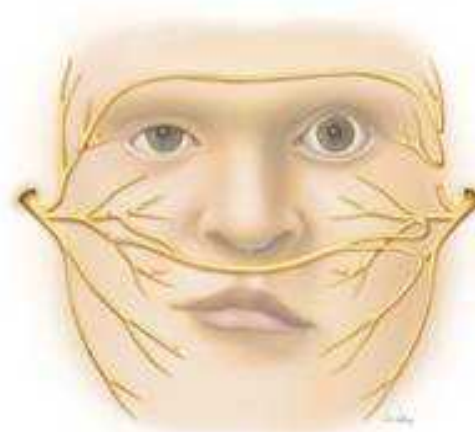تصویر ۷- عصب ماستر

ابتدا تصور می‌شد که چون این عصب مربوط به عضله جویدن است، امکان لبخند خودبخود وجود ندارد و لازم است فرد دندان‌هایش را روی هم فشار دهد. اما به تدریج مشخص شد که در ۷۵-۸۲٪ بیماران لبخند خودبخود ایجاد می‌شود. همچنین مشخص شد، قدرت عضلانی ایجاد شده قوی‌تر از عصب صورتی طرف مقابل و مشابه عصب هیپوگلو سال است.^{۳۹و۴۰و۳۸و۳۶و۳۷}

از طرف دیگر عوارض و موربیدیتی محل دهنده در انتقال عصب ماستر خیلی کم است. در این بیماران شاخه نزولی عصب ماستر مورد استفاده قرار می‌گیرد و شاخه

دکتر محمدجواد فاطمی - فلج عصب صورتی: قسمت دوم: بررسی ...

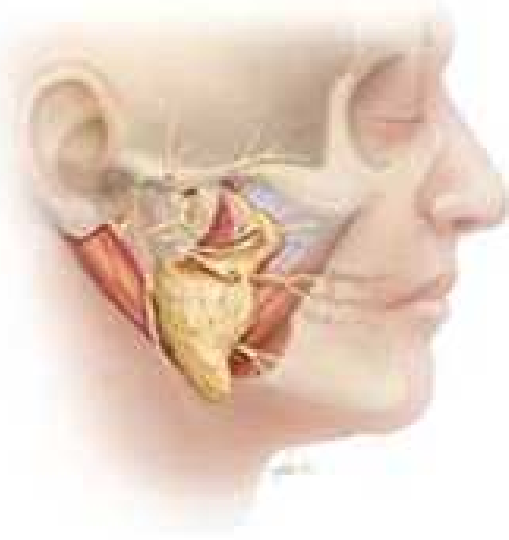عصب دومی که به طور شایع استفاده می‌شود، عصب صورتی طرف مقابل است. در این روش با استفاده از گرافت عصبی که معمولاً عصب سورال است، یک شاخه از عصب صورتی طرف سالم به طرف فلج انتقال داده شده و به دیستال تنه اصلی عصب فاشیال فلج یا یکی از شاخه‌های اصلی آن پیوند می‌شود. اکسون‌ها از طرف سالم رشد کرده و باعث عصب‌گیری مجدد عضله می‌شوند (تصویر ۶). از نظر تئوری فقط عصب فاشیال طرف مقابل می‌تواند خنده خودبخود برای بیمار ایجاد نماید، با این همه فاصله طولانی که باید عصب رشد کند و آتروفی عضلات در این مدت باعث شده است که نتایج واقعی این روش خوب نباشد و حرکت عضله کم و آسیمتری باقی بماند. همچنین علت ناموفق بودن این روش را تعداد کم فیبرهای عصب سورال و رشد کم اکسون‌ها گزارش کرده‌اند.^{۲۵و۱۴و۱۳}



تصویر ۶- استفاده از عصب صورتی طرف مقابل

از طرف دیگر احتمال صدمه به عصب صورت طرف مقابل در طی جراحی وجود دارد و این یکی از معایب این روش است.^{۲۱و۲}

یکی از توصیه‌هایی که برای مؤثرتر بودن انتقال عصب صورتی طرف مقابل شده است، روش Baby Sitter است که با استفاده از عصب ماستر یا هیپوگلو سال انجام می‌شود. در این تکنیک همزمان با انتقال عصب صورتی طرف مقابل با استفاده از گرافت عصبی سورال، برای جلوگیری از آتروفی عضلات فلج، عصب هیپوگلو سال یا ماستر به انتهای دیستال عصب فلج پیوند می‌شود. پس از حدود ۹ ماه از رشد عصب صورتی طرف مقابل و رسیدن آن به طرف فلج، این عصب



تصویر ۸- استفاده از عصب ماستر و انتقال آن به عصب صورت

روش‌های استاتیک

این روش‌ها یا اسلینگ فقط با بالا کشیدن و نگاه داشتن لب بالا، گوشه لب و لب پایین باعث می‌شوند، ظاهر صورت در حالت استراحت بهتر شود ولی در حرکت این قسمت‌ها تأثیری ندارد و غیر متقارن بودن در لبخند، حرف زدن و جویدن باقی می‌ماند. با این همه می‌توان بسته بودن دهان برای جلوگیری از آبریزش و ریختن غذا و نیز انسداد راه هوایی ناشی از کلاپس سوراخ‌های بینی را در این بیماران اصلاح کرد.^{۴۴و۴۵} برای انجام این روش از فاشیالاتا، کورتکس و ADM استفاده شده است. اسلینگ در مدیال به گوشه دهان، لب بالا و لب پایین و چین نازولابیال و در لترال هم به فاشیای تمپورال و قوس زیگوما بخیه می‌شود. در مورد فاشیالاتا هر چند قدرت آن خوب است، ولی موربیدیتی محل دهنده در ران بیمار قابل توجه است.^{۴۵}

در مورد [Acellular Dermal Matrix (ADM)] هم از نمونه‌های انسانی و هم از نمونه‌های حیوانی استفاده شده است. ولی در مجموع قدرت آن برای اسلینگ کم و عود شایع است.^{۴۷و۴۶} در مورد گورتکس هم علاوه بر خطر عفونت و بیرون‌زدگی Exposure به تدریج قدرت آن کاهش می‌یابد و نیاز به بازنگری دارد.^{۴۷و۴۶}

ابلیک سالم است و بنابراین عضله ماستر به طور کامل فلج نشده و آتروفی نمی‌شود. آتروفی کامل این عضله مشکل زیبایی و فرو رفتگی در گونه و لبه فک تحتانی ایجاد می‌کند.^{۲۱و۲۳}

همچنین عضله تمپورالیس که سالم است کار عضله ماستر را تکمیل می‌کند و از اختلال جویدن یا عملکرد غلط مفصل فکی TMJ جلوگیری می‌کند.^{۴۰و۴۱} بنابراین در مجموع مزایای انتقال عصب ماستر خیلی زیاد و به شرح ذیل است:

- ۱- موربیدیتی محل دهنده خیلی کم است.
- ۲- نیاز به گرافت عصبی ندارد و عمل جراحی فقط در یک نقطه صورت انجام می‌شود.
- ۳- آناتومی عصب ثابت است.
- ۴- بهبودی خیلی زود به دست می‌آید و معمولاً بیمار بین ۳ تا ۸ ماه لبخند مناسب پیدا می‌کند.
- ۵- قدرت عضلانی خیلی خوب و قدرت لبخند مانند طرف مقابل است.
- ۶- در اغلب بیماران به ویژه در کودکان و افراد جوان لبخند خودبخود ایجاد می‌شود.^{۳و۱۵و۱۶و۴۳-۴۴}

از زمان معرفی شدن این روش و مشخص شدن مزایای آن، تقریباً انتقال سایر اعصاب متوقف شده است.^{۴۱} از آنجایی که این تکنیک جدید است، توضیح بیشتری در مورد روش جراحی داده می‌شود:

در این روش با برش پری آریکولار، پوست باز شده و فلپ پوستی تا ناحیه قدام غده پاروتید آزاد می‌شود. سپس یک سوم عضله ماستر مشخص شده و با استفاده از Blunt Dissection و کمک گرفتن از تحریک‌کننده عصب (Nerve Stimulator) سعی در پیدا کردن عصب ماستر می‌شود. عصب ماستر دو شاخه ابلیک و نزولی دارد که شاخه اصلی آن نزولی است. سپس در حد امکان شاخه نزولی را جدا می‌کنیم و حداکثر طول را گرفته و سپس از پایین‌ترین قسمت ممکن قطع می‌کنیم. عصب به سطح منتقل شده و به دیستال شاخه‌های بوکال و زیگوماتیک به فرم انتها به انتها پیوند می‌شود. سپس فاشیای پاروتید را ترمیم کرده و زخم را بخیه می‌زنیم. بیمار باید به مدت چهار هفته رژیم غذایی نرم را رعایت نماید^{۳و۱۳و۲۱} (تصویر ۸).

انتقال عضله تمپورالیس به صورت آنتی گراد (Antigrade)

در این روش عضله تمپورالیس از زائده کورونوئید جدا شده و به گوشه دهان و لب بالا بخیه می‌شود (تصویر ۱۰). با این تکنیک عوارض انتقال عضله تمپورالیس کمتر می‌گردد، هر چند که هنوز روش دینامیک ارادی است و بیمار باید دندان‌ها را هنگام لبخند روی هم فشار دهد.^{۵۲-۵۴}

انتقال عضله ماستر

در این روش یک دوم مدیال عضله ماستر بدون صدمه زدن به باندل نوروواسکولار آن از روی استخوان مندیبول آزاد شده و به گوشه دهان و لب بالا منتقل می‌شود. عمل جراحی از نظر تکنیکی خیلی ساده است، اما به تنهایی این روش نمی‌تواند حرکت مناسب با جهت مناسب برای لب بالا و گوشه لب ایجاد نماید. به همین دلیل معمولاً به عنوان مکمل انتقال عضله تمپورالیس کاربرد دارد و یا به تنهایی برای حرکت لب پایین استفاده می‌شود. این عمل جراحی هم دینامیک ارادی است.^{۵۵ و ۲۱}

انتقال عضله پلاتیسم

هر چند عضله پلاتیسم از عصب صورتی عصب می‌گیرد، اما در تعداد قابل توجهی از بیماران شاخه گردنی (Cervical) عصب صورتی سالم است و عضله پلاتیسم عملکرد دارد. در این بیماران با انتقال این عضله می‌توان حرکت لب پایین را تأمین کرد.^{۵۶}

انتقال قسمت قدامی عضله دی گاستریک

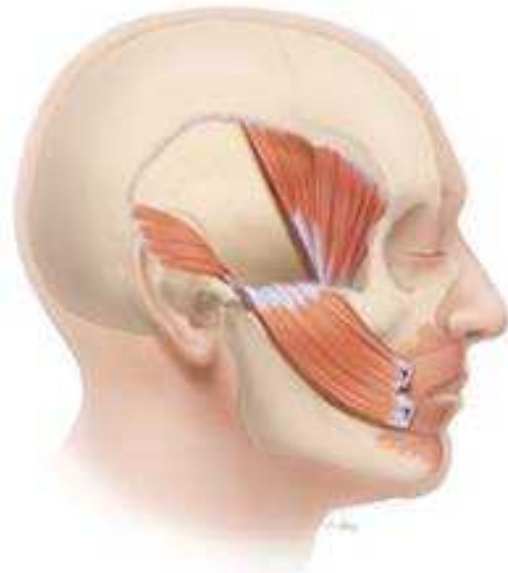عضله دی گاستریک از دو قسمت عصب می‌گیرد. قسمت قدامی آن از عصب سه قلو و قسمت خلفی آن از عصب فاشیال است. بنابراین در بازسازی حرکت در لب پایین می‌توان قسمت قدامی این عضله را به گوشه لب پایین منتقل کرد. در این انتقال هم می‌توان با عصب خودش این انتقال را انجام داد یا اینکه عصب فاشیال طرف مقابل را با گرافت عصبی به آن پیوند زد. در حالت اول دینامیک ارادی و در حالت دوم دینامیک خودبخود است.^{۵۶ و ۲۱}

انتقال عضله منطقه‌ای

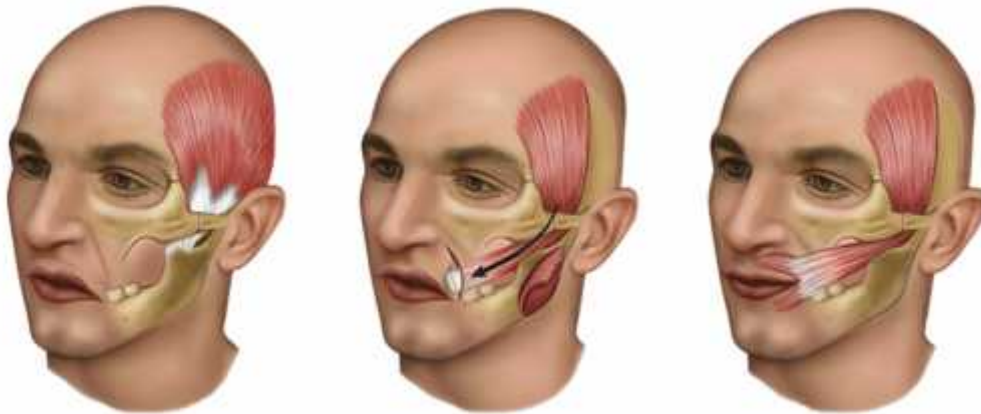در این روش که بیش از ۵۰ سال از معرفی آن می‌گذرد، از سایر عضلات صورت که اغلب عضلات جویدن هستند، برای بازسازی لبخند استفاده می‌شود. این روش‌ها هم می‌توانند خودبخود یا ارادی باشند.^{۲۱}

انتقال عضله تمپورالیس به صورت رتروگراد (Retrograde)

در این روش یک سوم وسط عضله تمپورالیس از ناحیه تمپورال جدا شده و روی خودش برگردانده می‌شود و از روی قوس زیگوما عبور داده شده و به گوشه دهان و لب بالا و چین نازولابیال بخیه می‌شود.^{۴۸} (تصویر ۹). این تکنیک دینامیک ارادی می‌باشد. یعنی بیمار باید دندان‌ها را روی هم فشار بدهد تا حالت لبخند را ایجاد نماید و لبخند خودبخود هیچ وقت ایجاد نمی‌شود. حتی در بعضی از افراد مسن فقط حالت استاتیک را ایجاد می‌کند. همچنین موربیدیتی محل دهنده قابل توجه است. گودی ناحیه تمپورال و برجستگی روی قوس زیگوما دغدغه جدی این بیماران است.^{۴۹-۵۱}



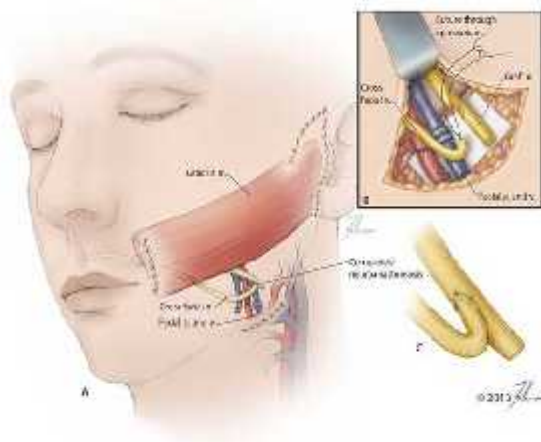
تصویر ۹- انتقال عضله تمپورالیس به صورت رتروگراد



تصویر ۱۰- انتقال عضله تمپورالیس به صورت آنتی گراد

تمپورال سطحی و عصب هم به انتهای عصب سورال بخیه می‌شود^{۶۲و۶۱} (تصویر ۱۱).

با رشد عصب صورتی طرف مقابل و رسیدن به End Plate، عضله گراسیلیس همزمان با لبخند زدن فرد این عضله هم انقباض پیدا کرده و لبخندی تقریباً متقارن و خودبخود ایجاد می‌کند. در حالت استراحت هم انقباض عضله باعث صاف بودن دهان می‌شود.^{۶۲-۶۴} این روش یک مرحله‌ای هم انجام شده است و طول عصب عضله گراسیلیس بلندتر در نظر گرفته شده و مستقیماً در طرف مقابل به یک شاخه بوکال عصب صورتی دوخته می‌شود.^{۶۲}



تصویر ۱۱- انتقال عصب به همراه عضله آزاد

روش‌های تأخیری

در بیماری‌هایی که بیش از ۲ سال از فلج یا صدمه عصب فاشیال آنها گذشته است، انتقال عصب به تنهایی کمکی نخواهد کرد. در این بیماران می‌توان از روش‌های استاتیک یا روش انتقال عضله موضعی استفاده کرد. روش دیگری که در این بیماران قابل استفاده است و از حدود بیست سال قبل معرفی شده، انتقال عصب به همراه عضله آزاد می‌باشد.^{۵۸و۵۷و۳۱}

در این روش چون عضلات آتروفی شده‌اند، یک عضله به صورت منتقل می‌شود تا جبران نبود این عضلات را بنماید. برای انتقال عصب موتور به این عضله تکنیک‌های متعددی استفاده شده، اما شایعترین روش استفاده از عصب صورتی طرف مقابل با استفاده از گرافت عصبی سورال است.^{۵۹-۶۱}

معمولاً این عمل در طی دو مرحله انجام می‌شود. در عمل اول یک شاخه از عصب صورتی سالم به گرافت عصبی سورال پیوند شده و انتهای گرافت در چین نازولابیال یا جلوی گوش طرف فلج گذاشته می‌شود. بعد از حدود ۶ تا ۱۲ ماه که رشد آکسون‌ها در این گرافت عصبی اتفاق افتاد، یک عضله آزاد با پدیکول عروقی - عصبی به صورت منتقل می‌شود. شایعترین عضله‌ای که استفاده شده، عضله گراسیلیس بوده است.^{۳۱} یک سر عضله به گوشه لب، لب بالا و چین نازولابیال و سر دیگر آن به فاشیال تمپورال دوخته شده و عروق شامل شریان و ورید به عروق فاشیال یا

می‌توان به طور مستقیم عصب را انتقال داده و با استفاده از گرافت عصبی در عضله کاشت و عضله را نوروتیزه کرد. از این روش برای نوروتیزه کردن عضلات زیگوماتیک ماژور و نیز پایین آورنده‌های لب پایین استفاده شده است.^{۶۹،۳۱}

نتیجه‌گیری

فلج عصب صورتی تبعات جسمی، روانی و اجتماعی زیادی برای بیمار ایجاد می‌کند. انواع روش‌های درمان برای این بیماران به منظور بازگشت حرکت در اطراف چشم و نیز دهان معرفی شده است. انتقال عصب اصلی‌ترین روش درمان قبل از آتروفی عضلات و انتقال عصب و عضله بعد از این آتروفی اصلی‌ترین روش‌های درمان هستند.

اخیراً عصب ماستر به عنوان بهترین گزینه قبل از آتروفی عضلات و عصب صورتی طرف مقابل به همراه عضله گراسیلیس به عنوان بهترین گزینه بعد از آتروفی عضلات توصیه شده‌اند، هر چند عصب ماستر به عنوان جایگزین جدی عصب صورتی طرف مقابل در انتقال عضله آزاد مطرح است.

دکتر محمدجواد فاطمی - فلج عصب صورتی: قسمت دوم: بررسی ...

همچنین عضلات دیگری مانند لاتیسموس، سراتوس، پکتورال مینور، رکتوس فموریس هم برای این نوع جراحی منتقل شده‌اند. از اعصاب دیگری مانند اکسسوری و هیپوگلو سال هم به عنوان عصب موتور این عضله استفاده شده است ولی لبخند خودبخود نخواهد بود.^{۶۶،۶۵} اخیراً عصب ماستر با همان مزایایی که در قسمت انتقال عصب گفته شد به عنوان جایگزین جدی عصب صورتی طرف مقابل مطرح شده و اقبال به آن افزایش یافته است. با این همه حجم زیاد عضله و محدودیت انقباض آن از عوارض این روش است و اغلب بیماران نیاز به بازنگری دارند.^{۶۸،۶۷،۳۱،۱۵} در سالیان اخیر توصیه شده است، در افراد زیر ۳۰ سال روش دو مرحله‌ای با استفاده از عصب صورتی طرف مقابل به همراه گرافت عصبی و سپس انتقال عضله در مرحله دوم انجام شود ولی در افراد بالای ۳۰ سال عمل جراحی یک مرحله‌ای با استفاده از عصب ماستر و انتقال عضله همزمان انجام گردد.^{۳۱}

نوروتیزاسیون مستقیم عضله

در بیمارانی که قسمت دیستال عصب صورتی فلج شده در دسترس نباشد ولی هنوز عضلات آتروفی نشده‌اند

Abstract:**Facial Nerve Palsy: Part 2: Review of the Oral Symptoms and its Treatment**

*Fatemi M. J. MD**, *Emami S. A. MD***, *Akbari H. MD****, *Kazemi Ashtiani A. MD***
*Akhoondinasab M. R. MD****, *Farokh Forghani S. MD****, *Shafaei Y. MD****

(Received: 26 March 2017 Accepted: 24 June 2017)

Facial nerve palsy is very common and all expression muscles of the face are paralyzed as a sequence. Inability to blink, facial asymmetry and oral incontinence following the paralysis leading to physical, psychological and social problems and reduce the quality of life. Paralysis of the oral cavity muscles can interfere with eating, drinking, talking and smiling. Many different types of procedures introduced for reconstruction of movement around orbital or oral cavities in these patients. In the first part of this study we discuss about the etiology and pathophysiology of the entity, signs and symptoms, and also peri-orbital treatments. In this section we review the oral problems and the options for their treatments. Primary repair, using nerve grafts, nerve transfer, regional muscle transfer, free functional muscle transfer accompanied with nerve transfer and static slings are the techniques that will be discussed. Also the masseter nerve as a newly re-introduced nerve transfer for acute and delayed reconstructions will be described.

Key Words: *Facial Nerve Palsy, Peri-Oral Symptoms, Nerve Transfer, Muscle Transfer*

* *Professor of Plastic & Reconstructive Surgery, Burn Research Center and Hazrate Fateme Hospital, Iran University of Medical Sciences, Tehran, Iran*

** *Associate Professor of Plastic & Reconstructive Surgery, Burn Research Center and Hazrate Fateme Hospital, Iran University of Medical Sciences, Tehran, Iran*

*** *Assistant Professor of Plastic & Reconstructive Surgery, Burn Research Center and Hazrate Fateme Hospital, Iran University of Medical Sciences, Tehran, Iran*

References:

1. Fatemi MJ, Emami S. A, Akbari H, Kazemi Ashtiani A, Akhoondinasab MR, Farokh Forghani S, Shafaei Y, Fatemi MA. Facial Nerve Palsy: Part I: Review of Eye Symptoms and its Treatment. Iranian journal of surgery. 2017 Apr 21; 25(1): 1-14.
2. Manni JJ, Beurskens CH, van de Velde C, Stokroos RJ. Reanimation of the Paralyzed Face by Indirect Hypoglossal-facial Nerve Anastomosis. Otolaryngology & Neurotology. 2002 Jan 1; 23: S86.
3. Gordin E, Lee TS, Ducic Y, Arnaoutakis D. Facial nerve trauma: evaluation and considerations in management. Craniomaxillofacial Trauma and Reconstruction. 2015 Mar; 8(01): 001-13.
4. Razfar A, Lee MK, Massry GG, Azizzadeh B. Facial Paralysis Reconstruction. Otolaryngologic Clinics of North America. 2016 Apr 30; 49(2): 459-73.
5. Terzis JK, Tzafetta K. Outcomes of mini-hypoglossal nerve transfer and direct muscle neurotization for restoration of lower lip function in facial palsy. Plastic and reconstructive surgery. 2009 Dec 1; 124(6): 1891-904.
6. Terzis JK, Noah ME. Analysis of 100 cases of free-muscle transplantation for facial paralysis. Plastic and reconstructive surgery. 1997 Jun 1; 99(7): 1905-21.
7. Burres S, Fisch U. The comparison of facial grading systems. Archives of Otolaryngology-Head & Neck Surgery. 1986 Jul 1; 112(7): 755-8.
8. Murty GE, Diver JP, Kelly PJ, O'Donoghue GM, Bradley PJ. The Nottingham System: objective assessment of facial nerve function in the clinic. Otolaryngology-head and neck surgery. 1994 Feb 1; 110(2): 156-61.
9. Ross BG, Fradet G, Nedzelski JM. Development of a sensitive clinical facial grading system. Otolaryngology-head and neck surgery. 1996 Mar 1; 114(3): 380-6.
10. Garcia RM, Hadlock TA, Klebuc MJ, Simpson RL, Zenn MR, Marcus JR. Contemporary solutions for the treatment of facial nerve paralysis. Plastic and reconstructive surgery. 2015 Jun 1; 135(6): 1025e-46e.
11. AK H, SANUS GZ, ULU MO, TANRIOVER N, LER C, TANRIVERD T, KAFADAR AM. Hypoglossal-facial nerve anastomosis for facial nerve palsy following surgery for vestibular schwannoma: retrospective analysis of 13 patients. Turkish Neurosurgery. 2006; 16(4).
12. Xu YB, Liu J, Li P, Donelan MB, Parrett BM, Winograd JM. The phrenic nerve as a motor nerve donor for facial reanimation with the free latissimus dorsi muscle. Journal of reconstructive microsurgery. 2009 Nov; 25(08): 457-63.
13. Klebuc MJ. Facial reanimation using the masseter-to-facial nerve transfer. Plastic and reconstructive surgery. 2011 May 1; 127(5): 1909-15.
14. Hayashi A, Nishida M, Seno H, Inoue M, Iwata H, Shirasawa T, Arai H, Kayamori R, Komuro Y, Yanai A. Hemihypoglossal nerve transfer for acute facial paralysis: Clinical article. Journal of neurosurgery. 2013 Jan; 118(1): 160-6.
15. Lifchez SD, Matloub HS, Gosain AK. Cortical adaptation to restoration of smiling after free muscle transfer innervated by the nerve to the masseter. Plastic and reconstructive surgery. 2005 May 1; 115(6): 1472-9.
16. Baker DC. Facial paralysis. In: McCarthy J, ed. Plastic Surgery: Vol. 3. The Face. Philadelphia: Saunders; 1990: 2277-2284.
17. Waldman EH, Lu. 3stig LR. Sir Charles Alfred Ballance: contributions to otology and neurotology. Otolaryngology & Neurotology. 2005 Sep 1; 26(5): 1073-82.
18. Hohman MH, Hadlock TA. Etiology, diagnosis, and management of facial palsy: 2000 patients at a facial nerve center. The Laryngoscope. 2014 Jul 1; 124(7): E283-93.
19. Nader ME, Bell D, Sturgis EM, Ginsberg LE, Gidley PW. Facial nerve paralysis due to a pleomorphic adenoma with the imaging characteristics of a facial nerve schwannoma. Journal of neurological surgery reports. 2014 Aug; 75(01): e84-8.
20. Fernandez E, Lucantoni C, Nucci CG, Lauretti L, Doglietto F. Hypoglossal-Facial Nerve Anastomosis. In Samii's Essentials in Neurosurgery 2014 (pp. 471-481). Springer Berlin Heidelberg.
21. Garcia RM, Hadlock TA, Klebuc MJ, Simpson RL, Zenn MR, Marcus JR. Contemporary solutions for the treatment of facial nerve paralysis. Plastic and reconstructive surgery. 2015 Jun 1; 135(6): 1025e-46e.
22. Samii M, Alimohamadi M, Khouzani RK, Rashid MR, Gerganov V. Comparison of direct side-to-end and end-to-end hypoglossal-facial anastomosis for facial nerve repair. World neurosurgery. 2015 Aug 31; 84(2): 368-75.
23. Beutner D, Luers JC, Grosheva M. Hypoglossal-facial jump anastomosis without an interposition nerve graft. The Laryngoscope. 2013 Oct 1; 123(10): 2392-6.
24. Lee EI, Hurvitz KA, Evans GR, Wirth GA. Cross-facial nerve graft: past and present. Journal of Plastic, Reconstructive & Aesthetic Surgery. 2008 Mar 31; 61(3): 250-6.
25. May M, Schaitkin BM. History of facial nerve surgery. Facial plastic surgery. 2000; 16(04): 301-8.
26. Husseini ST, Kumar DV, De Donato G, Almutair T, Sanna M. Facial reanimation after facial nerve injury using hypoglossal to facial nerve anastomosis: the gruppo otologico experience. Indian Journal of Otolaryngology and Head & Neck Surgery. 2013 Dec 1; 65(4): 305-8.

27. Rebol J, Milojkovi V, Didanovi V. Side-to-end hypoglossal-facial anastomosis via transposition of the intratemporal facial nerve. *Acta neurochirurgica*. 2006 Jun 1; 148(6): 653-7.
28. Meltzer NE, Alam DS. Facial paralysis rehabilitation: state of the art. *Current opinion in otolaryngology & head and neck surgery*. 2010 Aug 1; 18(4): 232-7.
29. Rochkind S, Shafi M, Alon M, Salame K, Fliss DM. Facial nerve reconstruction using a split hypoglossal nerve with preservation of tongue function. *Journal of reconstructive microsurgery*. 2008 Oct; 24(07): 469-74.
30. Sood S, Anthony R, Homer JJ, Van Hille P, Fenwick JD. Hypoglossal-facial nerve anastomosis: assessment of clinical results and patient benefit for facial nerve palsy following acoustic neuroma excision. *Clinical Otolaryngology & Allied Sciences*. 2000 Jun 1; 25(3): 219-26.
31. Yetiser S, Karapinar U. Hypoglossal-facial nerve anastomosis: a meta-analytic study. *Annals of Otolaryngology, Rhinology & Laryngology*. 2007 Jul; 116(7): 542-9.
32. Koh KS, Kim JK, Kim CJ, Kwun BD, Kim SY. Hypoglossal-facial crossover in facial-nerve palsy: pure end-to-side anastomosis technique. *British journal of plastic surgery*. 2002 Jan 1; 55(1): 25-31.
33. May M, Sobol SM, Mester SJ. Hypoglossal-facial nerve interpositional-jump graft for facial reanimation without tongue atrophy. *Otolaryngology-Head and Neck Surgery*. 1991 Jun; 104(6): 818-25.
34. Asaoka K, Sawamura Y, Nagashima M, Fukushima T. Surgical anatomy for direct hypoglossal-facial nerve side-to-end "anastomosis". *Journal of neurosurgery*. 1999 Aug; 91(2): 268-75.
35. Scaramella LF. Cross-face facial nerve anastomosis: historical notes. *Ear, nose, & throat journal*. 1996 Jun; 75(6): 343-7.
36. Terzis JK, Tzafetta K. The "babysitter" procedure: minihypoglossal to facial nerve transfer and cross-facial nerve grafting. *Plastic and reconstructive surgery*. 2009 Mar 1; 123(3): 865-76.
37. Galli SK, Valauri F, Komisar A. Facial reanimation by cross-facial nerve grafting: report of five cases. *Ear, nose & throat journal*. 2002 Jan 1; 81(1): 25.
38. Faria JC, Scopel GP, Ferreira MC. Facial reanimation with masseteric nerve: babysitter or permanent procedure? Preliminary results. *Annals of plastic surgery*. 2010 Jan 1; 64(1): 31-4.
39. Schaverien M, Moran G, Stewart K, Addison P. Activation of the masseter muscle during normal smile production and the implications for dynamic reanimation surgery for facial paralysis. *Journal of Plastic, Reconstructive & Aesthetic Surgery*. 2011 Dec 31; 64(12): 1585-8.
40. Boahene K. Principles and biomechanics of muscle tendon unit transfer: application in temporalis muscle tendon transposition for smile improvement in facial paralysis. *The Laryngoscope*. 2013 Feb 1; 123(2): 350-5.
41. Coombs CJ, Ek EW, Wu T, Cleland H, Leung MK. Masseteric-facial nerve coaptation-an alternative technique for facial nerve reinnervation. *Journal of Plastic, Reconstructive & Aesthetic Surgery*. 2009 Dec 31; 62(12): 1580-8.
42. Faria JC, Scopel GP, Ferreira MC. Facial reanimation with masseteric nerve: babysitter or permanent procedure? Preliminary results. *Annals of plastic surgery*. 2010 Jan 1; 64(1): 31-4.
43. Bae YC, Zuker RM, Manktelow RT, Wade S. A comparison of commissure excursion following gracilis muscle transplantation for facial paralysis using a cross-face nerve graft versus the motor nerve to the masseter nerve. *Plastic and reconstructive surgery*. 2006 Jun 1; 117(7): 2407-13.
44. Robey AB, Snyder MC. Reconstruction of the paralyzed face. *Ear, Nose & Throat Journal*. 2011 Jun 1; 90(6): 267.
45. Leckenby JI, Harrison DH, Grobbelaar AO. Static support in the facial palsy patient: a case series of 51 patients using tensor fascia lata slings as the sole treatment for correcting the position of the mouth. *Journal of Plastic, Reconstructive & Aesthetic Surgery*. 2014 Mar 31; 67(3): 350-7.
46. Fisher E, Frodel JL. Facial suspension with acellular human dermal allograft. *Arch Facial Plast Surg* 1999; 1(3): 195-9.
47. Leventhal DD, Pribitkin EA. Static facial suspension with Surgisis ES (Enhanced Strength) sling. *Laryngoscope* 2008; 118(1): 20-3.
48. Cheney ML, Mckenna MJ, Megerian CA, Ojemann RG. Early temporalis muscle transposition for the management of facial paralysis. *The Laryngoscope*. 1995 Sep 1; 105(9): 993-1000.
49. Boahene K. Dynamic muscle transfer in facial reanimation. *Facial Plast Surg* 2008; 24(2): 204-210.
50. Robinson MW, Baiungo J, Hohman M, Hadlock T. Facial rehabilitation. *Operative Techniques in Otolaryngology-Head and Neck Surgery*. 2012 Dec 31; 23(4): 288-96.
51. Tulley PN, Webb A, Chana JS, Grobbelaar AO, Harrison DH, Tan ST, Hudson DA. Paralysis of the marginal mandibular branch of the facial nerve: treatment options. *British journal of plastic surgery*. 2000 Jul 31; 53(5): 378-85.
52. Labbe D, Huault M. Lengthening temporalis myoplasty and lip reanimation. *Plast Reconstr Surg* 2000; 105(4): 1289-1297.
53. Crosson GR, Quinn MJ, Coulson SE. Temporalis muscle transfer for facial paralysis: a further refinement. *Facial plastic surgery*. 2000; 16(04): 351-6.
54. Byrne P, Kim M, Boahene K, Millar J, Moe K. Temporalis tendon transfer as part of a comprehensive approach to facial reanimation. *Arch Facial Plast Surg* 2007; 9(4): 234-241.

55. Borschel GH, Kawamura DH, Kasukurthi R, Hunter DA, Zuker RM, Woo AS. The motor nerve to the masseter muscle: an anatomic and histomorphometric study to facilitate its use in facial reanimation. *Journal of Plastic, Reconstructive & Aesthetic Surgery*. 2012 Mar 31;65(3):363-6.
56. Brackmann DE, Barrs DM. Assessing recovery of facial function following acoustic neuroma surgery. *Otolaryngology-Head and Neck Surgery*. 1984 Feb 1; 92(1): 88-93.
57. Chuang DC. Free tissue transfer for the treatment of facial paralysis. *Facial Plastic Surgery*. 2008 May; 24(02): 194-203.
58. Takushima A, Harii K, Asato H, Ueda K, Yamada A. Neurovascular free-muscle transfer for the treatment of established facial paralysis following ablative surgery in the parotid region. *Plastic and reconstructive surgery*. 2004 May 1; 113(6): 1563-72.
59. Harii K, Ohmori K, Torii S. Free gracilis muscle transplantation, with microneuro-vascular anastomoses for the treatment of facial paralysis. A preliminary report. *Plast Reconstr Surg* 1976; 57(2): 133-43.
60. Manktelow RT, Tomat LR, Zuker RM, et al. Smile reconstruction in adults with free muscle transfer innervated by the masseter motor nerve: effectiveness and cerebral adaptation. *Plast Reconstr Surg* 2006; 118(4): 885-99.
61. Hadlock TA, Malo JS, Cheney ML, et al. Free gracilis transfer for smile in children: the Massachusetts Eye and Ear Infirmary Experience in excursion and quality-of-life changes. *Arch Facial Plast Surg* 2011; 13(3): 190-4.
62. Fatemi MJ, Foroootan SK, Habibi M, Pooli AH, Mansoori MJ. Toward shortening interoperation period in two-stage cross facial nerve graft with muscle transfer. *Annals of plastic surgery*. 2008 Jun 1; 60(6): 639-43.
63. Kumar PA, Hassan KM. Cross-face nerve graft with free-muscle transfer for reanimation of the paralyzed face: a comparative study of the single-stage and two-stage procedures. *Plast Reconstruct Surg* 2002; 109(2): 451-62.
64. Harii K, Asato H, Yoshimura K, Sugawara Y, Nakatsuka T, Ueda K. One-stage transfer of the latissimus dorsi muscle for reanimation of a paralyzed face: a new alternative. *Plast Reconstr Surg* 1998; 102: 941-951.
65. Takushima A, Harii K, Asato H, Kurita M, Shiraishi T. Fifteen-year survey of one-stage latissimus dorsi muscle transfer for treatment of longstanding facial paralysis. *J Plast Reconstr Aesthet Surg* 2013; 66(1): 29-36.
66. Harrison DH, Grobbelaar AO. Pectoralis minor muscle transfer for unilateral facial palsy reanimation: an experience of 35 years and 637 cases. *Journal of Plastic, Reconstructive & Aesthetic Surgery*. 2012 Jul 31; 65(7): 845-50.
67. Liu AT, Lin Q, Jiang H, Sun MQ, Zhang JL, Zhang YF, Zhao YZ, Zhang WJ, Nagasao T. Facial reanimation by one-stage microneurovascular free abductor hallucis muscle transplantation: personal experience and long-term outcomes. *Plastic and reconstructive surgery*. 2012 Aug 1; 130(2): 325-35.
68. Biglioli F, Bayouth W, Colombo V, Pedrazzoli M, Rabbiosi D. Double innervation (facial/masseter) on the gracilis flap, in the middle face reanimation in the management of facial paralysis: A new concept. *Ann Chir Plast Esthet* 2013; 58(2): 89-95.
69. Bae YC, Zuker RM, Manktelow RT, et al. A comparison of commissure excursion following gracilis muscle transplantation for facial paralysis using a cross-face nerve graft versus the motor nerve to the masseter nerve. *Plast Reconstr Surg* 2006; 117(7): 2407-13.
70. Hontanilla B, Marre D, Cabello Á. Facial reanimation with gracilis muscle transfer neurotized to cross-facial nerve graft versus masseteric nerve: a comparative study using the FACIAL CLIMA evaluating system. *Plastic and reconstructive surgery*. 2013 Jun 1; 131(6): 1241-52.
71. Foroootan SK, Fatemi MJ, Pooli AH, Habibi M, Javidan S. Cross-facial nerve graft: a report of chronically paralyzed facial muscle neurotization by a nerve graft. *Aesthetic plastic surgery*. 2008 Jan 1; 32(1): 150-2.