

روش جراحی همزمان کیست هیداتیک کبد و ریه در یک کودک 2/5 ساله: گزارش یک مورد تجربه موفق

دکتر حلیم بردی طعنه*، زهرا رویانی**، مریم چهره گشا**، سهیلا کلانتری**، علی اکبر آقایی نژاد**

چکیده:

بیماری هیداتیک آندمیک منطقه خاورمیانه از جمله ایران و یکی از بیماری‌های مشترک بین انسان و دام می‌باشد. برخلاف بالغین، شایعترین محل درگیری این بیماری در کودکان ریه‌ها است. در حال حاضر برداشتن کیست از طریق جراحی، یک انتخاب پذیرفته شده برای درمان هیداتیوزیس ریوی است. انتخاب تکنیک جراحی به محل و اندازه کیست هیداتیک بستگی دارد. هدف این مطالعه گزارش یک مورد جراحی همزمان کیست هیداتیک ریه و کبد در یک کودک 2/5 ساله می‌باشد که پیامد موفقیت آمیزی را در پی داشته است.

واژه‌های کلیدی: کیست هیداتیک کبد، کیست هیداتیک ریه، جراحی یک مرحله‌ای

زمینه و هدف

مطالعات انجام شده بر روی بیماران در بیمارستان‌ها، برآورد می‌شود که از هر 100 هزار 1/12-1 نفر مبتلا به هیداتیوز باشند.² این بیماری از بیماری‌های مشترک انسان و دام است که توسط کرم پهن اکینوکوکوس در مرحله لاروی، ایجاد می‌شود.³ در انسان اکینوکوکوس گرانولوس مسئول شایعترین نوع بیماری هیداتیک است.⁴ عفونت توسط تخم انگل بالغ ایجاد می‌شود و منجر به یک یا چندین کیست هیداتیک در انسان می‌شود که 70% در کبد و 20% در ریه‌ها و 10% سایر اندام‌ها گسترش می‌یابد.⁵ انسان به عنوان یک

بیماری هیداتیک آندمیک کشورهای پرورش‌دهنده گوسفند به خصوص مناطق مدیترانه، آفریقا، آمریکای جنوبی، خاورمیانه، استرالیا و نیوزلند است. کشور ایران در بین کشورهای خاورمیانه شیوع بالایی از کیست هیداتیک را دارا می‌باشد.¹ طبق مطالعات انجام گرفته در کشور ترکیه میزان موارد منجر به عمل جراحی کیست هیداتیک از هر 100 هزار مورد 6/6-0/87 بوده است. همچنین در کشور اردن از بین نمونه‌های 2388 نفر افراد در مناطق روستایی 7/7% آنان مثبت اعلام شد. با این وجود آمار دقیقی در رابطه با میزان شیوع آلودگی افراد در ایران وجود ندارد. اما براساس

* نویسنده پاسخگو: سهیلا کلانتری

تلفن: 01732430388

E-mail: sa.kalantary@gmail.com

* استادیار گروه جراحی اطفال، دانشگاه علوم پزشکی گلستان، مرکز آموزشی درمانی کودکان طالقانی

** گروه تکنولوژی جراحی، دانشگاه علوم پزشکی گلستان، دانشکده پیراپزشکی

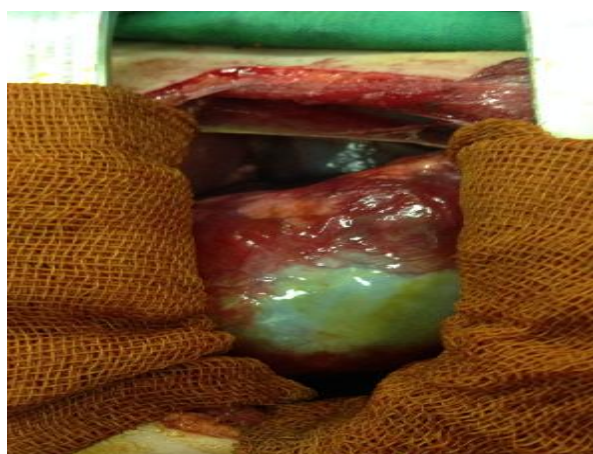
تاریخ وصول: 1395/09/28

تاریخ پذیرش: 1396/03/01

مشهود بود. همچنین آزمایش سرولوژی Ab Hydatid Cyst نیز انجام گرفت. در معاینات بالینی کاهش واضح صداها ریوی مشاهده گردید. علیرغم وجود کیست‌های متعدد و بزرگ در کبد تست‌های عملکرد کبد نرمال بوده است. به دنبال بررسی‌های فوق بعد از تأیید وجود کیست هیداتیک همزمان ریه و کبد با نظر پزشک معالج، بیمار کاندیدای عمل جراحی قرار گرفت. قبل از عمل جراحی تب بیمار کنترل شد و داروی آلبندازول برای وی شروع گردید و پس از مشاوره عفونی بیمار تحت عمل جراحی توراکوتومی پوسترولترال راست و فرنولاپاراتومی قرار گرفت.

روش جراحی

پس از بیهوشی عمومی با برش پوسترولترال راست توراکوتومی در فضای بین دنده‌ای 5-6 انجام شد. پس از برداشتن کیست هیداتید (تصویر 1) و بخیه زدن منطقه مذکور و شستشوی فضای پلور با سالین هیپرتونیک دیافراگم با برش پریفرال باز شده و پس از در معرض قرارگیری کامل کیست هیداتیک کبد تخلیه و شستشوی حفره کیست در کبد با سالین هیپرتونیک صورت گرفت. سپس برای تخلیه ترشحات درون حفره کبدی تعبیه و از جدار قدامی شکم خارج شد. پس از ترمیم دیافراگم با نخ قابل جذب چست تیوب در فضای پلورال تعبیه و جدار قفسه سینه ترمیم شد. کیست خارج شده جهت آزمایش پاتولوژی ارسال شد.



تصویر 1- کیست هیداتید ریه

پس از برگشت عملکرد ریه به حالت اولیه حدود روز سوم بعد از عمل چست تیوب خارج شد و حدود روز

میزبان واسطه‌ای تصادفی است که از طریق غذا، آب و مدفوع سگ‌های آلوده به تخم انگل آلوده می‌شود.⁶

برخلاف بالغین، در کودکان شایعترین محل درگیری ریه‌ها است. کیست هیداتیک در ریه و کبد در 28% و 64% موارد در اطفال اتفاق می‌افتد. علت‌های اولیه انتقال در بچه‌ها عبارتند از: تماس با سگ، نوشیدن آب آلوده و مصرف غذای آلوده.⁷ کیست‌های هیداتیک ریه در مقایسه با سایر کیست‌ها در دیگر مناطق، ویژگی‌های خاص را دارا هستند. ریه‌ها به دلیل ماهیت بهم فشردگی و وجود فشار منفی در آنها رشد کیست‌ها را تسهیل می‌کنند. در نتیجه کیست‌های هیداتیک در ریه‌ها 3 برابر بیشتر از کبد رشد می‌کنند.⁸ بنابراین تشخیص و درمان کیست هیداتیک ریه در اطفال مهم است.⁷

در حال حاضر برداشتن کیست از طریق جراحی، یک انتخاب پذیرفته شده برای درمان هیداتیوزیس ریوی است. درمان پزشکی تنها برای افرادی است که از درمان جراحی امتناع می‌کنند و یا افرادی که باید درمان غیر جراحی باید مورد توجه قرار گیرد، انجام می‌شود.⁹ عمل بر روی هیداتیوزیس ریوی گسترده دو طرفه هنوز مورد بحث است. انتخاب تکنیک جراحی بستگی به محل، اندازه و منطقه سالم کیست هیداتیک دارد.⁷ هدف این مطالعه گزارش یک مورد جراحی همزمان کیست هیداتیک ریه و کبد در یک کودک 2/5 ساله بود.

مواد و روش‌ها

بیمار کودک 2/5 ساله (پسر) ساکن یکی از روستاهای توابع شهرستان کلاله استان گلستان بود، که با شکایت اولیه سرفه، تب، ضعف، بی‌حالی و سپس تهوع، استفراغ و درد در ناحیه شکم به مرکز آموزشی درمانی کودکان طالقانی گرگان مراجعه نمود و توسط پزشک اورژانس بستری گردید. پس از انجام اولتراسونوگرافی شکم برای بیمار، نتایج 4 کیست بزرگ را در کبد نشان داد. 2 کیست در قسمت قدامی لوب راست کبد: یکی با ابعاد 26×40 میلیمتری در سگمان 5 و کیست دیگر به ابعاد 27×21 میلیمتری در همان محدوده مشاهده شد. همچنین 2 کیست نیز در قسمت خلفی لوب چپ کبد که یکی با ابعاد 42×21 میلیمتر و دیگری با ابعاد 16×21 میلیمتر نیز قابل رویت بود. علاوه بر آن در گزارشات سی تی اسکن نیز کیست هموزن بزرگ با جدار نازک هم در ریه و هم کبد

نشان داد که درمان جراحی، روش منتخب برای درمان کیست هیداتیک در کودکان می‌باشد.¹⁶ روش جراحی دو مرحله‌ای یک روش معمول برای درمان کیست هیداتیک ریه می‌باشد. در این روش بیمار طی دو مرحله به فاصله 3 تا 5 روز تحت عمل جراحی تراکوتومی قرار می‌گیرد. در نتیجه علاوه بر عوارض جراحی بیشتر، طول مدت بستری بیمار نیز افزایش می‌باشد.¹⁷ در مطالعه حاضر کیست هیداتیک کبد و ریه به صورت یک مرحله‌ای با روش جراحی درمان شده است. دنیس و همکارانش بر روی 19 بیمار و Galindo و همکارانش بر روی 24 کودک این روش را انجام داده‌اند. آنها دریافتند که عمل جراحی یک مرحله‌ای عوارض بسیار اندکی را بر بیمار به جای می‌گذارد.^{18,19} می‌توان اینگونه نتیجه گرفت روش جراحی یک مرحله‌ای در درمان کیست هیداتیک ریه و کبد به طور همزمان دارای مزیت‌های زیادی است از قبیل؛ در امان ماندن از آسیب‌های مربوط به بیهوشی و جراحی دوم، پیشگیری از عوارض احتمالی باقی ماندن کیست و بدتر شدن حال عمومی بیمار و همچنین دوره ناتوانی و هزینه‌های کلی درمان نیز کاهش می‌یابد.

مطالعات متعددی نشان داده‌اند که درمان چرخه‌ای آلبندازول در اکثریت موارد کیست‌های هیداتیک بزرگ مؤثر هستند، اما بررسی‌های سونوگرافی برای پیگیری درمان ضروری می‌باشند.^{9,20,21} در مطالعه فوق برای تداوم درمان بعد از عمل جراحی بیمار با دستور دارویی آلبندازول و انجام سونوگرافی‌های متعدد بعد از عمل جراحی پیگیری و درمان گردید.

نتیجه‌گیری

پژوهش حاضر نشان داد که مدیریت همزمان هر دو کیست ریه و کبد در یک مرحله با استفاده از روش جراحی یک مرحله‌ای، روشی مطمئن در اطفال است. با این شیوه از نیاز به جراحی مجدد، پیشگیری می‌کند و بار مالی، مدت بستری در بیمارستان، روزهای غیبت از مدرسه، استرس ذهنی والدین و اعضای خانواده بیمار را کاهش می‌دهد.

پنجم در صورت نبود ترشح از درن شکمی درن خارج گردید. بیمار به مدت 4 روز در بخش مراقبت‌های ویژه و 5 روز در بخش جراحی بستری شد و تحت درمان با آنتی بیوتیک و آلبندازول قرار گرفت و با حال عمومی خوب و بدون تب مرخص شد و پس از ترخیص ادامه درمان و پیگیری با داروی آلبندازول به صورت سرپایی ادامه یافت.

بحث

بیماری هیداتیک هنوز یک مشکل ملی در کشورهای شدیداً آندمیک است و برای ریشه‌کن‌سازی نیازمند پیشگیری‌های اپیدمیولوژیک می‌باشد.¹⁰ وجود کیست در انسان ممکن است هیچگونه علامتی نداشته باشد، ولی با بزرگ شدن کیست در ارگان درگیر، بیمار علامت‌دار می‌شود. مثلاً کیست هیداتیک کبدی منجر به درد مبهم در قسمت فوقانی شکم می‌شود و حتی در اندازه‌های بزرگتر کیست از روی شکم قابل لمس خواهد بود.¹¹ کیست‌های ریوی علائمی مانند سرفه خشک، تنگی نفس، درد قفسه سینه و خلط خونی ایجاد می‌کنند.¹² علائم گوارشی نظیر تهوع و استفراغ همراه با تب نیز در این بیماران گزارش شده است.¹³ در گزارش مورد حاضر، بیمار با علائم اولیه سرفه، تنگی نفس، تهوع و درد در ناحیه شکم مراجعه کرده است که با مطالعات فوق همخوانی دارد.

کیست با روش‌های تصویربرداری بخصوص سونوگرافی، سی تی اسکن و عکس ساده رادیولوژی تشخیص داده می‌شود و تأیید تشخیص، با یافتن آنتی بادی‌های سرمی می‌باشد.¹⁴ لوب‌های پایین، شایع‌ترین قسمت در کیست‌های ریوی هستند. 30% موارد بیش از یک کیست وجود دارد و 20% موارد نیز می‌تواند دو طرفه باشد.^{4,15}

در طول سال‌های اخیر روش درمانی کیست هیداتیک تغییر نیافته است و جراحی به عنوان روش درمانی اصلی می‌باشد.¹⁶ در مطالعه باکار و همکارانش در سال 2015 که بر روی 10 کودک مبتلا به کیست هیداتیک انجام شده بود

Abstract:**Single-Stage Surgery of Large Pulmonary and Hepatic Hydatid Cysts in 2/5 Years Old: Report of Successful Experience**

Taneh H. B. MD^{}, Royani Z.^{**}, Chehrehgosha M.^{**}, Kalantari S.^{**}, Aghaenejad A. A.^{**}*

(Received: 18 Dec 2016 Accepted: 22 May 2017)

Hydatid disease is endemic in the Middle East, including Iran and is one of the common diseases between humans and animals. Unlike adults, the most common site of involvement is the lung disease in children. Currently remove the cyst through surgery, a choice approved for the treatment of pulmonary hydatidose. Choice of surgical technique depends on the location and size of the hydatid cyst. The aim of this study is to report a case of Single-stage surgical lung and liver hydatid cyst in a 2/5 years-old child, which been followed to the successful outcome.

Key Words: Liver Hydatid Cyst, Pulmonary Hydatid Cyst, Single-Stage Surgery

^{*} *Assistant Professor of General Surgery, Gorgan Medical Faculty, Golestan University of Medical Sciences, Educational Center of Taleghani, Golestan, Iran*

^{**} *Instructor of Operating Department, Paramedical Faculty of Golestan University of medical Sciences, Golestan, Iran*

References:

1. Goel MC, Aggarwal MR, Misra A. Percutaneous drainage of renal hydatid cyst: early results and follow-up. *Br J Urol* 1995; 75: 724-8.
2. Sadjjadi M. Present situation of echinococcosis in the Middle East and Arabic North Africa. *Parasitology International* 2006; 55: 197-202.
3. Thompson RCA. Biology and systematics of *Echinococcus*. In Thompson RCA, Lymbery AJ, eds, *Echinococcus and hydatid disease*. Wallingford, UK. CAB International. 1995.
4. Garg MK, Sharma M, Gulati A, Gorski U, Aggarwal AN, Agarwal R, Khandelwal N. Imaging in pulmonary hydatid cysts. *World J Radiol* 2016; 8(6): 581-587.
5. Grosso G, Gruttadauria S, Biondi A, Marventano S, Mistretta A. Worldwide epidemiology of liver hydatidosis including the Mediterranean area. *World J Gastroenterol* 2012; 18: 1425-1437.
6. Craig PS, McManus DP, Lightowler MW, Chabalgoity JA, Garcia HH, Gavidia CM, Gilman RH, Gonzalez AE, Lorca M, Naquira C, Nieto A, Schantz PM. Prevention and control of cystic echinococcosis. *Lancet Infect Dis* 2007; 7: 385-394.
7. Ma, J., Wang, X., Mamatimin, X., Ahan, N., Chen, K., Peng, C., & Yang, Y. Therapeutic evaluation of video-assisted thoracoscopic surgery versus open thoracotomy for pediatric pulmonary hydatid disease. *Journal of Cardiothoracic Surgery* 2016; 11, 129.
8. Ramos G, Orduña A, García-Yuste M. Hydatid cyst of the lung: diagnosis and treatment. *World J Surg* 2001; 25: 46-57
9. Hasdıraz et al.: Bilateral staged thoracotomy for multiple lung hydatidosis. *Journal of Cardiothoracic Surgery* 2013; 8: 121.
10. Tensaw IM. Hidatid cyst in children. *Ann Ped Surg* 2010; 6(2): 98-104.
11. Brunicaudi F, Dana K, Thmothy R. *Schwartz's Principle of Surgery*, 8th ed. New York, The McGraw-Hill Companies; 2006. 1163-1165.
12. Bakir F. Serious complications of hydatid cyst of the lung. *Am Rev Respir Dis* 1967; 96: 483-493.
13. Aydogdu B, Sander S, Demirali O, Guvenc U, Besik C, Kuzdan C, Goya C, Tireli G. Treatment of spontaneous rupture of lung hydatid cysts into a bronchus in children. *Journal of Pediatric Surgery*. 2015; 50(9): 481-483.
14. Erkan N, Hacıyanlı M, Yildirim M, Yılmaz C. A case report of the unusual presence of hydatid disease in the pancreas and breast. *J Pancreas (JOP)* 2004; 5: 368-72.
15. Beggs I. The radiology of hydatid disease. *AJR Am J Roentgenol* 1985; 145: 639-648.
16. Bakal U, Simsek S, Kazez A. Surgical and Molecular Evaluation of Pediatric Hydatid Cyst Cases in Eastern Turkey. *Korean J Parasitol* Vol. 53, No. 6: 785-788.
17. Shehatha J, FRACS, Alizzi J, et al: Thoracic hydatid disease; a review of 763 cases. *Heart Lung Circ* 2008, 17: 502-504.
18. Denis B, Chevret R, Bonjibar M, Kari P, Alaouis A. Traitement chirurgical du kyste hydatique du poumon. A propos de 573 cas. *Ann Chir Thorac Cardiovasc* 1969; 8(2): 189-196.
19. Galindo R, Cherkaoui O, Abdelaoui A, Bennis A, Biaz A, Laraki A. Le traitement du kyste hydatique pulmonaire chez l'enfant. *Ann Chir* 1981; 35(3): 213-215.
20. Falagas ME, Bliziotis IA: Albendazole for the treatment of human echinococcosis: a review of comparative clinical trials. *Am J Med Sci* 2007, 334(3): 171-179.
21. Li T, Ito A, Pengcui R, Sako Y, Chen X, Qiu D, et al. Post-Treatment Follow-Up Study of Abdominal Cystic Echinococcosis in Tibetan Communities of Northwest Sichuan Province, China. *PLoS Negl Trop Dis*. 2011; 5(10): 1364.