

اولین گزارش از جراحی ویپل لاپاروسکوپیک در ایران

دکتر ناصر ملک پور علمداری*، دکتر محمد عبدالحسینی**، دکتر برمک قلیزاده*

چکیده:

جراحی‌های لاپاروسکوپیک به طور گسترده‌ای در جهان پذیرفته شده‌اند. در سال‌های اخیر انجام خیلی از جراحی‌ها با لاپاروسکوپی معرفی شده است. پانکراتیکودنودنکتومی یکی از جراحی‌های پیچیده شکمی است. بدلیل مشکل بودن این جراحی به روش لاپاروسکوپیک زیاد انجام نمی‌گردد و به نظر تا حالا در ایران این شیوه جراحی گزارش نشده است. گزارش موجود اولین جراحی تماماً لاپاروسکوپیک پانکراتیکودنودنکتومی را در ایران اعلام می‌دارد. بیمار خانم 57 ساله‌ای هستند که با زردی و درد شکم در بیمارستان مدرس تهران بستری شدند. بررسی‌های تشخیصی آدنوکارسینومای آمپول واتر را نشان داد. بعد از اقدامات اولیه، بیمار تحت پانکراتیکودنودنکتومی (ویپل) واقع شد. دوره نقاهت بیمار بدون مشکل خاصی طی گردید و روز هشتم بعد از جراحی مرخص گردید. ویپل لاپاروسکوپیک به دلیل تهاجم کمتر، درد و اقامت بعد از جراحی کمتر حائز اهمیت بوده در موارد مناسب توصیه می‌شود.

واژه‌های کلیدی: ویپل، لاپاروسکوپی، پانکراتیکودنودنکتومی

زمینه و هدف

بیوپسی امکان‌پذیر است. شایعترین نوع بافت شناسی این تومورها نوع روده‌ای می‌باشد که تا حدود 78% این تومورها را شامل می‌شود.¹ مطمئن‌ترین روش درمان در این بیماران رزکسیون جراحی توده با حاشیه سالم می‌باشد. با توجه به آناتومی این ناحیه روش جراحی انتخابی در این بیماران پانکراتیکودنودنکتومی می‌باشد که شامل اکسیزیون سر لوزالمعده و دئودنوم می‌باشد.¹

تومورهای آمپول واتر یکی از تومورهای نادر دستگاه گوارشی می‌باشند که از قسمت دوم دئودنوم در ناحیه اتصال مجرای صفراوی مشترک و مجرای اصلی لوزالمعده می‌گیرد.¹ با وجود اینکه بروز این سرطان حدود 5 مورد در 1 میلیون فرد می‌باشد، ولی سرطان آمپول واتر عامل 20 تا 25 درصد موارد انسداد تومورال مجاری صفراوی می‌باشد.^{2,3} تشخیص این ضایعات با استفاده از بررسی‌های آندوسکوپی و

* نویسنده پاسخگو: دکتر برمک قلیزاده

تلفن: 22069356

E-mail: barmak.gholizadeh@gmail.com

* استادیار گروه جراحی عمومی، دانشگاه علوم پزشکی شهید بهشتی، بیمارستان مدرس، بخش جراحی عمومی

** جراح عمومی، مرکز کم تهاجمی، دانشگاه علوم پزشکی ایران

تاریخ وصول: 1396/11/10

تاریخ پذیرش: 1397/02/04

سایر آزمایشات در محدوده نرمال بود. در سونوگرافی انجام شده اتساع مجاری داخل و خارج کبدی گزارش شده و همچنین مجرای صفراوی مشترک 23 میلیمتر و کیسه صفرا بسیار متسع (81 × 123 میلیمتر) ولی بدون سنگ گزارش شده بود. در گزارش کلانژیوپانکراتوگرافی با رزونانس مغناطیسی تغییر سیگنال در ناحیه دیستال مجرای صفراوی مشترک گزارش شده بود و با توجه به موارد فوق بیمار کاندید کلانژیو پانکراتیکوگرافی آندوسکوپی گردید. در کلانژیو پانکراتیکوگرافی آندوسکوپی انجام شده ضایعه تومورال در ناحیه آمپول و اثر کشف گردید و آمپول و اثر کانوله و بیوپسی شد و استنت صفراوی در محل جهت درناژ صفراوی تعبیه گردید. به دنبال استنت گذاری در عرض 6 روز بیلیروبین بیمار کاهش پیدا کرد و محدوده نرمال رسید و زردی بیمار برطرف شد. بررسی پاتولوژیک به نفع آدنوکارسینوم آمپول و اثر بود. در بررسی سی تی اسکن شکم و لگن با کنتراست وریدی و خوراکی شواهدی به نفع درگیری عروقی یا متاستاز دور دست نداشت. بررسی از نظر تومور مارکرها آنتی ژن کارسینوما بیونیک، آلفا فتوپروتئین، آنتی ژن سرطانی 9-19، آنتی ژن سرطانی 5-125 منفی بود. پس از بررسی های قلبی و انجام آمادگی های لازم قبل از جراحی و اخذ رضایت آگاهانه جهت جراحی، بیمار کاندید جراحی تماماً لاپاروسکوپی پانکراتیکوئودنکتومی (ویپل) گردید.

مدت زمان عمل جراحی 4 ساعت و 46 دقیقه بود و میزان خونریزی حدود 200 سی سی بود. بیمار بعد از جراحی به بخش مراقبت های ویژه منتقل گردید و 2 روز بعد از جراحی به بخش منتقل شد. از روز سوم به بعد کم کم رژیم خوراکی بصورت مایعات صاف شده شروع گردید و بیمار روز 8 بعد از جراحی مرخص شد. گزارش نهایی پاتولوژی نشان دهنده آدنوکارسینوم آمپول و اثر بود و همه 10 غدد لنفاوی خارج شده عاری از تومور بودند.

تکنیک جراحی

بعد بیهوشی عمومی، بیمار در وضعیت ترندلنبرگ معکوس قرار گرفت و پاها از هم باز گردید. پورت دوربین در ناحیه ناف به روش باز وارد شد و پنوموپریتون با گاز دی اکسید کربن تا فشار 15 میلیمتر جیوه ایجاد گردید. جراح در بین پاهای بیمار و کمک جراح در سمت چپ بیمار ایستاد. 2 پورت 12 میلیمتری در امتداد خط مید کلاویکولار دو طرف

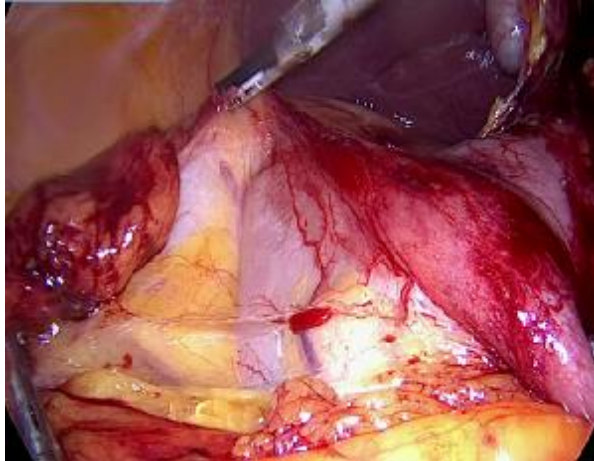
جراحی پانکراتیکوئودنکتومی (جراحی ویپل) به روش باز برای اولین بار توسط دکتر ویپل در سال 1935 به جهانیان معرفی شد⁴ و از آن زمان تاکنون با تغییرات اندک، این روش به عنوان روش اصلی درمان سرطان های سر لوزالمعده و آمپول و اثر شناخته شده است. می توان گفت که این جراحی یکی از پیچیده ترین جراحی های شکمی در فیلد جراحی عمومی می باشد و با توجه به وسعت جراحی و ریکاوری طولانی و عوارض بسیار، تنها در مراکز محدود فوق تخصصی و توسط جراحان بسیار ورزیده در این زمینه انجام می شود.^{5,6}

در طول 3 دهه گذشته با پیشرفت تکنولوژی و معرفی روش های کم تهاجمی در جراحی کم کم در همه زمینه ها روش های کم تهاجمی جراحی معرفی و استفاده شدند. با توجه به درد بعد از جراحی کم و ریکاوری سریعتر و عوارض بعد از جراحی کمتر، کم کم روش های جراحی لاپاروسکوپی در همه زمینه ها مورد توجه جراحان قرار گرفتند و استفاده شدند.^{7,12} در سال 1994 دکتر گنگر اولین کسی بود که جراحی پیچیده ویپل را بصورت لاپاروسکوپی انجام داده و به جهانیان معرفی کرد.¹³ با توجه به پیچیدگی های این عمل جراحی و عوارض گسترده آن، جراح لاپاروسکوپیست علاوه بر تسلط کامل بر لاپاروسکوپی، باید تجربه کاملی در جراحی باز ویپل داشته باشد تا بتواند این عمل پیچیده را بدون عارضه بصورت لاپاروسکوپی انجام دهد. در کشور ایران تاکنون هیچ موردی از این روش جراحی گزارش نشده است. در این مقاله ما به گزارش اولین مورد جراحی تماماً لاپاروسکوپی ویپل در ایران پرداخته ایم.

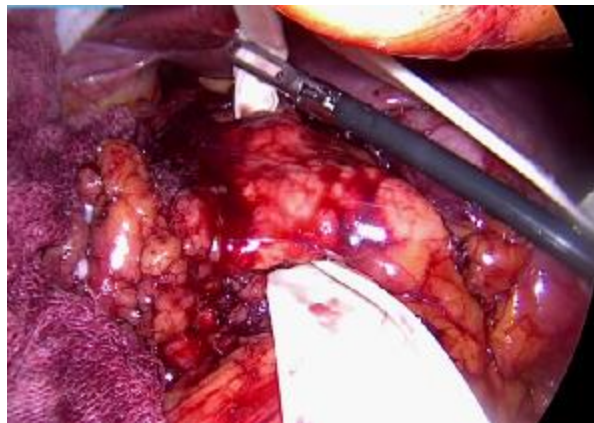
معرفی بیمار

بیمار خانم 57 ساله ای بودند که با مشکل زردی به درمانگاه جراحی بیمارستان شهید مدرس تهران ارجاع شده بودند. مشکل بیمار از حدود 2 ماه قبل از مراجعه شروع شده بود و همراه با درد مبهم و اندک شکم در ناحیه دور ناف بود. بیمار هیچگونه سابقه بیماری قبلی را ذکر نمی کرد. معاینه بیمار بجز زردی اسکلا و پوستی نکته ای نداشت. در معاینه شکم توده ای لمس نمی شد و تندرست نداشت. طی بررسی های 2 ماه قبل بیمار بیلیروبین توتال 16 (0/2- 1/2 mg/dl) و بیلیروبین مستقیم 12 (0/3 up to mg/dl) و الکالاین فسفاتاز 984 (98-279 iu/l) و هموگلوبین 11 (11/8 - 17 g/dl) داشتند و

در نهایت 3 عدد درن هر کدام در ناحیه هر یک از آناستوموزها گذاشته شد و محل پورت‌ها ترمیم گردید و پس از هشیاری و خارج کردن لوله نای شدن بیمار راهی اتاق ریکاوری گردید (تصاویر 1 تا 3).



تصویر 1 - کوخریزه کردن ناحیه دئودنوم



تصویر 2 - جدا کردن گردن لوزالمعده

کمی بالاتر از ناف و 2 پورت 5 میلیمتری یکی در خط آگزیلاری قدامی چپ کمی بالاتر از ناف و دیگری در خط میدلاین در ناحیه ساب گزیفونید تعبیه گردید. سپس دوربین با لنز 30 درجه وارد شد و فضای داخل شکم از لحاظ متاستاز داخل پریتونئ و درگیری امنتوم و کبد بررسی شد که درگیری رویت نگردید.

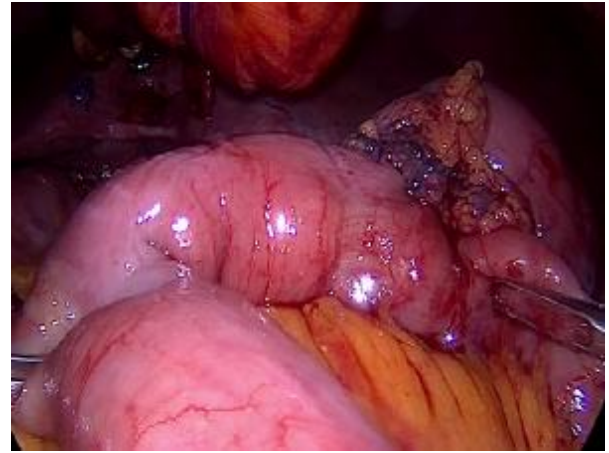ابتدا مانور کوخر انجام شد و از عدم چسبندگی خلفی و چسبندگی عروقی اطمینان حاصل گردید سپس لیگامان گاسترو کولیک باز گردید و شریان گاسترو اپیپلوئیک راست و سپس شریان گاسترو دئودنال قطع شد و دئودنوم دیستال به پیلور با استاپلر قطع گردید. سپس تونل بین ورید پورت و گردن لوزالمعده ایجاد گردید و لوزالمعده از ناحیه گردن با استفاده از هارمونیک قطع شد و پس از حصول اطمینان از موقعیت آناتومیک شریان هپاتیک و استامپ قطع شده شریان گاسترو دئودنال، غدد لنفاوی اطراف سر و خلف لوزالمعده و ناحیه ناف کبد و اطراف شریان کبدی کاملاً تخلیه گردید. کوله سیستکتومی انجام شده مجرای صفراوی مشترک پروگزیمال به مجرای سیستیک قطع شد و استنت داخل آن خارج گردید وریدهای بین سر و قسمت قلابی لوزالمعده و ورید پورت به آرامی قطع گردید. در نهایت چسبندگی‌های قسمت سوم دئودنوم به مزو و لیگامان تریتز آزاد گردیده و از ژژنوم توسط استاپلر 45 میلیمتری جدا گردید.

ابتدای ژژنوم از مسیر تونل دئودنوم بالا کشیده شد و آناستوموز انتهای مجرای صفراوی مشترک به لترال ژژنوم با نخ پلی دیاکسونون 0-3 انجام گردید. سپس لوزالمعده به خلف معده با نخ پلی دیاکسونون 0-3 آناستوموز شد. لوپ ژژنوم بصورت آنته کولیک بالا آورده شد و با استاپلر خطی برشی آناستوموز گاسترو ژژنوستومی انجام گردید.

24 سال قبل این روش توسط گنگر برای اولین بار در دنیا روی بیماری با پانکراتیت مزمن صورت گرفت که با عوارضی مثل زخم ژژونال همراه بوده و نزدیک یک ماه بیمار در بیمارستان اقامت داشت طوریکه نتیجه‌گیری شد لاپاروسکوپی تأثیری در کوتاه کردن زمان بستری نداشته است.¹³

در مطالعه‌ای که Jacob در سال 2013 با بررسی روی 5 بیمار گزارش نمود لاپاروسکوپی را با کاهش در مدت بستری، تسریع در بهبودی، بهبود کیفیت زندگی و عوارض یکسان با روش جراحی باز معرفی کرد.¹⁴ در مقاله‌ای Ke chen و همکارانش با بررسی متون و متا آنالیز نشان دادند این تکنیک قابل انجام بوده همراه با خونریزی کمتر، تسریع در بهبودی و اقامت بیمارستانی کوتاهتر می‌باشد.¹⁵

در بین جراحی‌های پیچیده لاپاروسکوپی که در ایران صورت می‌گیرد جای خالی این شیوه احساس می‌شد. با توجه به درد کم بیمار بعد از جراحی، بهبودی سریعتر و کم‌تهاجمی بودن، با در نظر گرفتن جمیع جهات و کسب مهارت لازم و فراهم کردن تمامی ابزار لازم، این روش توصیه می‌شود. البته برای نتیجه‌گیری دقیق‌تر مطالعات مقایسه‌ای و مداخله‌ای بالینی ضروری است.



تصویر 3 - آناستوموز معده به ژژنوم بصورت آتته کولیک

بحث و نتیجه‌گیری

در این بیمار بعد از تشخیص قطعی و ارزیابی‌های اولیه، با فراهم سازی تمام امکانات جراحی باز، اقدام به جراحی لاپاروسکوپی گردید. مدت عمل در حدود 5 ساعت بوده بعد از خارج کردن لوله نای بیمار با حال عمومی خوب راهی بخش مراقبت‌های ویژه گردید. 3 روز بعد رژیم غذایی شروع و روز 8 مرخص گردید. علت تأخیر در ترخیص بار اول بودن این روش و نیاز به حصول اطمینان کامل از بهبودی بیمار بود.

Abstract:

The First Report of Totally Laparoscopic Pancreaticoduodenectomy in Iran

Malekpour Alamdari N. MD^{}, Abdolhossaini M. MD^{**}, Gholizadeh B. MD^{*}*

(Received: 30 Jan 2018 Accepted: 23 April 2018)

Laparoscopic procedures have been widely accepted worldwide. During recent years, many procedures have been introduced laparoscopically. Pancreaticoduodenectomy is one of the complex procedures in abdominal surgery. Because of complexity of this procedure, its laparoscopic form has not been performed frequently. To our knowledge, totally laparoscopic Pancreaticoduodenectomy has not been reported in Iran. The following case demonstrates first totally laparoscopic Pancreaticoduodenectomy in Iran. A 57 year-old woman was admitted in surgical ward of Shahid Modarres hospital, Tehran, Iran, with icterus and abdominal pain. Diagnostic evaluations revealed Periapillary adenocarcinoma. After appropriate preoperative measures, she underwent totally laparoscopic Pancreaticoduodenectomy. The postoperative period was uneventful and patient discharged on the 8th postoperative day. Histopathological evaluation confirmed the diagnosis of Periapillary adenocarcinoma. Totally laparoscopic Pancreaticoduodenectomy is one of the complex laparoscopic abdominal procedures, which had not already been performed in Iran. Because of advantages of minimally invasiveness and lesser postoperative pain and shorter hospital stay, it can be recommended in selected cases.

Key Words: *Whipple, Laparoscopy, Pancreaticoduodenectomy*

^{*} *Assistant Professor of General Surgery, Shahid Beheshti University of Medical Sciences and Health Services, Modarres Hospital, Tehran, Iran*

^{**} *General Surgeon, Minimally Invasive Center, Iran University of Medical Sciences and Health Services, Tehran, Iran*

References:

1. Panzeri F, Crippa S, Castelli P, Aleotti F, Pucci A, Partelli S, et al. Management of ampullary neoplasms: A tailored approach between endoscopy and surgery. *World journal of gastroenterology*. 2015; 21(26): 7970-87.
2. Albores-Saavedra J, Schwartz AM, Batich K, Henson DE. Cancers of the ampulla of vater: demographics, morphology, and survival based on 5,625 cases from the SEER program. *Journal of surgical oncology*. 2009; 100(7): 598-605.
3. Chandrasegaram MD, Chiam SC, Chen JW, Khalid A, Mittinty ML, Neo EL, et al. Distribution and pathological features of pancreatic, ampullary, biliary and duodenal cancers resected with pancreaticoduodenectomy. *World journal of surgical oncology*. 2015; 13: 85.
4. Whipple AO, Parsons WB, Mullins CR. Treatment of Carcinoma of the Ampulla of Vater. *Annals of surgery*. 1935; 102(4): 763-79.
5. Asbun HJ, Stauffer JA. Laparoscopic vs open pancreaticoduodenectomy: overall outcomes and severity of complications using the Accordion Severity Grading System. *Journal of the American College of Surgeons*. 2012; 215(6): 810-9.
6. Yamaguchi K, Yokohata K, Nakano K, Ohtani K, Ogawa Y, Chijiwa K, et al. Which is a less invasive pancreatic head resection: PD, PPPD, or DPPHR? *Digestive diseases and sciences*. 2001; 46(2): 282-8.
7. Farid S, Morris-Stiff G. Laparoscopic vs open pancreaticoduodenectomy. *J Am Coll Surg*. 2013; 216(6): 1220-1.
8. Zheng M-H, Lu A-G, Feng B, Hu Y-Y, Li J-W, Wang M-L, et al. A study evaluating the safety of laparoscopic radical operation for colorectal cancer. *Journal of minimal access surgery*. 2005; 1(1): 29.
9. Li JD, Zhao ZL. [Current status of laparoscopic techniques in the surgical treatment of biliary carcinoma]. *Zhonghua wai ke za zhi [Chinese journal of surgery]*. 2018; 56(5): 338-41.
10. Torphy RJ, Friedman C, Halpern A, Chapman BC, Ahrendt SS, McCarter MM, et al. Comparing Short-term and Oncologic Outcomes of Minimally Invasive Versus Open Pancreaticoduodenectomy Across Low and High Volume Centers. *Annals of surgery*. 2018.
11. Joechle K, Conrad C. Cost-effectiveness of minimally invasive pancreatic resection. *Journal of hepato-biliary-pancreatic sciences*. 2018; 25(6): 291-8.
12. Wang S, Shi N, You L, Dai M, Zhao Y. Minimally invasive surgical approach versus open procedure for pancreaticoduodenectomy: A systematic review and meta-analysis. *Medicine*. 2017; 96(50): e8619.
13. Gagner M, Pomp A. Laparoscopic pylorus-preserving pancreatoduodenectomy. *Surgical endoscopy*. 1994; 8(5): 408-10.
14. Jacobs MJ, Kamyab A. Total laparoscopic pancreaticoduodenectomy. *JSL: Journal of the Society of Laparoendoscopic Surgeons*. 2013; 17(2): 188.
15. Chen Ke, Pan Yu, Liu X, Jiang G, Wu D, Maher H, et al. Minimally invasive pancreaticoduodenectomy for periampullary disease: a comprehensive review of literature and meta-analysis of outcomes compared with open surgery. *BMC Gastroenterol*. 2017; 17(1): 120.