

## اولین طبقه‌بندی کاربردی اسکلت میانی بینی

دکتر فرهاد حافظی\*، دکتر روح الله نقی‌پور\*\*، دکتر بیژن نقیب‌زاده\*\*\*، دکتر عباس کاظمی آشتیانی\*\*\*\*

دکتر سیامک فرخ فرقانی\*\*\*\*\*

### چکیده:

**زمینه و هدف:** بیماران معمولاً بعد از جراحی‌های زیبایی بینی (رینوپلاستی) حتی بعد از اصلاح انحراف بینی و عدم تقارن آن، ناراضی‌های مکرری دارند. نویسندگان بر این باورند که عدم تقارن اسکلت میانی می‌تواند منبع این ناهنجاری‌ها باشد. معرفی یک طبقه‌بندی کاربردی و معرفی یک برنامه اصلاحی برای هر طبقه ممکن است به جراحان کمک کند که بینی‌های بدون انحراف و صاف‌تری را ارائه دهند.

**مواد و روش‌ها:** در مجموع 51 مورد بیمار کاندیدای رینوپلاستی، به صورت تصادفی انتخاب شدند. قبل از عمل از چهره و هنگام عمل از غضروف جانبی فوقانی قبل و بعد از جداسازی از سپتوم فتوگرافی انجام شد. غضروف‌های جانبی فوقانی از نظر شکل، اندازه و انحنای بخش‌های افقی و عمودی مورد بررسی و تجزیه و تحلیل قرار گرفتند.

**یافته‌ها:** بررسی‌ها نشان داد که پنج شکل مختلف یافت شد، بنابراین آنها را با توجه به مشخصات توپوگرافی هر غضروف به 5 گروه تقسیم کردیم.

**نتیجه‌گیری:** این طبقه‌بندی کاربردی به جراح کمک خواهد کرد که به اسکلت بخش میانی بینی توجه بیشتری داشته باشد و برای اصلاح هر گونه انحراف برنامه‌ریزی داشته باشد.

واژه‌های کلیدی: اسکلت بخش میانی بینی، عدم تقارن، غضروف جانبی بالایی

### زمینه و هدف

تغییر شکل (دفورمیتی) و عدم تقارن غضروف یک سوم میانی بینی بسیار شایع است.<sup>1</sup> مهمترین جزء بخش میانی، غضروف‌های جانبی فوقانی (ULC) هستند که نقش آنها در شکل‌ساختاری و ایجاد تقارن معمولاً فراموش می‌شود.<sup>2-4</sup>

نویسنده پاسخگو: دکتر فرهاد حافظی

تلفن: 88717272

E-mail: [fhafezi32@gmail.com](mailto:fhafezi32@gmail.com)

\* استاد گروه جراحی ترمیمی و پلاستیک، دانشگاه علوم پزشکی ایران، مرکز تحقیقات سوختگی، بیمارستان حضرت فاطمه (س)

\*\* دستیار گروه جراحی ترمیمی و پلاستیک، دانشگاه علوم پزشکی ایران، مرکز تحقیقات سوختگی، بیمارستان حضرت فاطمه (س)

\*\*\* استاد گروه جراحی گوش و حلق و بینی، دانشگاه علوم پزشکی شهید بهشتی، بیمارستان لقمان حکیم

\*\*\*\* دانشیار گروه جراحی ترمیمی و پلاستیک، دانشگاه علوم پزشکی ایران، بیمارستان حضرت فاطمه (س)

\*\*\*\*\* استادیار گروه جراحی ترمیمی و پلاستیک، دانشگاه علوم پزشکی ایران، مرکز تحقیقات سوختگی، بیمارستان حضرت فاطمه (س)

تاریخ وصول: 1397/02/30

تاریخ پذیرش: 1397/06/05

تمام بیماران در دو مرحله: 1- قبل از جراحی؛ 2- حین جراحی تحت فوتوگرافی استاندارد قرار گرفتند. عکاسی حین جراحی یک بار بعد از بلند کردن پوست (Degloving) و قبل از جداسازی (Separation) غضروف جانبی فوقانی و همچنین بعد از Separation انجام شد.

سپس تمامی عکس‌ها بر اساس اجزاء افقی (Horisental) و عمودی (Vertical) غضروف جانبی فوقانی مورد تجزیه و تحلیل قرار گرفتند. معیارهای مورد نظر برای طبقه‌بندی شامل عرض (Wide) و انحنا (Curvature) بود.

W + wide dorsum  
W- narrow dorsum  
W0 normal width

C+ convex on lateral view  
C- concave on lateral view  
C0 no curvature (straight)

سپس غضروف‌های جانبی فوقانی راست و چپ با یکدیگر مقایسه شده و بر اساس معیارهای فوق طبقه‌بندی شده‌اند. غضروف‌های جانبی فوقانی با توجه به اندازه و انحنای این دو زیر واحد (افقی و عمودی) به پنج دسته (تصویر 1) تقسیم می‌شوند:

طبقه اول (Class I): قسمت عمودی و افقی در هر دو طرف برابر است.

طبقه دوم (Class II): بخش افقی در یک طرف عریض‌تر است و بخش عمودی دارای اندازه و انحنای طبیعی است.

طبقه سوم (Class III): اجزای افقی برابر و دارای شکل طبیعی هستند، اما بخش عمودی در یک طرف تحدب بیشتری دارد.

طبقه چهارم (Class IV): بخش افقی عریض‌تر است و بخش عمودی در یک طرف بیشتر محدب است.

طبقه پنجم (Class V): بخش افقی باریک‌تر و بخش عمودی در یک طرف مقعر است.

دکتر فرهاد حافظی - اولین طبقه‌بندی کاربردی اسکلت میانی بینی

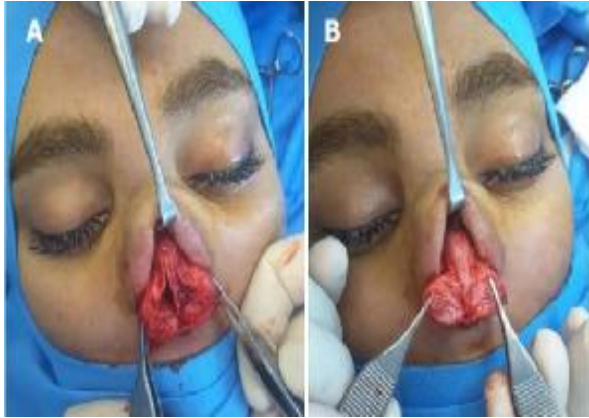این عدم توجه ممکن است منجر به انحراف یک سوم میانی بعد از جراحی شود، اگر چه سپتوم (تیغه) صاف شده است. غضروف‌های جانبی بالایی از اجزاء عمودی و افقی ساخته شده است. طبقه‌بندی بر اساس شکل و نوع دو زیر واحد این غضروف‌ها منطقی به نظر می‌رسد. هر مداخله‌ای روی غضروف جانبی فوقانی باید اسکلت میانی را متقارن نموده و خطوط زیبایی پیشانی - بینی را ایجاد نماید (Dorsal Aesthetic Lines)، از دفورمیتی معکوس V جلوگیری کند و مانع جریان هوای بینی نشود. طبقه‌بندی غضروف جانبی فوقانی باید عملی و کاربردی باشد و راه حل‌هایی برای رسیدن به اهداف فوق ارائه دهد.

در بررسی مقالات علمی منتشر شده در PubMed، ما نتوانستیم برای این ساختارها توصیف یا طبقه‌بندی‌های کاربردی پیدا کنیم. اکثر محققین به جزئیات در مورد یک سوم فوقانی بینی، یک سوم تحتانی و عدم تقارن سوراخ‌های بینی پرداخته‌اند، اما در مورد یک سوم میانی مقالات محدودی موجود است که این مقالات فقط در زمینه عدم تقارن گرافت‌های اسپردر Spreader و بازسازی و اصلاح انحرافات غضروف تیغه بینی بوده‌اند.

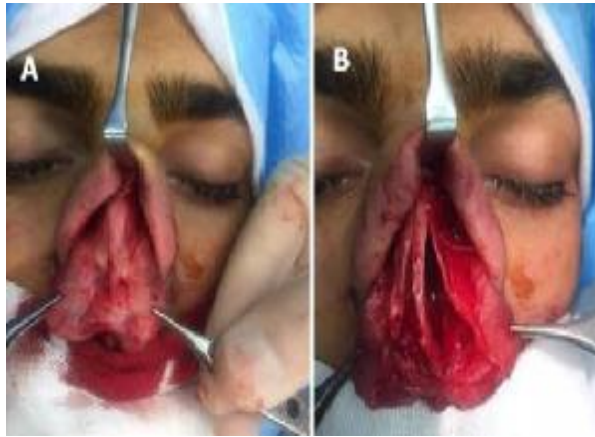در این مقاله نویسندگان سعی کردند طبقه‌بندی منطقی و کاربردی تقسیم‌بندی غضروف جانبی فوقانی را به منظور ایجاد توجه بیشتر به تنوع توپوگرافی غضروف‌های 1/3 میانی بینی را انجام دهند تا بر طبق آن برنامه درمانی برای هر طبقه طراحی و آرایه گردد.

## مواد و روش‌ها

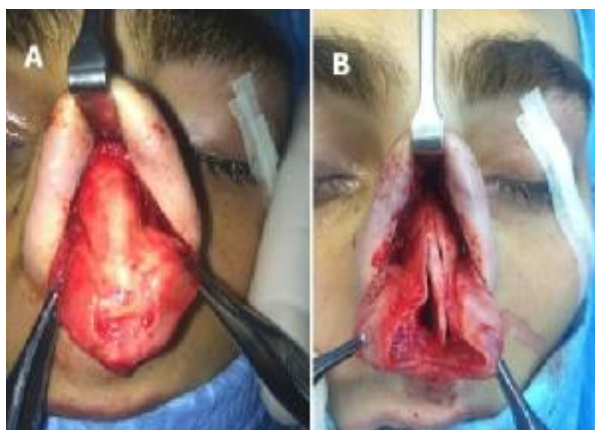
در این مطالعه پنجاه و یک بیمار کاندیدای روش رینوپلاستی باز اولیه مراجعه کننده به بیمارستان حضرت فاطمه (س) در سال 1396 به صورت تصادفی انتخاب شدند. معیارهای خروج از مطالعه تاریخچه ترومای فاسیال با شکستگی استخوان بینی، رینوپلاستی ثانویه (Revision)، داشتن سابقه جراحی در بینی و بیماری‌های زمینه‌ای درگیر کننده بینی بود.



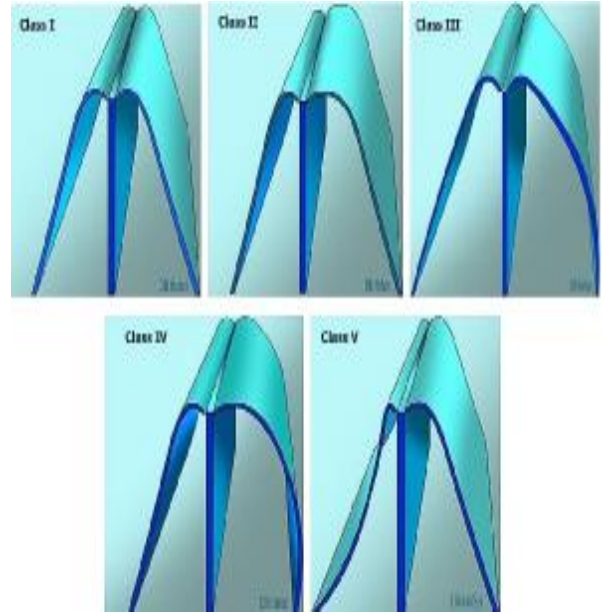
تصویر 2- A و B: طبقه اول (Class I) دو طرفه



تصویر 3- A و B: بخش افقی عریض تر در سمت راست، طبقه دوم (Class II): سمت چپ، طبقه اول (Class I)



تصویر 4- A و B: سمت راست، طبقه اول (Class I): بخش عمودی افقی نرمال و بخش عمودی محدب شدید در سمت چپ (ULC hump)، طبقه سوم (Class III).



تصویر 1- طبقه بندی غضروف جانبی فوقانی

### یافته‌ها

کلاس‌های II، III و IV که اجزای عمودی و افقی غضروف جانبی فوقانی گسترده‌تر بودند بیشتر در سمت چپ یافت می‌شد. کلاس I و V که اجزای عمودی و افقی باریک‌تر داشتند، بیشتر در سمت راست دیده می‌شد (جدول 1). یافته جالب توجه این بود که دو مورد غضروف جانبی فوقانی با تحدب شدید و نوک تیز به صورت قوز مشاهده شد در سمت چپ (ULC hump)، تصویر 1، کلاس II

تصاویر برخی از بیماران با انواع طبقه بندی غضروف فوقانی تحتانی در تصاویر 2 تا 6 نشان داده شده است.

در 17 بیمار با وجود انحراف بینی، سپتوم صاف بود. این به آن معنی است که صاف کردن سپتوم به تنهایی برای اصلاح انحراف و کجی بینی کافی نیست. در این دسته از بیماران متقارن نمودن غضروف‌های جانبی فوقانی اجباری است، در غیر اینصورت بیمار از انحراف پس از جراحی رنج خواهد برد.

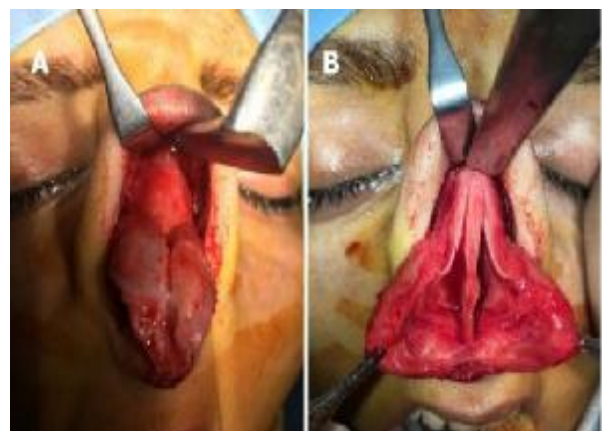
جدول 1- فراوانی توزیع طبقه‌های مختلف ULC در سمت راست و چپ

کلی	طبقه پنجم (Class V)	طبقه چهارم (Class IV)	طبقه سوم (Class III)	طبقه دوم (Class II)	طبقه اول (Class I)	طبقه (Class)
51	6	9	4	-	32	راست
51	4	13	21	4	12	چپ

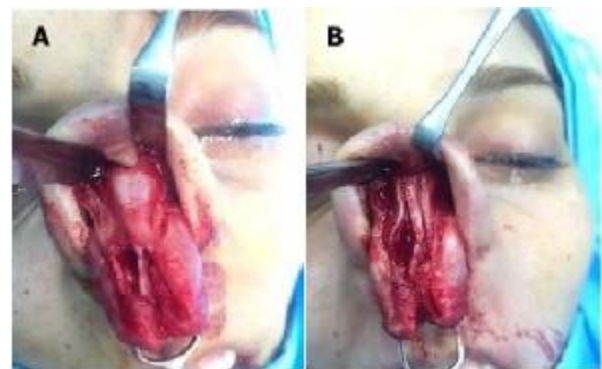وظیفه باز نگاهداری دریچه‌های داخلی بینی را به عهده دارند. سپتوم و غضروف‌های جانبی فوقانی در چهار ماه اول جنینی ظاهر می‌گردند و به عنوان یک بخش واحد رشد می‌کنند.<sup>5</sup> این ساختار توسط سیستم عضلانی اپونوروتیک سطحی (SMAS) پوشیده شده است.<sup>7</sup> از بالا به زیر استخوان بینی در ناحیه Keystone و از سمت پایین به غضروف جانبی تحتانی در طول ناحیه Scroll و از طرفین به دهانه پیریفورم ارتباط پیدا می‌کند. قسمت مهم در این چارچوب، منطقه اتصال غضروف جانبی فوقانی به سپتوم است که T شکل است (تصویر 1) و در قسمت انتهایی عریض‌تر بوده و تأثیر قابل توجهی در عبور مستقیم جریان هوا از طریق بینی دارند.<sup>9,8</sup>

غضروف جانبی فوقانی از اجزای افقی و عمودی تشکیل شده و هر یک از این دو زیر واحد ممکن است شکل، اندازه و انحنای مختلفی داشته باشند. این تغییرات آناتومیکی در هر طرف بینی ممکن است موجب تغییر شکل یک سوم میانی شود. بخش وسط، پوست نازک‌تری نسبت به نوک و برآمدگی بینی دارد<sup>10</sup> و بی‌نظمی لایه‌های زیرین را نشان خواهد داد. انحرافات و غیرقرینگی غضروف‌های جانبی فوقانی بسیار رایج هستند. در 80/5% موارد جراحی رینوپلاستی روتین، دفورمیتی اسکلت میانی که نیاز به مداخله جراحی دارد.<sup>1</sup>

در روش جراحی رینوپلاستی کاهنده مرسوم، این ساختار T شکل واحد، به سه قسمت جدا می‌گردد. عواقب آن می‌تواند فروپاشی دیواره‌های جانبی و کاهش عرضی جریان هوا تا 25% باشد.<sup>11</sup> مهم نیست که کدام روش برای بخش میانی و خلفی (Dorsum) انجام می‌شود، این نکته اهمیت دارد که نقش غضروف‌های جانبی فوقانی نباید دست کم گرفته شود.<sup>13</sup> باید به یاد داشته باشیم که تقریباً همیشه یک



تصویر 5- A و B: سمت راست، طبقه اول (Class I)؛ بخش افقی عریض و بخش عمودی محدب در سمت چپ، طبقه چهارم (Class IV).



تصویر 6- A و B: بخش افقی باریک و بخش عمودی مقعر در سمت راست، طبقه پنجم (Class V)؛ سمت چپ، طبقه اول (Class I).

### بحث

یک سوم میانی بینی از غضروف‌های جانبی سه بعدی تشکیل شده است. این غضروف‌ها در یک سازه پیچیده



حفاظتی روی نوک بینی و خطوط زیبایی پیشانی - بینی (Dorsal Aesthetic Lines) نیز داشته باشد.<sup>4</sup>

غضروف جانبی فوقانی خودش می‌تواند منبع انحراف و کجی بینی باشد. با نادیده گرفتن این تغییر شکل، بینی صاف نمی‌گردد. یک سوم میانی لازم به توجه خاص بوده و به واسطه فرم‌های مختلف اسکلت آن، لازم است طبقه‌بندی شود تا برنامه‌ای مشخص برای اصلاح تغییر شکل هر دسته را به طور مجزا تعیین گردد (جدول 2).

در مرور مطالعات منتشر شده در زمینه آناتومی بینی، هیچ گزارشی در مورد عدم تقارن و ناسازگاری آناتومیکی ساختارهای یک سوم میانی بینی یافت نمی‌شود. طبقه‌بندی‌های قبلی غضروف‌های جانبی فوقانی به 30 سال پیش و به دوران رینوپلاستی بسته باز می‌گردد<sup>23و24</sup> (تصویر 7 و 8). این طبقه‌بندی‌ها چندان مفید نبوده و به جراح کمکی در ایجاد برنامه درمانی جهت مدیریت این مشکل ارائه نمی‌داد. فقدان مطالعه در زمینه اسکلت میانی بینی، ما را تشویق کرد تا در مورد طبقه‌بندی کاربردی جدیدی از چارچوب آناتومیک یک سوم میانی ارائه دهیم تا بستری برای درمان بهتر عدم تقارن غضروف جانبی فوقانی ایجاد شود.

### روش جراحی

تقریباً در همه موارد، از فلپ اسپریدر دو طرفه را استفاده کردیم. برای اصلاح قرینگی اسکلت میانی در سمت باریک نیروی بازگرداننده غضروف جانبی فوقانی را با خم کردن آن روی خودش و بخیه زدن آن<sup>25</sup> حفظ کردیم. در مواردی که تقعر زیاد، یک قطعه غضروف نیز به عنوان اسپریدر گرفت اضافه گردید. در سمت عریض‌تر یا محدب، همان طور که در Byrd شرح داده،<sup>22</sup> یک برش طولی روی دورسوم (پشت) فلپ غضروف جانبی فوقانی ایجاد کردیم و سپس غضروف را روی خودش خم نموده و بخیه زدیم (تصویر 9). اگر تحدب با این روش اصلاح نشد، نوار کوچکی از قسمت داخلی آن برداشته می‌شد.<sup>26</sup>

بخش افقی در غضروف جانبی فوقانی وجود دارد که تأثیر بسیاری بر تنفس مستقیم و هموار دارد. همچنین از فروپاشی دیوارهای جانبی و دفورمیتی V معکوس جلوگیری می‌کند و خطوط زیبایی پیشانی - بینی (Dorsal Aesthetic Lines) را ایجاد می‌کنند.


برخلاف روش رینوپلاستی کاهنده، رویکردهای مدرن برای تقویت و تغییر شکل یک سوم میانی با استفاده از غضروف‌های اتولوگ از خود غضروف‌های جانبی فوقانی به عنوان فلپ‌های اتو اسپریدر یا گرافت از سپتوم و غضروف کونکا گوش و غضروف دنده انجام می‌شود. یکدست نمودن دوباره و متصل کردن مجدد غضروف‌های جانبی فوقانی به سپتوم، ساختار سه بعدی T را بازسازی می‌کند. یکپارچگی این ساختار نه تنها برای رسیدن به تنفس بهتر و تقارن<sup>15و14</sup> بلکه در حمایت از دو سوم تحتانی اسکلت بینی نیز نقش مهمی دارد.

یکی از مهمترین اجزای تشکیل دهنده، که نقش مهمی در بازسازی یکپارچگی دریچه داخلی بینی دارد، فلاپ و گرافت اسپریدر است. اولین بار Sheen در سال 1984، دفورمیتی V معکوس و اصلاح آن با گرافت اسپریدر را معرفی کرد<sup>16</sup> و سپس Seyhan در سال 1997<sup>17</sup> فلاپ‌های اتو اسپریدر با خم کردن غضروف جانبی فوقانی روی خودش را مطرح نمود که بعدها توسط Berkowitz و Oneal در سال 1998 گزارش شد.<sup>18</sup> علاوه بر این نویسندگان دیگر تلاش کرده‌اند تا این فلاپ را طوری تغییر دهند تا عرض بیشتری در یک سوم میانی ایجاد شود.<sup>19و20</sup> بعد از انتشار مطالعات Gruber و Byrd مفهوم فلپ‌های اتو اسپریدر عمومیت بیشتری پیدا کرد.<sup>21و22</sup>

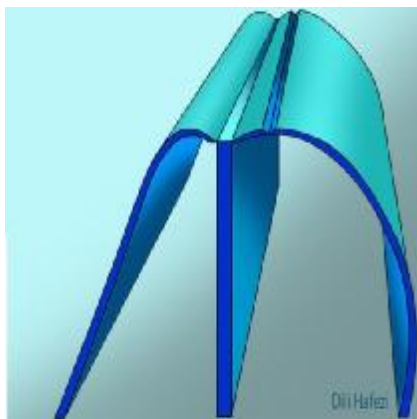
برخی از جراحان هنوز معتقدند که با اضافه کردن فلپ یا گرافت اسپریدر، یک سوم میانی عریض‌تر می‌شود. در مقابل باید توجه داشت که در رینوپلاستی مرسوم، بخش افقی طبیعی غضروف‌های جانبی فوقانی از بین می‌رود و باید بازسازی شود. گسترش محتاطانه اسکلت میانی، نه تنها دریچه داخلی را تقویت می‌کند بلکه ممکن است تأثیر

جدول 2- انواع انحراف مشاهده شده ناشی از غضروف جانبی فوقانی

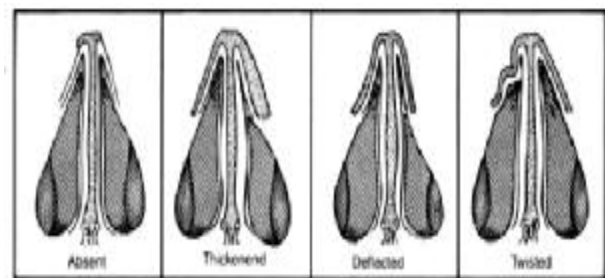
نوع انحراف	بینی منحرف	تیغه بینی منحرف	تیغه بینی صاف	تیغه بینی صاف و بینی منحرف	سک
Deviation	Deviated nose	Deviated septum	Straight septum	Straight septum & Deviated nose	
تعداد	27	13	38	17	51



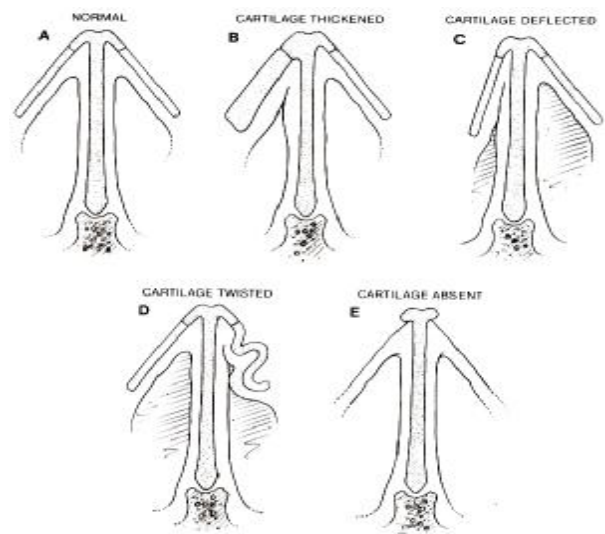
تصویر 9 الف



تصویر 9 الف و ب - برش پشتی غضروف در قسمت عریض‌تر برای باریک کردن آن و خم کردن ULC بدون برش پشتی در سمت باریک جهت نگاهداری عرض بخش افقی.



تصویر 7- طبقه‌بندی غضروف جانبی فوقانی (Kasperbauer & Kern-1987)



تصویر 8- طبقه‌بندی غضروف جانبی فوقانی (Beeson -1987)

گردد. آگاهی از این انحراف ساختار به جراح کمک خواهد کرد تا این آنومالی را برطرف کند. این دفورمیتی‌ها می‌توانند براساس شکل زیر واحدهای افقی و عمودی غضروف‌های جانبی فوقانی طبقه‌بندی شوند. این طبقه‌بندی می‌تواند برای طراحی جهت تصحیح عدم تقارن  $1/3$  میانی کمک کننده باشد. اصلاح دفورمیتی‌های غضروف جانبی فوقانی باعث افزایش میزان موفقیت ما در اصلاح انحرافات بینی شده و میزان نیاز به جراحی‌های ثانویه را کاهش می‌دهد.

### نتیجه‌گیری

نویسندگان بر این باورند که یکی از دلایل عدم موفقیت جراحی‌های استئوتومی و سپتوپلاستی در اصلاح انحراف بینی، نادیده گرفتن عدم تقارن غضروف جانبی فوقانی می‌باشد.

برداشتن قوس (قوز) پشتی بینی، دفورمیتی و غیر قرینگی ساختارهای یک سوم میانی بینی را نمایان می‌کند. اگر جراح به آن توجه نکرده و این عدم تقارن اصلاح نشود، ممکن است بعد از عمل انحراف بیشتری نمایان

**Abstract:****The First Classification of the Middle Vault Skeleton of the Nose**

*Hafezi F. MD* <sup>\*</sup>, *Naghipour R. MD* <sup>\*\*</sup>, *Naghibzadeh B. MD* <sup>\*\*\*</sup>, *Kazemi Ashtiani A. MD* <sup>\*\*\*\*</sup>  
*Farokh Forghani S. MD* <sup>\*\*\*\*\*</sup>

(Received: 20 May 2018      Accepted: 27 Aug 2018)

**Introduction & Objective:** There is frequent patient complain after crooked nose rhinoplasty operations even in apparently straight noses due to remnant of nasal deviations or asymmetries. Authors believe that middle vault skeletal asymmetry can be the source of these deformities. Introducing a practical classification and addressing the corrective plan for each class may help the surgeons to produce more straight noses post-operatively.

**Materials & Methods:** Fifty-one rhinoplasty cases were selected randomly. Pre-operative pictures of faces and intraoperative pictures of upper lateral cartilages before and after separation from septum were taken. Hundred and two upper lateral cartilages were analyzed for shape, size and curvature of horizontal and vertical sub-units.

**Results:** Five different shapes were found so we divided them to 5 groups according to topographic characteristics of each cartilage.

**Conclusions:** This pragmatic classification will help the surgeon to be more concern about the middle vault and will have a plan to correct each variation.

***Key Words: Middle Vault Skeleton, Asymmetry, Upper Lateral Cartilage***

<sup>\*</sup> *Professor of Plastic and Reconstructive Surgery, Iran University of Medical Sciences, Burn Research Center, Fatima Hospital, Tehran, Iran*

<sup>\*\*</sup> *Resident of Plastic and Reconstructive Surgery, Iran University of Medical Sciences, Burn Research Center, Fatima Hospital, Tehran, Iran*

<sup>\*\*\*</sup> *Professor of ENT Surgery, Shahid Beheshti University of Medical Sciences, Loghman Hakim Hospital, Tehran, Iran*

<sup>\*\*\*\*</sup> *Associate Professor of Plastic and Reconstructive Surgery, Iran University of Medical Sciences, Fatima Hospital, Tehran, Iran*

<sup>\*\*\*\*\*</sup> *Assistant Professor of Plastic and Reconstructive Surgery, Iran University of Medical Sciences, Burn Research Center, Fatima Hospital, Tehran, Iran*



## References:

1. Hafezi F, Naghibzadeh B, Ashtiani AK, Guyuron B, Nouhi AH, Naghibzadeh G. Straight septum, crooked nose: an overlooked concept. *Aesthetic Plast Surg.* 2014 Feb; 38(1): 32-40.
2. Toriumi DM (1995) Management of the middle nasal vault in rhinoplasty. *Facial Plast Surg Clin North Am* 3: 77-91.
3. East C, Kwame I, Hannan SA. Revision Rhinoplasty: What Can We Learn from Error Patterns? An Analysis of Revision Surgery. *Facial Plast Surg.* 2016 Aug; 32(4): 409-15.
4. Pensler JM. The role of the upper lateral cartilages in aesthetic rhinoplasty. *Aesthet Surg J.* 2009 Jul-Aug; 29(4): 290-4. doi: 10.1016/j.asj.2009.04.006. Pub Med PMID: 19717061.
5. Drumheller GW. Topology of the lateral nasal cartilages: The anatomical relationship of the lateral nasal to the greater alar cartilage, lateral crus. *Anat Rec.* 1973; 176: 321-327.
6. Straatsma BR, Straatsma CR. The anatomical relationship of the lateral nasal cartilage to the nasal bone and the cartilaginous nasal septum. *Plast Reconstr Surg* 1951; 8: 443.
7. Hafezi F, Naghibzadeh B, Nouhi A. Management of the thick-skinned nose: A more effective approach. *Ann Otol Rhinol Laryngol.* 2006 Jun; 115(6): 444-9.
8. Amir Allak, MD, MBA, Stephen S. Park, MD Surgical Treatment of the Middle Nasal Vault, *Clin Plastic Surg* 43 (2016), 85-94.
9. McKinney P, Johnson P, Walloch J. Anatomy of the nasal hump. *Plast Reconstr Surg* 1986; 77: 404.
10. Manavbaşı YI, Başaran I. The role of upper lateral cartilage in dorsal reconstruction after hump excision: section 1. Spreader flap modification with asymmetric mattress suture and extension of the spreading effect by cartilage graft. *Aesthetic Plast Surg.* 2011 Aug; 35(4): 487-93.
11. Grymer LF. Reduction rhinoplasty and nasal patency: change in the cross-sectional area of the nose evaluated by acoustic rhinometry. *Laryngoscope* 1995; 105(4 Pt 1): 429-31.
12. Roithmann R, Chapnik J, Zamel N, Barreto SM, Cole P. Acoustic rhinometric assessment of the nasal valve. *Am J Rhinol.* 1997 Sep-Oct; 11(5): 379-85. PubMed PMID: 9768320.
13. Rohrich RJ, Pulikkottil BJ, Stark RY, Amirlak B, Pezeshk RA. The Importance of the Upper Lateral Cartilage in Rhinoplasty. *Plast Reconstr Surg.* 2016 Feb; 137(2): 476-8.
14. Zoumalan RA, Carron MA, Tajudeen BA, Miller PJ. Treatment of dorsal deviation. *Otolaryngol Clin North Am.* 2009 Jun; 42(3): 579-86.
15. Gruber RP, Park E, Newman J, Berkowitz L, Oneal R. The spreader flap in primary rhinoplasty. *Plast Reconstr Surg.* 2007; 119: 1903-1910.
16. Sheen JH. Spreader graft: a method of reconstructing the roof of the middle nasal vault following rhinoplasty. *Plast Reconstr Surg.* 1984 Feb; 73(2): 230-9. PubMed PMID: 6695022.
17. Seyhan A. Method for middle vault reconstruction in primary rhinoplasty: upper lateral cartilage bending. *Plast Reconstr Surg.* 1997 Dec; 100(7): 1941-3. PubMed PMID: 9393510.
18. Oneal RM, Berkowitz RL. Upper lateral cartilage spreader flaps in rhinoplasty. *Aesthet Surg J.* 1998; 18(5): 370-371.
19. Manavbaşı YI, Başaran I. The role of upper lateral cartilage in dorsal reconstruction after hump excision: section 1. Spreader flap modification with asymmetric mattress suture and extension of the spreading effect by cartilage graft. *Aesthetic Plast Surg.* 2011 Aug; 35(4): 487-93.
20. Manavbaşı YI, Kerem H, Başaran I. The role of upper lateral cartilage in correcting dorsal irregularities: section 2. The suture bridging cephalic extension of upper lateral cartilages. *Aesthetic Plast Surg.* 2013 Feb; 37(1): 29-33.
21. Gruber RP, Park E, Newman J, Berkowitz L, Oneal R. The spreader flap in primary rhinoplasty. *Plast Reconstr Surg.* 2007; 119: 1903-1910.
22. Byrd HS, Meade RA, Gonyon DL Jr. Using the autospreader flap in primary rhinoplasty. *Plast Reconstr Surg.* 2007; 119: 1897-1902.
23. Kasperbauer JL, Kern EB. Nasal valve physiology. Implications in nasal surgery. *Otolaryngol Clin North Am.* 1987 Nov; 20(4): 699-719. Review. PubMed PMID: 3320865.
24. Beeson WH. The nasal septum. *Otolaryngol Clin North Am.* 1987 Nov; 20(4): 743-67. Review. PubMed PMID: 3320866.
25. Hafezi F, Naghibzadeh B, Nouhi A, et al. Asymmetric facial growth and deviated nose: a new concept. *Ann Plast Surg.* 2010; 64: 47-51.
26. Hafezi F, Javdani A, Naghibzadeh B, Ashtiani AK. Laterality and Left-sidedness in the Nose, Face, and Body: A New Finding. *Plast Reconstr Surg Glob Open.* 2017 Dec 28; 5(12): e1590.