

آپاندکتومی لاپاراسکوپیک دوپورت تک برش به عنوان جایگزینی برای آپاندکتومی لاپاراسکوپیک بین نافی تک پورت

محمد حسین صفری*

چکیده

زمینه و هدف: مدیریت لاپاراسکوپیک بیماری‌ها امروزه در جوامع جهانی به عنوان استاندارد طلایی پذیرفته شده است. با این حال هنوز هم پژوهش‌های بسیاری درباره شیوه‌های نوین جراحی کم‌تهاجمی به جهت دستیابی به بهترین روش جراحی با مطلوب‌ترین نتایج پس از عمل صورت می‌پذیرد. هدف از پژوهش حاضر مقایسه نتایج پس از اعمال جراحی آپاندکتومی آپاندکتومی لاپاراسکوپیک بین نافی تک پورت و آپاندکتومی لاپاراسکوپیک دوپورت تک برش بوده است.

مواد و روش‌ها: از 77 بیمار که در طول یک سال (اردیبهشت 1396-1397) تحت اعمال جراحی آپاندکتومی لاپاراسکوپیک بین نافی تک پورت و آپاندکتومی لاپاراسکوپیک دوپورت تک برش قرار گرفته‌اند، در این مطالعه گذشته‌نگر استفاده شد. در گروه آپاندکتومی لاپاراسکوپیک دوپورت تک برش، دو تروکار 5 میلی‌متری به صورت بین نافی قرار داده شد و از یک محل سوراخ کردن دیگر برای ابزارهای چپ دست استفاده شد. ویژگی‌های دموگرافیک، داده‌های عمل و نتایج پس از عمل گروه‌ها با استفاده از آزمون مربع-کای یا در صورت لزوم با آزمون فیشر مقایسه شد. از آزمون تی برای مقایسه میانگین‌های دو گروه هدف که مستقل از یکدیگرند، استفاده شد. سطح معناداری آزمون‌ها برابر 0/05 در نظر گرفته شد. تحلیل‌های آماری با استفاده از سرور SAS EG 5.1، نسخه 9/3 انجام شد (SAS Institute Inc., Cary, NC, USA).

یافته‌ها: میانگین کل زمان عمل گروه آپاندکتومی لاپاراسکوپیک دوپورت تک برش به طور معناداری کمتر از گروه آپاندکتومی لاپاراسکوپیک بین نافی تک پورت بود ($P = 0/003$). میانگین زمان لاپاراسکوپیک نیز در گروه آپاندکتومی لاپاراسکوپیک دوپورت تک برش به طور معناداری کمتر بود ($P < 0/001$). میانگین تعداد مسکن‌ها پس از عمل در گروه آپاندکتومی لاپاراسکوپیک دوپورت تک برش به طور معناداری کمتر از گروه آپاندکتومی لاپاراسکوپیک بین نافی تک پورت بود ($P = 0/002$). میانگین طول مدت روزهای بستری پس از عمل در گروه آپاندکتومی لاپاراسکوپیک دوپورت تک برش به طور معناداری کمتر از گروه آپاندکتومی لاپاراسکوپیک بین نافی تک پورت بود ($P = 0/008$). هیچ اختلاف آماری معنادار دیگری میان این دو گروه مشاهده نشد.

نتیجه‌گیری: بر اساس یافته‌های این پژوهش، میانگین طول مدت عمل گروه آپاندکتومی لاپاراسکوپیک دوپورت تک برش به طور معناداری کمتر بود، به مدیریت درد کمتری نیاز داشت؛ همچنین نتیجه آن از جنبه زیبایی مشابه به آپاندکتومی لاپاراسکوپیک بین نافی تک پورت بود.

واژه‌های کلیدی: آپاندکتومی، جراحی لاپاراسکوپیک، طول مدت عمل، آموزش دستیاری

نویسنده پاسخگو: محمد حسین صفری

تلفن: 08338267043

E-mail: adm_dept.ofmhsfri@yahoo.com

* پژوهشگر جراحی عمومی، دفتر پژوهش‌های کاربردی

تاریخ وصول: 1397/08/23

تاریخ پذیرش: 1397/10/29

زمینه و هدف

این کار از تجهیزات پورت جراحی لاپاراسکوپیک تک برش مخصوص استفاده نشده است. زخم تروکار با استفاده از تکنیک آپاندکتومی لاپاراسکوپیک دوپورت تک برش درست مانند آپاندکتومی لاپاراسکوپیک بین نافی تک پورت است.

تاکنون هیچ یک از پژوهش‌های انجام شده به مقایسه آپاندکتومی لاپاراسکوپیک دوپورت تک برش و آپاندکتومی لاپاراسکوپیک بین نافی تک پورت نپرداخته‌اند و مزیت‌های احتمالی آپاندکتومی لاپاراسکوپیک دوپورت تک برش را در رابطه با عمل‌های جراحی غیر از جراحی لاپاراسکوپیک تک پورت، با استفاده از یک پورت خاص به اثبات نرسانیده‌اند.

مواد و روش‌ها

از 77 بیمار که بین اردیبهشت 1396 تا فروردین 1397 تحت جراحی‌های آپاندکتومی لاپاراسکوپیک بین نافی تک پورت و آپاندکتومی لاپاراسکوپیک دوپورت تک برش قرار گرفته‌اند، در این مطالعه گذشته‌نگر در دفتر پژوهش‌های کاربردی شیف استفاده شد (تکنیک‌های مربوط به اعمال جراحی ذکر شده مشتمل بر اندازه برش، محل آن و ... بررسی خواهد شد). دستیاران از اردیبهشت 1396 شروع به انجام آپاندکتومی لاپاراسکوپیک دوپورت تک برش کردند و این کار را پس از تسلط کامل بر تمام پروسه‌های مربوط به این تکنیک اصلاح شده - در بیش از 5 مورد با کمک گرفتن از راهنمایی‌های مشاور - انجام دادند. از هر یک از دستیاران خواسته شد که دو نوع جراحی را به صورت متناوب انجام دهد و استاد فرآیندهای جراحی را به همراه دستیاران آموزش می‌داد. از میان بیماران، 39 نفر تحت جراحی آپاندکتومی لاپاراسکوپیک بین نافی تک پورت قرار گرفتند و 38 نفر دیگر نیز جراحی آپاندکتومی لاپاراسکوپیک دوپورت تک برش بر روی آن‌ها انجام شد که این شیوه از تقسیم بیماران و انتخاب روش جراحی به جهت دستیابی به یافته‌هایی همسو با هدف پژوهش بود. مدیریت درد در بیماران تحت جراحی آپاندکتومی لاپاراسکوپیک دوپورت تک برش در قیاس با آپاندکتومی لاپاراسکوپیک بین نافی تک پورت موفقیت‌آمیزتر بود. ضمناً گروه آپاندکتومی لاپاراسکوپیک دوپورت تک برش در مقایسه با آپاندکتومی لاپاراسکوپیک بین نافی تک پورت مدت زمان بستری کمتری

آپاندیسیت عبارت است از تورم انتهای کرمی شکل و یک بیماری شایع می‌باشد که احتمال وقوع آن در کل زندگی هر فرد 7 تا 8 درصد است.¹ درمان آپاندیسیت از طریق جراحی پیشرفت زیادی کرده و از جراحی باز - برش از نقطه مک برنی - به جراحی لاپاراسکوپیک کم‌تهاجمی تحول یافته است. آپاندکتومی لاپاراسکوپیک (LA) به عنوان استاندارد طلایی برای آپاندیسیت حاد پذیرفته شده و امروزه کاربرد آن بیش از آپاندکتومی باز (OA) است. آپاندکتومی لاپاراسکوپیک از لحاظ مزیت‌های زیبایی‌شناختی اجتناب‌ناپذیر است، درد پس از عمل کمتری را به بیمار تحمیل می‌کند، عفونت زخم کمتری دارد و زمان بستری شدن فرد در بیمارستان کوتاه‌تر است.²⁻³

علی‌رغم مزیت‌های استفاده از آپاندکتومی لاپاراسکوپیک سنتی (متداول) سه پورت، سال‌هاست که تلاش‌ها برای به حداقل رساندن جای زخم و کاهش اندازه برش شکمی ادامه دارد. تکنیک تک پورت که اخیراً معرفی شده است، این جراحی کم‌تهاجمی را بهبود بخشیده است. آپاندکتومی لاپاراسکوپیک بین نافی تک پورت به برش کمتری نیاز دارد و دارای مزیت‌های زیبایی‌شناختی است و پس از معرفی محصولات تک پورت مختلف، به طور گسترده مورد استفاده قرار می‌گیرد.⁴⁻⁶ گرچه استفاده از تکنیک تک پورت مزیت‌های خودش را دارد، اما معایبی از جمله قطر بیشتر جای زخم نیز دارد که ممکن است منجر به آسیب بیشتر به فاسیا، درد پس از عمل بیشتر، مدت زمان عمل طولانی‌تر و نسبت تبدیل بالاتر از جراحی لاپاراسکوپیک به جراحی باز شود.⁷⁻⁸ این مسئله برای دستیاران نیز دشوارتر است، زیرا یادگیری آپاندکتومی لاپاراسکوپیک بین نافی تک پورت به دلیل زاویه تند میان لاپاراسکوپ و ابزارهای مورد استفاده به کندی صورت می‌گیرد.⁹⁻¹⁰

آپاندکتومی لاپاراسکوپیک دوپورت یک فرآیند کم‌تهاجمی است که از دشواری فنی جراحی لاپاراسکوپیک تک برش سود می‌برد و مکمل آن است. بسیاری از مطالعات با استفاده از آپاندکتومی لاپاراسکوپیک دوپورت انجام شده است. آپاندکتومی لاپاراسکوپیک دوپورت هم‌چنین برای قرار دادن 2 تروکار پایه درون یک برش معرفی شد تا تعداد برش‌ها و هزینه‌ها کاهش یابد.¹³ در این پژوهش یک تکنیک اصلاح شده طراحی گردیده است تا پروسه‌ای پیشرفته را با استفاده از ابزارهای سنتی به انجام برساند و برای انجام

در زیر برش مستقیم باز شد. دو پورت 5 میلی‌متری درون حفره صفاقی قرار داده شد. برای جلوگیری از نشت گاز به خارج از صفاق، بین دو پورت یک بخیه و گره زده شد (تصویر 1). از دو تکنیک برای برداشتن آپاندیس استفاده شد. یکی از پورت‌ها برای گرسپر در قسمت راست ربع پایین به کار گرفته شد و دیگری برای اینترودیوسر مینی‌سایت مینی‌پورت سوپرایویویک استفاده شد. نمونه با استفاده از اندوبگ 5 میلی‌متری استخراج شد. Steri-Strips™ به جای بخیه در محل سوراخ ایجاد شده به کار برده شد.

تکنیک بین‌نافی تک پورت

از همین روش برای رویکرد بین صفاقی استفاده شد. این برش به طول 2/5 تا 3 سانتی‌متر و با در نظر گرفتن کارگذاری و دامنه عمل سه ابزاری ایجاد شد. پس از باز کردن فاسیا و صفاق، پورت Glove - A قرار داده شد. برخلاف آپاندکتومی لاپاراسکوپی دوپورت تک‌برش، نمونه از درون برش و بدون اندوبگ برداشته شد.

مدیریت پس از عمل

آنتی‌بیوتیک‌های درون‌وریدی پیش از جراحی تا روز پس از عمل تزریق شدند. بیماران آپاندیسیت غیر پیچیده تنها نسل دوم سفالوسپورین را دریافت کردند، در حالی که بیماران آپاندیسیت پیچیده هم نسل دوم سفالوسپورین را دریافت کردند و هم مترونیدازول. بیمارانی که واکنش مثبت به تست پوست نشان دادند، سیپروفلوکساسین دریافت کردند. نوشیدن مقدار بسیار کم آب، فارغ از باد شکم مجاز بود و پس از حذف یک وعده غذایی، رژیم غذایی نرم آغاز شد. ویژگی‌های خونی روتین به طور کامل ثبت گردید تا با استفاده از آن به ارزیابی وضعیت تورم در روز پس از عمل پرداخته شود. نمره درد پس از عمل با استفاده از یک مقیاس رتبه‌بندی عددی که در دفتر پزشکی ثبت شده بود، مورد بازبینی قرار گرفت. درد پس از عمل با کتورولاک و ترامادول و پتیدین در بانوان باردار کنترل شد. تحمل رژیم غذایی و کاهش درد، معیار تعیین زمان تخلیه بود. دستیاران اقدام به بررسی محل جراحی در بخش مربوطه کردند. استادان نیز یک هفته پس از عمل، محل جراحی را در بخش سرپایی مورد بررسی قرار دادند.

نیز داشتند. پیش از عمل نکاتی درباره شیوه جراحی به بیماران ارائه گردید.

ابتدا آپاندکتومی لاپاراسکوپی بر روی بیماران مبتلا به آپاندیسیت حاد انجام شد. اگر قرار بود روده‌برداری انجام شود، ابتدا سعی می‌شد آپاندکتومی با استفاده از درناژ خارجی به تأخیر انداخته شود. در این مطالعه 77 بیمار حضور داشتند که با استفاده از سی تی حفره شکمی - لگنی یا ام آر آی برای دو خانم حامله، تشخیص آپاندیسیت حاد کمتر از درجه 3 داده شد. آپاندکتومی لاپاراسکوپی سنتی (متداول) سه پورت در مورد بیماران مبتلا به آپاندیسیت پیچیده انجام شد. سوابق پزشکی مربوط به سن، جنسیت، پیشینه جراحی شکم، فرآیند عمل، طول مدت عمل، عوارض جانبی جراحی و مدت بستری شدن مورد مقایسه قرار گرفت.

فرآیند عمل

بیماران با استفاده از داروی مسکن به صورت طاق باز به حالت ترندلنبرگ و به پهلو چپ قرار داده شدند و کاتتر فولی در بدن آن‌ها قرار داده نشد. تمام اعمال جراحی توسط دستیارانی انجام شد که حداقل 50 مورد آپاندکتومی لاپاراسکوپی سنتی (متداول) سه پورت را تجربه کرده بودند. تمام فرآیند توسط یک کارآموز زیر نظر استاد انجام شد. قبل از جراحی همه بیماران خود را تخلیه کردند. از یک لاپاراسکوپ 30 درجه‌ای 5 میلی‌متری برای انجام جراحی استفاده شد. برش اصلی به صورت عرضی بر روی ناف انجام شد. بستن شریان آپاندیس و برداشتن انتهای آن با استفاده از لیگاتور صورت گرفت. بستر آپاندیس با اندولوپ بسته شد. هر جا که لازم بود از درناژ سیلیکونی محفظه‌ای استفاده شد. فاسیا با استفاده از بخیه منقطع ویکرل 0-2 و پوست با بخیه منقطع سابکوتیکول ویکرل 0-4 بسته شد. این روش‌ها به‌طور همزمان اجرا شدند.

تکنیک دوپورت تک‌برش

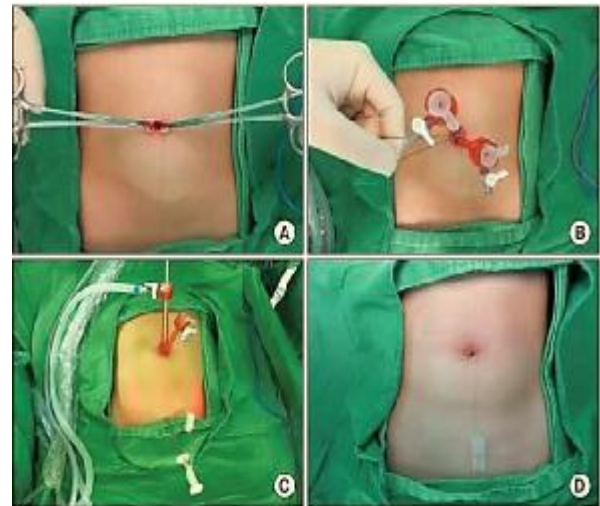
یک برش عمودی کمتر از 2 سانتی‌متر بر روی ناف ایجاد شد. برای حصول بهترین نتیجه زیبایی، احتیاط لازم لحاظ گردید تا برش به خارج از دایره ناف بسط پیدا نکند. برش تا زیر فاسیا و تا لایه چربی پیش صفاقی ادامه پیدا کرد. صفاق

آماري با استفاده از سرور SAS EG 5.1، نسخه 9/3 انجام شد (SAS Institute Inc., Cary, NC, USA).

یافته‌ها

در مجموع 39 بیمار تحت جراحی آپاندکتومی لاپاراسکوپیک بین‌نافی تک‌پورت و 38 نفر تحت جراحی آپاندکتومی لاپاراسکوپیک دوپورت تک‌برش قرار گرفتند. ویژگی‌های دموگرافیک هر دو گروه بیماران در جدول 1 مقایسه شده است. سن 35 نفر از بیماران بیش از 19 سال بود. میانگین سن در گروه آپاندکتومی لاپاراسکوپیک بین‌نافی تک‌پورت به‌طور معناداری کمتر از گروه آپاندکتومی لاپاراسکوپیک دوپورت تک‌برش بود ($P = 0/027$). از میان 4 بیماری که سابقه جراحی داشتند، سه نفر از آن‌ها برش سزارین بر روی شکم آن‌ها انجام شده بود و یک نفر سابقه میومکتومی لاپاراسکوپیک داشت. غیر از سن، تفاوت آماری معنادار دیگری میان گروه‌ها وجود نداشت.

متغیرهای مربوط به عمل در جدول 2 با هم مقایسه شده‌اند. کل زمان جراحی از برش پوست گرفته تا تمام شدن دوخت آن محاسبه شد. میانگین کل زمان آپاندکتومی لاپاراسکوپیک دوپورت تک‌برش کمتر از آپاندکتومی لاپاراسکوپیک بین‌نافی تک‌پورت بود که حاکی از اختلافی معنادار بود ($P = 0/003$). زمان لاپاراسکوپیک از نقطه جاگذاری تروکار تا برداشتن نمونه اندازه‌گیری شد. میانگین زمان لاپاراسکوپیک آپاندکتومی لاپاراسکوپیک دوپورت تک‌برش کمتر از آپاندکتومی لاپاراسکوپیک بین‌نافی تک‌پورت بود که نشان‌دهنده اختلافی معنادار بود ($P < 0/001$). غیر از میانگین زمان لاپاراسکوپیک، هیچ تفاوت آماری معنادار دیگری میان آپاندکتومی لاپاراسکوپیک بین‌نافی تک‌پورت و آپاندکتومی لاپاراسکوپیک دوپورت تک‌برش در مورد مدت زمان عمل مشاهده نشد ($P = 0/062$).



تصویر 1- محل جراحی آپاندکتومی لاپاراسکوپیک دوپورت تک‌برش - A: برش بین‌نافی. ناف به منظور باز شدن جمع شد و یک برش عمودی در قسمت انتهایی ناف ایجاد گردید. B: برای جلوگیری از نشت گاز به خارج از صفاق، بین دوپورت از بخیه و گره تکی استفاده شد. C: مینی‌سایت مینی‌پورت یا گرسپر در محل خارج از صفاق. D: در محل سوراخ به‌جای بخیه از 3M Steri-Strips استفاده شد.

روش تجزیه و تحلیل داده‌ها

متغیرهای پیوسته و طبقه‌ای به‌ترتیب به‌صورت میانگین \pm انحراف معیار و درصد عددی بیان شدند. تفاوت در داده‌های دموگرافیک و آنتروپومتریک به دست‌آمده از تروکار با استفاده از آزمون مربع-کای یا در صورت لزوم با آزمون دقیق فیشر با هم مقایسه شدند. از آزمون-تی برای مقایسه میانگین‌های دو گروه آپاندکتومی لاپاراسکوپیک دوپورت تک‌برش و آپاندکتومی لاپاراسکوپیک بین‌نافی تک‌پورت که مستقل از یکدیگرند، استفاده شد. در همه تحلیل‌ها از آزمون‌های دوسویه استفاده شد. هم‌چنین سطح معناداری آزمون‌ها برابر 0/05 در نظر گرفته شد. تحلیل‌های

جدول 2- داده‌های عمل

مقدار احتمال	دوپورت تک برش n = 38	بین‌نافی تک پورت n = 39	متغیر
0/407	14 (36/84)	18 (46/15)	آپاندیکولیت
1			درجه آپاندیسیت
	34	34	درجه 1
	4	5	درجه 2A
0/003	43/1±11/8	53/9±19/9	حداقل زمان عمل
<0/001	19/5±7/38	25/7±8/97	حداقل زمان لا پاراسکوپیک
0/062	24/1±9/87	28/2±13/11	حداقل زمان آماده‌سازی
1			جراح
	37 (97/4)	38 (97/4)	دستیار
	1 (2/6)	1 (2/6)	مشاور
	0	0	تبدیل عمل از LA به OA
0/240	0	3 (7/69)	تخلیه‌سازی (+)
0/911			آنتی‌بیوتیک تزریقی
	29	31	تزریق دوم سفالوسپورین
	7	7	تزریق دوم سفالوسپورین + میترونیدازول
	2	1	سیپروفلوکساسین

درجه 1: آپاندیسیت متورم (احتقان، آماس + فیبرین بدون یا با مقدار کمی از مایع پری‌کولیک)، درجه 2A: بافت‌مردگی منقطع (بدون یا با مقدار کمی از مایع پری‌کولیک)، زمان عمل: کل زمان عمل از برش تا دوخت، زمان لا پاراسکوپیک: زمان اجرای لا پاراسکوپیک از قرار دهی تروکار تا برداشتن نمونه و زمان آماده‌سازی = زمان عمل - زمان لا پاراسکوپیک

جدول 1- ویژگی‌های دموگرافیک بیماران

مقدار احتمال	دوپورت تک برش n = 38	بین‌نافی تک پورت n = 39	متغیر
0/027	26/7±14/48	19/9±12/0	سن
0/087	18/20	26/13	جنسیت (مرد/زن)
0/893	159/3±17/3	154/6±15/7	قد
0/959	55/4±16/2	49/2±14/4	وزن
0/939	21/3±3/3	20/1±3/3	شاخص توده بدنی
0/263			نمره بیهوشی (ASA)
	33:5:0	37:2:0	I:II:III
0/711	12/05±43/8	11/5±35/6	گلبول سفید
0/291	1/71±3/24	2/12±3/15	پروتئین واکنشی - C
1	2 نفر	2 نفر	سابقه جراحی شکمی

ASA: American Association of Anesthesiology Score

مدیریت درد، میانگین تعداد مسکن‌ها، میانگین مدت روزهای بستری و میزان ناخوشی در جدول 3 مقایسه شده‌اند. امتیازات مقیاس درد پس از عمل در ساعات 1، 8، 16 و 24 حاکی از هیچ تفاوت آماری معناداری میان گروه‌ها نبود. با این وجود میانگین تعداد مسکن‌ها برای مدیریت درد پس از عمل نشان‌دهنده تفاوت آماری معنادار بود. میانگین مدت روزهای بستری پس از عمل نشان‌دهنده تفاوت آماری معنادار (P = 0/002) میان گروه آپاندکتومی لا پاراسکوپیک بین‌نافی تک‌پورت و آپاندکتومی لا پاراسکوپیک دوپورت تک‌برش بود. میانگین مدت روزهای بستری پس از عمل نشان‌دهنده تفاوت آماری معنادار (P = 0/008) میان گروه آپاندکتومی لا پاراسکوپیک بین‌نافی تک‌پورت و گروه آپاندکتومی لا پاراسکوپیک دوپورت تک‌برش بود. میزان کل ناخوشی در گروه آپاندکتومی لا پاراسکوپیک بین‌نافی تک‌پورت شامل سه مورد التهاب زخم، دو مورد آبرسه زخم و یک مورد آبرسه درون شکمی که نیاز به درناژ اضافی داشت، بود.

کرده است. چندین مطالعه به مقایسه‌ی نتایج آپاندکتومی لاپاراسکوپیک سنتی (متداول) سه پورت و جراحی لاپاراسکوپیک تک برش پرداخته‌اند. اثر زیبایی اصلی‌ترین مزیت آپاندکتومی لاپاراسکوپیک تک برش در چندین مطالعه بود. با این وجود آن‌ها به این نتیجه رسیدند که اجرای جراحی لاپاراسکوپیک تک برش دشوار است که منجر به طول مدت عمل بیشتر و منحنی یادگیری پرشیب‌تر می‌شود و نیازمند برش بزرگ‌تری است که مرتبط با افزایش ریسک عفونت و فتق برشی است.¹⁶⁻¹⁵ علی‌رغم وجود نتایج متناقض، برش نافی بزرگ‌تر در جراحی لاپاراسکوپیک تک برش معمولاً منجر به درد بیشتر می‌شود.¹⁸⁻¹⁷ علی‌رغم دارا بودن محدودیت‌های دیگر تکنیک‌های تک برش، آپاندکتومی لاپاراسکوپیک بین‌نافی تک پورت ارزش خود را در مدیریت آپاندیسیت به اثبات رسانده است. با توجه به مزایای زیبایی‌شناختی آن، زخم پورت بین‌نافی قابل مشاهده نیست؛ زیرا به صورت طبیعی مخفی شده است.¹⁹

به دلیل ارجحیت جراحی لاپاراسکوپیک برای بیماران، از آپاندکتومی لاپاراسکوپیک سنتی (متداول) سه پورت و آپاندکتومی لاپاراسکوپیک بین‌نافی تک پورت برای آموزش دستیاران استفاده می‌شود تا آپاندکتومی را با فرصت کم انجام آپاندکتومی باز اجرا کنند. علی‌رغم مزیت‌های آن، مدت زمان بیشتری طول می‌کشد تا یک دستیار بتواند به آپاندکتومی لاپاراسکوپیک بین‌نافی تک پورت تسلط پیدا کند زیرا تکنیک جراحی آن دشوار است. به همین دلیل تصمیم بر آن شد یک تکنیک واسطه‌ای دیگر ایجاد شود که هم ساده‌تر است و هم تمام مزایای جراحی لاپاراسکوپیک تک برش را در فرآیند حرکت از آپاندکتومی لاپاراسکوپیک سنتی (متداول) سه پورت به آپاندکتومی لاپاراسکوپیک بین‌نافی تک پورت دارد. چندین مطالعه از تعداد کمتری از پورت‌ها مانند پورت آپاندکتومی خارجی، آپاندکتومی سوزنی، آپاندکتومی خارجی، آپاندکتومی سوزنی، به لاپاراسکوپیک و آپاندکتومی راکتور حلقوی سوزنی، به عنوان پلی میان آپاندکتومی لاپاراسکوپیک سنتی (متداول) سه پورت و جراحی لاپاراسکوپیک تک برش استفاده کردند.¹²⁻¹¹ حتی تکنیک‌های واسطه‌ای نیز مزیت‌هایی مانند مزیت‌های جراحی لاپاراسکوپیک تک برش دارند و تأثیرات زیبایی آن‌ها بر تأثیرات آپاندکتومی لاپاراسکوپیک سنتی (متداول) سه پورت ارجحیت دارد. آپاندکتومی

در گروه آپاندکتومی لاپاراسکوپیک دوپورت تک برش نیز یک بیمار دارای التهاب زخم و سه نفر آبسه زخم بودند. با این وجود تفاوت آماری معنادار میان گروه‌ها وجود نداشت ($P = 0/737$). هیچ مرگی در گروه‌ها رخ نداد.

جدول 3- نتایج پس از عمل

متغیر	بین‌نافی تک پورت $n = 39$	دوپورت تک برش $n = 38$	مقدار احتمال
امتیازات NRS			
یک ساعت	4/56±1/80	4/14±1/78	0/151
هشت ساعت	3/28±1/89	2/76±1/50	0/093
16 ساعت	2/85±1/74	2/87±2/03	0/521
24 ساعت	2/82±1/89	2/68±2/24	0/357
تعداد مسکن تزریقی	2/05±1/50	1/13±1/19	0/002
ساعات بستری بیمار	49/49±16/15	41/6±11/14	0/008
عوارض کلی	6 (15/38)	4 (10/53)	0/737
التهاب زخم	3	1	
آبسه زخم	2	3	
آبسه درون شکمی	1	0	
مرگ و میر	0	0	

مقیاس رتبه‌بندی عددی NRS:

بحث

جراحی لاپاراسکوپیک به عنوان روشی استاندارد در درمان آپاندیسیت حاد پذیرفته شده است. با پیشرفت تکنیک‌های لاپاراسکوپیک، آپاندکتومی لاپاراسکوپیک پیشرفت سریع‌تری را از آپاندکتومی لاپاراسکوپیک سنتی (متداول) سه پورت به جراحی لاپاراسکوپیک تک برش تجربه

آپاندکتومی لاپاراسکوپیک دوپورت تک‌برش به معنای نیاز به نگهداشتن روده‌بند آپاندیس در طول مدت کار با گرسپر یا مینی‌سایت مینی‌پورت، در نتیجه ضخیم شدن و شکنندگی مزوآپندیکس شدیداً متورم است. مطالعه‌ای که به مقایسه آپاندکتومی لاپاراسکوپیک سنتی (متداول) سه‌پورت و آپاندکتومی لاپاراسکوپیک دوپورت تک‌برش بپردازد، نیاز است تا مزیت فنی آپاندکتومی لاپاراسکوپیک دوپورت تک‌برش را به اثبات برساند.

مهم‌ترین جنبه فنی آپاندکتومی تک‌برش و آپاندکتومی دوپورت نیاز به بیرون آوردن مناسب مزوآپندیکس است. مزوآپندیکس باید به اندازه کافی جمع شود تا شریان آپاندیس را بسوزاند و ببرد. در این مطالعه آپاندکتومی لاپاراسکوپیک دوپورت تک‌برش به کمک گرسپر یا مینی‌سایت مینی‌پورت انجام شد که در آن با دست چپ جراح در نقطه مک‌برنی یا محل فوق شرمگاهی قرار دارد تا مزوآپندیکس را به‌منظور جمع کردن نگه دارد. قطر گرسپر و مینی‌پورت به ترتیب $2/1$ و $2/3$ میلی‌متر بود. قراردادن وسیله‌ای کمکی برای جمع کردن ناحیه فوق شرمگاهی در طرف چپ بیمار به نحو آسان‌تری صورت گرفت. مزوآپندیکس با لیگاشور داخلی سوزانده شد که به درون تروکار ناف وارد شده و آپاندیس کوچک می‌شد. ناحیه گردن آپاندیس با استفاده از اندوبگ بخیه زده شد که از طریق تروکار ناف وارد می‌شد و ادامه آپاندکتومی صورت می‌گرفت. قطر ابزار کمکی $2/1$ تا $2/3$ میلی‌متر بود و احتیاجی به بخیه نداشت.

هنگامی که پیشرفتی در جراحی دیده نمی‌شود و انتظار آسیب به اندام می‌رود، تبدیل تکنیک لاپاراسکوپیک کم‌تهاجمی به قرار دادن پورت اضافی یا جراحی باز باید بدون هیچ‌گونه تردیدی انجام شود. در این مطالعه نیازی به تبدیل به جراحی باز نبود. هیچ تفاوت آماری معناداری وجود نداشت، اما سه مورد نیاز به بسط جراحی از طریق قرار دادن پورت اضافی در گروه آپاندکتومی لاپاراسکوپیک بین‌نافی تک‌پورت در مقایسه با یک مورد در گروه آپاندکتومی لاپاراسکوپیک دوپورت تک‌برش داشتند. فرض بر این است که یک تروکار دیگر برای جلوگیری از برخورد پورت‌ها به دلیل زاویه تند نیاز بود. در آپاندکتومی لاپاراسکوپیک دوپورت تک‌برش، ابتدا شرایط درون شکمی (تورم، چسبیدگی، و جمع‌آوری مایعات و غیره) به کمک 2 تروکار ناف 5 میلی‌متری پیش از قرار دادن ابزار کمکی

لاپاراسکوپیک دوپورت تک‌برش تمام این شرایط را محقق کرده است. در مقایسه آپاندکتومی لاپاراسکوپیک بین‌نافی تک‌پورت، به دلیل فاصله میان دو ابزار می‌توان با سهولت بیشتری آپاندکتومی لاپاراسکوپیک دوپورت تک‌برش را انجام داد؛ زیرا زاویه میان ابزارها بازتر است. در این تکنیک، از یک گرسپر یا مینی‌سایت مینی‌پورت به جای نگهدارنده 5 میلی‌متری استفاده کرد. زمان کل عمل آپاندکتومی لاپاراسکوپیک دوپورت تک‌برش در این مطالعه مشابه زمان عمل‌های دیگر در مطالعات انجام شده با دوپورت است.^{20 و 21} تصور بر این است که زمان عمل یک نشانگر غیرمستقیم اما عینی بر دشواری این تکنیک است. انتزاعی بودن را زمانی می‌توان در نظر گرفت که از روشی استفاده شود که در آن عمل‌کننده به تنهایی دشواری یک جراحی را ارزیابی می‌کند. میانگین زمان کل عمل و زمان لاپاراسکوپیک نشان دهنده تفاوت آماری معناداری میان گروه‌ها بود، اما میانگین زمان در گروه آپاندکتومی لاپاراسکوپیک دوپورت تک‌برش به طور معناداری کمتر از گروه آپاندکتومی لاپاراسکوپیک بین‌نافی تک‌پورت بود. تصور می‌شود که این تفاوت به دلیل دشواری تکنیک ایجاد صفحه عمل جراحی با زاویه‌ای تندتر در آپاندکتومی لاپاراسکوپیک بین‌نافی تک‌پورت است. به غیر از میانگین زمان لاپاراسکوپیک، هیچ تفاوت آماری معنادار دیگری میان گروه‌ها از نظر مدت زمان عمل وجود نداشت. هیچ تفاوت آماری معناداری در مواردی که در آن‌ها مشاور حضور داشت و دستیار، جراحی را انجام می‌داد، وجود نداشت؛ اما تنها یکی از این موارد در هرکدام از گروه‌ها وجود داشت. گرچه دستیاران آشنایی بیشتری با آپاندکتومی لاپاراسکوپیک بین‌نافی تک‌پورت دارند، اما میانگین مدت زمان عمل آپاندکتومی لاپاراسکوپیک دوپورت تک‌برش به‌طور معناداری کمتر بود. انتظار می‌رود که میانگین مدت زمان عمل آپاندکتومی لاپاراسکوپیک دوپورت تک‌برش با افزایش تعداد آزمایش‌ها کاهش بیشتری پیدا کند که این موضوع در مطالعه‌ای دیگر نیز گزارش شده است.²¹ هنگامی که میانگین مدت زمان عمل آپاندکتومی لاپاراسکوپیک سنتی (متداول) سه‌پورت و آپاندکتومی لاپاراسکوپیک بین‌نافی تک‌پورت در یک آزمایش کنترل شده تصادفی با هم مقایسه شدند، به این نتیجه رسیدند که میانگین زمان آپاندکتومی لاپاراسکوپیک سنتی (متداول) سه‌پورت به طور معناداری کمتر است.²² در مقایسه با آپاندکتومی لاپاراسکوپیک سنتی (متداول) سه‌پورت، محدودیت فنی

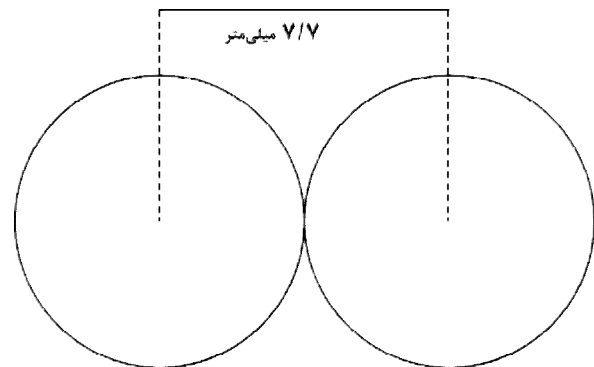
تک برش نیازمند برشی کمتر از 2 سانتی متر است.²⁴ اندازه برش مورد انتظار در تصویر 2 نشان داده شده است و برشی کوچک تر با توجه به ارتجاعی بودن فاسیا لازم بود. تصور بر این است که کاهش درد به دلیل کاهش نقص فاسیا منجر به کاهش معنادار میانگین تعداد مسکن ها و میانگین طول روزهای بستری پس از عمل شده است. در ابتدا از یک بستار اضافی در ربع پایین سمت راست استفاده شد، اما استفاده از پورت 2 میلی متری در محل فوق شرمگاهی باعث آسان تر شدن جراحی بدون تفاوتی در اندازه زخم شد.²⁵ به کمک گرسپر یا مینی سایت مینی پورت، می توان درد پس از عمل و شکل گیری زخم را در آپاندکتومی لاپاراسکوپیک دوپورت تک برش به حداقل رساند.

پورت های 5 میلی متری در آپاندکتومی لاپاراسکوپیک سنتی (متداول) سه پورت اغلب زخم های آشکار را ایجاد می کردند. غیر از ناف، آپاندکتومی لاپاراسکوپیک دوپورت تک برش نیازی به قرار دادن پورت 5 میلی متری نداشت و محل فوق شرمگاهی برای ابزارهای کمکی قرار داده شد و یک جای زخم کاملاً آشکار پس از التیام زخم از خود به جای گذاشت. هیچ کاهش در تعداد پورت ها در مقایسه میان آپاندکتومی لاپاراسکوپیک دوپورت تک برش و آپاندکتومی لاپاراسکوپیک دوپورت رخ نداد. با این وجود حرکت دادن پورت 5 میلی متری به ناف باعث شد یک زخم در قسمت ناف پنهان شود و در عین حال دیگر نیازی به برشی بزرگ تر در قسمت ناف نبود.

در این مطالعه، برش بین نافی در همه بیماران انجام شد. جراحی بین نافی تک پورت را می توان نوعی جراحی آندوسکوپیک بین حفره ای از طریق گشودگاه طبیعی دانست. برای بهره بردن از جراحی آندوسکوپیک بین حفره ای از طریق گشودگاه طبیعی، برش باید به صورت عمودی در ناف ایجاد شود، نه به صورت برش زیر ناف، تا با انجام این کار از باقی ماندن جای زخم جلوگیری شود. نسبت عوارض مربوط به زخم در مقایسه با مطالعات پیشین قابل تحمل بود.⁸ این موضوع همسوی با مطالعات گذشته است که در آن ها برش های بین نافی ارتباطی با افزایش عفونت محل جراحی یا وقوع فتق نداشت.²⁶⁻²⁸

با توجه به رواج بالای آپاندکتومی، مقرون به صرفه بودن جراحی باید مورد توجه قرار گیرد. در مقایسه با آپاندکتومی لاپاراسکوپیک سنتی (متداول) سه پورت و آپاندکتومی لاپاراسکوپیک بین نافی تک پورت، صرفه جویی در هزینه های

بررسی شد. در موارد حادثه، می توان یک تروکار 5 میلی متری را برای استفاده آزادانه تر از گرسپر (توانایی چرخاندن و قفل کردن) به جای استفاده از ابزار کمکی در محل فوق شرمگاهی قرار داد. بنابراین از حیث بسط جراحی، آپاندکتومی لاپاراسکوپیک دوپورت تک برش راحت تر از آپاندکتومی لاپاراسکوپیک بین نافی تک پورت است، گرچه این کار به صورت عملی در این مطالعه انجام نشد.



تصویر 2- محاسبه طول برش فاسیا در آپاندکتومی لاپاراسکوپیک دوپورت تک برش با استفاده از تروکار 5 میلی متری به قطر 7/7 میلی متر. اندازه مورد انتظار برش:

$$D = (\pi + 15/4) / 2 \approx 19/79 \text{ mm}$$

درد پس از عمل آپاندکتومی ممکن است در نتیجه احاطه شدن بافت متورم و خود زخم جراحی ایجاد شود. شدت درد بستگی به عواملی مانند اندازه برش دارد. شدت درد را در این مطالعه که بر روی بیماران دارای سطح درد مشابه انجام شد، می توان بر اساس عوامل جراحی از قبیل اندازه برش، متمایز کرد. در یکی از مطالعاتی که با تغییر پورت از سمت راست شکاف ایلیک به ناف انجام شد، با قرار دادن 2 تروکار از طریق برش ناف، شدت درد متفاوت با شدت درد در آپاندکتومی لاپاراسکوپیک سنتی (متداول) سه پورت نبود.²³ در این مطالعه هر دو گروه، درد پس از عمل مشابهی را در همه نقاط در زمان پس از عمل تجربه کردند. با این وجود تفاوت آماری معناداری میان گروه ها از نظر میانگین تعداد مسکن ها و طول مدت روزهای بستری وجود داشت. در آپاندکتومی لاپاراسکوپیک بین نافی تک پورت، یک برش فاسیای 2/5 تا 3 سانتی متری برای عملکرد ابزار لازم است، در حالی که آپاندکتومی لاپاراسکوپیک دوپورت

دوپورت تک‌برش را با آپاندکتومی لاپاراسکوپیک سنتی (متداول) سه‌پورت مقایسه کرد.

نتیجه‌گیری

در مجموع، نتایج این مطالعه نشان می‌دهد که آپاندکتومی لاپاراسکوپیک دوپورت تک‌برش دارای نتایج بالینی معادل نتایج آپاندکتومی لاپاراسکوپیک بین‌نافی تک‌پورت است. آپاندکتومی لاپاراسکوپیک دوپورت تک‌برش از نظر درد پس‌از عمل و مدت زمان عمل یک مزیت دیگر نسبت به آپاندکتومی لاپاراسکوپیک بین‌نافی تک‌پورت دارد و نیازمند ابزارهای خاصی نیست. بنابراین، آپاندکتومی لاپاراسکوپیک دوپورت تک‌برش می‌تواند به عنوان پلی میان آپاندکتومی لاپاراسکوپیک سنتی (متداول) سه‌پورت و آپاندکتومی لاپاراسکوپیک بین‌نافی تک‌پورت عمل کند، به خصوص برای دستیاران. در خاتمه باید گفت که آپاندکتومی لاپاراسکوپیک دوپورت تک‌برش می‌تواند دارای مزیت‌های زیبایی‌شناختی مشابهی باشد، درحالی‌که بر محدودیت‌های فنی آپاندکتومی لاپاراسکوپیک بین‌نافی تک‌پورت نیز فائق آمده است.

آپاندکتومی لاپاراسکوپیک دوپورت تک‌برش با توجه به نیاز به فقط یک وسیله برای قرار دادن تروکار / اینترودیوسر مینی‌پورت و اندوبگ، بیشتر بود.

این پژوهش به عنوان یک مطالعه گذشته‌نگرانه انجام شد و این نتیجه حاصل شد که آپاندکتومی لاپاراسکوپیک بین‌نافی تک‌پورت به صورت مکرر بر روی بیماران انجام می‌شود؛ گرچه عمل‌کنندگان موظف‌اند برای مقاصد آموزشی به صورت متناوب از آپاندکتومی لاپاراسکوپیک بین‌نافی تک‌پورت و آپاندکتومی لاپاراسکوپیک دوپورت تک‌برش نیز استفاده کنند. شاید دلیل این امر این باشد که عمل‌کنندگان آشنایی بیشتری با آپاندکتومی لاپاراسکوپیک بین‌نافی تک‌پورت دارند و این روش را برای بیماران آسیب‌پذیرتر ترجیح می‌دهند. از طریق آزمایش کنترل شده تصادفی می‌توان این سوگیری در مطالعه را از بین برد. در این مطالعه به مقایسه آپاندکتومی لاپاراسکوپیک سنتی (متداول) سه‌پورت با تکنیک جراحی کم‌تهاجمی پرداخته نشد، زیرا آپاندکتومی لاپاراسکوپیک سنتی (متداول) سه‌پورت عمدتاً برای آپاندیسیت پیچیده مورد استفاده قرار می‌گیرد. انتظار می‌رود که در آینده بشود نتایج آپاندکتومی لاپاراسکوپیک

Abstract

Single-Incision Two-Port Laparoscopic Surgery as A Substitute for Single-Port Trans-umbilical Laparoscopic Surgery: Patients who Underwent Laparoscopic Appendectomy Surgery

*Safari M. H.**

(Received: 14 Nov 2018

Accepted: 19 Jan 2019)

Introduction & Objective: Laparoscopic management of diseases has now been accepted as a golden standard in international societies. However, there are still many studies on the newest methods of minimally invasive surgery in order to achieve the best surgical procedure with the most favorable post-operative outcomes. The purpose of this study was to compare the results of postoperative outcomes of single-port trans-umbilical laparoscopic appendectomy and single-incision two-port laparoscopic appendectomy.

Materials & Methods: In this retrospective study, 77 patients participated who underwent single-port trans-umbilical laparoscopic appendectomy and single-incision two-port laparoscopic appendectomy during one year (May 2017-2018). In single-incision two-port laparoscopic appendectomy group, two 5-mm trocars were implanted in a trans-umbilically, and another hole was used for left-hand instruments. Demographic specifications, operation data, and post-operative results of groups were compared using Chi-squared test or, if necessary, Fisher test. The T-test was used to compare the average of the two target groups that were independent of each other. The significance level of the tests was considered to be 0.05. Statistical analyses were performed using the SAS EG 5.1 server, version 9.3. (SAS Institute Inc., Cary, NC, USA)

Results: The total average time of single-incision two-port laparoscopic appendectomy surgery was significantly lower than that of single-port trans-umbilical laparoscopic appendectomy ($P = 0.003$). The average laparoscopic time was significantly lower in the single-incision two-port laparoscopic appendectomy group ($P < 0.001$). The average number of postoperative analgesic drugs in the single-incision two-port laparoscopic appendectomy group was significantly lower than that of single-port trans-umbilical laparoscopic appendectomy ($p = 0.002$). The average number of hospitalization post-operative days in the single-incision two-port laparoscopic appendectomy was significantly lower than that of single-port trans-umbilical laparoscopic appendectomy group ($P = 0.008$). No other statistically significant difference was observed between the two groups.

Conclusions: According to the findings of this study, the average number of duration of the single-incision two-port laparoscopic appendectomy was significantly lesser and thus required less pain management; also, in aesthetic point of view, its result was similar to that of single-port trans-umbilical laparoscopic appendectomy.

Key Words: Appendectomy, Laparoscopic Surgery, Operation Duration, Residency Education

*
Researcher of General Surgery, Office of Applied Research, Kermanshah, Iran

References

1. Bhangu A, Soreide K, Di Saverio S, Assarsson JH, Drake FT. Acute appendicitis: modern understanding of pathogenesis, diagnosis, and management. *Lancet* 2015; 386: 1278-1287.
2. Li X, Zhang J, Sang L, et al. Laparoscopic versus conventional appendectomy - a meta-analysis of randomized controlled trials. *BMC Gastroenterology* 2010; 10: 129.
3. Yau KK, Siu WT, Tang CN, Yang GP, Li MK. Laparoscopic versus open appendectomy for complicated appendicitis. *J Am Coll Surg* 2007; 205: 60-65.
4. Panait L, Bell RL, Duffy AJ, Roberts KE. Two-port laparoscopic appendectomy: minimizing the minimally invasive approach. *J Surg Res* 2009; 153: 167-171.
5. Frutos MD, Abrisqueta J, Lujan J, Abellan I, Parrilla P. Randomized prospective study to compare laparoscopic appendectomy versus umbilical single-incision appendectomy. *Ann Surg* 2013; 257: 413-418.
6. Hong TH, Kim HL, Lee YS, et al. Trans-umbilical single-port laparoscopic appendectomy (TUSPLA): scarless intracorporeal appendectomy. *J Laparoendosc Adv Surg Tech A* 2009; 19: 75-78.
7. Lee J, Baek J, Kim W. Laparoscopic Trans-umbilical single-port appendectomy: initial experience and comparison with three-port appendectomy. *Surg Laparosc Endosc Percutan Tech* 2010; 20: 100-103.
8. St Peter SD, Adibe OO, Juang D, et al. Single incision versus standard 3-port laparoscopic appendectomy: a prospective randomized trial. *Ann Surg* 2011; 254: 586-590.
9. Cai YL, Xiong XZ, Wu SJ, et al. Single-incision laparoscopic appendectomy vs conventional laparoscopic appendectomy: systematic review and meta-analysis. *World J Gastroenterol* 2013; 19: 5165-5173.
10. Chow A, Purkayastha S, Nehme J, Darzi LA, Paraskeva P. Single incision laparoscopic surgery for appendectomy: a retrospective comparative analysis. *Surg Endosc* 2010; 24: 2567-2574.
11. Donmez T, Hut A, Avaroglu H, et al. Two-port laparoscopic appendectomy assisted with needle grasper comparison with conventional laparoscopic appendectomy. *Ann Surg Treat Res* 2016; 91: 59-65.
12. Olijnyk JG, Pretto GG, da Costa Filho OP, Machado FK, Silva Chalub SR, Cavazzola LT. Two-port laparoscopic appendectomy as transition to laparoendoscopic single site surgery. *J Minim Access Surg* 2014; 10: 23-26.
13. Pattanshetti VM, Krishna KL. Conventional laparoscopic appendectomy versus double-incision, three-port laparoscopic appendectomy: A 1-year randomized controlled trial. *Asian J Endosc Surg* 2018 Feb 19 [Epub]. DOI: 10.1111/ases.12467.
14. Gomes CA, Sartelli M, Di Saverio S, et al. Acute appendicitis: proposal of a new comprehensive grading system based on clinical, imaging and laparoscopic findings. *World J Emerg Surg* 2015; 10: 60.
15. Udwardia TE. Single-incision laparoscopic surgery: An overview. *J Minim Access Surg* 2011; 7: 1-2.
16. Switzer NJ, Gill RS, Karmali S. The evolution of the appendectomy: from open to laparoscopic to single incision. *Scientifica (Cairo)* 2012; 2012: 895469.
17. Kim HO, Yoo CH, Lee SR, et al. Pain after laparoscopic appendectomy: a comparison of Trans-umbilical single-port and conventional laparoscopic surgery. *J Korean Surg Soc* 2012; 82: 172-178.
18. Lee CH, Jeon WJ, Youn SJ, et al. The experience of Trans-umbilical endoscopic appendectomies. *Ann Surg Treat Res* 2014; 86: 278-282.
19. Lee JS, Choi YI, Lim SH, Hong TH. Trans-umbilical single port laparoscopic appendectomy using basic equipment: a comparison with the three ports method. *J Korean Surg Soc* 2012; 83: 212-217.
20. Rammohan A, Jothishankar P, Manimaran AB, Naidu RM. Two- port vs. three-port laparoscopic appendectomy: A bridge to least invasive surgery. *J Minim Access Surg* 2012; 8: 140-144.
21. Lin YY, Shabbir A, So JB. Laparoscopic appendectomy by residents: evaluating outcomes and learning curve. *Surg Endosc* 2010; 24: 125-130.
22. Carter JT, Kaplan JA, Nguyen JN, Lin MY, Rogers SJ, Harris HW. A prospective, randomized controlled trial of single-incision laparoscopic vs conventional 3-port laparoscopic appendectomy for treatment of acute appendicitis. *J Am Coll Surg* 2014; 218: 950-959.
23. Teoh AY, Chiu PW, Wong TC, et al. A double-blinded randomized controlled trial of laparoendoscopic single-site access versus conventional 3-port appendectomy. *Ann Surg* 2012; 256: 909-914.
24. Lee WS, Choi ST, Lee JN, et al. Single-port laparoscopic appendectomy versus conventional laparoscopic appendectomy: a prospective randomized controlled study. *Ann Surg* 2013; 257: 214-218.
25. Bhatia P, Sabharwal V, Kalhan S, John S, Deed JS, Khetan M. Single-incision multi-port laparoscopic appendectomy: How I do it. *J Minim Access Surg* 2011; 7: 28-32.
26. Morita Y, Yamaguchi S, Ishii T, et al. Does Trans-umbilical incision increase incisional hernia at the extraction site of laparoscopic anterior resection? *Am J Surg* 2015; 209: 1048-1052.
27. Tsuji Y, Maeda K, Ono S, Yanagisawa S, Baba K,

Usui Y. A new paradigm of scarless abdominal surgery in children: Trans-umbilical minimal incision surgery. *J Pediatr Surg* 2014; 49: 1605-1609.
28. Yamamoto M, Tanaka K, Asakuma M, et al. Does

Trans-umbilical Incision Influence Surgical Site Infection Rates of the Laparoscopic Sigmoidectomy and Anterior Resection? *Am Surg* 2015; 81: 1232-1236.