

ترمیم شکاف کام وسیع یا فیستول کام مقاوم به درمان با فلپ آزاد رادیال ساعد: نتایج ده ساله در 17 بیمار

دکتر محمدجواد فاطمی*، دکتر عباس کاظمی آشتیانی**، میترا نیازی***

چکیده

زمینه و هدف: شکاف کام (Cleft Palate) شایعترین ناهنجاری مادرزادی کرانیوفاشیال بوده و تقریباً یک مورد در هر 2000 تولد زنده اتفاق می‌افتد. در اغلب این بیماران از بافت‌های موضعی و منطقه‌ای داخل دهان برای ترمیم آن استفاده می‌شود. با این همه در موارد شکاف وسیع یا فیستول‌های بزرگ و یا عود کرده، این روش‌ها کافی نبوده و نیاز به انتقال فلپ‌های آزاد است.

مواد و روش‌ها: در این مطالعه گذشته تکر در بیمارستان حضرت فاطمه (س) پرونده هفده بیمار با شکاف یا فیستول کام که با فلپ آزاد درمان شده بودند، بررسی شد. اطلاعات شامل سن، جنس، علت عمل جراحی، نوع فلپ منتقل شده، شریان و ورید گیرنده آناتوموز، وسعت فلپ منتقل شده، نوع انتقال از نظر پری لامینیت یا با گرافت، نتیجه اولیه، عوارض دراز مدت، تأثیر روی ورود مواد غذایی به بینی و مشکلات تکلم جمع آوری شدند. داده‌ها با نرم افزار SPSS ویرایش 19 مورد تجزیه و تحلیل قرار گرفتند و با استفاده از آمار توصیفی آنالیز شدند.

یافته‌ها: میانگین سنی بیماران $15/705 \pm 13/540$ (3-54 سال) بود. 10 نفر (60%) از بیماران مرد و 7 نفر (40%) زن بودند. 8 بیمار (47%) به علت شکاف کام وسیع [Wide Cleft Palate (WCP)]، 7 نفر (41%) از بیماران به علت فیستول کام عود کرده [Palatal Fistula (PF)] و یک نفر (6%) از بیماران به علت نقص وسیع کام ناشی از رزکسیون تومور و یک نفر (6%) به علت نقص وسیع کام به دنبال عفونت قارچی موکورمایکوسیس با بیماری زمینه‌ای دیابت کاندید انتقال فلپ آزاد شدند. همه فلپ‌ها زنده ماندند و نکروز کامل یا پارشیل فلپ دیده نشد. ورود غذا به بینی Nasal Regurgitation در همه بیماران به جز سه نفر درمان شد و کیفیت تکلم [Velopharyngeal Insufficiency (VFI)] بهبودی نشان داد.

نتیجه‌گیری: فلپ رادیال ساعد یکی از بهترین انتخاب‌ها برای پوشش نقایص کام در بیماران با شکاف کام وسیع یا فیستول مقاوم به درمان می‌باشد. در مطالعه ما موفقیت فلپ صد در صد هر چند در حدود 18 درصد بیماران عارضه عدم ترمیم کامل مشاهده شد. مهمترین عیب این فلپ اثرات نازبنا شدن و اسکار ساعد است که باید در مقابل مزایای زیاد آن قرار داده شده و تصمیم‌گیری شود.

واژه‌های کلیدی: فلپ آزاد، شکاف کام، فیستول کام

* استاد گروه جراحی ترمیمی و پلاستیک، کارشناسی ارشد حقوق بین الملل، دانشگاه علوم پزشکی ایران، نویسنده پاسخگو: دکتر محمدجواد فاطمی

تلفن: 88884275

E-mail: mjfatemi41@gmail.com

بیمارستان حضرت فاطمه، مرکز تحقیقات سوختگی

** دانشیار گروه جراحی ترمیمی و پلاستیک، دانشگاه علوم پزشکی ایران، بیمارستان حضرت فاطمه

*** کارشناسی ارشد کاردرمانی، مرکز تحقیقات سوختگی، دانشگاه علوم پزشکی ایران

تاریخ وصول: 1397/07/01

تاریخ پذیرش: 1397/10/01

زمینه و هدف

مانند فلپ عضله تمپورال هم برای موارد وسیع و مشکل استفاده شده است.^{11و12}

با این همه هنگامی که شکاف خیلی وسیع یا چند بار عود کرده باشد و همه گزینه‌ها مصرف شده و نتیجه نداده باشند، ناچار به استفاده از فلپ‌های آزاد به عنوان آخرین راه حل هستیم. فلپ‌های آزاد در این موارد دارای مزایای زیادی هستند: در یک مرحله انجام می‌شوند و محدودیت وسعت یا حجم بافت انتقال داده شده را ندارند، می‌توان فلپ‌هایی که علاوه بر پوشش دارای استخوان یا غضروف هستند انتقال داد و تمام شکاف در سمت دهانی و بینی را با آنها پوشاند. خونرسانی خوبی دارند و دارای اسکار نیستند.^{13و14}

با این همه این فلپ‌ها معایب و محدودیت‌هایی هم دارند: نیازمند مهارت جراحی میکروسکوپی هستند، مدت جراحی و نیز بستری بودن بیمار در بیمارستان بیشتر و هزینه‌ها بالاتر است و در درصد کمی از بیماران هم ناموفق خواهند بود.¹⁵ در این مطالعه ما تجربه خود را در انتقال فلپ آزاد برای بیماران با نقایص وسیع کام یا فیستول‌های چند بار عود کرده بررسی کرده‌ایم.

مواد و روش‌ها

در این مطالعه گذشته‌نگر، تجربیات انتقال فلپ آزاد Radial Forearm در بیماران مراجعه کننده به مرکز آموزشی درمانی حضرت فاطمه (س) در یک دوره ده ساله از اول سال 1387 تا آخر سال 1396 ارائه شده است. در مطالعه حاضر جمعاً 17 مورد بیمار شکاف کام وسیع که امکان ترمیم اولیه وجود نداشته است و یا دارای فیستول‌های عود کرده مکرر و اسکار زیاد در اطراف شکاف بوده‌اند و با فلپ موضعی غیر قابل ترمیم بود، بررسی شده‌اند.

روش جراحی: همه بیماران با مشاوره سرویس کرانیوفاشیال به سرویس جراحی میکروسکوپی معرفی می‌شوند و بعد از اطمینان از اینکه روش ساده‌تری برای بستن فیستول یا شکاف وجود ندارد، تصمیم به انتقال فلپ آزاد گرفته می‌شد. معایب و مزایای روش برای بیمار توضیح داده و رضایت آگاهانه گرفته شده بود. قبل از عمل همه بیماران از نظر نارسایی و لوفارینژال و ورود مواد غذایی از دهان به بینی بررسی شده بودند.

شکاف کام (Cleft Palate) شایعترین ناهنجاری مادرزادی کرانیوفاشیال و تقریباً یک مورد در هر 2000 تولد زنده اتفاق می‌افتد. درمان این بیماران پیچیده و چند رشته‌ای است و تخصص‌های جراحی پلاستیک، فک و صورت، گوش و حلق و بینی، ارتودنسی، گفتار درمان، دندانپزشک، ژنتیک، روانپزشک و مددکار باید با هم همکاری نمایند.¹

به علت پیچیده و متغیر بودن بیماری در افراد مختلف و نیز دانش و تجربه متفاوت پزشکان در مراکز مختلف، هنوز روش استاندارد بر پایه دلایل مبتنی بر شواهد برای این بیماری وجود ندارد، هر چند اقدامات خیلی خوبی در آمریکا و کشورهای اروپایی انجام شده است.²

در درمان شکاف کام باید به دو سوال اساسی جواب داد که شامل زمان و تکنیک ترمیم می‌باشد. زمان ترمیم از قبل از دو سال تا ده سالگی متغیر است. طرفداران ترمیم زودتر به گفتار بهتر و نیز کاهش مشکلات اجتماعی و روانی این کودکان استناد می‌کنند در حالیکه رشد بهتر قسمت وسط صورت Mid-Face از دلایل کسانی است که جراحی بعد از پنج سال را پیشنهاد می‌نمایند.^{3و4}

در مورد جراحی هم تکنیک‌های مختلف شامل پوش بک، فلپ‌های کام با یک یا دو پدیکول، زد پلاستی و اینتراولار ولوپلاستی Intravelar Veloplasty را می‌توان نام برد که معایب یا مزایای آنها به روشنی تبیین نشده است. همچنین در مورد اینکه عمل جراحی در یک یا دو مرحله انجام شود اتفاق نظر وجود ندارد.⁵

کیفیت درمان انجام شده با سه فاکتور مشخص می‌شود: میزان فیستول، شدت نارسایی و لوفارینژال [Velopharyngeal Insufficiency (VPI)] و نیز هیپوپلازی وسط صورت.⁶⁻⁸

با اینکه در اغلب بیماران شکاف کام از بافت‌های موضعی در اطراف شکاف برای پوشش و ترمیم آن استفاده می‌شود، با این همه در موارد شکاف وسیع یا عود کرده یا فیستول‌های وسیع و دارای اسکار فلپ‌های منطقه‌ای مخاط گونه مانند فلپ فام [Facial Artery Musculo-Mucosal (FAMM)] و فلپ فام و نیز فلپ زبان کاربرد دارند.^{9و10} از فلپ‌های دوردست

تدریج در بیماران حجم با کاهش ادم و نیز جمع شدن بافت کاهش یافت. در دو بیمار در یک نقطه و در یک بیمار در دو نقطه فیستول شکل گرفت که بعد از سه الی چهار ماه با فلپ از همان فلپ منتقل شده بسته شد، ولی این سه بیمار نیاز به یک عمل جراحی دیگر پیدا کردند.

نتایج ارزیابی Nasal Regurgitation و [Velopharyngeal Insufficiency (VFI)] قبل از جراحی در همه بیماران مثبت بود و بعد از جراحی [Nasal Regurgitation] فقط در سه مورد که عارضه پیدا کردند، مثبت بوده و VFI در همه بیماران هر چند به طور کامل از بین نرفت، اما به طور واضح کاهش یافت هر چند این تغییرات به طور کمی اندازه گیری نشد.

بحث

هر چند اغلب شکاف‌های کام با بافت موضعی بسته می‌شوند، اما به ندرت شکاف‌های کام بزرگ یا فیستول‌های بزرگ یا چند بار عود کرده نیازمند فلپ‌های منطقه‌ای از بافت داخل یا خارج دهان یا فلپ‌های آزاد هستند. در وجود اسکار بافت‌های موضعی به درد نمی‌خورد و درمان فیستول کام که چند بار عود کرده خیلی مشکل است. اغلب فیستول با هر عمل ناموفق به علت اثر کانتراکچر در پروسه ترمیم با اسکار بزرگتر هم می‌شود. همین اسکار شدید می‌تواند رشد کام را هم دچار اشکال کند.¹⁶

با وجود اینکه اصل درمان شکاف کام و فیستول‌های کام استفاده از فلپ‌های داخل دهان است، اما در موارد کمی از بیماران این فلپ‌ها یا استفاده شده‌اند و یا کوچک هستند و نیاز به بافت دارای خونرسانی خوب و با حجم کافی است. می‌توان از فلپ‌هایی مانند فام [Facial Artery Musculo-Mucosal Flap (FAMM)] تمپورو پاریتال، تمپورال، بوکال، نازولابیال استفاده کرد. خصوصاً فلپ زبانی کاربرد دارد و ایمن است ولی نقص‌های بزرگ را نمی‌پوشاند و نیز احتمال زود جدا شدن را دارد. فلپ‌های داخل دهان اغلب اندازه‌های بزرگی ندارند و نگهداری فلپ از زبان هم خیلی مشکل و به دو بار عمل جراحی احتیاج دارد. فلپ فام FAMM خیلی کمک کرده است ولی در نواقص بزرگ کاربرد ندارد.¹⁷⁻²⁰

دکتر محمدجواد فاطمی - ترمیم شکاف کام وسیع یا فیستول کام ...

در همه بیماران از فلپ رادیال مساعد استفاده شد و در سه نفر از بیماران فلپ از نوع استخوانی - فاشیایی - پوستی و در بقیه فقط فاشیایی - پوستی بود. جراحی با بیهوشی عمومی و تورنیکه اندام انجام شد و در همه بیماران دو تیم در قسمت دهان و اندام فوقانی به طور جداگانه عمل جراحی را انجام دادند. در همه بیماران اندام فوقانی غیر غالب انتخاب و قبل از عمل تست آلن انجام شد.

وسعت فلپ در جهت طول و عرض یک سانتی‌متر بیشتر طراحی شد و در اغلب بیماران از پیوند پوست همزمان برای پوشش لایه سمت بینی استفاده شد.

در همه بیماران از شریان و ورید فاشیال به عنوان عروق گیرنده استفاده شد و پدیکول از پشت آخرین دندان به داخل دهان وارد شد. بین گرفت پوست سمت نازال و پوست فلپ در سمت دهان فاصله دو الی سه میلی‌متر گذاشته شد تا این لایه‌ها در محل گیرنده به راحتی به لایه نازال یا دهان دوخته شوند. در همه بیماران نقص محل دهنده با گرفت نیمه ضخامت پوشانده شد.

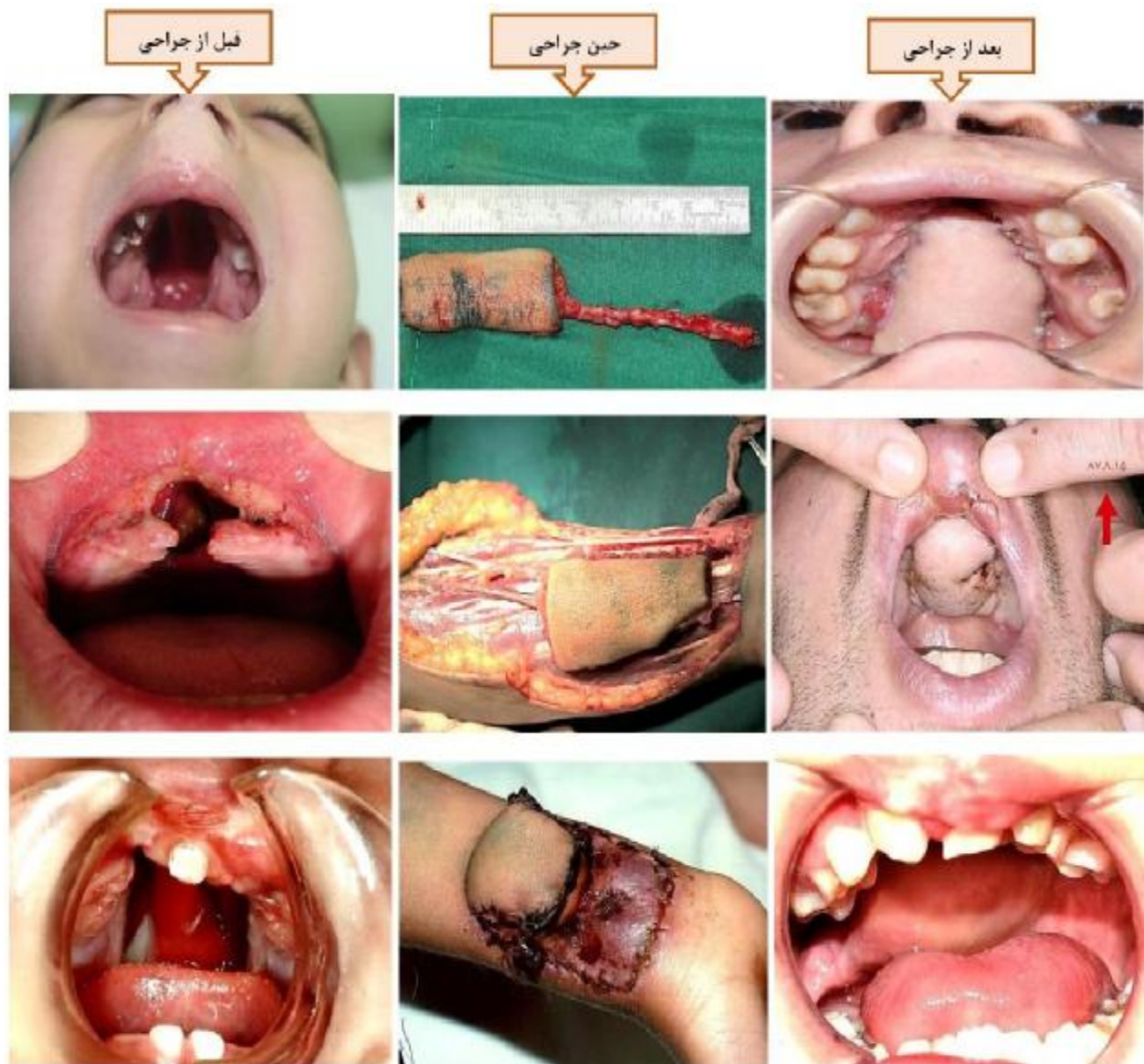
یافته‌ها

این مطالعه شامل 17 بیمار با میانگین سنی $15/705 \pm 13/540$ (3-54 سال) بود. 10 نفر (60%) از بیماران مرد و 7 نفر (40%) زن بودند. 8 بیمار (47%) به علت شکاف کام وسیع [Wide Cleft Palate (WCP)]، 7 نفر (41%) از بیماران به علت فیستول کام عود کرده [Palatal Fistula (PF)] و یک نفر (6%) از بیماران به علت نقص وسیع کام ناشی از رزکسیون تومور و یک نفر (6%) به علت نقص وسیع کام به دنبال عفونت قارچی موکورمایکوسیس با بیماری زمینه‌ای دیابت کاندید انتقال فلپ آزاد شدند. اطلاعات بیماران در جدول 1 خلاصه شده است (جدول 1 و تصویر 1).

همه فلپ‌ها زنده ماندند و نکروز کامل یا پارشیل فلپ دیده نشد. متوسط مساحت فلپ 20×52 سانتی‌متر مربع بوده است. در ابتدا فلپ‌ها حجم زیادی داشتند و به همین دلیل در اغلب بیماران لوله تراشه برای 24 ساعت نگاه داشته شد و بیمار به طور متوسط سه روز در آی سی یو بود. به

جدول 1- مشخصات دموگرافیک و اطلاعات بالینی بیماران مطالعه

شماره	سن / جنس	آنومالی اولیه	تعداد جراحی‌های قبلی	نوع فلپ	سایز فلپ / cm	شریان / ورید دهنده
1	12 / مرد	CF	3	RFF	5×4	Facial
2	24 / زن	CF	4	RFF	4×3	Facial
3	29 / مرد	CF	4	RFF	5×4	Facial
4	54 / زن	تومور	-	RFF	5×7	Facial
5	22 / مرد	عفونت	-	RFF	5×6	Facial
6	27 / مرد	CF	5	RFF	5×6	Facial
7	25 / زن	CF	4	RFF	3×3	Facial
8	7 / مرد	PWCP	2	RFF	4×6	Facial
9	22 / زن	CF	6	RFF	4×5	Facial
10	8 / مرد	PWCP	2	RFF	4×6	Facial
11	9 / مرد	WCP	1	RFF	4×6	Facial
12	7 / مرد	WCP	-	RFF	4×6	Facial
13	6 / زن	WCP	1	RFF	5×3	Facial
14	3 / زن	CF	4	RFF	4×3	Facial
15	4 / زن	WCP	-	RFF	3×5	Facial
16	5 / مرد	WCP	-	RFF	3×5	Facial
17	4 / مرد	WCP	-	RFF	5×4	Facial



تصویر 1- فتوگرافی سه نمونه از بیماران قبل، حین و بعد از انتقال فلپ رادیال ساعد

شکاف کام 12 تا 45 درصد گزارش شده است، همچنین بعد از ترمیم هم احتمال عود 18 تا 30 درصد وجود دارد. ترمیم فیستول‌های قدامی مشکل‌تر است.²¹

بنابراین در اینگونه موارد فلپ‌های آزاد خیلی مفید، یک مرحله‌ای و نود و پنج درصد هم موفقیت دارند. دیده شده است که علاوه بر بسته شدن نقص آناتومیک در این بیماران کیفیت زندگی هم بهتر می‌شود و از پروتز هم بهتر است. در مطالعه Genden و همکارانش دیده شده انتقال فلپ رادیال از پروتز ابجوراتور برای بیمار راحتی بیشتر، ارتباط اجتماعی بیشتر، دردسر کمتر و صحبت کردن بهتر ایجاد کرده است.²²

فلپ‌های خارج دهان مانند تمپورالیس، نازولابیال و پیشانی هم اسکار قابل توجه روی صورت یا سر می‌گذارند و هم به قسمت قدامی کام نمی‌رسند و نیز فلپ‌های پیشانی و نازولابیال به اندازه کافی بزرگ نیستند. فلپ تمپورال هر چند می‌تواند استفاده شود ولی در کودکان به حجم و اندازه کافی نرسیده است و نیز جای آن گود می‌شود و به قدام کام هم نمی‌رسد. گرافت یا درمیس هم فقط برای فیستول‌های زیر نیم سانت کاربرد دارند.²⁰

بوجود آمدن فیستول به نوع و وسعت شکاف و نیز تجربه تیم جراحی ارتباط دارد. میزان فیستول بعد از ترمیم

(جدول 2). فلپ باید نازک و بدون حجم باشد و بتواند هم سمت اورال و هم سمت نازال را بپوشاند. استراتژی‌های مختلفی برای پوشش لایه نازال در بیماران با انتقال فلپ آزاد وجود دارد.³²

می‌توان این لایه را رها کرد تا خودش اپیتلیالیزه شود و همچنین می‌تواند با مخاط یا پوست به عنوان گرفت پوشانده شود یا می‌تواند قبل از انتقال فلپ با پوست یا مخاط پوشانده شود که به آن پری لامینیت کردن فلپ می‌گویند ولی در بعضی مطالعات دیده شده که احتمال کانتراکچر و جمع شدن فلپ را افزایش می‌دهد.³²

ما در همه بیماران خود از فلپ رادیال ساعد استفاده کرده‌ایم. نازک بودن، پدیدکول بلند با دیامتر مناسب عروق، امکان جراحی همزمان دو تیم و نیز راحتی دیسکسیون فلپ از دلایل ما برای این انتخاب بوده است.

در همه بیماران ما فلپ آزاد توانسته است به خوبی نقص موجود در کام را بپوشاند و در همه بیماران به جز سه نفر کیفیت صحبت کردن و نیز ورود مواد غذایی به بینی بهبود یافته و یا کاملاً برطرف شد.

مزایای انتقال فلپ آزاد شامل انتقال بافت مناسب با خونرسانی خوب، ترمیم بدون کشش روی زخم، به هر اندازه و حجم که نیاز است، انتقال چند بافت به طور همزمان و عمل یک مرحله‌ای می‌باشد.²³ با این همه در بیماران شکاف یا فیستول کام به ندرت به فلپ آزاد احتیاج است. در مطالعه Schwabegger و همکارانش فقط چهار درصد بیماران نیاز به فلپ آزاد داشته‌اند.²⁴

فلپ‌های مختلفی مثل رادیال فورآرم،²⁵ لترال آرم فلپ،²⁶ لاتیس‌موس دورسی،²⁷ اسکاپولار فلپ،²⁸ انترولترال تای فلپ،²⁹ فمور،³⁰ سراتوس انتریور³¹ و ... استفاده شده‌اند

جدول 2- فلپ‌های میکروواسکولار که می‌توانند برای ترمیم شکاف کام استفاده شوند

منبع	حجم	پدیدکول بلند	استخوان	عضله	پوست	فاشیا	مخاط پری لامینینه	متغیر
Marshall و همکارانش ²⁵	-	+++	+	-	+	+	+	فلپ آزاد رادیال ساعد
Wolf و همکارانش ²⁶	-	++	-	-	+	+	+	فلپ لترال فوقانی ساعد
Haller و Futran ²⁷	+++	++	-	+	+	+	+	فلپ لاتیس‌موس دورسی
Machtens و Eufinger ²⁸	++	++	+	+	+	+	+	فلپ اسکاپولا
Yang و همکارانش ²⁹	+	+	-	-	+	+	+	فلپ آنترولترال ران
Gaggl و همکارانش ³⁰	-	+	+	-	+	+	+	فلپ فمور
Haller و Futran ²⁷	-	+	-	+	+	+	+	فلپ رکتوس ابدومینوس
Genden و همکارانش ²²	++	+	+	+	+	+	+	فلپ ایلپاک کرست
Haller و Futran ²⁷	++	++	+	+	+	+	+	فلپ فیولار
Schwabegger و همکارانش ²⁴	-	++	-	-	+	+	+	فلپ آزاد شریانی متاتارس اول
Tavassol و همکارانش ³¹	-	++	-	+	-	+	+	فلپ آزاد سراتوس انتریور

* برای بیماران شکاف توصیف نشده است، اما احتمالاً کافی است.

4 مورد آن فلپ آزاد رادیال و دو مورد آن فلپ رکتوس شکمی بوده‌اند. فلپ‌های رادیال سه مورد با استخوان و یک مورد بدون استخوان بوده است. متوسط زمان عمل 11 ساعت و دو بیمار نیاز به تراکتوستومی داشته‌اند. بیمارانی که تراکتوستومی نشده‌اند به طور متوسط بیش از دو روز دارای لوله تراشه بوده‌اند. متوسط بستری 12 روز بوده است. فقط یک بیمار با فلپ رادیال نیاز به کاهش حجم ثانویه داشته است. فلپ فیبولا، فلپ استئوکوتائوس انگشت دوم پا، هم به این منظور استفاده شده است، استخوان ایلیاک هم به فرم آزاد منتقل شده است.³⁵ در مطالعه Pribaz و همکارانش در طی 13 سال سه بیمار با فیستول قدامی با فلپ استخوانی با دو لایه پوست با پایه عروقی دومین شریان متاتارسال استفاده شده است و نتایج عالی بوده است.¹³

هر چند صاحب نظران زیادی با فلپ رادیال ساعد به عنوان انتخاب اول موافق هستند، با این همه فلپ‌های دیگری با مزایا و معایب خاص خود برای این منظور معرفی شده‌اند و باید در نظر گرفته شوند.

نتیجه‌گیری

فلپ رادیال ساعد یکی از بهترین انتخاب‌ها برای پوشش نقایص کام در بیماران با شکاف کام وسیع یا فیستول مقاوم به درمان می‌باشد. در مطالعه ما موفقیت فلپ صد در صد هر چند در حدود 18 درصد بیماران عارضه عدم ترمیم کامل مشاهده شده است. مهمترین عیب این فلپ اثرات نازیبا شدن و اسکار ساعد است که باید در مقابل مزایای زیاد آن قرار داده شده و تصمیم‌گیری شود.

در اغلب موارد می‌توان با استفاده از بافت موجود در کام، لایه نازال را ترمیم کرد و سپس فلپ را به عنوان لایه اورال استفاده کرد.³³ در تجربه ما این روش از همه بهتر و عارضه کمتری دارد، ولی اگر امکان‌پذیر نباشد، استفاده از گرافت پوستی همزمان گزینه بعدی است. در معدودی از بیماران که از روش پری لامینیت استفاده کردیم نتیجه خیلی خوب نبود و جمع شدن فلپ خیلی زیاد و باعث باز شدن قسمت‌هایی از محل ترمیم و بوجود آمدن فیستول شد. در مطالعه Poeschl و همکارانش میزان کانتراکچر در افرادی که پری لامینیت شده‌اند، بیشتر بوده است.³⁴

فلپ رادیال هم می‌تواند فاشیایی، فاشیایی با گرافت، یک طرف پوست و یک طرف گرافت پوست یا موکوزا باشد. فلپ رادیال ساعد می‌تواند با استخوان باشد. در مطالعه Eufinger اغلب فلپ‌های رادیال نیاز به کم کردن حجم داشته‌اند، در مطالعه ما اینطور نبوده است و هیچ بیماری نیاز نداشته است. ولی عوارض محل دونور از نظر زیبایی و از دست رفتن یک شریان اصلی دست از معایب این فلپ هستند.²⁸ فلپ دیگری که استفاده شده است، فلپ انترولترا ران است که ضخیم می‌باشد، ولی می‌توان آن را نازک کرد. عیب فلپ مودار بودن آن است که به روش‌های ثانویه برای زدودن مو احتیاج دارد.²⁹

فلپ شریان دورسال متاتارسال با و بدون استخوان استفاده شده و نتایج خوبی داشته است. فلپ شریان انگولار اسکاپولا هم استفاده شده است.²⁴ در یک مطالعه دو مرکزی در مرکز پزشکی استانفورد و بیمارستان کودکان پیکارد در طی یک دوره شش ساله شش مورد فلپ آزاد داشته‌اند که

Abstract**Reconstruction of Wide Cleft Palate or Recurrent, Large Fistula with Radial-Forearm Free Flap: Ten Years Results in 17 Patients**

Fatemi M. J. MD^{*}, *Kazemi Ashtiani A. MD*^{**}, *Niazi M. MS*^{***}

(Received: 23 Sep 2018

Accepted: 22 Dec 2018)

Introduction & Objective: Cleft Palate is the most common congenital craniofacial disorder with prevalence about one in every 2000 births. In most of these patients, local and regional tissues in the mouth are used to repair it. However, in cases of wide cleft palate or large and recurrent fistula, these methods are not efficient and require the transfer of free flaps.

Materials & Methods: In this retrospective study, records of 17 patients with cleft palate or palatal fistula that treated with free flaps were studied. The information includes age, sex, cause of surgery, type of transferred flap, recipient artery and vein, size of skin paddle, pre-laminate or graft coverage of nasal side, early flap survival, long-term results, effects on nasal regurgitation and velopharyngeal insufficiency were collected. Data were analyzed by SPSS software version 19 and using descriptive statistics.

Results: The mean age of patients was 13.540 ± 15.705 (3-54 years). 10 (60%) were male and 7 (40%) were female. 8 (47%) patients were operated due to wide cleft palate (WCP), 7 (41%) patients due to recurrent palatal fistula (PF), one (6%) patient due to extensive tumor resection and one (6%) patient due to extensive defect followed by Mucormycosis fungal infection in a diabetic patient. All the flaps survived, and complete or partial necrosis were not observed. Nasal Regurgitation was cured in all but three patients and Velopharyngeal insufficiency (VFI) was improved in all patients.

Conclusions: Radial Forearm Free Flap is one of the best choices to cover the defect in patients with a wide cleft palate or a recurrent or large palatal fistula. In our study, the success rate was 100%, however, in about 18% of patients, there was complications that needed another operation. The most important disadvantage of this flap is the unaesthetic scar of forearm, which should be placed against its great benefits.

Key Words: Free Flap, Radial Forearm Free Flap, Cleft Palate, Palatal Fistula

^{*} Professor of Plastic & Reconstructive Surgery, Master of International Law, Burn Research Center and Hazrate Fateme Hospital, Iran University of Medical Sciences, Tehran, Iran

^{**} Associate Professor of Plastic & Reconstructive Surgery, Iran University of Medical Sciences, Hazrate Fateme Hospital, Tehran, Iran

^{***} Master Sciences of Occupational therapy, Burn Research Center, Iran University of Medical Sciences Tehran, Iran

References

- Katzel EB, Basile P, Koltz PF, Marcus JR, Giroto JA. Current surgical practices in cleft care: cleft palate repair techniques and postoperative care. *Plastic and reconstructive surgery*. 2009 Sep 1; 124(3): 899-906.
- Zhang Z, Stein M, Mercer N, Malic C. Post-operative outcomes after cleft palate repair in syndromic and non-syndromic children: a systematic review protocol. *Systematic reviews*. 2017 Dec; 6(1): 52.
- Rohrich RJ, Love EJ, Byrd HS, Johns DF. Optimal timing of cleft palate closure. *Plastic and reconstructive surgery*. 2000 Aug 1; 106(2): 413-21.
- Dorf DS, Curtin JW. Early cleft palate repair and speech outcome. *Plastic and reconstructive surgery*. 1982 Jul; 70(1): 74-81.
- Kriens OB. Fundamental anatomic findings for an intravelar veloplasty. *The Cleft palate journal*. 1970 Jan; 7: 27-36.
- Phua YS, de Chalain T. Incidence of oronasal fistulae and velopharyngeal insufficiency after cleft palate repair: an audit of 211 children born between 1990 and 2004. *The Cleft Palate-Craniofacial Journal*. 2008 Mar; 45(2): 172-8.
- Mars M, Houston WJ. A preliminary study of facial growth and morphology in unoperated male unilateral cleft lip and palate subjects over 13 years of age. *Cleft Palate Journal*. 1990 Jan; 27(1): 7-10.
- De Ladeira PR, Alonso N. Protocols in cleft lip and palate treatment: systematic review. *Plastic surgery international*. 2012; 2012.
- Ashtiani AK, Fatemi MJ, Pooli AH, Habibi M. Closure of palatal fistula with buccal fat pad flap. *International journal of oral and maxillofacial surgery*. 2011 Mar 1; 40(3): 250-4.
- Hopper RA, Tse R, Smartt J, Swanson J, Kinter S. Cleft palate repair and velopharyngeal dysfunction. *Plastic and reconstructive surgery*. 2014 Jun 1; 133(6): 852e-64e.
- Christiano JG, Dorafshar AH, Rodriguez ED, Redett RJ. Repair of recurrent cleft palate with free vastus lateralis muscle flap. *The Cleft Palate-Craniofacial Journal*. 2012 Mar; 49(2): 245-8.
- Isik D, Durucu C, Isik Y, Atik B, Kocak OF, Karatas E, Bekerecioglu M. Use of rotation flap in repair of cleft palate and velopharyngeal insufficiency. *Journal of Craniofacial Surgery*. 2011 Jul 1; 22(4): 1203-9.
- Pribaz JJ, Singh M, Stephens W, Catterson EJ. Osteocutaneous second-toe free flap as alternative option for repair of anterior oronasal fistula: long-term results in selected patients. *Journal of Craniofacial Surgery*. 2016 Sep 1; 27(6): 1486-8.
- Sadove AM, van Aalst JA, Culp JA. Cleft palate repair: art and issues. *Clinics in plastic surgery*. 2004 Apr 1; 31(2): 231-41.
- Christiano JG, Dorafshar AH, Rodriguez ED, Redett RJ. Repair of recurrent cleft palate with free vastus lateralis muscle flap. *The Cleft Palate-Craniofacial Journal*. 2012 Mar; 49(2): 245-8.
- Özkan Ö, Özkan Ö, Coskunfirat OK, Hadimioglu N. Reconstruction of large palatal defects using the free anterolateral thigh flap. *Annals of plastic surgery*. 2011 Jun 1; 66(6): 618-22.
- MacLeod AM, Morrison WA, McCann JJ, Thistlethwaite S, Vanderkolk CA, Ryan AD. The free radial forearm flap with and without bone for closure of large palatal fistulae. *British journal of plastic surgery*. 1987 Jul 1; 40(4): 391-5.
- Acartürk TO. Free segmental vastus lateralis muscle flap for reconstruction of recalcitrant defects of the cleft hard palate. *Journal of reconstructive microsurgery*. 2012 Oct; 28(08): 509-14.
- Jeong EC, Yoon S, Jung YH. Radial forearm osteocutaneous free flap for reconstruction of hard palate with alveolar defect. *Journal of Craniofacial Surgery*. 2017 Jul 1; 28(5): e438-40.
- Catterson EJ, Singh M, Stephens W, Pribaz JJ. Use of osteocutaneous second-toe free flap for anterior oronasal fistulas. *Plastic and reconstructive surgery*. 2015 Oct 1; 136(4): 834-7.
- Cavadas PC, Pérez-Espadero A, Oña CG, Thione A. Prelaminated Fascia Lata Free Flap for Oronasal Fistula Reconstruction. *Plastic and Reconstructive Surgery Global Open*. 2017 Mar; 5(3).
- Genden EM, Wallace DI, Okay D, Urken ML. Reconstruction of the hard palate using the radial forearm free flap: indications and outcomes. *Head & Neck: Journal for the Sciences and Specialties of the Head and Neck*. 2004 Sep; 26(9): 808-14.
- Saint-Cyr M, Wong C, Buchel EW, Colohan S, Pederson WC. Free tissue transfers and replantation. *Plastic and reconstructive surgery*. 2012 Dec 1; 130(6): 858e-78e.
- Schwabegger AH, Hubli E, Rieger M, Gassner R, Schmidt A, Ninkovic M. Role of free-tissue transfer in the treatment of recalcitrant palatal fistulae among patients with cleft palates. *Plastic and reconstructive surgery*. 2004 Apr 1; 113(4): 1131-9.
- Marshall DM, Amjad I, Wolfe SA. Use of the radial forearm flap for deep, central, midfacial defects. *Plastic and reconstructive surgery*. 2003 Jan; 111(1): 56-64.
- Wolff KD, Ervens J, Hoffmeister B. Improvement of the radial forearm donor site by prefabrication of fascial-split-thickness skin grafts. *Plastic and reconstructive surgery*. 1996 Aug; 98(2): 358-62.
- Futran ND, Haller JR. Considerations for free-flap reconstruction of the hard palate. *Archives of Otolaryngology-Head & Neck Surgery*. 1999 Jun 1; 125(6): 665-9.
- Eufinger H, Machtens E. Microsurgical tissue transfer for rehabilitation of the patient with cleft lip and palate. *The Cleft palate-craniofacial journal*. 2002 Sep; 39(5): 560-7.

29. Yang G. Forearm free skin flap transplantation; report of 56 cases. National Medical Journal of China. Med. J. China. 1981; 61: 139.
30. Gaggl A, Bürger H, Virnik S, Schachner P, Chiari F. The microvascular corticocancellous femur flap for reconstruction of the anterior maxilla in adult cleft lip, palate, and alveolus patients. The Cleft Palate-Craniofacial Journal. 2012 May; 49(3): 305-13.
31. Tavassol F, Rücker M, Barth EL, Kokemüller H, Bormann KH, von See C, Gellrich NC. Serratus anterior free flap in oral reconstruction. Journal of Oral and Maxillofacial Surgery. 2009 Dec 1; 67(12): 2577-82.
32. Zemann W, Kruse AL, Lüebbers HT, Jacobsen C, Metzler P, Obwegeser JA. Microvascular tissue transfer in cleft palate patients: advocacy of the prelaminated radial free forearm flap. Journal of Craniofacial Surgery. 2011 Nov 1; 22(6): 2006-10.
33. Landes C, Cornea P, Teiler A, Ballon A, Sader R. Intraoral anastomosis of a prelaminated radial forearm flap in reconstruction of a large persistent cleft palate. Microsurgery. 2014 Mar; 34(3): 229-32.
34. Poeschl PW, Kermer C, Wagner A, Klug C, Ziya-Ghazvini F, Poeschl E. The radial free forearm flap - prelaminated versus non-prelaminated: a comparison of two methods. International journal of oral and maxillofacial surgery. 2003 Apr 1; 32(2): 159-66.
35. Turk AE, Chang J, Soroudi AE, Hui K, Lineaweaver WC. Free flap closure in complex congenital and acquired defects of the palate. Annals of plastic surgery. 2000 Sep; 45(3): 274-9.