

## گزارش یک مورد حاملگی خارج رحمی دو طرفه

دکتر سیما فلاح ارض پیما\*، دکتر فائزه سازگارا\*\*، دکتر الهه صفاری\*\*، دکتر ماندانا منصور قناعی\*\*\*  
 علی آقازاده\*\*\*\*

### چکیده:

زمانی که تخمک بارور در محلی خارج از حفره رحم لانه‌گزینی کند، حاملگی خارج رحم شکل می‌گیرد. حاملگی خارج رحم دو طرفه یکی از نادرترین انواع حاملگی خارج رحمی است و میزان بروز آن در زنانی که از روش‌های کمک باروری استفاده می‌کنند، بیشتر است و تشخیص زودرس آن جهت کاهش میزان مرگ‌ومیر مادران ضروری است. بیمار یک خانم 33 ساله با شرح حال حاملگی خارج رحمی متعدد که با درد شکم و فقدان قاعدگی بستری شد و حدود 28 روز قبل تحت تلقیح داخل رحمی (Intra Uterine Insemination) قرار گرفته بود. در سونوگرافی انجام‌شده دو توده مشکوک به حاملگی خارج رحمی دارای عروق محیطی در بررسی سونوگرافی رنگی در ضمایم رحمی دو طرف رؤیت شد. در عمل جراحی لاپاراسکوپیک برداشتن لوله‌های رحمی دو طرفه، حاملگی خارج رحمی دو طرفه بدون پارگی مشاهده شد و تشخیص با یافته‌های بافت‌شناسی تأیید گردید. در زنانی که سابقه حاملگی خارج رحمی و نازایی و استفاده از روش‌های کمک باروری دارند، حتی در صورت گزارش حاملگی خارج رحمی یک‌طرفه، در نظر داشتن احتمال حاملگی خارج رحمی دو طرفه، خصوصاً در سونوگرافی از طریق مهبل، می‌تواند در کاهش مرگ‌ومیر مادران کمک‌کننده باشد.

واژه‌های کلیدی: حاملگی خارج رحمی، برداشتن لوله‌های رحمی، درد شکم، توده لگنی، سونوگرافی مهبل

### زمینه و هدف

لانه‌گزینی تخمک بارور شده در خارج از حفره رحم، حاملگی خارج رحمی نامیده می‌شود.<sup>1</sup> شیوع حاملگی خارج رحمی در طی دهه گذشته افزایش یافته است و به 2-5/1%<sup>2</sup> رسیده است.<sup>4-2</sup> به دنبال افزایش میزان استفاده از روش‌های کمک باروری، لقاح آزمایشگاهی (In Vitro Fertilization)، عفونت‌های مقاربتی و جراحی

نویسنده پاسخگو: دکتر فائزه سازگارا

تلفن: 01333320370

E-mail: f.sazgara@gmail.com

\* استادیار گروه رادیولوژی، دانشکده پزشکی، دانشگاه علوم پزشکی گیلان، بیمارستان پورسینا رشت

\*\* دستیار گروه رادیولوژی، دانشکده پزشکی، دانشگاه علوم پزشکی گیلان، بیمارستان پورسینا رشت

\*\*\* دانشیار گروه زنان و زایمان، مرکز تحقیقات بهداشت باروری، دانشگاه علوم پزشکی گیلان، بیمارستان الزهرا(س)

\*\*\*\* دانشجوی پزشکی، دانشگاه آزاد علوم پزشکی تنکابن

تاریخ وصول: 1399/03/20

تاریخ پذیرش: 1399/07/06

تلقیح داخل رحمی [Intra Uterine Insemination (IUI)] انجام شده بود. سطح سرمی [Beta Human Chorionic Gonadotropin (BHCG)] در روزهای 14 و 16 و 25 بعد از IUI به ترتیب، 11/5 MIU/ml و 86/8 MIU/ml و 870 Milliliter MIU/ml بود. بیمار شرح حال 6 سال نازایی و دو حاملگی خارج رحم در ضمایم رحمی چپ و یک حاملگی خارج رحم در ضمایم رحمی راست داشت. اولین حاملگی خارج رحمی در 6 سال قبل با دوز دو برابر متونروکسات درمان شد و حاملگی‌های خارج رحمی دوم و سوم در سال گذشته بوده است که تحت درمان حمایتی قرار گرفت، همچنین بیمار سابقه یک سقط در حدود 5 سال قبل نیز داشته است. در سونوگرافی انجام شده در روز قبل از مراجعه در مرکزی دیگر، رحم نرمال و ضخامت لایه مخاطی داخل رحم 10 میلی‌متر و یک توده مشکوک به حاملگی خارج رحم در ضمایم رحمی راست به ابعاد 17×20 میلی‌متر گزارش شد. پس از بستری، در سونوگرافی انجام شده در بخش رادیولوژی بیمارستان، رحم با سایز طبیعی و با اکوی لایه عضلانی یکنواخت و ضخامت لایه مخاطی داخل رحم 11 میلی‌متر رؤیت شد. دو توده غیریکنواخت و سفیدتر از تخمدان‌ها به ابعاد 24×30×31 میلی‌متر در ضمایم رحمی راست و 20×28×32 میلی‌متر در ضمایم رحمی چپ داخل به هر دو تخمدان مشاهده شد (تصویر 1). در سونوگرافی رنگی نیز عروق محیطی در هر دو توده با معیار مقاومتی 0/4 در توده ضمایم رحمی راست و 0/46 در توده ضمایم رحمی چپ رؤیت گردید. مختصر مایع نیز در فضای خلف رحم دیده شد.

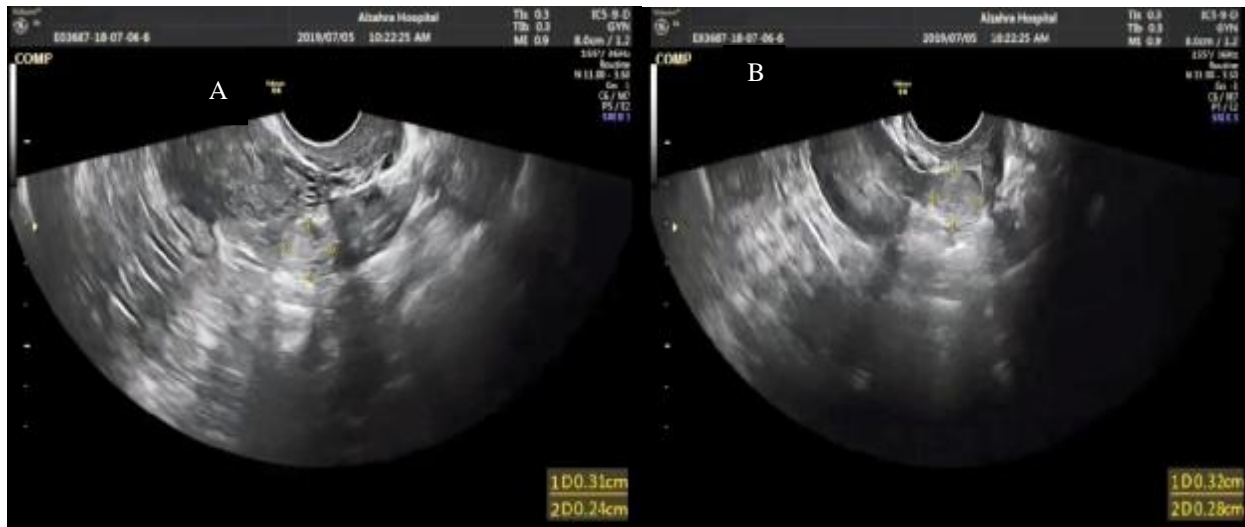
بر اساس یافته‌های سونوگرافی و مثبت بودن سطح سرمی BHCG تشخیص حاملگی خارج رحمی دو طرفه گذاشته شد. بیمار تحت جراحی لاپاراسکوپیک قرار گرفت. در جراحی دو توده حاملگی خارج رحمی به اندازه تقریبی 2-3 سانتی‌متر در ناحیه متسع لوله‌های فالوپ دو طرف بدون شواهد پارگی همراه با مختصر خونریزی از قسمت حاشیه‌دار لوله‌ی رحمی مشاهده گردید، سپس برداشتن لوله‌های رحمی دو طرفه انجام شد و نمونه‌ها جهت بررسی بافت شناسی ارسال گردید. در بررسی بافت شناسی از توده‌ها، پرزهای جفتی شناسایی شد که تشخیص حاملگی خارج رحمی دو طرفه تأیید گردید.

لوله‌های رحمی شیوع حاملگی خارج رحمی بیشتر از گذشته است.<sup>5</sup> شایع‌ترین محل حاملگی خارج رحمی در لوله‌های رحمی است.<sup>3</sup>

حاملگی خارج رحمی در محل متسع لوله رحمی شایع‌ترین نوع حاملگی خارج رحمی لوله‌ای با شیوع 70% است و حدود 65% از کل حاملگی‌های خارج رحمی را شامل می‌شود.<sup>6</sup> هنوز حاملگی خارج رحمی عامل حدود 10% از مرگ‌های مادران به دنبال بارداری است.<sup>7،8</sup> حاملگی خارج رحمی دو طرفه یکی از نادرترین انواع حاملگی‌های خارج رحمی است و میزان بروز آن یک مورد به ازای هر 200000 حاملگی است و در زنانی که از روش‌های کمک باروری استفاده می‌کنند، بیشتر است.<sup>9-12</sup> هرچند حاملگی خارج رحمی دو طرفه خود به خودی و حاملگی خارج رحمی به دنبال استفاده از روش‌های کمک باروری علل متفاوتی از یکدیگر دارند، اما وجود سابقه بیماری‌های مربوط به لوله‌های رحمی از شایع‌ترین علل در هر دو گروه است.<sup>3</sup> به علت میزان مرگومیر بالای مادران ناشی از حاملگی خارج رحمی دو طرفه، تشخیص زودهنگام و سریع آن از اهمیت بسزایی برخوردار است.<sup>4</sup> درد لگن، خونریزی مهملی و توده‌های ضمایم رحمی شایع‌ترین علائم بالینی حاملگی خارج رحمی یک‌طرفه یا دو طرفه می‌باشد.<sup>13</sup> سونوگرافی شکمی و مهملی، روش‌های انتخابی جهت تشخیص حاملگی‌های خارج رحمی است.<sup>5</sup> توده‌های خارج رحمی و مایع آزاد در لگن، خالی بودن حفره رحمی و شواهد حلقه پر عروق با مقاومت پایین شریانی در ضمایم رحمی، یافته‌های سونوگرافی در حاملگی‌های خارج رحمی یک‌طرفه یا دو طرفه است.<sup>2،5</sup> به علت تشابه بالینی حاملگی خارج رحمی یک‌طرفه و دو طرفه تشخیص دقیق آن از نظر بالینی و آزمایشگاهی دشوار است.<sup>3</sup> در این مقاله یک مورد از حاملگی خارج رحمی دو طرفه با شرح حال استفاده از روش‌های کمک باروری می‌پردازیم و اطلاعات ارائه شده می‌تواند برای متخصصین بالینی و رادیولوژیست‌ها، در صورت رویارویی با این مقوله نادر مفید واقع شود.

#### معرفی مورد

خانم 33 ساله (حاملگی 5، زایمان: 0) در بیمارستان الزهراي رشست در تاریخ تیرماه 1398 به دنبال 6 هفته عدم قاعدگی و درد خفیف قسمت تحتانی و چپ شکم از یک روز قبل، بستری شد. برای بیمار 28 روز قبل



تصویر 1- توده‌های هتروژن (حاملگی خارج رحمی دو طرفه) در آدنکس راست (A) و آدنکس چپ (B) مدیال به تخمدان‌ها

### بحث و نتیجه‌گیری

در هر دو این موارد برخلاف مورد ما تشخیص حاملگی خارج رحمی دو طرفه در طی عمل جراحی گذاشته شد.<sup>15 و 16</sup>

هانگ و همکارانش نیز یک بیمار با حاملگی خارج رحمی دو طرفه خود به خودی گزارش کردند که برخلاف بیمار ما، سابقه‌ای از انجام IUI و تحریک تخمدانی نداشت.<sup>17</sup> مورد دیگری از حاملگی خارج رحمی دو طرفه توسط مرادان گزارش گردید که در مقایسه با بیمار ما، حاملگی خارج رحمی خود به خودی بوده و عدم تشخیص قبل از جراحی منجر به جراحی باز اورژانسی گردیده بود.<sup>18</sup> در نتیجه حتی اگر تشخیص حاملگی خارج رحمی یک طرفه برای بیمار گذاشته شد بررسی دقیق تخمدان، دهانه رحم، فضای صفاق و بخصوص لوله رحمی سمت مقابل با سونوگرافی مهبل ضروری است.<sup>17</sup> مجموع یافته‌های بالینی، سطح BHCG و سونوگرافی همراه با تحت نظر گرفتن دقیق بیمار منجر به کاهش مرگ‌ومیر و موربیدیتی حاملگی خارج رحمی دو طرفه می‌گردد.

بیمار ما یک مورد حاملگی خارج رحمی دو طرفه با شرح حال حاملگی خارج رحمی متعدد قبلی بوده که تحت IUI و تحریک تخمدانی قرار گرفته بود. در این بیمار تشخیص قبل از جراحی با استفاده از سونوگرافی مهبل، علائم بالینی و آزمایشگاهی گذاشته شد که سپس تحت جراحی لاپاراسکوپی برداشتن لوله‌های رحمی دو طرفه قرار گرفت و توسط بافت شناسی هم تأیید شد. مایانک و همکارانش حساسیت و اختصاصیت سونوگرافی را جهت تشخیص حاملگی خارج رحمی به ترتیب 99-87% و 99-94% و ارزش اخباری مثبت و منفی را به ترتیب 96/7% و 99/4% گزارش کردند.<sup>14</sup> از این رو اهمیت قدرت تشخیصی سونوگرافی در انواع حاملگی‌های خارج رحمی از جمله حاملگی خارج رحمی دو طرفه جهت کمک به پزشک برای جلوگیری از ایجاد شرایط اورژانسی و غیرقابل پیش‌بینی مورد تأکید قرار می‌گیرد. کانساربا و همکارانش یک مورد حاملگی دو طرفه با پارگی و نیز جمیلیان یک بیمار حاملگی خارج رحمی دو طرفه به دنبال انجام IUI را گزارش نمودند.

**Abstract:****Bilateral Tubal Ectopic Pregnancy**

*Fallaharzpeyma S. MD<sup>\*</sup>, Sazgara F. MD<sup>\*\*</sup>, Saffari E. MD<sup>\*\*</sup>, Mansour Ghanaie M. MD<sup>\*\*\*</sup>  
Aghazade A<sup>\*\*\*\*</sup>*

(Received: 9 June 2020      Accepted: 27 Sep 2020)

When a fertilized ovum implants outside of the uterine cavity is known as ectopic pregnancy. Bilateral Tubal Ectopic Pregnancy is one of the most uncommon types of ectopic pregnancies and its incident is higher in women using reproductive techniques and early detection of that is extremely important because of associated morbidity and mortality. A 33 years woman with previous history of ectopic pregnancies was admitted due to amenorrhea and abdominal pain. She had undergone IUI 28 days before admission. In Transvaginal ultrasound we found heterogeneous masses in both adnexa, suspicious for bilateral ectopic pregnancies. Color Doppler ultrasound exam showed peripheral vascularity in both masses. Surgical findings following laparoscopic bilateral salpingectomy were two non ruptured ectopic pregnancy masses in ampullary parts of both fallopian tubes. Histopathological findings confirmed the diagnosis of bilateral ectopic pregnancies. In women with history of previous ectopic pregnancy and infertility, even if unilateral ectopic pregnancy is considered, checking contralateral adnexa carefully by TVS to exclude bilateral ectopic pregnancy is essential and could prevent physicians from facing urgent challenges and decrease the risk of maternal morbidity and mortality.

**Key Words:** *Ectopic Pregnancy, Infertility, Abdominal Pain, Pelvic Mass, Trans Vaginal Ultrasound*

\* *Assistant Professor of Radiology, Reproductive Health Research Center, Guilan University of Medical Sciences, Al-Zahra Hospital, Rasht, Iran*

\*\* *Resident of Radiology, Guilan University of Medical Sciences, Poursia Hospital, School of Medicine, Rasht, Iran*

\*\*\* *Associate Professor of Obstetrics & Gynecology, Reproductive Health Research Center, Department of Obstetrics & Gynecology, Alzahra Hospital, Guilan University of Medical Sciences, Rasht, Iran*

\*\*\*\* *Medical Student, Azad Tonekabon University of Medical sciences, Tonekabon, Iran*

**References:**

1. Weissleder R, Wittenberg J, Harisinghani MG, Chen JW. Primer of diagnostic imaging. 2003.
2. Chanana C, Gupta N, Bansal I, Hooda K, Sharma P, Gupta M, et al. Different sonographic faces of ectopic pregnancy. *Journal of clinical imaging science*. 2017; 7.
3. José F, Castañeda JD, Miryam A. Bilateral ectopic pregnancy. *Journal of Minimally Invasive Gynecology*. 2007; 14(4): 419-27.
4. Stabile I, Grudzinskas J. Ectopic Pregnancy: A Review of Incidence, and Diagnostic Aspects. *Obstetrical & gynecological survey*. 1990; 45(6): 335-47.
5. Histed SN, Deshmukh M, Masamed R, Jude CM, Mohammad S, Patel MK. Ectopic Pregnancy: A Trainee's Guide to Making the Right Call: Women's Imaging. *RadioGraphics*. 2016; 36(7): 2236-7.
6. Oron G, Tulandi T. A pragmatic and evidence-based management of ectopic pregnancy. *Journal of minimally invasive gynecology*. 2013; 20(4): 446-54.
7. Control CfD, Prevention. Ectopic pregnancy-United States, 1990-1992. *MMWR Morbidity and mortality weekly report*. 1995; 44(3): 46.
8. Lozeau A-M, Potter B. Diagnosis and management of ectopic pregnancy. *Am Fam Physician*. 2005; 72(9): 1707-14.
9. Edelstein MC, Morgan MA. Bilateral simultaneous tubal pregnancy: case report and review of the literature. *Obstetrical & gynecological survey*. 1989; 44(4): 250-2.
10. Issat T, Grzybowski W, Jakimiuk AJ. Bilateral ectopic tubal pregnancy, following in vitro fertilisation (IVF). *Folia Histochemica et cytobiologica*. 2009; 47(5): 147-8.
11. Jønler M, Rasmussen KL, Lundorff P. Coexistence of bilateral tubal and intrauterine pregnancy. *Acta obstetrica et gynecologica Scandinavica*. 1995; 74(9): 750-2.
12. Musarrat J, Babar A, Jakimiuk J. Bilateral ectopic pregnancy following ovulation induction. *JPM*. 2010; 24: 160-2.
13. Andrews J, Farrell S. Spontaneous bilateral tubal pregnancies: a case report. *Journal of Obstetrics and Gynaecology Canada*. 2008; 30(1): 51-4.
14. Mavrelos D, Nicks H, Jamil A, Hoo W, Jauniaux E, Jurkovic D. Efficacy and safety of a clinical protocol for expectant management of selected women diagnosed with a tubal ectopic pregnancy. *Ultrasound in Obstetrics & Gynecology*. 2013; 42(1): 102-7.
15. Jamilian M. Bilateral tubal ectopic pregnancy following intra uterine insemination (IUI): A case report. *Iranian journal of reproductive medicine*. 2014; 12(2): 155.
16. Kansaria J, Chauhan A, Mayadeo N. An unusual case of bilateral tubal ectopic pregnancy. *Bombay hospital journal*. 2002; 44(1).
17. Xu H. A spontaneous bilateral tubal pregnancy: A case report. *Medicine*. 2018; 97(38).
18. Moradan s. Spontaneous bilateral ectopic pregnancy: A case report. *Koomesh*. 2014; 15(2): 265-8.