

لیزر در درمان رتینوپاتی دیابتی

خلاصه

رتینوپاتی دیابتی با مکانیسم ایجاد ادم ماکولا و رتینوپاتی دیابتی پرولیفراتیو، بیشترین عامل کوری در کشورهای توسعه یافته است. این پدیده در بسیاری از کشورهای در حال توسعه نیز جزء شایعترین علل کوری به شمار می‌رود. نقش مؤثر درمان با لیزر در کارآزمایی‌های تصادفی شده بزرگ، در هر دو اختلال مذکور به اثبات رسیده است. استفاده از فتوکواگولاسیون پراکنده در سراسر شبکه در چشم‌های دچار رتینوپاتی دیابتی پرولیفراتیو با شرایط پرخطر، احتمال کاهش شدید بینایی را به میزان بیش از ۵۰٪ کاهش می‌دهد. همچنین استفاده از فتوکواگولاسیون پراکنده پان رتینال ممکن است تحت شرایط خاصی در رتینوپاتی دیابتی غیرپرولیفراتیو سودمند باشد. در ادم ماکولایی که میزان آن از نظر بالینی قابل ملاحظه باشد، لیزر فتوکواگولاسیون فوکل، ریسک کاهش بینایی متوسط را تا ۵۰٪ کاهش می‌دهد. در این مقاله به شرح زمان و چگونگی انجام درمان با لیزر جهت درمان بسیاری از مشکلات مرتبط با رتینوپاتی دیابتی پرداخته می‌شود.

واژه‌های کلیدی: دیابت، لیزر تراپی، رتینوپاتی دیابتی، ادم ماکولا

خلیل قاسمی فلاورجانی^۱

مهدی مدرس زاده^۲

پارسا حجت^۳

آرش احتشامی افشار^۴

عادل قاسم پور^۵

^۱ استادیار چشم پزشکی دانشگاه علوم پزشکی ایران، مرکز تحقیقات چشم
^۲ استاد چشم پزشکی دانشگاه علوم پزشکی ایران، مرکز تحقیقات چشم
^۳ پزشک عمومی، پژوهشگر، مرکز تحقیقات چشم
^۴ چشم پزشکی، مرکز تحقیقات چشم
^۵ چشم پزشکی، مرکز تحقیقات چشم

نویسنده پاسخگو: دکتر خلیل قاسمی فلاورجانی، تهران، خیابان ستارخان، خیابان نایب، بیمارستان حضرت رسول اکرم (ص)، مرکز تحقیقات چشم، تلفن: ۶۶۵۰۹۱۶۲
 پست الکترونیک: drghasemi@yahoo.com

مقدمه

رتینوپاتی دیابتی شایعترین علت کوری در کشورهای توسعه یافته است [۱-۳]. این بیماری در مرحله غیر پرولیفراتیو (NPDR) که هنوز رگ‌زایی جدید (Neovascularization) رخ نداده است، با مکانیسم ایجاد ادم ماکولا و یا با شیوع کمتر با ایجاد ایسکمی ماکولا به افت بینایی در بیماران دیابتی می‌انجامد. در مرحله رتینوپاتی پرولیفراتیو (PDR) که رگ‌زایی جدید ایجاد شده است موجب خونریزی زجاجیه و دکولمان کششی شبکه شده و باعث از دست رفتن بینایی می‌شود. مطالعات مختلف نشان داده است که استفاده به موقع از لیزر می‌تواند در هر دو عارضه به میزان قابل توجهی از احتمال افت دید بکاهد و این امر اهمیت معاینه دوره ای شبکه را قبل از ایجاد عوارض نشان می‌دهد. البته شرط اثر بهینه هرگونه لیزر تراپی، کنترل مطلوب سایر عوامل مؤثر در پیشرفت بیماری خصوصاً میزان قند خون و فشار خون است [۴-۶]. آنچه در پی می‌آید مروری بر کاربرد بالینی لیزر در رتینوپاتی دیابتی است.

درمان رتینوپاتی دیابتی پرولیفراتیو با لیزر پان رتینال

بطور کلی در موارد رتینوپاتی دیابتی پرولیفراتیو پرخطر (High risk PDR) فتوکواگولاسیون پان رتینال (PRP) انجام می‌

شود که اساس عملکرد آن از بین بردن نواحی ایسکمیک در رتین پریفرال است [۷ و ۸]. از آنجا که ایسکمی رتین موجب افزایش سطح فاکتور رشد اندوتلیوم عروقی (VEGF) و نتیجه نورگزایی می‌شود، از بین بردن نواحی ایسکمیک رتین موجب کاهش VEGF و در نتیجه پسرقت عروق جدید می‌شود [۷ و ۸]. در مطالعه رتینوپاتی دیابتی (DRS)، که توسط انستیتوی ملی چشم آمریکا انجام شده و پایه لیزر درمانی PRP در شبکه به شمار می‌رود، ۱۷۴۲ بیمار وارد مطالعه شدند که بطور تصادفی به دو گروه درمان با لیزر آرگون (Argon) و یا نور زنون (Xenon arc) تقسیم شدند [۹]. فتوکواگولاسیون آرگون شامل ایجاد سوختگی‌های ۰/۱ ثانیه ای به تعداد ۸۰۰-۱۶۰۰ سوختگی با قطر ۵۰۰µm و یا ۵۰۰-۱۰۰۰ سوختگی با قطر ۱۰۰۰µm بود. نواحی خارج از ماکولا و دیسک تا وریدهای ورتکس یا فراتر از آن طی یک یا دو جلسه تحت درمان قرار می‌گرفتند. همچنین نتوواسکولاریزاسیون دیسک اپتیک (NVD) نیز تحت پوشش درمان قرار می‌گرفت که البته این امر امروزه عموماً انجام نمی‌شود. هدف نهایی در این مطالعه یافتن میزان موارد حدت بینایی کمتر از ۵ در ۲ ویزیت جداگانه به فاصله ۴ ماه بود. در مدت ۳

نشان داده شده اند [۱۶-۱۴]. در تکمیل معیارهای مطالعه رتینوپاتی دیابتی، به شدت توصیه شده است که برای نئوواسکولاریزاسیون عنبیه (NVI)، PRP انجام شود [۱۲]. درمان با لیزرهای سبز (آرگون) باید در طول یک دوره زمانی ۶-۴ هفته ای با ایجاد سوختگی‌های با سایز $500\ \mu\text{m}$ و فواصل معادل 0.5 عرض هر سوختگی و هر کدام به طول $0.1-0.2$ ثانیه انجام شود اگرچه این درمان می‌تواند در یک جلسه هم انجام شود. شدت لیزر باید به نحوی تنظیم شود که یک سفیدشدگی ملایم بدست آید و ناحیه تحت درمان از قوس‌های عروقی تمپورال به اطراف و تا فاصله ای معادل دو برابر قطر دیسک از مرکز ماکولا باشد (شکل شماره ۲). این عمل در حاشیه دیسک اپتیک (مثلاً به اندازه ۱ قطر دیسک) نباید انجام شود تا از نقص میدان بینایی مرکزی جلوگیری شود [۱۷]. همچنین این درمان نباید در مناطقی با پرولیفراسیون فیبروواسکولار (FVP) یا کشش ویتروئینال انجام شود [۱۷]. علاوه بر عوارض یاد شده فوق، سایر عوارض شامل اختلال دید شبانه و دید رنگ و اختلال در تطابق است [۱۰].

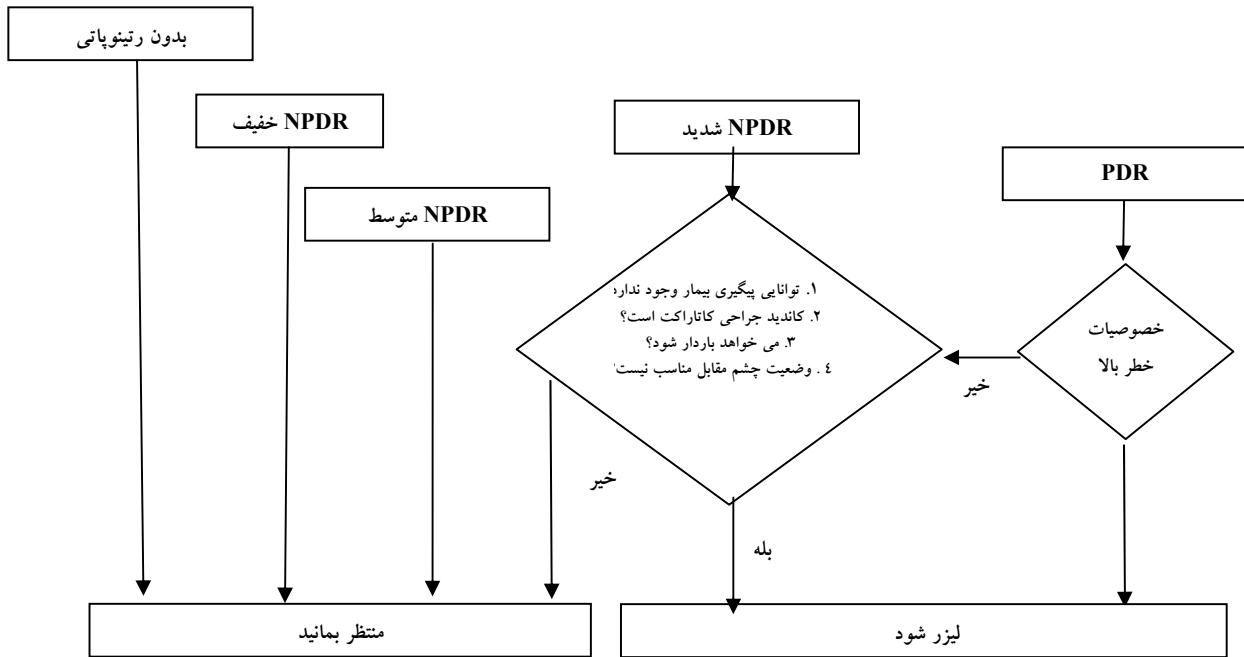
درمان لیزری ادم ماکولا

ادم ماکولا مسئول بخش عمده ای از ایجاد اختلال بینایی بدلیل رتینوپاتی دیابتی است [۳] و درمان صحیح و به موقع، اهمیتی حیاتی در جلوگیری از افت شدید بینایی دارد. هدف از لیزر در ادم ماکولا، محدود کردن نشت عروقی از طریق ایجاد سوختگی‌هایی در میکروآنوریزم‌های دارای نشت و یا ایجاد سوختگی‌های لیزری شبکه‌ای در مناطق دچار از هم گسیختگی منتشر سد خونی-رتینال و تحریک اپی تلیوم پیگمانته شبکه برای جذب مایع است [۸]. مطالعه درمان زود هنگام رتینوپاتی دیابتی (ETDRS)، زمینه رژیم‌های درمانی کنونی با لیزر را برای ادم ماکولای دیابتی پایه گذاری کرد. این مطالعه تصادفی چندمرکزی، برای تحقیق درباره اثر فتوکواگولاسیون و آسپیرین در بیماران دچار NPDR و PDR خفیف طراحی شد [۱۸-۲۰]. تعداد ۳۷۱۱ بیمار در سال‌های ۱۹۸۰ تا ۱۹۸۵ وارد مطالعه شدند.

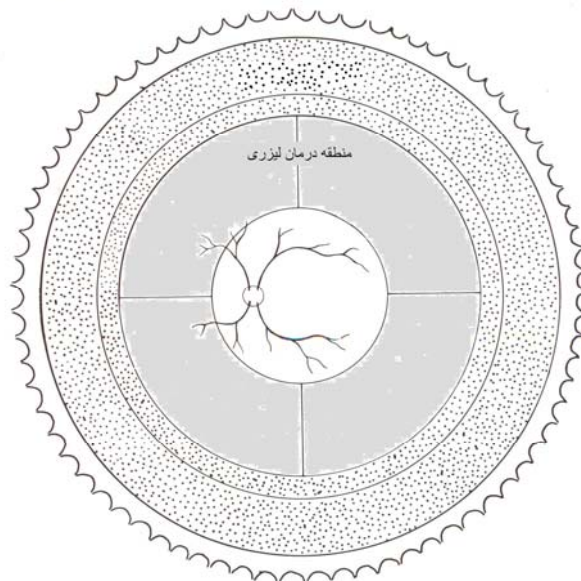
در یکی از نتایج این مطالعه نشان داده شد که خوردن $650\ \text{mg}$ آسپیرین در روز، مسیر بالینی بیماری را تغییر نمی‌دهد [۱۸]. همچنین در این مطالعه درباره سؤال دوم که چه زمانی در دوره رتینوپاتی دیابتی، PRP بیشترین تأثیر را دارد، تحقیق شد. برای پاسخ به این دو سؤال، بیماران بدون ادم ماکولا بصورت تصادفی در دو گروه فتوکواگولاسیون منتشر زودرس یا تأخیری قرار گرفتند.

سال، فتوکواگولاسیون لیزر آرگون و زنون توانستند میزان افت شدید بینایی را به ترتیب تا $13/3\%$ و $18/5\%$ کاهش دهند در حالیکه این میزان در چشم‌های درمان نشده $26/4\%$ بود. بنابراین حداقل 50% کاهش در میزان افت شدید بینایی در درمان با PRP نشان داده شد که در طول دوره پیگیری ۵ ساله حفظ می‌شد [۱۰]. اثرات زیان آور فتوکواگولاسیون زنون بسیار بارزتر از لیزر آرگون بود و شامل کاهش حدت بینایی وابسته به درمان و از بین رفتن میدان بینایی پریفرال می‌شد. بنابراین لیزر آرگون جای زنون را گرفت. در درمان PRP، کاهش ≤ 1 خط از چارت بینایی در 11% و محدودیت خفیف میدان بینایی در 5% بیماران رخ داد [۱۰]. این عوارض در مقایسه با فواید درمان، ناچیز به شمار می‌رود. نهایتاً ویژگی‌های اصطلاحاً پرخطر (High Risk Characteristics) که فواید PRP در آن‌ها ارجحیت دارد، از آنالیز داده‌های مطالعه بصورت وجود یکی از موارد زیر بدست آمد:

۱. وجود NVD کوچک همراه با خونریزی ویتره
 ۲. NVD متوسط یا بزرگ با یا بدون خونریزی ویتره
 ۳. وجود نورگزایی در محلی دیگر (NVE) با سایز حداقل $1/2$ مساحت دیسک همراه با خونریزی ویتره
- یعنی وجود هر یک از عوامل فوق، اندیکاسیون مطلق برای PRP به شمار می‌رود. به عنوان معیار جایگزین، وجود ۳ مورد از ۴ مورد زیر به عنوان پرخطر در نظر گرفته شد:
۱. وجود نورگزایی
 ۲. عروق جدید بر روی یا در میان محدوده ای برابر ۱ قطر دیسک از دیسک اپتیک (NVD)
 ۳. نورگزایی متوسط تا شدید (یعنی نورگزایی در محلی دیگر (NVE) با سایز حداقل $1/2$ مساحت دیسک و یا NVD با اندازه بیش از $1/3$ دیسک)
 ۴. وجود خونریزی ویتره یا پره رتینال [۱۰ و ۱۱]
- ریسک افت شدید بینایی در مدت ۲ سال در چشم‌هایی که حداقل ۳ یا ۴ مورد از این ویژگی‌های پرخطر را داشتند، 26% در مقایسه با 7% در چشم‌هایی بود که دچار PDR بدون این ویژگی‌ها بودند. فتوکواگولاسیون، این ریسک را حداقل 50% کاهش داد [۱۲].
- معیار بالینی جهانی کنونی برای رتینوپاتی دیابتی، ۵ سطح رتینوپاتی را به این شرح مشخص می‌کند: (۰) عدم وجود رتینوپاتی آشکار؛ (۱) رتینوپاتی دیابتی غیرپرولیفراتیو خفیف (NPDR)، فقط میکروآنوریزم؛ (۲) NPDR متوسط؛ (۳) NPDR شدید (شامل: خونریزی اینتررتینال منتشر و میکروآنوریزم در هر کوادران، وریدهای دانه تسبیحی در ≤ 2 کوادران، اختلالات میکروواسکولار اینتررتینال (IRMA) در ≤ 1 کوادران) و (۴) رتینوپاتی پرولیفراتیو (قابل تعریف با نئوواسکولاریزاسیون و/یا خونریزی پره رتینال/ویتره). خلاصه توصیه‌های درمانی با لیزر با معیارهای این بیماری در شکل شماره ۱



شکل ۱- الگوریتم فتوکواگولاسیون منتشر پان رتینال. (PDR: Proliferative diabetic retinopathy, NPDR: Nonproliferative diabetic retinopathy)



شکل ۲- منطقه درمان لیزری، خارج از قوس‌های عروقی و ماکولا بوده و از دیسک نیز فاصله دارد (ناحیه خاکستری). اگر رتینوپاتی به درمان در این ناحیه پاسخ ندهد در مرحله بعدی ناحیه نقطه چین هم لیزر می‌شود.

چشم‌های دارای ادم ماکولا هم به سه دسته فتوکواگولاسیون فوکل فوری یا تأخیری یا فتوکواگولاسیون پان رتینال فوری به علاوه فتوکواگولاسیون‌های فوکل بعدی، تقسیم شدند. نتایج حاصله نشان داد در چشم‌های بدون ادم ماکولا، PRP در جلوگیری از افت متوسط یا شدید بینایی سودمند نبود. در چشم‌های دارای ادم ماکولا و

رتینوپاتی شدیدتر، کاهش اندکی در احتمال افت شدید بینایی با استفاده از فتوکواگولاسیون زودهنگام مشاهده شد [۱۹]. اگرچه افزایش احتمال افت متوسط بینایی در گروه تحت درمان پس از ۶ هفته مشاهده شد، این امر پس از ۱ سال برعکس شد. کمترین افت بینایی در گروهی بود که با فتوکواگولاسیون منتشر ملایم همراه با

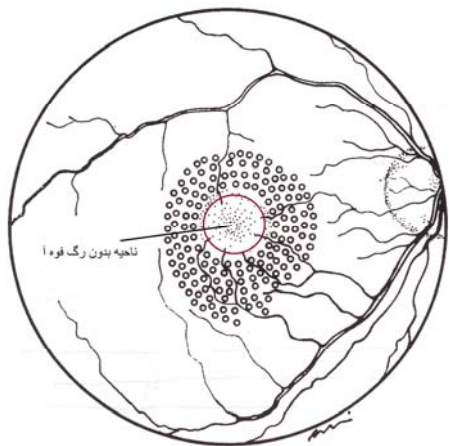
اخیراً در یک کارآزمایی بالینی، استراتژی‌های فتوکواگولاسیون، روش ETDRS و لیزر فتوکواگولاسیون شبکه‌ای ملایم ماکولا (MMG) در درمان ادم ماکولای دیابتی با یکدیگر مقایسه شدند [۲۵]. فتوکواگولاسیون شبکه‌ای ملایم ماکولا، درمان با لیزر با شدتی زیر حد آستانه (نامرئی) است. در این مطالعه، تفاوتی در تغییر میانگین حدت بینایی وجود نداشت (۰ حرف در گروه ETDRS و کاهش ۲ حرف در گروه MMG، $P=0/1$) ولی کاهش معنی داری در ضخامت ماکولا در گروه ETDRS مشاهده شد. نویسندگان چنین نتیجه‌گیری کردند که باید همچنان فتوکواگولاسیون فوکال ETDRS را بعنوان روش استاندارد درمان ادم ماکولای دیابتی در نظر گرفت [۲۵].

ادم ماکولای منتشر

در ادم ماکولای فوکال، در آنژیوگرافی فلورسین نواحی فوکال تراوش با محدوده مشخص به همراه ضخیم‌شدگی رتین مشاهده می‌شوند، در مقابل، در ادم ماکولای منتشر، تراوش بطور منتشر از مویرگ‌های آسیب دیده رتینال رخ می‌دهد. زیرگروه‌های ادم منتشر ماکولا عبارتند از: ادم منتشر مرکزی به علت تراوش از مویرگ‌های بسیار نزدیک به مرکز فوه آ و ادم منتشر ژئرالیزه [۲۶]. در مورد دوم، ضخیم‌شدگی رتینال منتشرتری در قطب خلفی مشاهده می‌شود. همانطور که در مورد ETDRS توضیح داده شد، درمان ممکن است بصورت درمان مستقیم نواحی تراوش از میکروآنوریزم‌ها یا درمان غیرمستقیم اپی تلیوم پیگمانته رتین باشد که مورد دوم با یک الگوی شبکه مانند در نواحی ضخیم شده و برای ادم منتشر بکار گرفته می‌شود. درمان با لیزر با استفاده از سایز نقاط ۱۰۰ تا $200\mu\text{m}$ و سوختگی‌های در حد آستانه در سطح اپی تلیوم پیگمانته توصیه شده است (شکل شماره ۳). عموماً نقاط ایجاد شده در فاصله معادل سایز یک نقطه از یکدیگر قرار داده می‌شوند. الگوی موسوم به «شبکه‌ای» بستگی به الگوی تراوش دارد و ممکن است بصورت حلقوی دور مرکز ماکولا و یا در یک کوادران انجام شود. نتایج درمان برای ادم منتشر

فتوکواگولاسیون فوکال فوری درمان شده بودند [۱۹]. براساس این نتایج، PRP برای مبتلایان به NPDR خفیف و متوسط اندیکاسیون ندارد اما در NPDR شدید ممکن است مفید باشد [۱۹] (شکل شماره ۱).

سومین و اصلی‌ترین سؤالی که باید در مطالعه درمان زودهنگام رتینوپاتی دیابتی پاسخ داده می‌شود، میزان سودمندی درمان ادم ماکولا با لیزر بود. تعریف ادم مهم بالینی در ماکولا (CSME) عبارت بود از: (۱) ضخیم شدن رتین در محدوده $500\mu\text{m}$ از مرکز ماکولا؛ (۲) اگزودای سخت در محدوده $500\mu\text{m}$ از مرکز ماکولا، اگر همراه با ضخیم‌شدگی رتین مجاور باشد؛ (۳) یک ناحیه ضخیم‌شدگی رتین ≤ 1 مساحت دیسک که قسمتی از آن در محدوده‌ای به اندازه ۱ قطر دیسک از مرکز ماکولا قرار بگیرد. هر کدام از این ۳ معیار نشان دهنده ادم ماکولا با اهمیت بالینی یا CSME می‌باشد. درمان با لیزر فوکال شامل سوختگی‌هایی با سایز $50-100\mu\text{m}$ و بطول $1/1-0/5$ ثانیه بود که در محل میکروآنوریزم‌ها، بین 500 تا $3000\mu\text{m}$ از مرکز ماکولا، باعث سفیدشدگی اطراف یا ($40\mu\text{m} <$ اگر) باعث تغییر رنگ میکروآنوریزم می‌شود. درمان در فاصله کمتر از $300\mu\text{m}$ از فووا توصیه نمی‌شد (به ندرت $500\mu\text{m} >$). تراوش منتشر یا مناطق بدون خونرسانی (Nonperfusion) با یک روش غیرمستقیم با تمرکز بر روی لایه اپی تلیوم پیگمانته درمان می‌شود: در محدوده ۲ برابر مساحت دیسک در اطراف فووا، از نقاط با سایز ۵۰ تا $200\mu\text{m}$ با یک الگوی شبکه‌ای و با فواصل معادل عرض ۱ سوختگی از یکدیگر استفاده می‌شود [۲۰]. شکل ۳ تصویری از لیزر شبکه‌ای (grid) را در CSME منتشر نشان می‌دهد. افت متوسط بینایی که بعنوان ≤ 3 خط چارت بینایی تعریف می‌شود، نقطه پایان یافتن اولیه مطالعه بود. بطور خلاصه، مطالعه درمان زودهنگام رتینوپاتی دیابتی توانست نشان دهد که فتوکواگولاسیون فوری ماکولا با لیزر در چشم‌های دچار CSME می‌تواند درصد افت متوسط بینایی را تا ۵۰٪ کاهش دهد. این تأثیر در طول دوره پیگیری حفظ شد. برای مثال پس از ۳ سال میزان افت متوسط بینایی ۱۲٪ در مقابل ۲۴٪ در بیماران درمان نشده بدست آمد [۱۹]. اگرچه در تعداد کمی از موارد، بهبود بینایی مشاهده شد، اما در بیشتر بیماران، حدت بینایی تثبیت شد. بنابراین حتی بیمارانی با حدت بینایی خوب و CSME نیز باید تحت درمان قرار بگیرند [۲۱] و [۲۲]. اثرات جانبی فتوکواگولاسیون فوکال عبارتند از کاهش ابتدایی در دید مرکزی و بندرت فیبروز ساب رتینال همراه با نئوواسکولاریزاسیون کوروئیدی. ایجاد فیبروز ساب رتینال با میزان اگزوداهای ساب رتینال ارتباط داشته و تنها ۸٪ آن مستقیماً به علت کواگولاسیون با لیزر بود [۲۳]. بیمار ممکن است در اثر سوختگی‌های نزدیک به مرکز ماکولا، خصوصاً سوختگی‌هایی که با هم تداخل داشته باشند، نقص میدان پاراسترال را حس کند [۲۴].



شکل ۳- لیزر ماکولا به روش grid در درمان CSME منتشر

کوآگولاسیون فوکال تأخیری به همراه لیزرتراپی پان رتینال است. در بیماران PDR پرخطر، باید فتو کوآگولاسیون فوکال و منتشر همزمان انجام شوند [۱۴ و ۱۶].

جراحی کاتاراکت

تحقیقات مختلفی نشان می دهد که جراحی کاتاراکت موجب پیشرفت ادم ماکولا می شود [۱۲، ۳۲ و ۳۳]. بنابراین اگر بخش های واسطه ای چشم به اندازه کافی شفاف باشند، لیزرتراپی در صورت نیاز، باید قبل از جراحی انجام شود. اگر این کار به علت کدورت بخش های واسطه ای چشم غیرممکن باشد، ارزیابی مجدد و انجام درمان مورد نیاز باید در اولین زمان ممکن صورت پذیرد [۱۴].

لیزرتراپی در خونریزی ساب هیالوئیدال

در موارد خونریزی ساب هیالوئیدال (بین سطح رتین و ویتیره) در محل مرکز ماکولا، پاره کردن غشاء محدود کننده داخلی بوسیله لیزر یاگ یا لیزر سبز، به خون اجازه می دهد که در ویتیره حل شود و بسیار سریعتر جذب شود. قبل از آن باید درمان با لیزر پان رتینال انجام شود تا از تأخیرهای غیرضروری جلوگیری شود [۳۴-۳۶].

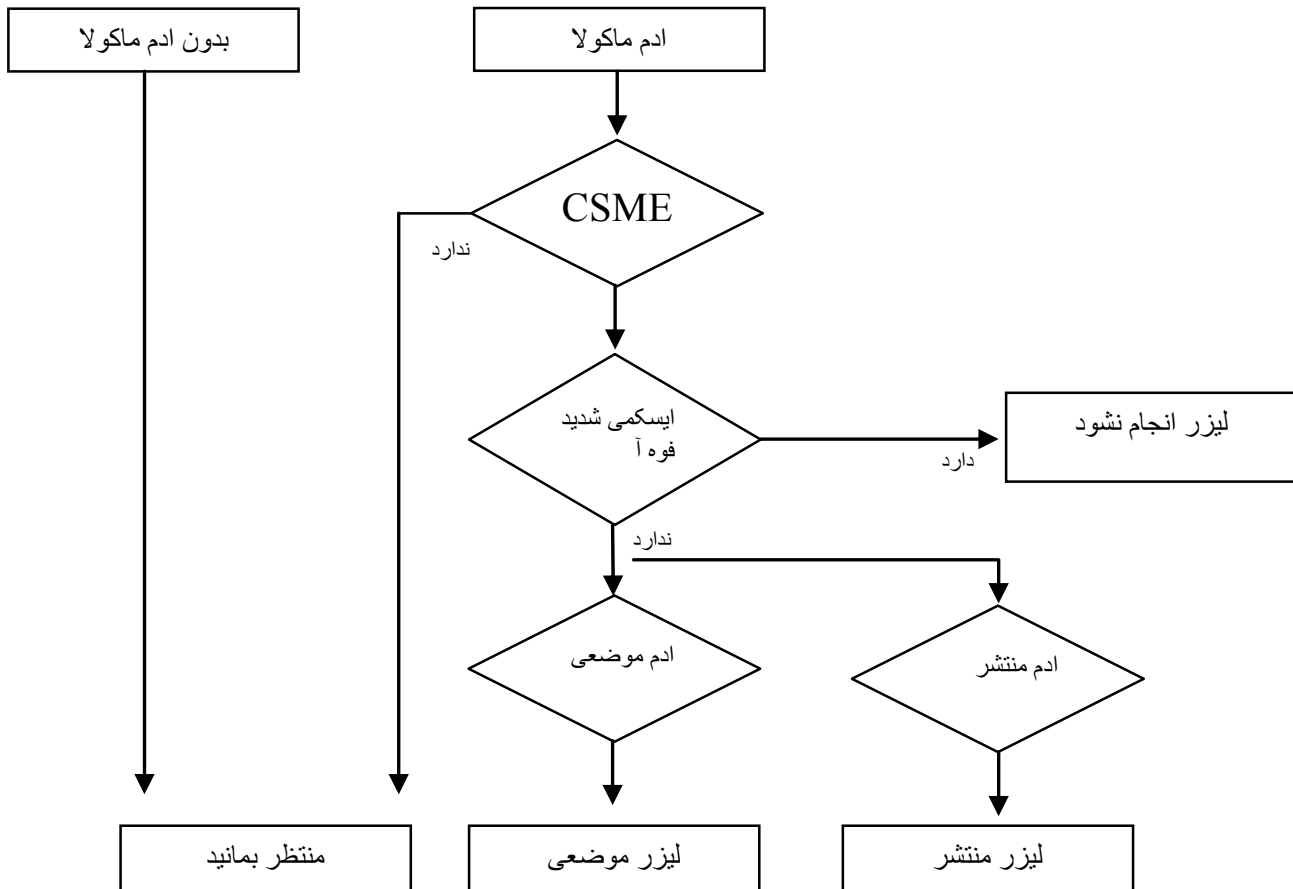
ژئرالیزه متفاوت گزارش شده است و کارآزمایی بالینی زیادی در رابطه با آن موجود نمی باشد [۲۷ و ۲۸].

ادم ماکولای ایسکمیک

ایسکمی مرکزی با عدم خونرسانی در یک یا چند مویرگ فووال مشخص می شود، در حالیکه ادم همراه می تواند متغیر باشد. تشخیص در معاینه بالینی مشکل است در حالیکه آنژیوگرافی فلورسین یک ناحیه آواسکولار بزرگ (یعنی < قطر $50.0 \mu\text{m}$) و نامنظم را در فووال نشان می دهد [۲۹ و ۳۰]. در صورتیکه ایسکمی اطراف فووه آ قابل توجه باشد نباید از لیزرتراپی استفاده شود [۲۶]. الگوریتم کامل درمان ادم ماکولار با لیزر در شکل شماره ۴ نشان داده شده است.

رتینوپاتی پرولیفراتیو و ادم ماکولای همراه

هنگامیکه PRP در چشم هایی که همزمان CSME دارند انجام شود، انجام اولین درمان با لیزر فوکال ممکن است سودمند باشد. هر دو مطالعه DRS و ETDRS نشان دادند که فتو کوآگولاسیون منتشر کامل ممکن است موجب بدتر شدن ادم ماکولار و در نتیجه آن افت متوسط بینایی شود [۱۹ و ۳۱]. مطالعه ETDRS همچنین توانست نشان دهد فتو کوآگولاسیون فوکال فوری مقداری سودمندتر از



شکل ۴- الگوریتم درمان ادم ماکولا با لیزر (CSME: Clinical significant macular edema)

نوع لیزر

متعددی اثر مفید این داروها را در همراهی با لیزر نشان داده است [۴۹-۵۱]. این اثرات بصورت کاهش میزان نورگزایی و جلوگیری از ایجاد و یا افزایش ادم ماکولا بوده است. اگرچه این داروها عارضه ایجاد گلوکوم ندارند، احتمال ایجاد اندوفتالمیت به قوت خود باقی است. بدلیل آنکه اثر داروهای ضد VEGF و استروئیدها موقتی است بسیاری مؤلفین استفاده تنها از این داروها را توصیه نمی کنند و همراهی لیزر را ضروری دانسته و حتی درمان لیزری را سنگ بنای درمان رتینوپاتی دیابتی می دانند [۵۳-۵۱].

نتیجه گیری

لیزرترابی همچنان به عنوان درمان اصلی رتینوپاتی دیابتی باقی مانده است. مطالعه رتینوپاتی دیابتی نشان داد که PRP احتمال افت شدید بینایی را در چشم‌های PDR با مشخصات پرخطر کاهش می دهد. این درمان همچنین می تواند در PDRهای دیگر و NPDR شدید در شرایط خاص مفید باشد. مطالعه ETDRS توانست نشان دهد که فتوکواگولاسیون فوکلال فوری، ریسک افت متوسط بینایی را در CSME کاهش می دهد. در بیمارانی که دچار هر دو PDR و CSME می باشند، ابتدا باید ماکولا مورد توجه قرار گیرد، مگر اینکه وجود مشخصات پرخطر، درمان همزمان پان رتینال را توجیه کند.

بطور خلاصه، اثر لیزر در درمان بسیاری از مشکلات مرتبط با رتینوپاتی دیابتی غیر قابل انکار است. اگرچه ممکن است برای برخی شرایط خاص از قبیل ایسکمی ماکولا، پرولیفراسیون های شدید و شاید ادم ماکولار منتشر، روش های درمانی دیگر مفیدتر باشند. قطعاً جراحی در بعضی شرایط اندیکاسیون دارد و اخیراً روش های درمانی دارویی در حال ظهور، روش های جدید متنوعی عرضه می کنند که به تنهایی یا همراه با لیزرترابی می توانند به بهتر شدن نتایج درمانی در رتینوپاتی دیابتی کمک کنند. اثر روش های جدید باید در کارآزمایی های بالینی بزرگ با اثر لیزر مقایسه شده و برتری آن از نظر اثر و ایمنی ثابت شود تا بتواند جایگزین لیزر شود.

بطور معمول از لیزر آرگون یا یاگ (سبز) برای لیزر شبکیه استفاده می شود. استفاده از لیزر دیود بعلت سهولت نگهداری، سایز کوچک و هزینه های کمتر، فراگیر است. ویژگی های بیولوژیک آن بعلت طول موج ۸۱۰nm آن با دیگر طول موجها نظیر لیزر سبز، متفاوت می باشد. به طور اخص تأثیرات اساسی لیزر دیود بر روی کوروتید (که استفاده از آن باعث درد بیشتری در بیمار می شود)، شناخته شده اند. از نظر مؤثر بودن در جلوگیری از پیشرفت PDR تفاوتی در رنگ لیزر وجود ندارد [۳۷ و ۳۸]. از طرف دیگر، پارامترهای عملکردی از قبیل میزان حساسیت کنتراست رنگها یا الگوی الکتروترابینگرام پس از فتوکواگولاسیون پان رتینال بیشتر به نفع درمان با لیزر دیود می باشند، در حالیکه گسترده شدن نقاط حاصل از لیزر با گذشت زمان با طول موج بلندتر لیزر دیود محتمل تر است [۳۹ و ۴۰].

در ارتباط با ادم ماکولا لیزرکواگولاسیون دیود ملایم درحد آستانه برای لیزر درمانی فوکلال مناسب است. درمان با کمتر از حد آستانه، میزان آسیب را کم می کند اما تا حدودی تأثیر آن در ایجاد بهبودی ادم کمتر می شود [۴۱ و ۴۲]. ایجاد سوختگی های زیر حد آستانه با لیزر دیود به صورت میکروپالس می تواند تأثیر آن را بیشتر کند [۴۵-۴۳].

درمان های همراه با لیزر

گزارشات متعددی از بکارگیری تزریق کنار یا داخل چشمی استروئیدها همراه با لیزر درمانی وجود دارد [۴۶-۴۸]. این تزریقات با هدف کاهش ادم ماکولای متعاقب لیزر و یا کمک به افزایش اثر لیزر انجام می شود. اگرچه نتایج، بسیار امیدوارکننده است بدلیل عوارض احتمالی مثل اندوفتالمیت و گلوکوم تمایل به استفاده از این روشها کمتر است. با بکارگیری داروهای جدید ضد VEGF افق جدیدی در درمان رتینوپاتی دیابتی به وجود آمده است. از آنجا که عامل اصلی ایجاد نورگزایی و نیز نشت عروقی VEGF است، طبیعی به نظر می رسد که استفاده از این دارو بسیار کمک کننده باشد. مطالعات

منابع

1. Evans J. Causes of blindness and partial sight in England and Wales 1990-1991. Office of Population Censuses and Surveys, Studies on Medical and Population Subjects, No. 57. London: HMSO; 1995.
2. Amos AF, McCarty DJ, Zimmet P. The rising global burden of diabetes and its complications: estimates and projections to the year 2010. Diabet Med 1997; 14(5): S1-S85.
3. Klein R, Klein BE, Moss SE. Visual impairment in diabetes. Ophthalmology 1984; 91: 1-9.
4. The relationship of glycemc exposure (HbA1c) to the risk of development and progression of retinopathy in the diabetes control and complications trial. Diabetes 1995; 44: 968-83.
5. The effect of intensive diabetes treatment on the progression of diabetic retinopathy in insulin-dependent diabetes mellitus. The Diabetes Control and Complications Trial. Arch Ophthalmol 1995; 113: 36-51.
6. Tight blood pressure control and risk of macrovascular and microvascular complications in

- type 2 diabetes: UKPDS 38. UK Prospective Diabetes Study Group. *BMJ* 1998; 317: 703–13.
7. Photocoagulation treatment of proliferative diabetic retinopathy: the second report of diabetic retinopathy study findings. *Ophthalmology* 1978; 85: 82–106.
 8. Ciulla TA, Amador AG, Zinman B. Diabetic retinopathy and diabetic macular edema: pathophysiology, screening, and novel therapies. *Diabetes Care* 2003; 26: 2653–64.
 9. Preliminary report on effects of photocoagulation therapy. The Diabetic Retinopathy Study Research Group. *Am J Ophthalmol* 1976; 81: 383–96.
 10. Photocoagulation treatment of proliferative diabetic retinopathy: clinical application of Diabetic Retinopathy Study (DRS) findings, DRS Report Number 8. The Diabetic Retinopathy Study Research Group. *Ophthalmology* 1981; 88: 583–600.
 11. Four risk factors for severe visual loss in diabetic retinopathy. The third report from the Diabetic Retinopathy Study. The Diabetic Retinopathy Study Research Group. *Arch Ophthalmol* 1979; 97: 654–5.
 12. Indications for photocoagulation treatment of diabetic retinopathy: Diabetic Retinopathy Study Report No 14. The Diabetic Retinopathy Study Research Group. *Int Ophthalmol Clin* 1987; 27: 239–53.
 13. Wilkinson CP, Ferris FL 3rd, Klein RE, Lee PP, Agardh CD, Davis M, Dills D, Kampik A, Pararajasegaram R, Verdager JT. Proposed international clinical diabetic retinopathy and diabetic macular edema disease severity scales. *Ophthalmology* 2003; 110: 1677–82.
 14. Initiativgruppe Früherkennung diabetischer Augenerkrankungen (IFdA): Diagnostik, Therapie und Verlaufskontrolle der diabetischen Retinopathie und Makulopathie (Leitlinie der DDG). 2004. <http://www.dieifda.de/downloads/DDGLEitlinie2004.pdf>.
 15. Initiativgruppe Früherkennung diabetischer Augenerkrankungen (IFdA): Stadieneinteilung und Therapie der diabetischen Retinopathie und Makulopathie. 2001. http://www.dieifda.de/html/aerzte/bildindex_aerzte.html.
 16. American Academy of Ophthalmology: Preferred practice pattern: diabetic retinopathy. 2003. http://www.aao.org/education/library/ppp/dr_new.cfm.
 17. Davies N. Altering the pattern of panretinal photocoagulation: could the visual field for driving be preserved? *Eye* 1999; 13: 531–6.
 18. Chew EY, Klein ML, Murphy RP, Remaley NA, Ferris FL 3rd. Effects of aspirin on vitreous/preretinal hemorrhage in patients with diabetes mellitus. Early Treatment Diabetic Retinopathy Study report No 20. *Arch Ophthalmol* 1995; 113: 52–5.
 19. Early photocoagulation for diabetic retinopathy. ETDRS report number 9. Early Treatment Diabetic Retinopathy Study Research Group. *Ophthalmology* 1991; 98: 766–85.
 20. Treatment techniques and clinical guidelines for photocoagulation of diabetic macular edema. Early Treatment Diabetic Retinopathy Study Report Number 2. Early Treatment Diabetic Retinopathy Study Research Group. *Ophthalmology* 1987; 94: 761–74.
 21. Ferris FL 3rd, Davis MD. Treating 20/20 eyes with diabetic macular edema. *Arch Ophthalmol* 1999; 117: 675–6.
 22. Focal photocoagulation treatment of diabetic macular edema: relationship of treatment effect to fluorescein angiographic and other retinal characteristics at baseline – ETDRS report No. 19. Early Treatment Diabetic Retinopathy Study Research Group. *Arch Ophthalmol* 1995; 113: 1144–55.
 23. Lewis H, Schachat AP, Haimann MH, Haller JA, Quinlan P, von Fricken MA, Fine SL, Murphy RP. Choroidal neovascularization after laser photocoagulation for diabetic macular edema. *Ophthalmology* 1990; 97: 503–10.
 24. Schatz H, Madeira D, McDonald HR, Johnson RN. Progressive enlargement of laser scars following grid laser photocoagulation for diffuse diabetic macular edema. *Arch Ophthalmol* 1991; 109: 1549–51.
 25. Fong DS, Strauber SF, Aiello LP, et al., Writing Committee for the Diabetic Retinopathy Clinical Research Network. Comparison of the modified Early Treatment Diabetic Retinopathy Study and mild macular grid laser photocoagulation strategies for diabetic macular edema. *Arch Ophthalmol* 2007; 125: 469–80.
 26. Hamilton AMP, Ulbig MW, Polkinghorne P. Management of Diabetic Retinopathy. London, BMJ Publishing Group, 1996.
 27. Lee CM, Olk RJ. Modified grid laser photocoagulation for diffuse diabetic macular edema: long-term visual results. *Ophthalmology* 1991; 98: 1594–602.
 28. Ladas ID, Theodosiadis GP. Long-term effectiveness of modified grid laser photocoagulation

- for diffuse diabetic macular edema. *Acta Ophthalmol (Copenh)* 1993; 71: 393-7.
29. Classification of diabetic retinopathy from fluorescein angiograms. ETDRS report number 11. Early Treatment Diabetic Retinopathy Study Research Group. *Ophthalmology* 1991; 98: 807-22.
 30. Arend O, Wolf S, Harris A, Reim M: The relationship of macular microcirculation to visual acuity in diabetic patients. *Arch Ophthalmol* 1995; 113: 610-4.
 31. Shimura M, Yasuda K, Nakazawa T, Kano T, Ohta S, Tamai M. Quantifying alterations of macular thickness before and after panretinal photocoagulation in patients with severe diabetic retinopathy and good vision. *Ophthalmology* 2003; 110: 2386-94.
 32. Benson WE, Brown GC, Tasman W, McNamara JA, Vander JF. Extracapsular cataract extraction with placement of a posterior chamber lens in patients with diabetic retinopathy. *Ophthalmology* 1993; 100: 730-8.
 33. Jaffe GJ, Burton TC, Kuhn E, Prescott A, Hartz A. Progression of nonproliferative diabetic retinopathy and visual outcome after extracapsular cataract extraction and intraocular lens implantation. *Am J Ophthalmol* 1992; 114: 448-56.
 34. Gabel VP, Birngruber R, Gunther-Koszka H, Puliafito CA. Nd:YAG laser photodisruption of hemorrhagic detachment of the internal limiting membrane. *Am J Ophthalmol* 1989; 107: 33-7.
 35. Kroll P, Busse H. Therapy of preretinal macular hemorrhages. *Klin Monatsbl Augenheilkd* 1986; 188: 610-2.
 36. Ulbig MW, Mangouritsas G, Rothbacher HH, Hamilton AM, McHugh JD. Long-term results after drainage of premacular subhyaloid hemorrhage into the vitreous with a pulsed Nd:YAG laser. *Arch Ophthalmol* 1998; 116: 1465-9.
 37. Ulbig MW, Hamilton AM. Comparative use of diode and argon laser for panretinal photocoagulation in diabetic retinopathy. *Ophthalmologie* 1993; 90: 457-62.
 38. Bandello F, Brancato R, Trabucchi G, Lattanzio R, Malegori A. Diode versus argon green laser panretinal photocoagulation in proliferative diabetic retinopathy: a randomized study in 44 eyes with a long followup time. *Graefes Arch Clin Exp Ophthalmol* 1993; 231: 491-4.
 39. Ulbig MR, Arden GB, Hamilton AM. Color contrast sensitivity and pattern electroretinographic findings after diode and argon laser photocoagulation in diabetic retinopathy. *Am J Ophthalmol* 1994; 117: 583-8.
 40. Maeshima K, Utsugi-Sutoh N, Otani T, Kishi S. Progressive enlargement of scattered photocoagulation scars in diabetic retinopathy. *Retina* 2004; 24: 507-11.
 41. Akduman L, Olk RJ. Diode laser (810 nm) versus argon green (514 nm) modified grid photocoagulation for diffuse diabetic macular edema. *Ophthalmology* 1997; 104: 1433-41.
 42. Gupta V, Gupta A, Kaur R, Narang S, Dogra MR. Efficacy of various laser wavelengths in the treatment of clinically significant macular edema in diabetics. *Ophthalmic Surg Lasers* 2001; 32: 397-405.
 43. Friberg TR. Infrared micropulsed laser treatment for diabetic macular edema - subthreshold versus threshold lesions. *Semin Ophthalmol* 2001; 16: 19-24.
 44. Luttrull JK, Musch DC, Mainster MA. Subthreshold diode micropulse photocoagulation for the treatment of clinically significant diabetic macular oedema. *Br J Ophthalmol* 2005; 89: 74-80.
 45. Laursen ML, Moeller F, Sander B, Sjoelie AK. Subthreshold micropulse diode laser treatment in diabetic macular oedema. *Br J Ophthalmol* 2004; 88: 1173-9.
 46. Unoki N, Nishijima K, Kita M, Suzuma K, Watanabe D, Oh H, Kimura T, Sakamoto A, Yoshimura N. Randomised controlled trial of posterior sub-Tenon triamcinolone as adjunct to panretinal photocoagulation for treatment of diabetic retinopathy. *Br J Ophthalmol*. 2009 ; 93(6): 765-70.
 47. Maia OO Jr, Takahashi BS, Costa RA, Scott IU, Takahashi WY. Combined laser and intravitreal triamcinolone for proliferative diabetic retinopathy and macular edema: one-year results of a randomized clinical trial. *Am J Ophthalmol*. 2009; 147(2): 291-7.
 48. Margolis R, Singh RP, Bhatnagar P, Kaiser PK. Intravitreal triamcinolone as adjunctive treatment to laser panretinal photocoagulation for concomitant proliferative diabetic retinopathy and clinically significant macular oedema. *Acta Ophthalmol*. 2008; 86(1): 105-10.
 49. Cho WB, Oh SB, Moon JW, Kim HC. Panretinal photocoagulation combined with intravitreal bevacizumab in high-risk proliferative diabetic retinopathy. *Retina*. 2009; 29(4): 516-22.
 50. Mason JO 3rd, Yunker JJ, Vail R, McGwin G Jr. Intravitreal bevacizumab (Avastin) prevention of

- panretinal photocoagulation-induced complications in patients with severe proliferative diabetic retinopathy. *Retina*. 2008; 28(9): 1319-24.
51. Tonello M, Costa RA, Almeida FP, Barbosa JC, Scott IU, Jorge R. Panretinal photocoagulation versus PRP plus intravitreal bevacizumab for high-risk proliferative diabetic retinopathy (IBeHi study). *Acta Ophthalmol*. 2008; 86(4): 385-9.
52. Mirshahi A, Roohipoor R, Lashay A, Mohammadi SF, Abdoallahi A, Faghihi H. Bevacizumab-augmented retinal laser photocoagulation in proliferative diabetic retinopathy: a randomized double-masked clinical trial. *Eur J Ophthalmol*. 2008; 18(2): 263-9.
53. Diabetic Retinopathy Clinical Research Network. A randomized trial comparing intravitreal triamcinolone acetonide and focal/grid photocoagulation for diabetic macular edema. *Ophthalmology*. 2008; 115(9): 1447-9, 1449.e1-10.