

استفاده از اکسیژن هایپرباریک در درمان آسیب‌های بافتی ناشی از پرتودرمانی در جراحی های سر و گردن: یک گزارش از تجربیات بالینی

خلاصه

استئورادیونکروزیس یکی از عوارض بدخیم پرتودرمانی در درمان بدخیمی‌های سر و گردن می‌باشد. در ایالات متحده نزدیک به نیمی از بیمارانی که تحت درمان اکسیژن هایپرباریک قرار می‌گیرند، به دلیل درمان آسیب‌های ناشی از پرتودرمانی (رادیوتراپی) تحت این درمان قرار می‌گیرند. مطالعات نشان می‌دهند که ۵/۰ تا ۹ درصد پرتودرمانی‌های ناحیه سر و گردن منجر به استئورادیونکروزیس می‌شوند و علت بروز این عوارض نکروز آسپتیک و آواسکولار استخوان‌ها می‌باشد. به نظر می‌رسد درمان با اکسیژن هایپرباریک (HBOT) به دلیل افزایش توده عروقی و سلولی و همچنین تحریک جابه‌جایی سلول‌های بنیادین به محل آسیب ناشی از رادیوتراپی روش مناسبی در درمان استئورادیونکروزیس است. در این بررسی ۱۲ بیمار مبتلا به استئورادیونکروزیس در فک تحتانی با دریافت ۴۰ جلسه درمان اکسیژن هایپرباریک با فشار ۲/۴ اتمسفر و به مدت ۹۰ دقیقه و با اکسیژن ۱۰۰ درصد مورد مطالعه قرار گرفتند. نتایج مطالعه بدون امکان مقایسه با گروه کنترل به دلایل اخلاقی بهبود کامل در بیماران را نشان می‌داد.

واژه‌های کلیدی: استئورادیونکروزیس، اکسیژن هایپرباریک، عوارض رادیوتراپی، نکروز آسپتیک آواسکولار

سعید فرزانه^{۱،۲}

۱. آنستزیولوژیست، دیپلمای زخم و اکسیژن هایپرباریک، سن آنتونیو، تگزاس، آمریکا

۲. مسئول فنی مرکز درمانی زخم و اکسیژن هایپرباریک بهار، اصفهان، ایران

نویسنده مسئول: سعید فرزانه تلفن: ۰۹۱۳۱۱۸۱۲۴۸
پست الکترونیک: dsfarzaneh@gmail.com

مقدمه

یکی از چالش‌های درمان بدخیمی‌ها عوارض ناشی از پرتودرمانی اعمال شده جهت کنترل بدخیمی می‌باشد. شایع‌ترین این آسیب‌های بافتی متعاقب پرتودرمانی ایجاد می‌شود و مشکل‌سازترین این عواقب در بدخیمی‌های سر و گردن با تأثیر بر فک تحتانی اتفاق می‌افتد که منجر به تخریب استخوان و آسیب مخاط لثه می‌گردد. به‌طور کلی عوارض و آسیب‌های بافتی متعاقب رادیوتراپی در جراحی‌های سر و گردن به سه دسته تقسیم‌بندی می‌شوند:

۱. عوارض حاد: که معمولاً خودبه‌خود بهبود می‌یابند و فقط درمان علامتی نیاز دارند.

۲. عوارض تحت حاد: که برای ماه‌ها ادامه می‌یابند و شایع‌ترین آن به‌صورت پنومونیت و آسیب‌های نخاعی (Lhermitte's Syndrom) جلوه‌گر می‌شوند.

۳. عوارض تأخیری: که پس از ۶ ماه یا بیشتر اتفاق می‌افتند و هرگز بهبود پیدا نمی‌کنند.

بیشترین مشکلات این بیماران در عوارض تأخیری رخ می‌دهد که نیاز به توجهات ویژه و درمان‌های حمایتی و پیشرفته دارد. اتیولوژی عوارض تأخیری ناشی از پرتودرمانی معمولاً ناشی از تغییرات عروقی و آسیب‌های انسدادی عروق انتهایی است که همراه با آزاد شدن مواد بیواکتیو زیست فعال می‌باشد و منجر به آزاد شدن سیتوکین‌های فیبروزیک و فیبروز پیش رونده در محل پرتودرمانی می‌گردد. به‌نظر می‌رسد توجهات پیشگیرانه با استفاده از اکسیژن هایپرباریک (Hyperbaric Oxygen Therapy, HBOT) در طول دوران قبل از بروز عوارض تأخیری پرتودرمانی می‌تواند از این عوارض جلوگیری نماید و یا اینکه شدت آن را کاهش دهد.

روش درمانی

درمان با اکسیژن هایپرباریک (HBOT) برخلاف تصور عامیانه درمان نارسایی تنفسی در واقع استفاده از اکسیژن در شرایط هایپرباریک برای بهبود صدماتی نظیر درمان زخم است. این شرایط زمانی مهیا می‌گردد که محیط هایپرباریک برای بیمار برقرار گردد به‌نحوی که فشار اکسیژن شریانی که معرف اکسیژن محلول در خون می‌باشد، به حدود ۱۵ تا ۲۰ برابر حالت نرمال برسد و شرایط ایسکمیک بافتی توسط اکسیژن محلول اصلاح گردد. به‌عبارت دیگر قرار دادن عضو ایسکمیک بیمار در مقابل اکسیژن به‌دلیل آنکه نمی‌تواند اکسیژن شریانی را افزایش دهد، درمان با اکسیژن هایپرباریک تلقی نمی‌گردد بلکه تمامی بدن بیمار بایستی در محفظه بسته قرار گیرد و تحت فشار اکسیژن درمان اعمال گردد. بایستی توجه داشت که رسیدن اکسیژن به بافت آسیب‌دیده از طریق ریه و گردش خون اتفاق می‌افتد و اصولاً برخورد مستقیم اکسیژن به بافت آسیب‌دیده

در این روش درمانی فاقد مبنای علمی است.

با تصحیح میزان اکسیژن بافتی شرایط جهت ساخته‌شدن عروق کاپیلری جدید که واکنش طبیعی بافت ایسکمیک است، فراهم می‌شود و نئوواسکولاریزاسیون رخ می‌دهد که موجب برطرف شدن (احتمالاً دائمی) ایسکمی بافتی می‌گردد. به‌دنبال هیپوکسی بافتی انهدام عفونت‌های بی‌هوای رخ می‌دهد که با رسیدن اکسیژن به سلول‌های ایمنی فعالیت سیستم ایمنی تعدیل می‌شود و واژوکنستریکسیون ناشی از هیپوکسی کاهش می‌یابد و کاهش ادم را در منطقه ایسکمیک به‌دنبال خواهد داشت. موارد مؤثر درمانی درمان با اکسیژن هایپرباریک (HBOT) بر مبنای تأییدیه (Undersea and Hyperbaric Medical Society) یکی از معتبرترین انجمن‌های پزشکی جهانی در زمینه هایپرباریک می‌باشد و در کتاب Anesthesia Miller و طب داخلی هاریسون مورد تأکید قرار گرفته است.

مکانیسم عمل درمان با اکسیژن هایپرباریک (HBOT) (Mechanism)

مکانیسم عمل در درمان با اکسیژن هایپرباریک عبارتست از ایجاد محیطی با فشار بیش از یک اتمسفر و با قابلیت ارائه اکسیژن خالص تنفسی برای رسیدن به اکسیژن بسیار زیاد محلول در خون، به‌طوری که بتوان نیاز سلول‌ها را تنها با اکسیژن محلول در خون تأمین نمود. پاسخ به این سؤال ضروری به‌نظر می‌رسد که آیا اکسیژن هایپرباریک همان اکسیژن درمانی است؟ در پاسخ باید بیان کرد که در اکسیژن درمانی با افزایش FiO2 باعث افزایش فشار سهمی اکسیژن در هوای تنفسی می‌شود و انتقال اکسیژن از آلوئول به کاپیلر تسهیل می‌گردد در حالی که در درمان با اکسیژن هایپرباریک افزایش محتوای اکسیژن خون (O2 content) باعث افزایش انتقال اکسیژن از خون به بافت می‌شود و انتشار اکسیژن را تسهیل می‌کند. از طرف دیگر اکسیژن درمانی معمولاً برای مقابله با آسیب‌های حاد ریوی یا نارسایی تنفسی (Acute Lung Injury, ALI) مورد استفاده قرار می‌گیرد درحالی که درمان با اکسیژن هایپرباریک معمولاً برای مقابله با ایسکمی‌های مزمن نسجی یا زخم استفاده می‌گردد. مثلث کار گروهی موفق در درمان زخم‌های مزمن نظیر پای دیابتیک در شکل ۱ نمایش داده شده است.

همان‌گونه‌که در شکل ۱ مشاهده می‌شود درمان با اکسیژن هایپرباریک یک درمان گروهی است و حتی در صورتی که در تمام گروه‌های درمانی با موفقیت انجام گردد، بازهم نیاز به همکاری بیمار و همراهان وی وجود دارد تا نتیجه حداکثری درمان که سلامتی بیمار است، فراهم گردد. با توجه به اینکه این درمان یک درمان طولانی‌مدت می‌باشد، مراکز درمانی بایستی دارای محیطی مناسب و دوستانه باشند تا منجر به دفع بیماران نگردد. مسئولیت این امر به عهده تمام کادر پزشکی شامل پزشک، پرستار، پرسنل و خدمات و همچنین همراهان بیمار می‌باشد.

گرفته است.

مطالعات آکادمیک در مورد اثرات درمانی اکسیژن هایپرباریک در درمان استئورادیونکروزیس از سال ۱۹۷۰ آغاز شده است. Bedwiner گزارش کرد که در دوزهای پرتودرمانی کمتر از 6000/cGy شیوع استئورادیونکروزیس در فک تحتانی (Mandibular.ORN) تقریباً صفر می‌باشد ولی در دوزهای بین 6000-7000/cGy، شیوع M.ORN به ۱/۸ درصد رسیده است و در دوزهای بیش از 7000/cGy شیوع استئورادیونکروزیس فک تحتانی تا ۹ درصد افزایش می‌یابد (cGy=centyGray). باتوجه به میزان رادیوتراپی انجام شده، تقریباً در ۸۵ درصد از موارد، عوارض به‌وجودآمده خودبه‌خود بهبود می‌یابد و تنها نیاز به درمان‌های حمایتی وجود دارد. به‌نظر می‌رسد استئورادیونکروزیس متعاقب رادیوتراپی، حاصل نکروز آواسکولار آسپتیک در استخوان فک تحتانی است که براین اساس و شدت نکروز استخوان فک مورد طبقه‌بندی قرار می‌گیرد و براساس این طبقه‌بندی درمان توصیه می‌گردد.

Stage I ORN - در این مرحله فک تحتانی عاری از مخاط لثه می‌باشد و عریان می‌گردد. درمان به‌صورت ۳۰ روز اکسیژن هایپرباریک قبل از دبریدمان و ۱۰ روز اکسیژن هایپرباریک بعد از دبریدمان سطحی فک تحتانی انجام می‌پذیرد.

Stage II ORN - در این مرحله فک تحتانی نیاز به دبریدمان وسیع دارد و درمان با اکسیژن هایپرباریک بیش از ۳۰ روز پس از انجام دبریدمان فک تحتانی مورد نیاز خواهد بود. استفاده از اکسیژن هایپرباریک ۳۰ روز قبل از دبریدمان نیز ضرورت دارد.

Stage III ORN - در این مرحله شکستگی پاتولوژیک فک تحتانی یا فیستول‌های دهان به پوست یا ضایعات لیتیک مشهود می‌گردد و خارج کردن قسمت‌هایی از استخوان فک تحتانی و گرافت استخوانی ضرورت می‌یابد.

درمان با اکسیژن هایپرباریک به‌صورت ۳۰ روز قبل از انجام عمل جراحی و ۱۰ روز یا بیشتر بعد از عمل جراحی ضرورت می‌یابد.

در تمامی این مراحل درمانی ۳۰ جلسه در طی ۳۰ روز قبل از اقدامات جراحی جهت افزایش واسکولاریتی و سلولاریتی و همچنین مهاجرت سلول‌های بنیادین صورت می‌گیرد و جلسات بعد از اقدامات جراحی جهت تکمیل اثرات فوق در بهبود فک تحتانی با مانیوتورینگ کلینیکی انجام می‌گردد. برای تأثیر این درمان در پیشگیری از بروز استئورادیونکروزیس ۲۰ روز درمان با اکسیژن هایپرباریک قبل از کشیدن دندان و ۱۰ روز یا بیشتر پس از کشیدن دندان توصیه می‌گردد. سایر موارد مورد استفاده از درمان با اکسیژن هایپرباریک عبارت‌اند از نکروز لارنگس، نکروز دیواره قفسه سینه، آسیب عصبی ناشی از پرتودرمانی (Radiation Myelitis)، و نکروز مغز که بسیار نادر است.

اثرات اکسیژن هایپرباریک (HBO) بر بافت‌های تحت پرتودرمانی

عمده تحقیقات انجام‌شده دربارهٔ اثرات اکسیژن هایپرباریک بر بافت‌های تحت تأثیر پرتودرمانی توسط دکتر مارکس (Dr. RE. Marx) در دانشگاه میامی انجام گردیده است. این جراح سر و گردن نتایج مثبت و تأثیرگذاری را از درمان با اکسیژن هایپرباریک گزارش کرده و این روش درمانی را در نئوواسکولاریزاسیون (ایجاد عروق جدید در سطح کاپیلری) و افزایش تودهٔ عروقی و سلولی در محل رادیوتراپی مؤثر دانسته است. علاوه بر موارد یادشده تحقیقات Dr. Stephen R. Thom نشان‌دهندهٔ افزایش نیتریک اکسیژن تحت تأثیر درمان با اکسیژن هایپرباریک در محل پرتودرمانی است که منجر به مهاجرت سلول‌های بنیادین به محل آسیب می‌گردد.

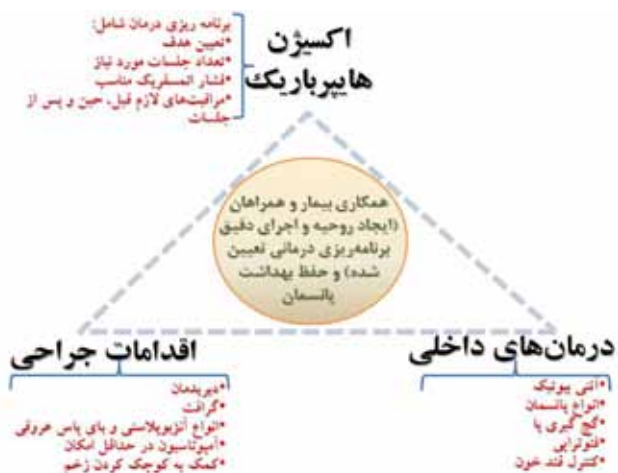
در استئورادیونکروزیس (Osteo Radio Necrosis, ORN) اثرات مفید درمان با اکسیژن هایپرباریک به شرح زیر گزارش شده است:

۱. آنژیوژنیزس در محل‌های دچار تخریب عروقی و هیپوکسیک

۲. کاهش فیبروز در بافت‌های تحت تأثیر پرتودرمانی

۳. جابه‌جایی و تحریک سلول‌های بنیادین به محل آسیب ناشی از پرتودرمانی که در واقع مهم‌ترین پاسخ درمانی مورد نظر است.

در دههٔ اول قرن ۲۱، در حدود نیمی از بیمارانی که در ایالات متحده تحت درمان با اکسیژن هایپرباریک قرار گرفتند با هدف جلوگیری و درمان عوارض ناشی از پرتودرمانی مورد پذیرش قرار گرفتند. کاربرد مکرر درمان با اکسیژن هایپرباریک (HBO) در مواردی نظیر کشیدن دندان در بیمارانی که قبلاً تحت پرتودرمانی قرار گرفته‌اند و به‌منظور پیشگیری از بروز استئورادیونکروزیس (ORN) در فک تحتانی مورد استفاده قرار



شکل ۱: تیم درمانی مؤثر در درمان با اکسیژن هایپرباریک

ماندیبول و به دنبال کشیدن دندان مراجعه نموده بودند که هر دو طبق پروتکل درمانی اکسیژن هایپرباریک تحت درمان قرار گرفتند و بدون بروز حادثه‌ای با کشیدن دندان و متعاقب آن درمان هایپرباریک با بررسی‌های آزمایشگاهی، رادیولوژیک و کلینیکی بهبود یافتند و مرخص گردیدند.

نتیجه‌گیری

در تجارب یاد شده کلیه بیماران مراجعه کننده که دچار استئورادیونکروزیس فک تحتانی به دنبال رادیوتراپی در بدخیمی‌های نواحی گردن و حنجره بودند، تحت درمان با اکسیژن هایپرباریک قرار گرفتند و بهبود پوشش مخاطی در محل ضایعه و جلوگیری از روند تخریب استخوانی ماندیبول در اثر درمان با اکسیژن هایپرباریک در آن‌ها مشاهده شد. به نظر می‌رسد نتایج یاد شده به دنبال نئوواسکولاریزاسیون ناشی از این درمان و همچنین کنترل عفونت استخوانی در اثر تقابل محیط پر اکسیژن با عفونت‌های بی‌هوازی و نیز دسترسی آنتی‌بیوتیکی به محل آسیب به واسطه نئوواسکولاریزاسیون ناشی از درمان با اکسیژن هایپرباریک حاصل گردیده است.

در مطالعه‌ای که توسط Cluba و همکاران انجام گردید، ۱۰ مورد نکرور مغز در اطفال مورد بررسی قرار گرفت که علیرغم درمان با اکسیژن هایپرباریک ۴ مورد فوت کردند و ۶ نفر نجات یافتند.

به‌طور خلاصه می‌توان گفت که درمان با اکسیژن هایپرباریک حداقل نیاز به ۳۰ تا ۶۰ روز جلسات درمانی دارد که لازم است این جلسات تحت فشار اتمسفریک (Atmosphere Absolute) 2.0-2.5 ATA انجام شود و مدت‌زمانی بین ۹۰ تا ۱۲۰ دقیقه با تنفس اکسیژن ۱۰۰ درصد مد نظر قرار بگیرند. در ایالات متحده سالانه در حدود ۶۰۰/۰۰۰ نفر سالیانه تحت پرتودرمانی قرار می‌گیرند که حدود ۵-۱ درصد آن‌ها دچار عوارض خطرناک رادیوتراپی می‌گردند و در این بین حدود ۵۰ درصد نیاز به جراحی و درمان عواقب متعاقب آن دارند. اکسیژن هایپرباریک هزینه‌های انسانی و مالی این پروسه را کاهش می‌دهد. براساس گزارش‌های ارائه شده دکتر مارکس در سال ۱۹۹۲ درمان عوارض استئورادیونکروزیس متعاقب رادیوتراپی بدون اکسیژن هایپرباریک ۱۴۰۰۰۰ دلار به‌ازای هر نفر هزینه دربردارد ولی با استفاده از اکسیژن هایپرباریک این هزینه‌ها به ۴۲۰۰۰ دلار به‌ازای هر نفر کاهش پیدا می‌کنند.

گزارش تجربیات بالینی

تجربیات بالینی نویسنده در طی ۷ سال و بر روی ۱۲ بیمار مبتلا به استئورادیونکروزیس فک که همگی دچار عریانی ماندیبول از مخاط، نکرور و عفونت در فک تحتانی بودند به این شرح گزارش می‌گردد: کلیه این بیماران تحت ۴۰ جلسه درمان روزانه اکسیژن هایپر باریک به مدت ۹۰ دقیقه و تحت فشار (ATA) 2.4 قرار گرفتند. درمان آنتی‌بیوتیکی و متناسب و لیزر کم‌توان در محل آسیب برای همه بیماران به‌طور یکسان و روزانه اعمال گردید. در ابتدا و انتهای درمان، آنالیز خونی شامل (White Blood Cell count and Erythrocyte Sedimentation rate) CRP (C-reactive Protein) و WBC-ESR، (Alkaline Phosphatase) ALP انجام گردید و با آزمایش‌های اولیه مورد مقایسه قرار گرفته است. زخم مخاطی به‌طور روزانه تحت نظر و به‌وسیله گاز مورد دبریدمان نرم قرار گرفت. در پایان، درمان گراف رادیولوژیک از تمامی بیماران تهیه شد و با گراف اولیه مقایسه گردید. نتایج این بررسی‌های بالینی از دوازده بیمار یاد شده با این شرح بود که ۲ بیمار پیش از تکمیل مراحل درمان اقدام به قطع درمان نمودند و از مطالعه خارج گردیدند. سایر بیماران درمان را ادامه دادند و بهبود کامل برای ایشان اتفاق افتاد به‌طوری که تمام آزمایش‌های خونی مربوط به التهاب و عفونت در بدن در محدوده نرمال مشاهده شد. خوردگی‌های ماندیبول در گراف رادیولوژیک بعد از درمان محو گردید و ماندیبول به‌وسیله مخاط لته پوشیده‌شد. بیماران بین یک تا پنج سال مورد پیگیری قرار گرفتند که هیچ‌کدام علائمی مبنی بر بازگشت عوارض یاد شده نشان ندادند. از بیماران فوق ۲ مورد به‌منظور پیشگیری از عفونت و شکسته‌شدن

References:

1. Kasper D, Fauci A, Hauser S, Longo D, Jameson JL, Loscalzo J. Harrison's Principles of Internal Medicine. McGraw-Hill Education Publisher: 19th edition, 2015; Chapter 477.
2. Miller's Anesthesia. Elsevier Publisher: 2015; 2-Volume, Chapter 91.
3. Fonseca Oral and Maxillofacial Surgery. Amazon Publisher: 2012; Volume3.
4. Undersea and Hyperbaric Medical Society (UHMS), Northeast Chapter.