

بررسی اندازه‌ی موفقیت درمان پالپوتومی دو جلسه‌ای فورموکرزول بر روی دندان‌های مولر شیری زنده، پس از گذشت دو تا چهار سال از زمان درمان (در سال ۸۰-۱۳۷۸)، در شهر شیراز

دکتر طاهره اسکندریان* - دکتر سید مسعود تقی‌زاده** - دکتر علی جلیلیان**

چکیده

مقدمه: پالپوتومی از رایج‌ترین روش‌های درمان پالپ دندان‌های شیری بوده و داروی انتخابی در این روش فورموکرزول است، که به صورت یک جلسه‌ای یا دو جلسه‌ای انجام می‌گیرد. هدف از این پژوهش، بررسی میزان موفقیت در درمان پالپوتومی به روش دو جلسه‌ای با فورموکرزول در دندان‌های شیری زنده‌ی کودکان، پس از گذشت دو تا چهار سال است. **روش کار:** گروه مورد بررسی، کودکان ۵ تا ۱۰ ساله‌ی مراجعه کننده به درمانگاه تخصصی دانشکده‌ی دندانپزشکی دانشگاه علوم پزشکی شیراز بوده، که همگی، به وسیله‌ی نگارنده‌ی مقاله، در فاصله‌ی زمانی فروردین ۱۳۷۸ تا خرداد ماه ۱۳۸۰ درمان شده‌اند. شمار ۷۲ دندان مولر شیری پالپوتومی شده در دهان ۳۶ کودک (۴۰ دندان مربوط به بیماران پسر و ۳۲ دندان مربوط به بیماران دختر) از فروردین تا خرداد ۱۳۸۲، به شیوه‌ی بالینی و پرتونگاری بررسی شده‌اند. **یافته‌ها:** میزان موفقیت بالینی، بطور کلی، ۹۴/۳ درصد و موفقیت پرتونگاری ۸۵/۵ درصد پس از گذشت میانگین ۳۰ ماه گزارش می‌شود. بیشترین میزان شکست درمان، مربوط به تحلیل درون ریشه بوده، که ۸۵/۵ درصد کل درمان‌های ناموفق بررسی را در بر می‌گیرد.

نتیجه‌گیری: در بیشتر بررسی‌های انجام گرفته در زمینه‌ی پالپوتومی میزان موفقیت از ۷۰ تا ۹۰ درصد گزارش شده، که نتیجه‌ی بررسی کنونی نیز، در همین دامنه جا دارد. بیشترین عامل شکست درمان، همانند بررسی‌های انجام یافته‌ی دیگر، مربوط به تحلیل درونی ریشه بوده، که بیشتر به علت وجود التهاب مزمن پالپ در زمان درمان است، که متأسفانه، در آغاز در نمای بالینی و پرتونگاری تشخیص دادنی نیست. در کل، می‌توان گفت که، میزان موفقیت قابل توجه پالپوتومی با فورموکرزول، هنوز هم این درمان را از موارد پذیرفتنی و پرطرفدار در دندانپزشکی کودکان جا داده است.

واژگان کلیدی: پالپوتومی دو جلسه‌ای - فورموکرزول - تحلیل درونی ریشه - تحلیل بیرونی ریشه

* استادیار گروه کودکان، دانشکده‌ی دندانپزشکی، دانشگاه علوم پزشکی شیراز

** دندانپزشک

** دندانپزشک

مقدمه

نخستین آشنایی با درمان پالپ، به ویژه در مورد دندان‌های شیری، در سال ۱۸۷۲ بوده است^(۱)، اما تلاش برای نگهداشت دندان از راه قطع پالپ، به سال ۱۸۸۶ برمی‌گردد، که ویستزل (Witzel)، روش پالپوتومی را بیان کرده است^(۱). باکلی (Buckley)، در سال ۱۹۰۴، به ارزیابی پژوهش‌های خود، در زمینه مؤثر بودن پالپوتومی با فورموکرزول پرداخته، که این بررسی‌ها، تا امروز نیز ادامه دارد^(۲). در سال ۱۹۳۰، فردی به نام سویت (Sweet)، روش پالپوتومی چند جلسه‌ای با فورموکرزول را به ثبت رسانید^(۳) و با گذشت زمان شمار جلسه‌ها در این درمان، به دو جلسه و سپس، یک جلسه پنج دقیقه‌ای کاهش یافته است^(۳).

امروزه، درمان پالپوتومی از رایج‌ترین روش‌های درمان در دندان‌های شیری به شمار می‌آید و عبارت است از، برداشتن بافت پالپ ناحیه‌ی تاجی دندان و برجا گذاردن بافت زنده و سالم ریشه، که این بافت، در تماس با مواد دارویی گوناگون، مانند فورموکرزول قرار می‌گیرد. در پالپوتومی یک جلسه‌ای، گلوله‌ی پنبه‌ای کوچکی، آغشته به فورموکرزول، به مدت پنج دقیقه بر روی مدخل پالپ گذاشته می‌شود. پس از برداشتن گلوله‌ی پنبه، جای قطع پالپ باید قرمز تیره بوده و هیچگونه خونریزی دیده نشود^(۴). البته، کاربرد زمان پنج دقیقه‌ای، اختیاری تعیین شده است. بر پایه‌ی بررسی‌های انجام گرفته بر روی سگ‌ها، زمان یک دقیقه نیز کافی بوده و حتی نسبت به پنج دقیقه برتری داشته است^(۵).

پس از کاربرد فورموکرزول و ثابت شدن بافت پالپ مدخل مجرا، خمیری غلیظ، دربردارنده‌ی اکسید روی و اوژنول، بر روی بافت نکروز شده‌ی پالپ قرار می‌دهند. می‌توان این خمیر را از آمیختن پودر اکسید روی و اندازه‌هایی برابر از اوژنول و فورموکرزول فراهم کرد، اما با توجه به برخی ویژگی‌های ناخوشایند فورموکرزول، امروزه کاربرد آن در این خمیر چندان پیشنهاد نمی‌شود^(۵). پس از پوشاندن پالپ، دندان را با روش‌های پرکردنی متداول ترمیم می‌کنند. هر گاه،

پس از کاربرد پنج دقیقه‌ای فورموکرزول، خونریزی پالپ قطع نشود، از روش دو جلسه‌ای استفاده می‌شود^(۶)، که تفاوت آن با روش یک جلسه‌ای، تنها در مدت زمان استفاده از ماده‌ی ثابت کننده‌ی بافت پالپ است^(۳). در این حالت، پنبه‌ی آغشته به فورموکرزول را بر روی پالپ قطع شده قرار داده و حفره را با مواد پرکردنی موقت ترمیم می‌کنند. به این ترتیب، دارو به مدت چند روز (معمولاً هفت روز پیشنهاد شده است) در تماس با بافت پالپ بوده و سبب ثابت شدن پالپ ابتدای مجرای ریشه می‌گردد. در مرحله‌ی دوم، پرکردگی موقت و پنبه‌ی آغشته به دارو برداشته شده و در صورت ثابت شدن بافت پالپ نبود علائم، مراحل دیگر درمان، بر پایه‌ی روش یک جلسه‌ای انجام می‌گیرد^(۵). پس از پایان درمان، پرتونگاری کنترل فراهم شده و سپس، هر شش ماه یک بار، تا رویش دندان دائمی جایگزین، معاینه‌ی بالینی و پرتونگاری تکرار می‌گردد. روش یک جلسه‌ای، با توجه به صرفه‌جویی در زمان، نیاز کمتر به بی‌حسی و ایزولاسیون و نیز راحتی کودک و پدر و مادر نسبت به روش دو جلسه‌ای برتری دارد^(۳).

در کل، هدف اصلی از انجام پالپوتومی با فورموکرزول، نگهداشت دندان در وضعیت بدون علامت تا زمان تحلیل فیزیولوژیک و افتادن طبیعی دندان‌هاست. فورموکرزول، از شایع‌ترین داروهای مصرفی در پالپوتومی دندان‌های شیری است. این دارو، از آمیختن ۳۵ درصد تری‌کرزول، ۱۹ درصد فرمالدهید و ۱۵ درصد آب و مایع گلیسیرین به دست می‌آید. این ماده، نخستین بار، در سال ۱۹۰۰، به وسیله باکلی پیشنهاد شد و به همین علت، فورموکرزول باکلی نامیده می‌شود. ترکیبات فعال فورموکرزول، فرمالدهید و کرزول هستند. گلیسیرین نیز، به عنوان یک محلول‌شاور کننده و جلوگیری کننده از پلی‌مریزاسیون فرمالدهید به کار می‌رود. فرمالدهید، از متابولیت‌های طبیعی بوده و جزو ضروری در گروهی ترکیبات بیوشیمیایی در انسان‌ها و دیگر جانداران است و در اندازه‌های اندک اثر سمی ندارد^(۷). این ماده، باکتری‌کش قوی بوده و دارای خاصیت پیوندی با

پروتئین است^(۱). به علت ایجاد اختلال در گردش خون مویرگی و نیز، ترومبوز عروقی به وسیله ی فورموکرزول، جذب سیستمیک آن بسیار محدود می شود. با این حال، دیده شده است که، یک درصد مقادیر مصرفی فورموکرزول به طور سیستمیک جذب می گردد^(۵). به سه مسأله در ارتباط با فورموکرزول توجه می شود: ۱- سمیت موضعی، ۲- اثر سیستمیک فرمالدهید موضعی، ۳- جهش زایی و سرطان زایی، که البته این سه مساله، به دلیل موفقیت بالینی بسیار زیاد فورموکرزول، بیشتر از چند دهه نادیده گرفته شده است. اندازه ی آسیب بافتی ناشی از فورموکرزول، به دوز آن بستگی دارد. اثر محلول فورموکرزول با رقت یک به پنج با محلول غلظت کامل آن یکسان بوده، اما سمیت کمتر دارد. در نتیجه، کاربرد محلول رقیق آن پیشنهاد می شود. محلول یک به پنج با آمیختن سه بخش گلیسرین در یک بخش آب و آمیختن چهار بخش از این محلول با یک بخش محلول فورموکرزول باکلی به دست می آید^(۴).

اندازه ی موفقیت پالپوتومی با فورموکرزول در پژوهش های گوناگون در ایران و دیگر کشورها بررسی شده است. برای نمونه، موارد زیر را می توان بیان کرد: در سال ۱۹۶۸، موفقیت دو روش پالپوتومی یک جلسه ای و دو جلسه ای بر روی ۴۰ دندان شیری بیست کودک ۳/۵ تا ۹ ساله به وسیله ی ردیگ (Redig) بررسی گردید. این کودکان، دارای دو دندان شیری متقارن پوسیده بوده اند، که به پالپوتومی نیاز داشتند. پس از گذشت ۱۸ ماه، با انجام بررسی بالینی و پرتونگاری، موفقیت بالینی پالپوتومی یک جلسه ای، ۸۵ درصد و پالپوتومی دو جلسه ای، ۹۰ درصد گزارش گردیده است. در ضمن همه ی دندان ها با روکش استنلس استیل ترمیم پایانی شده بودند^(۸).

در سال ۱۹۹۴ تا ۱۹۹۶، در دانشکده ی دندانپزشکی نیوکاسل، واترهاوس (Waterhouse)، شمار ۴۴ مولر شیری پالپوتومی یک جلسه ای شده را در کودکان سه سال و سه ماه تا ۱۲ سال و شش ماه بررسی شده و پس از ۲۲ ماه و ۱۵ روز، ۸۴ درصد موفقیت این درمان را گزارش کرده است^(۹).

در سال ۱۹۸۹، اندازه ی موفقیت درمان پالپوتومی بر روی ۳۳ دندان شیری در کودکان ۷ تا ۱۱ ساله، به وسیله ی آلوالکام بررسی گردید، که پس از یک سال از نظر بالینی، ۹۱/۳ درصد و از نظر پرتونگاری، ۸۲/۶ درصد گزارش شده است^(۱۰).

در سال ۲۰۰۰، در دانشکده ی دندانپزشکی مرلند امریکا، اندازه ی موفقیت پالپوتومی یک جلسه ای بر روی ۷۸ دندان شیری به وسیله ی فاروق (Farooq)، پس از گذشت دو تا هفت سال از نظر بالینی و پرتونگاری ۷۴ درصد اعلام شده است^(۱۱).

در پژوهشی در سال ۲۰۰۲، به وسیله ی کتلز (Ketzl) و همکاران، شمار ۳۴۱ دندان شیری پالپوتومی شده بررسی شده، که ۲۸۴ دندان با روکش استنلس استیل و ۵۴ دندان با آمالگام ترمیم پایانی شده اند. موفقیت این درمان در گروه ترمیم با روکش استنلس استیل، ۸۷ درصد و در گروه آمالگام، ۸۰ درصد گزارش شده است^(۱۲).

در بررسی هایی که در ایران انجام گرفته، می توان از موارد زیر نام برد:

در سال ۱۳۷۶، در دانشکده ی دندانپزشکی دانشگاه علوم پزشکی تبریز، اندازه ی موفقیت پالپوتومی با فورموکرزول در دندان های شیری زنده ی کودکان مراجعه کننده به بخش کودکان دانشکده ی دندانپزشکی پس از گذشت یک سال ۹۸/۳ درصد موفقیت بالینی و ۵۹/۳ درصد موفقیت پرتونگاری گزارش شده است^(۱۳).

در سال ۱۳۷۹ تا ۱۳۸۰ نیز، در بخش کودکان دانشکده ی دندانپزشکی دانشگاه علوم پزشکی قزوین، اندازه ی موفقیت بالینی درمان های پالپوتومی یک جلسه ای و دو جلسه ای انجام گرفته بر روی ۹۴ دندان شیری در سال های ۱۳۷۴ تا ۱۳۷۹ را ۹۲/۴ درصد گزارش کرده اند^(۱۴).

در سال ۱۳۸۱، نیز در بخش کودکان دانشکده ی دندانپزشکی دانشگاه علوم پزشکی زاهدان، اندازه ی موفقیت درمان پالپوتومی دندان های شیری مراجعه کنندگان به آن مرکز، ۹۴ درصد، موفقیت بالینی و ۷۹/۲ درصد، موفقیت پرتونگاری بیان شده

است^(۱۵). با توجه به این که، اهمیت نگهداری دندان‌های شیری بر کسی پوشیده نیست و نیز، درمان پالپوتومی دندان‌های شیری با فورموکرزول، هنوز هم یکی از رایج‌ترین روش‌های درمانی دندانپزشکی کودکان است تصمیم بر آن شد تا اندازه‌ی موفقیت این روش را برآورد کرده و با یافته‌های بررسی‌های همانند انجام گرفته، مقایسه گردد. از سوی دیگر، در بیشتر بررسی‌ها، روش پالپوتومی یک جلسه‌ای ارزیابی شده است، اما این درمان را به دو روش یک جلسه‌ای و دو جلسه‌ای می‌توان انجام داد. در این پژوهش، تنها دندان‌هایی که با روش دو جلسه‌ای درمان شده‌اند، بررسی گردیده‌اند.

این پژوهش در زمینه‌ی اندازه‌ی موفقیت درمان پالپوتومی دو جلسه‌ای با فورموکرزول بر روی دندان‌های مولر شیری زنده، پس از گذشت ۲، ۲/۵ و ۳/۵ سال از درمان در دو بعد بالینی و پرتونگاری در شهر شیراز انجام گرفته است.

مواد و روش

این بررسی بر روی ۷۲ دندان مولر شیری پالپوتومی شده در دهان ۳۶ کودک انجام گرفته است. شمار ۴۰ دندان مربوط به کودکان پسر و ۳۲ دندان مربوط به کودکان دختر است.

شمار ۲۶ دندان مربوط به فک بالا و ۴۶ دندان مربوط به فک پایین بوده و از این شمار دندان‌ها ۵۱ دندان مولر اول شیری (شماره‌ی D) و ۲۱ دندان مولر دوم شیری (شماره‌ی E) بوده است.

زمان درمان پالپوتومی، از فروردین ماه ۱۳۷۸ تا خرداد ماه ۱۳۸۰ بوده و زمان معاینه و بررسی دندان‌ها، بهار ۱۳۸۲ بوده است. کم‌ترین سن کودکان در زمان معاینه، پنج سال و بیشترین آن، ۱۰ سال است. همه‌ی کودکان مورد بررسی از مراجعه کنندگان به درمانگاه ویژه‌ی دانشکده‌ی دندانپزشکی دانشگاه علوم پزشکی شیراز بوده و همگی پرونده‌ی ویژه‌ی دندانپزشکی داشته و تنها به وسیله‌ی نگارنده‌ی مقاله و مجری طرح، پالپوتومی دو جلسه‌ای بر روی آن‌ها انجام شده است. انتخاب درمان پالپوتومی دو جلسه‌ای

کاملاً اختیاری بوده و به وضعیت پالپ دندان‌ها یا موردی ویژه ارتباط نداشته و عواملی، چون کمبود وقت، کاهش زمان بالینی درمان برای به دست آوردن همکاری بیشتر کودک و ... در این امر دخالت داشته است. جلسه‌ی دوم درمان، از سه تا هفت روز پس از جلسه‌ی نخست انجام گرفته و همه‌ی دندان‌ها، در جلسه‌ی نخست با پنبه‌ی آغشته به فورموکرزول و کاویت (Cavit) پانسمان شده و در جلسه‌ی دوم، در آغاز، مدخل پالپ فیکس شده به وسیله‌ی خمیری دارای اکسی دوزنگ و اندازه‌های برابر اوژنول و فورموکرزول پوشانده شده و سپس، لایه‌ای از اکسید روی و اوژنول سخت شونده استفاده گردیده و در پایان دندان با آمالگام ترمیم شده است. از آنجا که، استفاده از رابردم در بسیاری از بیماران، به علل گوناگون میسر نبوده، تلاش گردید که اصل جداسازی را در اندازه‌ی دلخواه و با استفاده از ساکشن مناسب و رول پنبه انجام پذیرد.

دندان‌هایی که درمان شده‌اند، همه مولر شیری بوده و به پالپوتومی نیاز داشته و تاج آنها، قابل ترمیم بوده است. در بررسی بالینی، نکرزو نبوده، آسه و تورم بافت نرم و یا فیستول نداشته و در بررسی پرتونگاری، درگیری فورکا، تحلیل استخوان پری اپیکال، تحلیل درونی و بیرونی ریشه مشاهده نگردیده است.

معاینه‌ی پایانی دندان‌ها پس از گذشت دست کم دو سال از زمان درمان، به گونه‌ی بالینی و پرتونگاری به وسیله‌ی دو نفر از همکاران طرح و زیر نظر مستقیم مجری طرح انجام گرفته است. این معاینه به وسیله‌ی آینه و سوند و بر روی صندلی دندانپزشکی با نور چراغ یونیت انجام گرفته و وضعیت بافت نرم پیرامون دندان و وضعیت پرکردگی و لقی دندان‌های درمان شده، بررسی گردیده است. بودن دست کم یکی از موارد زیر در معاینه‌ی بالینی، به عنوان شکست درمان به شمار آمده است: ۱- درد دندان، ۲- لقی پاتولوژیک، ۳- آسه یا تورم بافت نرم پیرامون دندان، ۴- فیستول.

در معاینه‌ی پرتونگاری از دندان درمان شده، عکس پری اپیکال فراهم گردیده و تفسیر آن، با

استفاده از نور لامپ ویژه‌ی بررسی پرتونگاری، که بر روی یونیت گذاشته شده، انجام گرفته است. مشاهده‌ی دست کم یکی از علایم زیر، به عنوان شکست درمان در بررسی پرتونگاری تلقی شده است: ۱- تحلیل پاتولوژیک بیرونی ریشه، ۲- تحلیل درونی ریشه، ۳- درگیری فورکا، ۴- تحلیل استخوان پری اپیکال. در ایمن بررسی، از آزمون‌های آماری fisher's exact test و واکاوی دو سویه (2-sided analysis) استفاده شده است.

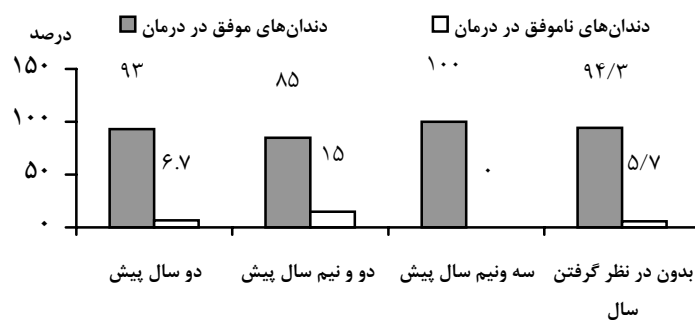
یافته‌ها

در مراحل بررسی از ۷۲ دندان، دو عدد به علت افتادن پرکردگی دندان از بررسی حذف گردیدند. از ۷۰ دندان دیگر، ۱۵ مورد، بررسی پرتونگاری نداشته‌اند. در بررسی‌های شش ماهه، آشکار گردید که شمار ۱۳ دندان، به طور فیزیولوژیک به تحلیل ریشه دچار شده و به وسیله‌ی دندان دایمی زیرین جایگزین شده‌اند و دو دندان، پیش از زمان بررسی، به علت وجود آبسه و عفونت از دهان خارج گردیده‌اند*. در زمان پژوهش، در بررسی بالینی، نیز یک دندان دارای عفونت و درد و دندان دیگر، فیستول داشته، که

با احتساب دو دندانی که پیش از بررسی کنونی کشیده شده‌اند، همه به عنوان شکست بالینی به شمار آمده‌اند (جدول شماره ۱).

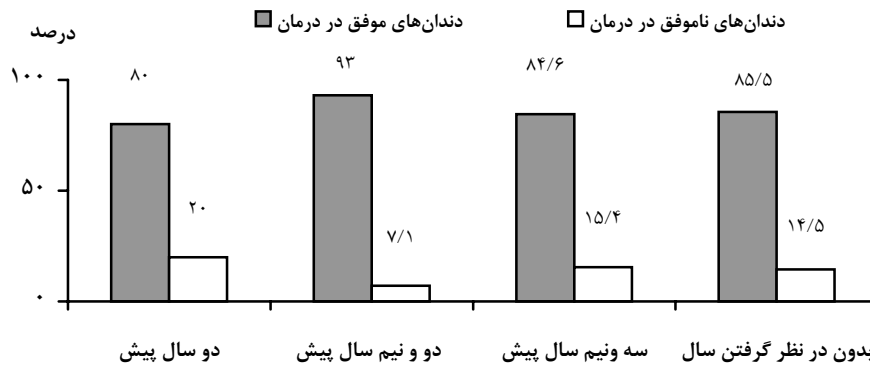
در بررسی پرتونگاری، هفت دندان دارای تحلیل درونی ریشه و یک دندان دارای تحلیل پاتولوژیک خارجی ریشه بوده، که همه به عنوان شکست پرتونگاری به شمار آمده‌اند (جدول شماره ۱).

اندازه‌ی موفقیت بالینی، به طور کلی در بررسی کنونی، این تحقیق ۹۴/۳ درصد (جدول و نمودار شماره ۱) و موفقیت پرتونگاری ۸۵/۵ درصد (جدول و نمودار شماره ۲) پس از گذشت میانگین سی ماه از زمان درمان بدست آمده است. میزان موفقیت کلینیکی و رادیوگرافیکی دندان‌های درمان شده در فک بالا به ترتیب ۹۲/۳ و ۹۰/۵ درصد و در فک پایین، ۹۵/۵ و ۸۲/۴ درصد گزارش می‌شود. اندازه‌ی موفقیت بالینی و پرتونگاری کلینیکی و رادیوگرافیکی در درمان پالپوتومی دندان‌های مولر اول شیری، به ترتیب ۹۳/۹ و ۸۲/۵ درصد و برای دندان‌های مولر دوم شیری، ۹۵/۲ و ۹۳/۳ درصد بوده است (جدول شماره ۳ و ۴).



نمودار شماره ۱: درصد موفقیت و شکست بالینی دندان‌های درمان شده بر حسب گذشت زمان‌های ۲، ۲/۵ و ۳/۵ سال و بدون در نظر گرفتن زمان

* پس از درمان همه‌ی بیماران و دندان‌های مورد بررسی در معاینه‌های شش ماهه‌ی بالینی دندانپزشکی بررسی دقیق شده‌اند.



نمودار شماره‌ی ۲: درصد موفقیت و شکست دندان‌های درمان شده در نمای پرتونگاری بر حسب گذشت زمان‌های ۲، ۲/۵ و ۳/۵ سال و بدون در نظر گرفتن زمان

جدول شماره‌ی ۱: توزیع فراوانی و درصد موفقیت و شکست بالینی دندان‌های درمان شده در زمان‌های گوناگون

	۲ سال پیش	۲/۵ سال پیش	۳/۵ سال پیش	بدون در نظر گرفتن سال
دندان‌های موفق در درمان	۱۵ (۹۳/۳ درصد)	۱۷ (۸۵ درصد)	۳۵ (۱۰۰ درصد)	۶۶ (۹۴/۳ درصد)
دندان‌های ناموفق در درمان	۱ (۶/۷ درصد)	۳ (۱۵ درصد)	-	۴ (۵/۷ درصد)
مجموع	۱۵ (۱۰۰ درصد)	۲۰ (۱۰۰ درصد)	۳۵ (۱۰۰ درصد)	۷۰ (۱۰۰ درصد)
$p=0/69$				

جدول شماره‌ی ۲: توزیع فراوانی و درصد موفقیت و شکست پرتونگاری دندان‌های درمان شده در سال‌های گوناگون

	۲ سال پیش	۲/۵ سال پیش	۳/۵ سال پیش	بدون در نظر گرفتن سال
دندان‌های موفق در درمان	۱۲ (۸۰ درصد)	۱۳ (۲۹/۹ درصد)	۲۲ (۸۴/۶ درصد)	۴۷ (۸۵/۵ درصد)
دندان‌های ناموفق در درمان	۳ (۲۰ درصد)	۱ (۷/۱ درصد)	۴ (۱۵/۴ درصد)	۸ (۱۴/۵ درصد)
مجموع	۱۵ (۱۰۰ درصد)	۱۴ (۱۰۰ درصد)	۲۶ (۱۰۰ درصد)	۵۵ (۱۰۰ درصد)
$p=0/609$				

جدول شماره‌ی ۳: رابطه‌ی اندازه‌ی موفقیت و شکست بالینی دندان‌های درمان شده با شماره‌ی دندان‌ها

	دندان‌های موفق در درمان	دندان‌های ناموفق در درمان	مجموع
دندان‌های شماره‌ی D	۴۶ (۹۳/۹ درصد)	۳ (۶/۱ درصد)	۴۹ (۱۰۰ درصد)
دندان‌های شماره‌ی E	۲۰ (۹۵/۲ درصد)	۱ (۴/۸ درصد)	۲۱ (۱۰۰ درصد)
مجموع	۶۶ (۹۴/۳ درصد)	۴ (۵/۷ درصد)	۷۰ (۱۰۰ درصد)
$p=6/653$			

جدول شماره‌ی ۴: رابطه‌ی اندازه‌ی موفقیت و شکست پرتونگاری دندان‌های درمان شده با شماره‌ی دندان‌ها

	دندان‌های موفق در درمان	دندان‌های ناموفق در درمان	مجموع
دندان‌های شماره‌ی D	۳۳ (۸۲/۵ درصد)	۷ (۱۷/۵ درصد)	۴۰ (۱۰۰ درصد)
دندان‌های شماره‌ی E	۱۴ (۹۳/۳ درصد)	۱ (۶/۵ درصد)	۱۵ (۱۰۰ درصد)
مجموع	۴۷ (۸۵/۵ درصد)	۸ (۱۴/۵ درصد)	۵۵ (۱۰۰ درصد)
$p=0/293$			

بحث و نتیجه‌گیری

در بررسی‌های گوناگون انجام گرفته، اندازه‌ی موفقیت پالپوتومی از ۷۰ تا ۹۷ درصد گزارش گردیده است^(۱۶). موفقیت‌های بالای ۹۰ درصد معمولاً به بررسی‌هایی مربوط است، که در آنها، همه‌ی درمان‌ها به وسیله‌ی یک یا دو پژوهشگر و با رعایت تجویز و عدم تجویز درمان و نیز رعایت جداسازی کامل (استفاده از رابردام) و ترمیم مطلوب انجام شده است. برای نمونه، پژوهش رابرت (Robert) در سال ۱۹۹۶، بر روی پالپوتومی دندان‌های شیری با استفاده از رابردام و ترمیم با روکش‌های پیش ساخته‌ی روکش استنلس استیل انجام گرفته و موفقیت ۹۹/۳ درصد گزارش گردیده است^(۱۷).

در بررسی کنونی، جداسازی با استفاده از مکنده‌های بزاغ معمولی (ساکشن) به همراه رول پنبه ایجاد شده و همه‌ی دندان‌ها، به وسیله‌ی آمالگام ترمیم شده‌اند در ضمن وجود درد به عنوان مورد عدم تجویز به شمار نیامده است، که هر سه این موارد به ویژه توجه نکردن به پیشینه‌ی درد دندان که احتمال دارد، خود از علایم التهاب پیشرفته در پالپ دندان باشد، می‌تواند تا اندازه‌ی زیاد، از درصد موفقیت به ویژه از نظر پرتونگاری بکاهد. هم چنین، با توجه به این که، درمان پالپوتومی دو جلسه‌ای در این پژوهش بررسی شده است و در این روش، شخص درمان‌گر منتظر پاسخ پالپ به کاربرد فورموکرزول در فاصله‌ی زمانی چند دقیقه‌ای نمی‌شود، پاسخ مناسب ندادن پالپ به این دارو، که خود از علایم التهاب و پرخونی آن به شمار می‌آید، از نظر پنهان شده و این حالت ممکن است در دراز مدت سبب پایین آمدن اندازه‌ی موفقیت درمان پالپوتومی گردد. به هر رو، یافته‌های بررسی کنونی، از دیدگاه کلی، بیشتر به یافته‌های پژوهش الوآلکام (Alev Alcam) همانندی دارد، که پس از گذشت یک سال، ۹۱/۳ درصد موفقیت بالینی و ۸۲/۶ درصد موفقیت پرتونگاری گزارش کرده است^(۱۶).

همانند بررسی‌های گوناگون دیگر، در این بررسی، اندازه‌ی موفقیت بالینی بیشتر از موفقیت پرتونگاری است^(۱۸، ۱۵، ۱۳ و ۱۹). بسیاری از علایم عدم موفقیت درمان، مانند تحلیل درونی و بیرونی، معمولاً بدون علامت بالینی بوده و بدون فراهم کردن پرتونگاری تشخیص داده نمی‌شود.

به همین علت، ۱۳ عدد از دندان‌های درمان شده، که با موفقیت بالینی به وسیله‌ی دندان دایمی جایگزین شده بودند، در ارزیابی پرتونگاری حذف شده‌اند. در بررسی‌های انجام گرفته، بیشترین عامل شکست درمان پالپوتومی، تحلیل درونی ریشه گزارش شده است. برای نمونه، یک سوم شکست درمان پالپوتومی در بررسی سی (Bove C.) و ۳۷ درصد شکست در بررسی مگنوسون (Magnusson)^(۲۰) و ۳۶ درصد شکست درمان در بررسی هولان سی (Holan C.)^(۱۲)، به علت تحلیل بیرونی ریشه بوده است.

در بررسی کنونی، ۸۷/۵ درصد دندان‌های با درمان ناموفق و ۱۲/۷ درصد کل دندان‌های پالپوتومی شده به تحلیل درونی ریشه دچار بوده، که از نظر آماری معنی‌دار بوده است. درصد زیاد شیوع این حالت ممکن است به علت وجود التهاب مزمن پالپ در زمان درمان بوده، که در نمای بالینی و پرتونگاری در مراحل آغازین تشخیص داده نمی‌شود و حتی، اگر پالپوتومی نیز، در شرایط دلخواه انجام گیرد، امکان دارد پس از مدتی در پرتونگاری دیده شود^(۲۱). در این بررسی، اندازه‌ی تحلیل پاتولوژیک بیرونی ریشه، ۱۳/۵ درصد کل دندان‌های با درمان ناموفق را شامل می‌شود.

اندازه‌ی موفقیت بالینی، از نظر جنسیت، میان دخترها و پسرها معنی‌دار نبوده است، که این نتیجه، هماهنگ با بررسی بوو است^(۲۰). همچنین، میان اندازه‌ی موفقیت درمان در دندان‌های مولردوم شیری و مولر اول شیری، تفاوت معنی‌دار دیده نشده است، که این نتیجه، با بررسی جی. هولان هماهنگ است (جدول شماره‌ی ۵ و ۶)^(۱۲).

در باره‌ی اندازه‌ی موفقیت در فک بالا و پایین، هر چند از نظر آماری معنی‌دار نیست، اما این موفقیت در فک بالا از نظر بالینی کمتر و از نظر پرتونگاری نیز بیشتر به دست آمده است، که شاید، این تفاوت به علت دشوارتر بودن تفسیر پرتونگاری در فک بالا، به علت روی هم افتادن (Superimpose) تصویرهای اجزای دندان‌های فک بالا (شیری و دایمی) باشد، که نتیجه‌ی بالا نیز، با یافته‌های بررسی جی. هولان همانند است^(۱۲) (جدول شماره‌ی ۳ و ۴).

References

1. Sideny FB. Clinical pedodontics. 1998; 201-220.
2. Fadavi and Andreson. Freezed- dired bone in pulpotomy procedures in monkeis. J Ped. 1988; 13:108-122.
3. Kennedy DB. Pediatric operative dentistry. Churchill Iiwings Co. 1986;219-256.
4. Pinkham JR. Pediatric dentistry. Saunders Co. 1999; 397-349.
5. Mcdonald RE, Avery DR. Dentistry for child and adolescent. Mosby Co. 2000; 421-425.
6. Mathewson RJ, Primosch RE. Fundamentals of pediatric dentistry. Quintessence Co. 1987;265-269.
7. Avarm DC, Pulver F. Pulpotomy medicaments for vital primary teeth. J Dent Child. 1989; 56:426-433.
8. Redig DF. A comparison and evaluation of two formocresol pulpotomy techniques utilizing Buckley's formocresol. J Dent Child. 1968; 35:22-29.
9. Waterhouse PJ. Formocresol and alternative primary molar pulpotomy medicaments: a review endo dent troumotal. 1995;11:157-162.
10. Aleam A. Pulpal tissue changes following pulpotomies with formocresol, glutaraldehyde calcium hydroxide, glutaraldehyde-Zinc oxide eugenol pastes in primary teeth. J Ped. 1989; 13:123-132.
11. Farooq NS, Coll JA, et al. Success rates of formocresol pulpotomy and indirect pulp therapy in the treatment of deep dentinal caries in primary teeth. J Ped Dent. 2000; 22:278-286.
12. Holan G, Funks AB, Keltz N. Success rate of formocresol pulpotomy in primary molars restored with stainless steel crown amalgam. J Ped Dent. 2002;24:212-216.
۱۳. باختر ش، فقیه نصیری. بررسی میزان موفقیت پالپوتومی‌های فورموکرزول انجام شده در دندان‌های شیری زنده و عوامل وابسته در بیماران مراجعه کننده به بخش اطفال دانشکده دندانپزشکی تبریز طی ماههای آذرماه تا اسفند ۱۳۷۶. دانشگاه علوم پزشکی تبریز، دانشکده دندانپزشکی: پایان نامه ۴۲۳.
۱۴. توسلی حجتی س، کهرم ک. بررسی میزان موفقیت درمان‌های پالپوتومی یک جلسه‌ای و دو جلسه‌ای در بخش کودکان دانشکده دندانپزشکی قزوین از سال ۱۳۷۴ تا ۱۳۷۹: پایان نامه دانشگاه علوم پزشکی قزوین، دانشکده دندانپزشکی: ۸۰-۱۳۷۹.
۱۵. اللهیان ه، ناصری ع. بررسی میزان موفقیت کلینیکی و رادیوگرافیکی درمان پالپوتومی دندان‌های شیری در مراجعین به بخش اطفال دانشکده دندانپزشکی زاهدان در سال ۱۳۸۱. پایان نامه دانشگاه علوم پزشکی زاهدان، دانشکده دندانپزشکی. ۱۳۸۱.
16. Rolling I, Thylstrup A. A 3- year clinical follow- up study of pulptomized primary molars treated with the formocresol technique. 1975; 83:47-53.
17. Robert JF. Treatment of vital and non- vital primary molar teeth by one- stage formocresol pulpotomy: Clinical success and effect upon age at exfoliation. J Ped Dent. 1996;18:111-115.
18. Thompson K, Seale NS, et al. Alternative method of hemorrhage control in full strength formocresol pulpotomy. J Ped Dent. 2001;23: 217-222.
19. Alcam A. Long term effects of primary teeth pulpotomies with formocresol, glutaraldehyde-calcium hydroxide and gluataraldehyde- Zinc oxide eugenol on succedaneous teeth. J Ped Dent. 1989;13:307-313.
20. Boeve C, Dermaut L. Formocresol pulpotomy in primary molars: A long term radiographic evaluation. J Dent Child. 1982;49:191-196.
21. Yaccobi R, Kenny DJ, et al. Evolving primary pulphtherapy. J Am Dent Assoc. 1991;122:85-88.



Abstract

Evaluation of Success Rate of a Two Visit Pulpotomy with Formocresol in Vital Primary Molar Teeth After 2-4 Years After the Treatment Time (1999-2001) in Shiraz

T. Eskandarian, DMD, MScD

Assistant Professor of Pediatric Dentistry, School of Dentistry, Shiraz University of Medical Sciences

M. Taghizadeh, DMD

Dentist

A. Jalilian, DMD

Dentist

Background: Pulpotomy is among the most common methods for the treatment of the primary tooth pulps and the drug of choice in that method is formocresol. Our main objective of doing pulpotomy with formocresol is to maintain the tooth in an asymptomatic condition until normal resorption till exfoliation occurs. The purpose of this study was to examine the success rate of a two-visit pulpotomy with formocresol in vital primary molar teeth, after at least two years. The population under study consisted of 36 children, 5-10 years-old, referring to the special clinic of Shiraz School of Dentistry, all of whom were treated by the project executor.

Materials and Method: 72 pulpotomized teeth in the mouths of 36 children in the 5-10 years age group (40 boys and 32 girls) who were treated from April 1992 up to June 2001 were examined and they were evaluated clinically and radiographically from March up to June 2003.

Results: Among 72 teeth under the study, some were excluded from the study during the process due to various reasons, so that in the clinical study, 70 teeth and in the radiographic study, 55 teeth were studied. As a whole, considering the mean time period of 30 months after treatment, the clinical success rate of 94.3% and the radiographic success rate of 85.5% were obtained (Table and Graph no.1,2).

Conclusion: As in different studies in which the success rate of pulpotomy treatment with formocresol is reported to be between 70 to 90%, the success rate in the current study was in the same range, though we have not been strict in choosing the teeth for treatment, an issue which probably has had a significant role in reducing the success rate of treatment. In numerous other studies, the highest rate of failure is related to internal root resorption, which includes about 85.5% of the total unsuccessful treatment in this study and 12.5% of failure rate belonging to external pathologic root resorption.

Key words: Two visit pulpotomy, Formocresol, Root internal and external resorption
