

بررسی ارتباط کالبد شناختی میان ریشه‌های دندان‌های مولر سوم نهفته‌ی فک پایین و کانال مندیبل در پرتونگاری پانورامیک در مردان و زنان ۲۰ تا ۷۰ ساله

دکتر باربد ضمیری* - دکتر شعله شهیدی** - دکتر سودابه شعله***

چکیده

مقدمه: احتمال آسیب به عصب آلوئولار پایینی به دنبال جراحی دندان‌های عقل مندیبل، به ویژه در موارد نزدیکی ریشه‌های این دندان‌ها به کانال مندیبل، وجود دارد. بنابراین، ارزیابی پرتونگاری این نواحی، پیش از عمل و بررسی موقعیت کانال مندیبل، نسبت به ریشه‌های مولر سوم ضروری است. شیوه‌ی استاندارد، که امروزه بیشتر از دیگر شیوه‌ها برای ارزیابی ارتباط کالبد شناختی میان ریشه‌های مولر سوم و کانال مندیبل مورد استفاده قرار می‌گیرد، پانورامیک است. از بررسی محل و ویژگی‌های ریخت شناختی کانال مندیبل در پرتونگاری پانورامیک، در ارتباط با ریشه‌ی مولرهای سوم، می‌توان ارزیابی و پیش‌بینی پذیرفتنی برای احتمال آسیب به عصب آلوئولار پایینی انجام داد.

مواد و روش: شمار ۶۶۴ پرتونگاری مربوط به زنان و مردان ۲۰ تا ۷۰ ساله‌ای، که به دلایل گوناگون برای این پرتونگاری مراجعه کردند و دارای دندان‌های عقل نهفته با آپکس بسته شده در فک پایین بودند، بررسی شد. با دوربین دیجیتال، از همه‌ی پرتونگاری‌ها در شرایط همسان، عکسبرداری شد و بروز نزدیکی ریشه‌های مولر سوم تا کانال مندیبل (در فاصله‌های دو تا سه میلی‌متری) بررسی گردید. وجود روی هم قرارگیری (سوپر ایمپوزیشن) ریشه‌ها بر روی کانال، خمیدگی ریشه‌ها (Deflection)، تغییر مسیر کانال مندیبل (Diversion)، قطع شدن دیواره‌ی کانال در ناحیه‌ی ریشه‌ها (Interruption) و باریکی کانال (Narrowing)، در هر دو سمت و در هر دو جنس و در گروه‌های سنی جداگانه بررسی شد.

یافته‌ها: از ۱۱۲۸ دندان مورد بررسی، ۷۹/۳ درصد دارای دو ریشه و ۲۰/۷ درصد دارای یک ریشه بودند. در دندان‌هایی که ریشه‌ی آنها با کانال فاصله داشتند، نزدیکی این دو در زنان بیشتر از مردان مشاهده گردید، اما با سن بیماران، ارتباطی را نشان نداد. میانگین فاصله‌های به دست آمده در دو جنس و در سنین گوناگون نیز، تفاوتی آشکار نشان نداد. در ۵۵۸ مورد، هر دو ریشه یا یکی از ریشه‌ها بر روی کانال مندیبل قرار گرفته بود، که اندازه‌ی روی هم قرارگیری، با سن و جنس ارتباطی نداشت. بروز خمیدگی ریشه و قطع شدن دیواره‌ی کانال در ناحیه‌ی ریشه‌ها در سمت چپ و بروز تغییر مسیر کانال مندیبل در سمت راست، بیشتر از سمت مخالف بوده است. بروز باریکی کانال، در هر دو سمت و در هر دو جنس، تقریباً یکسان بوده است.

نتیجه‌گیری: بر پایه‌ی این بررسی، در شماری چشمگیر از موارد، نهفتگی دندان‌های عقل مندیبل در هر دو جنس و نیز، در هر دو سمت در نمای پانورامیک، علایم پرتونگاری هشدار دهنده، گویای احتمال نزدیکی کانال مندیبل و ریشه‌ی دندان‌های عقل وجود دارد که خطر آسیب به عصب آلوئولار پایینی را بالا می‌برد.

واژگان کلیدی: دندان‌های نهفته‌ی مولر سوم، نزدیکی ریشه‌ها، کانال مندیبل، پرتونگاری پانورامیک

* استادیار گروه جراحی دهان، فک و صورت، دانشکده‌ی دندانپزشکی، دانشگاه علوم پزشکی شیراز
** استادیار گروه رادیولوژی دهان، فک و صورت، دانشکده‌ی دندانپزشکی، دانشگاه علوم پزشکی شیراز
*** دندانپزشک

در نمای پانورامیک رابطه ی ریشه ی دندان عقل با کانال مندیبل، به طور عمده، حالات زیر را در بر می گیرد:

- ۱- با یکدیگر فاصله دارند.
- ۲- ریشه درون کانال مندیبل دیده می شود.
- ۳- ریشه بر روی لبه بالایی کانال مندیبل قرار می گیرد، که می تواند با حالات زیر همراه باشد:
 - الف) بود یا نبود خمیدگی ریشه در کنار کانال (۱۳ و ۱۴). ب) بود یا نبود تغییر مسیر کانال در کنار ریشه (۱۳ و ۱۴). پ) بود یا نبود قطع شدگی دیواره ی کانال در کنار ریشه (۱۳ و ۱۴).
- پژوهشگران نشان دادند که، ارتباط ریخت شناسی نزدیک میان ریشه های دندان عقل و کانال مندیبل، در پرتونگاری، نمایانگر خطر بالای آسیب به عصب است (۶). روی هم رفته، هفت نشانه در پرتونگاری را دلیل ارتباط نزدیک میان دندان عقل و کانال مندیبل دانسته اند. چهار نشانه در ریشه ی دندان عقل و سه علامت دیگر، به صورت تغییرات در نمای کانال مندیبل دیده می شوند (تصویر شماره ۱).
 - ۱- تاریکی ریشه (Darkening of the root) (۱۳ و ۱۴): هنگامی که، کانال با ریشه ی دندان برخورد می کند، چگالی ریشه کاهش یافته (۱۳) و تیرگی ریشه ایجاد می شود (۶). بیان گردیده است که، تاریکی آخر ریشه، گویای قرار گرفتن ریشه ی دندان در کانال مندیبل است (۱۴). بر پایه ی گزارش های پیوتون (Pyoton) و هو (How)، ۹۳/۱ درصد از دندان هایی که، با کانال ارتباط داشتند، این علامت را نشان داده اند (۱۳).
 - ۲- انحراف ریشه (Deflected root): انحراف یا خم شدن ریشه پیرامون کانال به گونه ی یک تقسیم ناگهانی ریشه، زمانی دیده می شود، که به کانال مندیبل می رسد. ریشه به سمت بوکال یا لینگوال و یا هر دو سمت منحرف می شود، به گونه ای که، ممکن است کاملاً کانال را در بر گیرد و به سمت مزیال یا دیستال انحراف یابد (۱۳).
 - ۳- باریکی کانال (Narrowing of the canal) (۱۳ و ۱۴): این نشانه، در جایی دیده می شود، که کانال

بیرون آوردن مولرهای سوم مندیبل از شایع ترین فرایندهای جراحی دنتوآلوئولار (Dentoalveolar) است، که به وسیله ی جراحان و نیز، بسیاری از دندانپزشکان انجام می شود (۱ و ۲). آسیب به عصب آلوئولار پایینی و نیز، عصب زبانی در طول جراحی دندان های نهفته ی عقل مندیبل، به عنوان شایع ترین علل شکایت ها و دادخواهی ها در دندانپزشکی مطرح می شوند (۳ و ۴).

ریشه های دندان های مولر سوم مندیبل، در بسیاری از موارد، در پرتونگاری های معمولی (Conventional) بر روی کانال مندیبل دیده می شوند. نزدیکی دسته های عصبی - عروقی در مندیبل به ریشه ی دندان های عقل، در بسیاری از موارد ضرورت تعیین هر چه دقیق تر رابطه ی کالبد شناختی میان این دو را نشان می دهد. ارزیابی پرتونگاری، پیش از عمل، این امکان را به جراح می دهد که تغییرات لازم را در شیوه ی جراحی در نظر گیرد و امکان آسیب به عصب رابه حداقل رساند (۵).

بیشترین شیوه ی استاندارد که، برای ارزیابی خطر آسیب به عصب آلوئولار پایینی، امروزه از آن استفاده می شود، شیوه ی پانورامیک است (۶ و ۷). گر چه این شیوه قادر به مشخص کردن موقعیت بوکو- لینگوالی (Bucco- Lingually) کانال مندیبل نیست، اما دیگر روش های تشخیصی پیشرفته، مانند توموگرافی معمولی و توموگرافی رایانه ای، که جای دقیق تر کانال مندیبل را نسبت به پرتونگاری های دو بعدی نشان می دهند (۸ و ۹) و از دقتی بیشتر برای تعیین ارتباط کالبد شناختی میان ریشه های دندان عقل و کانال مندیبل برخوردارند، به سبب دسترسی دشوار و هزینه ی بالا، نسبت به شیوه ی پانورامیک کمتر مورد استفاده قرار می گیرند (۱۰، ۱۱ و ۱۲). جا و ویژگی های ریخت شناختی کانال مندیبل در پرتونگاری پانورامیک در ارتباط با ریشه ی مولر سوم، می تواند ارزیابی و پیش بینی پذیرفتنی را برای احتمال آسیب به عصب آلوئولار پایینی ایجاد کند (۲).

(Diversion of the canal) (۱۸، ۱۶، ۱۵، ۱۳، ۱۱، ۱۰، ۸ و ۶):

هنگام برخورد کانال مندیبل با دندان عقل، مسیر کانال تغییر می کند (۱۳).

۷- باریکی کانال (Narrowing of the canal)

(۱۶، ۱۳، ۸ و ۶): باریکی کانال عبارت است از، کاهش در قطر کانال، زمانی که، با ریشه ی مولر سوم مندیبل برخورد کرده باشد. ممکن است این باریک شدن ناشی از جابه جایی رو به پایین دیواره ی بالایی کانال و یا جابه جایی هر دو دیواره ی کانال به سمت یکدیگر باشد. در حالت آخر، کانال ظاهری مانند ساعت شنی پیدا می کند. در بررسی های گذشته، ۳۳/۷ درصد از دندان هایی که، با کانال مندیبل ارتباط داشته اند، این نشانه را نشان داده اند (۱۳). این نشانه چندان شایع نیست (۱۰).

بر پایه ی بررسی ها، سه علامت از علایم هفت گانه ی یاد شده با آسیب به عصب آلوئولار پایینی ارتباطی بیشتر داشته اند. این علایم عبارت هستند از: تغییر مسیر کانال، تیرگی ریشه و انقطاع دیواره ی کانال مندیبل.

حساسیت (Sensitivity) سه علامت بالا، از ۲۴ تا ۲۸ درصد و ویژگی (Specificity) آنها، از ۹۶ تا ۹۸ درصد گزارش شده است.

نبود علایم بالا در نمای پرتونگاری نشان دهنده ی پایین ترین خطر آسیب به عصب است و وجود یک یا شماری بیشتر از علایم بالا، خطر آسیب به عصب را افزایش می دهد.

پژوهشگران بر این باور هستند که، بهترین فرصت برای ارزیابی و تعیین ارتباط میان کانال مندیبل و مولرهای سوم، بررسی خطر آسیب به عصب، پیش از عمل و ساده ترین راه استفاده از پرتونگاری پانورامیک است. هنگامی که یک یا شماری بیشتر از علایم پرتونگاری، که نشان دهنده ی خطر بالای آسیب به عصب هستند، در نمای پانورامیک دیده شوند، استفاده از تصویرهای کمکی در ابعاد ساجیتال، کروئال و اگزیزال، برای ارزیابی بهتر پیشنهاد می شود (۶).

مندیبیل ریشه را قطع می کند. در این حالت، بزرگ ترین قطر ریشه، با کانال مندیبل درگیر شده و شیار عمیق یا سوراخ شدگی کانال در این حالت ایجاد می شود (۱۳).

۴- تارریکی و دوشاخگی ریشه (Dark and bifid root) (۱۳ و ۶): این نشانه، هنگامی دیده می شود که کانال مندیبل ریشه را قطع کرده باشد و با دو تا شدن، سایه ی غشای پرپودنتال مشخص می شود (۱۳).

۵- قطع خطوط سفید (Interruption of the white line) (۱۳، ۱۵، ۱۶، ۱۰، ۱۱ و ۲):

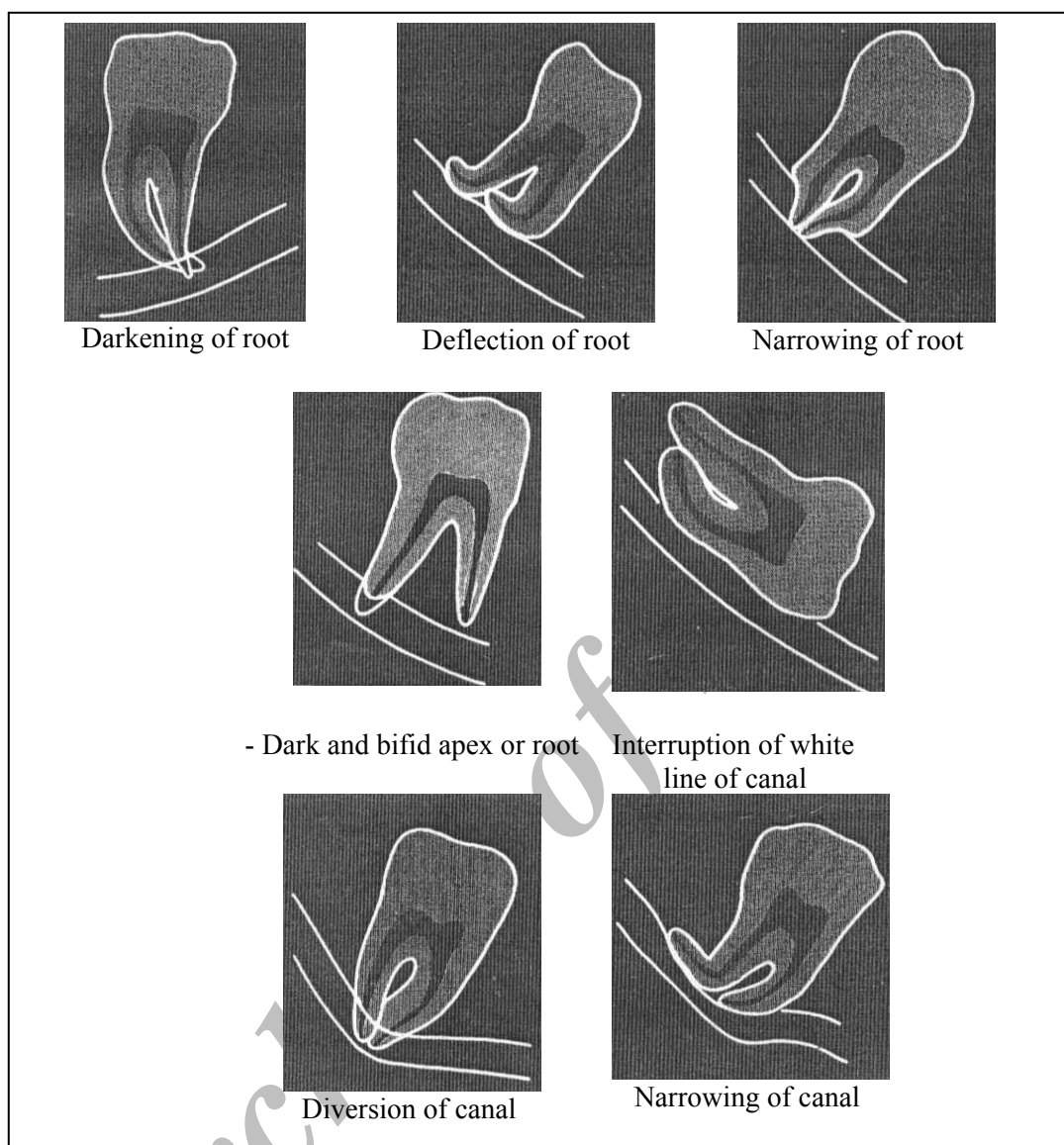
خطوط سفید، دو خط رادیوپاک هستند، که سقف و کف کانال مندیبل را می پوشانند و در پرتونگاری پانورامیک دیده می شوند. دیده شدن این خطوط، ناشی از ساختار به نسبت سخت دیواره های کانال است. این خطوط، اگر هنگام رسیدن به ساختار ریشه ناپدید شوند، منقطع فرض می شوند. انقطاع خط رادیو اپک کانال، یک نشانه ی خطر است، که ارتباط واقعی میان کانال مندیبل و ریشه های مولر سوم را نشان می دهد (۱۳).

میلر (Miller) و همکاران، پیشنهاد کرده اند که، انقطاع دیواره ی کانال، به تنهایی یک نشانه ی قابل اعتماد است، که ارتباط کانال مندیبل و ریشه ی دندان عقل را نشان می دهد. اگر به هنگام قرار گیری ریشه بر روی دیواره ی کانال، پیوستگی دیواره از میان نرفته باشد، کانال در مسیر ریشه ی دندان قرار ندارد و احتمالاً، از سمت بوکال یا لینگوال گذر کرده است (۱۱ و ۱۵).

اگر دیواره ی کانال از میان رفته یا ناپدید شده باشد، ممکن است کانال در میان ریشه های دندان قرار گرفته باشد (۲).

در ۵۸ درصد از موارد نبود دیواره ی کانال در نمای پرتونگاری، هنگام جراحی ارتباط میان دندان ها و کانال مندیبل گزارش شده است (۱۷).

۶- تغییر مسیر کانال



تصویر شماره ۱: نمای هفت علامت پرتونگاری مرتبط با احتمال آسیب به عصب آلوئولار پایینی^(۲۳)

در گروه سنی ۲۰ تا ۷۰ سال قرار داشتند. برای فراهم کردن همه ی تصویرهای پانورامیک، از یک دستگاه پرتونگاری (PM 2002 CC و 80KV Max و Total filtration 2.5 mm AL) استفاده شد. به وسیله ی دوربین دیجیتال پاناسونیک NV-DS65، با دقت 800.000 pixel و لنز شماره ی ۳۰، که در فاصله ی ۴۳ سانتی متری نسبت به جعبه ی نور (View box) قرار داشت، تصویرهای لازم از پرتونگاری ها فراهم گردید. در همه ی مدت

مواد و روش

بر پایه ی نظر مشاور آمار، شمار ۶۶۴ پرتونگاری پانورامیک متعلق به بیمارانی بررسی شدند که به دلایل گوناگون برای این گونه پرتونگاری به یک درمانگاه تخصصی رادیولوژی دهان، فک و صورت مراجعه کرده اند و دارای دندان های عقل نهفته در فک پایین بودند. سن و جنس بیمارانی نیز، ثبت گردید. عکس های پرتونگاری که، به صورت تصادفی بررسی شدند، به ۳۰۵ مرد و ۳۵۹ زن متعلق بود، که

یافته ها

در این بررسی، شمار ۶۶۴ پرتونگاری پانورامیک بررسی شدند، که دارای ۱۱۲۸ دندان نهفته ی مولر سوم مندیبل بودند. شمار ۵۲/۹ درصد از بیماران، زن و ۴۷/۱ درصد از بیماران، مرد بودند. از ۱۱۲۸ دندان مورد بررسی، ۲۳۴ دندان (۲۰/۷ درصد)، دارای ریشه ی مخروطی و ۸۹۴ دندان (۷۹/۳ درصد)، دارای دو ریشه ی جداگانه بودند.

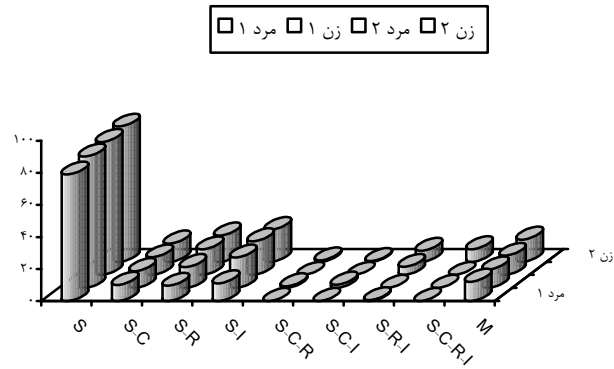
در بررسی پرتونگاری، موقعیت کانال مندیبل نسبت به ریشه ی دندان های مولر سوم، ۵۴۲ مورد از دندان های مولر سوم، با کانال مندیبل فاصله داشتند. در این حالت، میانگین فاصله ها در دو جنس و در شش گروه سنی محاسبه گردید. تفاوتی چشمگیر از نظر آماری، میان میانگین به دست آمده در دو جنس و در گروه های سنی وجود نداشت ($P > 0.05$). افزون بر آن، شمار دندان هایی بررسی شد، که با کانال مندیبل نزدیکی داشتند. چون شمار دندان های به دست آمده در گروه پنج (۵۱ تا ۶۰ سال) و گروه شش (۶۱ تا ۷۰ سال) از نظر آماری پذیرفتنی نبود، گروه پنج و شش با یکدیگر یکی شدند. این بررسی نشان داد که، نزدیکی دندان ها با کانال مندیبل با جنسیت ارتباط دارند، اما با سن بیماران ارتباطی چشمگیر ندارند.

از ۵۸۶ مورد دیگر، در ۴۷۴ مورد (۸۰/۹ درصد)، ریشه مولرهای سوم بر روی لبه ی بالایی کانال مندیبل قرار داشته و در ۱۱۲ مورد (۱۹/۱ درصد)، ریشه ها در درون کانال دیده شدند. رخداد همزمان، دو حالت از حالت های روی هم قرار گیری یا هر سه حالت با یکدیگر در نمودارهای شماره ی ۱، ۲ و ۳ نشان داده شده است. این بررسی نشان داد که، تفاوتی چشمگیر در اندازه ی روی هم قرار گیری ریشه ی دندان عقل و کانال مندیبل در میان دو جنس و نیز، در میان افراد با سنین گوناگون وجود ندارد ($P = 0.340$). سه درصد از زنان و ۲/۱ درصد از مردان، باریکی کانال مندیبل را در برابر دندان عقل نشان دادند. فراوانی این حالت، در دو سمت نیز، جداگانه بررسی شد (نمودار شماره ی ۴).

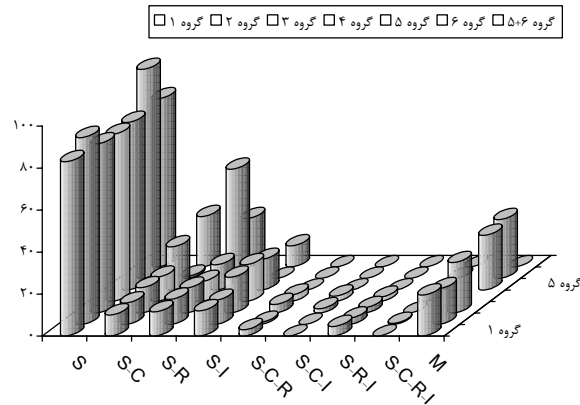
عکسبرداری، شرایط (فاصله ی دوربین تا زمین، زاویه آن نسبت به افق و نور محیط) برای همه ی عکس ها یکسان بوده و نور جعبه ی نور از پیرامون پرتونگاری، به چشم یا دوربین نمی رسید. اندازه ی بزرگنمایی و زوم دوربین برای همه ی تصویرها یکسان بود.

پیش از عکسبرداری، یک نشانگر مستطیل شکل، به ابعاد 1×0.5 سانتی متر، بر روی تصویرهای پرتونگاری نصب گردید، که در صورت نیاز به بزرگنمایی بیشتر، بتوان فاصله های حقیقی را در پرتونگاری ها به دست آورد.

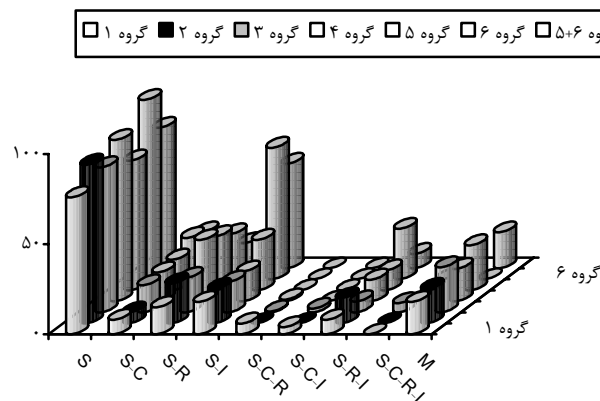
با استفاده از قابلیت برنامه ی فتوشاپ، در صورت لزوم، تغییر در چگالی و کانتراست تصویرها برای آشکارسازی بیشتر رابطه ی ریشه مولرهای سوم و کانال مندیبل انجام شد. فاصله های میان ریشه ی دندان های عقل نهفته و کانال مندیبل، به وسیله ی خط کش فتوشاپ و با دقت یک دهم میلی متر (در صورت وجود فاصله) اندازه گیری شد. بررسی های گوناگون، فاصله هایی متفاوت را به عنوان نزدیکی ریشه و کانال در نظر گرفته اند. برخی بررسی ها، فاصله ی دو میلی متر و برخی دیگر، فاصله ی سه میلی متر میان آپکس مولرهای سوم مندیبل و لبه ی بالایی کانال را نزدیکی انگاشته اند^(۸). در بررسی کنونی، فراوانی فاصله های میان این دو ناحیه، در هر دو فاصله و به صورت جداگانه، در دو جنس و گروه های سنی محاسبه شد. در موارد دیگر، قرارگیری ریشه بر روی کانال، بود یا نبود تغییر مسیر کانال در کنار ریشه، خمیدگی ریشه در کنار کانال و انقطاع کانال در کنار ریشه و نیز، باریکی کانال مندیبل بررسی شد. از نظر سنی، بیماران به شش گروه بخش شدند. گروه نخست، شامل افراد ۲۰ تا ۲۵ سال، گروه دوم افراد ۲۶ تا ۳۰ سال، گروه سوم، ۳۱ تا ۴۰ سال، گروه چهارم، ۴۱ تا ۵۰ سال، گروه پنجم، ۵۱ تا ۶۰ سال و گروه ششم ۶۱ تا ۷۰ سال داشتند. چون حرکت رویشی دندان مولر سوم تا حدود ۲۵ سالگی ادامه دارد^(۹)، برای دقت بیشتر آمار به دست آمده در دو گروه نخست و دوم، فاصله ی سنی کمتر در نظر گرفته شد.



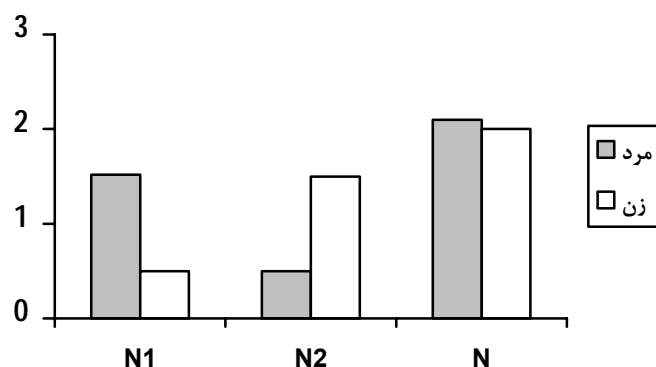
نمودار شماره ۱: میزان I, C, R, S و هم رخدادی آنها در دو سمت و در هر دو جنس
 $M=I$: Interruption of canal, $C=$ Canal diversion, $R=$ Root deflection, $S=$ Superimposition
 ریشه‌ی آنها در درون کانال دیده شدند. در برخی افراد، بیشتر از دو حالت دیده شده است.



نمودار شماره ۲: اندازه‌ی I, C, R, S و هم رخدادی آنها در سمت راست در گروه‌های سنی گوناگون
 $M=I$: Interruption of canal, $C=$ Canal diversion, $R=$ Root deflection, $S=$ Superimposition
 دندان‌هایی که، ریشه‌ی آنها در درون کانال دیده شدند. در برخی افراد، بیشتر از دو حالت دیده شده است.



نمودار شماره ۳: اندازه‌ی I, C, R, S و هم رخدادی آنها در سمت چپ در گروه‌های سنی گوناگون
 $M=I$: Interruption of canal, $C=$ Canal diversion, $R=$ Root deflection, $S=$ Superimposition
 ریشه‌ی آنها در درون کانال دیده شدند. در برخی افراد، بیشتر از دو حالت دیده شده است.



نمودار شماره ۴: درصد باریکی در هر دو سمت، در هر دو جنس و در همه ی بیماران $N1$ = باریکی در سمت راست و $N2$ = باریکی و N کل باریکی

فاصله های پیشنهاد شده در بررسی های پیشین (۲ میلی متر < و ۳ میلی متر >)، در بررسی کنونی، فراوانی نزدیکی مولرهای سوم نهفته با کانال مندیبل در هر دو فاصله و جداگانه در دو جنس و سنین گوناگون اندازه گیری شد. شمار این دندان ها در زنان، در هر دو سمت بیش از مردان بوده است، اما تفاوت آن در گروه های سنی گوناگون از نظر آماری چشمگیر نبوده است.

بر پایه بررسی های گذشته، سه علامت از علایم هفت گانه، با آسیب به عصب آلوئولار پایینی، ارتباطی بیشتر داشته اند (تغییر مسیر کانال، تیرگی ریشه و قطع شدگی دیواره ی کانال) (۶، ۱۵ و ۳۰). در بررسی کنونی، سه علامت یاد شده در زنان، بیشتر از مردان مشاهده گردید، هر چند از نظر آماری چشمگیر نبوده است. در بررسی دیگر، که در سال ۱۹۹۷ انجام شد، اندازه ی نزدیکی این دو ناحیه، در زنان، ۲/۵ برابر مردان گزارش شده است (۳۰). همچنین، دو علامت انحراف ریشه و قطع شدگی دیواره ی کانال در سمت چپ، بیشتر از سمت راست دیده شد. حال آن که، تغییر مسیر کانال در سمت راست، بیشتر از سمت چپ بوده است.

می توان نتیجه گیری کرد که، در جمعیت بررسی کنونی، هنگام کشیدن دندان های نهفته ی

بحث و نتیجه گیری

آسیب به عصب آلوئولار پایینی، یکی از عوارض شدید پس از کشیدن دندان نهفته ی عقل مندیبل است، که احتمال شیوع آن ۰/۵ تا ۵ درصد گزارش شده است (۶).

در برخی بررسی ها، عوامل و متغیرهایی متعدد، چون سن بیماران، وجود عفونت در ناحیه، استفاده از وسایل چرخنده (Rotary)، عمیق بودن نهفتگی و بی تجربگی جراح، به عنوان علل افزایش دهنده ی آسیب به عصب بیان شده اند (۱۲، ۱۵ و ۲۰).

اما در بیشتر بررسی ها، مهم ترین عامل آسیب به عصب آلوئولار پایینی، نزدیکی کانال مندیبل با ریشه های دندان نهفته ی مولر سوم بیان شده است. از این رو، بررسی رابطه ی کانال با ریشه، پیش از کشیدن دندان عقل مندیبل، به وسیله ی جراح ضروری است. در بیشتر پژوهش ها، تصویرهای پانورامیک، به دلیل آسانی دسترسی، ارزان بودن و پایین بودن نسبی اندازه ی پرتو دریافتی بیمار، برای ارزیابی رابطه ی میان کانال آلوئولار پایینی ی و مولرهای سوم مندیبل، پیش از جراحی این دندان ها مورد استفاده قرار گرفته است (۶، ۱۷ و ۲۱).

در بررسی های گوناگون فاصله هایی متفاوت را به عنوان "نزدیکی" در نظر گرفته اند (۸). با توجه به

چشمگیر بوده و بررسی های دقیق تر را در این گونه موارد توجیه می کند.

در پژوهشی، که در سال ۲۰۰۱ در اسپانیا انجام شده است، تنها تغییر مسیر کانال مندیبل را با آسیب به عصب آلوئولار پایینی مرتبط داشته اند و نشان داده اند که، آسیب به عصب، با سن بیماران ارتباطی چشمگیر دارد، اما با جنس بیماران، رابطه ای مشاهده نکردند^(۱۵). در بررسی کنونی، ارتباطی آشکار میان سن بیماران و نزدیکی ریشه های مولر سوم با کانال مشاهده نگردید.

عقل مندیبل در زنان، به ویژه هنگامی که، یک یا شماری بیشتر از عوامل خطر آفرین یاد شده وجود داشته باشند، باید بررسی های دقیق تری، پیش از عمل جراحی انجام گیرد و احیاناً از شیوه های پیشرفته، مانند توموگرافی استفاده شود.

میلر و همکاران پیشنهاد کرده اند که، انقطاع دیواره ی کانال در نمای پانورامیک، به تنهایی یک علامت هشدار دهنده ی مهم برای نزدیکی کانال مندیبل به ریشه ی دندان های عقل است^(۲۲).

در بررسی کنونی، قطع شدگی دیواره ی کانال، در ۵۱/۹ درصد موارد دیده شد، که این اندازه

Archive of SID

References

1. Pre Lennart W, Lars Eric C: Anatomy of mandibular molars. *Oral Surg Oral Med Oral Pathol* 1980;4:90-94.
2. Raymond JF: Oral and maxillofacial surgery, Anesthesia/ Dento alveolar surgery/ office management. 1st edition, WB Saunders 2000;Chap 21: 434- 436.
3. Camichael FM, Mc Gowan DA: Incidence of never damage following third molar removal: A west of Scotland Oral Surgery Research group study. *British Journal of Oral and Maxillofacial Surgery* 1992;30:78-82.
4. Sandstedt P, Sorensen S: Neurosensory disturbances of the trigeminal nerve: a long-term following- up of traumatic injuries. *J Oral Maxillofac Surg* 1995;53:498-505.
5. Bell Garmon WB, Rodgers Jennifer M, Grime Rebecca J: The accuracy of dental panoramic tomographs in determining the root morphology of mandibular third molar teeth before surgery. *Oral Surg Oral Med Oral Pathol Oral Radiol Endod* 2003;95:119-25.
6. Bleaser Bart F, August Meredith A: Panoramic radiographic risk factors for inferior alveolar nerve injury after third molar extraction. *J Oral Maxillofac Surg* 2003;61:417-421.
7. Lindth C, Petersson A, Klinge B: Measurements of distances related to the mandibular canal in radiographs. *Clin Oral Imp Res* 1995;6: 96-103.
8. Yikontiola L: Neurosensory disturbance after bilateral sagittal split oosteotomy. August 23rd edition. University OULU Press, OULU Finland 2002;44-45.
9. Abraham JJ: CT assessments of dental implant planning. *Oral and Maxillofac Surg* 1992; 4:1-18.
10. Drage Nicholas A, Renton T: Inferior alveolar nerve injury related to mandibular third molar surgery. An unusual cases presentation. *Oral Surg Oral Med Oral Pathol Oral Radiol Endod* 2002;93:358-61.
11. Kalantar Moetamedi MH: Impacted lower third molar and the inferior alveolar nerve. *Oral Surg Oral Med Oral Pathol* 1999;87: 3-4.
12. Deryl PK, Burton HG, William Wiess W: Dysethesia after mandibular third molar surgery: a retrospective study and analysis of 1,377 surgical procedures. *JADA* 1980;100:185-192.
13. Rood JP, Sehab Nooradeen BAA: The radiological prediction of inferior alveolar nerve injury during third molar surgery. *British Journal of Oral and Maxillofacial Surgery* 1990;20:20-25.
14. Peterson LJ: Principle of Oral and Maxillofacial Surgery, second edition, JB Lippincott Company 1992;1:8-9, 119-21, 431-32.
15. Edvard Valmaeseda C, Leonard Berni A, Cosme Gay E: Inferior alveolar nerve damage after lower third molar surgical extraction. A prospective study of 1117 surgical extraction. *Oral Surg Oral Med Oral Pathol Oral Radiol Endod* 2001;22:377-83.
16. James Don R: Objective cast and Panoramic radiograph grading system. *Am J Orthod Dentofac Orthop* 2002; 122:450.
17. Fox NP: The position of the inferior dental canal and its relation to the mandibular second molar. *J Brit Dent* 1989;167:19-21.
18. Pawelzik J, Backer J: A comparison of conventional panoramic radiography with volumetric computed tomography image in the preoperative assessment of impacted mandibular third molars. *J Oral Maxillofac Surg* 2002;60: 976-984.
19. Peterson LJ: Oral and Maxillofacial Surgery. Third edition 1998; Mosby Com. Chap p: P.216.
20. Vental I, Lindyvist C, Ylipaavalniemi P: Malpractice clamis for permanent nerve injuries related to the molar removal. *Acta Odontol Scand* 1998; 56(4):193-6.
21. Smith AC, Barry SE, et al: Inferior alveolar nerve change following removal of mandibular third molar teeth. A prospective study using panoramic radiography. *Aust Dent J* 1997;42:149-52.
22. Heasman PA. Variation in the position of the inferior dental canal and its significant to restorative dentistry. *J Dent* 1988;16:36-9.
23. Rood JP, Shehan BAAN: The radiological prediction of interior alveolar nerve injury during third molar surgery. *Br J Oral Maxillofac Surg* 1990;28:20-25.

Abstract

Assessment of Anatomical Relationship between Impacted Lower Third Molar Tooth and Mandibular Canal in Panoramic View of Men and Women Between Ages 20-70 Years Old

B. Zamiri, DMD, MScD

Assistant Professor of Oral and Maxillofacial Surgery Department, School of Dentistry, Shiraz University of Medical Sciences

S. Shahidi, DMD, MScD

Assistant Professor of Oral and Maxillofacial Radiology Department, School of Dentistry, Shiraz University of Medical Sciences

S. Shoeleh, DMD

Dentist

Background: It is likely that the inferior alveolar nerve injury occurs following the removal of the lower third molars due to the anatomic proximity. So preoperative radiographic assessments are necessary to determine the position of the mandibular canal. Radiography is the most standard technique for assessing the anatomic relationship between the third molars and the mandibular canal. Panoramic view can help to determine the relationship and position of the mandibular canal to the mandibular third molar.

Materials and Methods: 664 panoramic radiographs of the individuals aged 20-70 years who showed 1128 impacted third molars were assessed. Photos of these panoramic images were obtained with a digital camera in similar conditions. The incidence of proximity of the root tips of the third molars and mandibular canal (in range of 2 and 3 mm) was detected. Four radiological signs (deflected roots, diversion of the canal, interruption of the cortical white line of the canal and the narrowing at the canal) were recorded in both sides and in different ages

Results: From 1128 impacted mandibular third molars, %79.3 had 2 roots and %20.7 had one root. In the teeth the roots of which had a distance with the mandibular canal, the proximity was observed in females more than in males. There was no significant relationship between proximity and age. In 558 teeth, one or both roots were superimposed over the mandibular canal. In those cases, there was no statistically significant relation between superimposition and age and sex. Deflection of the root and interruption of the white line of the canal were observed in the right side more than the left side. Diversion of the canal was seen more in the LT side. Narrowing of the canal showed no difference among the patients.

Conclusion: In the present research, in significant cases of impacted third molars (in both gender and in both sides) there are radiographical signs for proximity of the mandibular canal and the root of impacted third molars, which increases the risk of inferior alveolar nerve injury

Key words: Mandibular third- Mandibular canal- Panoramic radiography
