

## بررسی آزمایشگاهی آناتومی ریشه، تعیین محل فورامن اپیکال و تنگه اپیکال در دندان‌های پری مولر مندیل انسان جمع‌آوری شده از سطح درمانگاه‌های شیراز

لعیا صفی\* - سهیل پردیس\*\* - فروغ خلیلی\*\*\*

\* استادیار گروه آموزشی اندودنتیکس، دانشکده دندانپزشکی، دانشگاه علوم پزشکی و خدمات بهداشتی درمانی شیراز  
 \*\* استادیار گروه آموزشی پاتولوژی فک، دهان و صورت، دانشکده دندانپزشکی، دانشگاه علوم پزشکی و خدمات بهداشتی درمانی شیراز  
 \*\*\* دندانپزشک

### چکیده

**بیان مساله:** کالبد شناسی درونی دندان‌ها، به ویژه در ناحیه ی اپیکال پیچیده بوده و دارای گوناگونی زیاد، مانند کانال‌های جانبی و ramification است. به این دلیل، که جای فورامن اپیکال به درستی مشخص نبوده و در نژادهای گوناگون متفاوت است. همچنین، در میان پژوهشگران درباره ی جای پایان پرکردگی اختلاف دیدگاه است و در جمعیت ایران، بررسی‌هایی کم شمار درباره ی جای دقیق فورامن اپیکال و تنگه ی اپیکال انجام پذیرفته است.

**هدف:** هدف از پژوهش، بررسی کالبد شناسی ناحیه ی اپیکال ریشه دندان‌های پرمولر فک پایین انسان می باشد.

**مواد و روش:** در این بررسی آزمایشگاهی، شمار ۵۰ دندان پری مولر نخست و ۵۰ دندان پری مولر دوم از درمانگاه‌های سطح شهر شیراز گردآوری گردید. از سن، جنس افراد و علت کشیدن دندان‌ها آگاهی در دست نیست. برای تشخیص بهتر کالبدشناسی سطح بیرونی در ناحیه ی اپیکال، از جمله فورامن اپیکال و فورامن فرعی، قطر و جای فورامن اپیکال و فاصله ی فورامن از اپکس، دندان‌ها برای مدت دو ساعت در متیلن بلو غوطه ور گردید و در زیر استریومیکروسکوپ با بزرگنمایی ۲۵ بررسی شدند (لنز درجه بندی با کالیبراسیون ۰/۱ میلی متر). همچنین، پس از فراهم کردن برش و رنگ آمیزی با همتاکسیلین، قطر تنگه ی اپیکال و فاصله ی آن تا فورامن اپیکال، میانگین و انحراف معیار اندازه گیری و درباره ی جای کانال فرعی، انحراف ریشه و جای خروج فورامن اپیکال درصد گرفته و ثبت گردید. همچنین، کالبدشناسی ریشه ی دندان بررسی گردید. ارزیابی و اندازه گیری به وسیله ی دو نفر، به طور همزمان، انجام شد.

**یافته‌ها:** نتایج نشان داد، که میانگین قطر فورامن اپیکال بیشتر از میانگین قطر تنگه ی اپیکال بوده و فورامن اپیکال از قله ی اپیکال و نیز، تنگه ی اپیکال از فورامن اپیکال فاصله داشته است. جای خروج فورامن اپیکال در ۸۰ تا ۹۰ درصد موارد در دندان‌های پری مولر پایین، در مرکز قرار نداشت. فورامن فرعی در ۲۸ درصد از دندان‌های پری مولر نخست و ۳۴ درصد از دندان‌های پری مولر دوم دیده شد. درباره ی کالبدشناسی درونی کانال‌ها، در ۹۰ درصد، دندان پری مولر نخست و ۸۸ درصد، دندان‌های پری مولر دوم، تک کاناله و تیپ یک و در ۱۰ درصد، دندان‌های پری مولر نخست و ۱۲ درصد از دندان‌های پری مولر دوم، دو کاناله بودند. **نتیجه گیری:** با توجه به میانگین فاصله ی تنگه ی اپیکال از قله ی اپکس، باید به هنگام انجام درمان ریشه و فراهم کردن طول کارکرد، از طولی که با پرتونگاری خوانده می شود، در دندان پری مولر نخست به طور میانگین ۰/۶۵ میلی متر و در دندان پری مولر دوم، ۰/۶۸ میلی متر کم کرد تا به ناحیه ی تنگه ی اپیکال رسید.

**واژگان کلیدی:** کالبدشناسی ریشه، فورامن اپیکال، تنگه ی اپیکال

تاریخ پذیرش مقاله: ۸۵/۵/۱۴

تاریخ دریافت مقاله: ۸۴/۱۲/۱۷

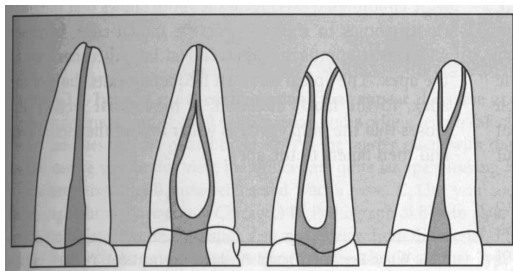
مجله دندانپزشکی دانشگاه علوم پزشکی شیراز. سال ششم؛ شماره ۳ و ۴، ۱۳۸۴. صفحه ی ۴۷ تا ۵۶

\* نویسنده مسوول مکاتبات: لعیا صفی. شیراز - خیابان قصردشت - دانشکده دندانپزشکی دانشگاه علوم پزشکی شیراز - گروه آموزشی

اندودنتیکس - تلفن: ۰۷۱۱-۶۲۶۳۱۹۳-۴ Email: safia@sums.ac.ir

## مقدمه

جای دقیق پایان کارکرد و سپس، پرکردگی کانال می‌تواند مستقیماً بر روی نتیجه‌ی پس از کار موثر باشد. در بررسی‌های گوناگون، این جا را اتصال سمان به عاج (CDJ)، تنگه‌ی اپیکال و یا فورامن اپیکال نامیده‌اند<sup>(۱)</sup> بالاترین درصد موفقیت را زمانی، که کوتاه‌تر از اپکس پرتونگاری کار شود، مشاهده کرده‌اند، که در دندان‌های با پالپ زنده و بدون آسیب پیرامون نوک ریشه دو تا سه میلی متر کوتاه‌تر و در دندان‌های نکرورز، به علت وجود باکتری‌ها و فراورده‌های آنها در بخش اپیکال کانال در گستره‌ی صفر تا دو میلی متر کوتاه‌تر از اپکس پرتونگاری پیشنهاد شده است<sup>(۲)</sup>. کالبدشناسی آپکس دندان در اثر شمار و موقعیت عروق خونی در زمان فرم شدن آپکس است. چند شاخه شدن عروق خونی باعث می‌شود، تا چند فورامن اپیکال به وجود آید<sup>(۳)</sup> (شکل ۱).



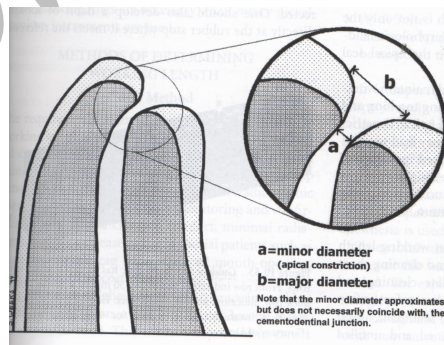
گونه‌ی ۱ گونه‌ی ۲ گونه‌ی ۳ گونه‌ی ۴  
شکل ۳: کالبدشناسی کانال ریشه<sup>(۷)</sup>

تنگه‌ی اپیکال ممکن است به چند شکل دیده شود، تنگه‌ی واحد (single constriction)، تنگه‌ی قیفی شکل (tapering constriction)، چند تنگه (multiple constriction) و تنگه‌ی موازی (parallel constriction). (شکل ۲). در مواردی کم شمار (در حدود شش درصد) نیز، ممکن است تنگه‌ی آپیکال کاملاً با سیمان و عاج ترمیمی پر شده باشد<sup>(۴)</sup>.

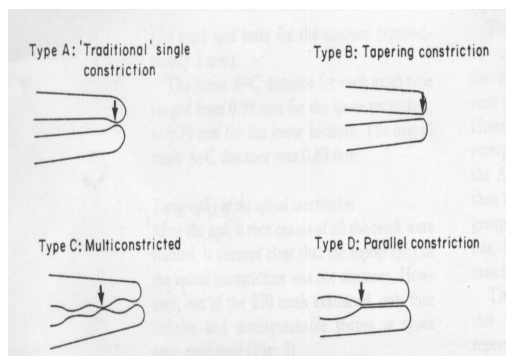
کانال‌های فرعی در اثر گیر افتادن عروق PDL در غلاف هرتویگ پیرامون آپکس دندان‌های در حال تکامل ایجاد می‌شوند. این حالت، در یک سوم اپیکال ریشه و در ناحیه‌ی انشعاب ریشه‌ها در دندان‌های چند ریشه‌ای فراوان دیده می‌شود<sup>(۵)</sup>. کانال‌های فرعی در افراد جوان بیشتر بوده و با افزایش سن و ساخت دنتین و سمتموم بسته می‌شود. بافت همبندی موجود در کانال فرعی بیشتر همانند بافت همبندی موجود در PDL است<sup>(۶)</sup>. درباره‌ی کالبدشناسی کانال دندان هم شکل‌هایی گوناگون عنوان گردیده است. وین (Wein)<sup>(۷)</sup> شکل ریخت شناختی کانال‌ها را به چهار گونه‌ی کلی بخش کرد (شکل ۳).

در دندان‌پری مولر نخست پایین، احتمال وجود دو کانال یا بیشتر را میان ۲/۷ تا ۶۲/۵ درصد و در دندان‌پری مولر دوم پایین، این احتمال از صفر و ۳۴/۳ درصد گزارش گردیده است<sup>(۸ و ۷)</sup>.

بررسی‌های زیاد درباره‌ی بررسی کالبدشناسی فورامن اپیکال انجام پذیرفته است. کاتلر (Kuttler)<sup>(۹)</sup> در سال ۱۹۵۵، مشاهده کرد که فاصله‌ی میان تنگه‌ی اپیکال و فورامن اپیکال در افراد ۱۸ تا ۲۵ سال، ۵۲۴



شکل ۱: کالبدشناسی آپکس دندان<sup>(۳)</sup>



شکل ۲: انواع گوناگون تنگه‌ی اپیکال<sup>(۴)</sup>

یورچ (Burch) و هولن (Hulen)<sup>(۱۴)</sup> در سال ۱۹۷۲، شمار ۸۷۷ دندان دایمی را برای بررسی کالبدشناسی برگزیدند. نتایج نشان داد، که در پری مولرهای مندیبل، در ۸۷ درصد موارد، فورامن و اپکس بر هم منطبق نبودند. فاصله‌ی میان فورامن اصلی و اپکس آناتومیک نیز، ۰/۵۹ میلی متر بود.

در سال ۱۹۷۸، ورتوسی (Vertucci)<sup>(۸)</sup> درباره‌ی ریخت شناسی دندان های پری مولر مندیبل بررسی و مشاهده کرد، که در ۸۵ درصد دندان های پری مولر نخست، جای فورامن اپیکال به صورت کناری (lateral) و تنها در ۱۵ درصد در مرکز قرار داشت. درباره‌ی دندان های پری مولر دوم، در ۸۲/۹ درصد موارد، فورامن اپیکال به صورت کناری و در ۱۶/۱ درصد به صورت مرکزی قرار داشت. همچنین، در ۴۴/۳ درصد از دندان های پری مولر نخست و ۴۸/۳ درصد از دندان های پری مولر دوم، کانال فرعی مشاهده گردید.

دامر (Dummer) و همکاران<sup>(۴)</sup> در سال ۱۹۸۴، بر روی تنگه‌ی اپیکال و فورامن اپیکال بررسی‌هایی را انجام دادند. در کل، میانگین فاصله‌ی اپکس تا فورامن اصلی، ۰/۳۸ میلی متر و میانگین فاصله‌ی اپکس تا تنگه‌ی اپیکال، ۰/۸۹ میلی متر بود. همچنین، در مورد ۵۳ دندان پری مولر مندیبل میانگین فاصله‌ی فورامن تا اپکس، ۰/۳۹±۰/۴۴ میلی متر و متوسط فاصله تنگه اپیکال تا اپکس، ۰/۹۹±۰/۵۷ میلی متر گزارش گردید.

اشتاین (Stein) و همکاران<sup>(۱۵)</sup> در سال ۱۹۹۰، با بررسی بافت شناسی بر روی اپکس دندان‌ها، میانگین قطر فورامن اصلی را، ۰/۵۴ میلی متر، میانگین فاصله‌ی میان قله‌ی اپکس تا فورامن اصلی را، ۰/۴۷۶ میلی متر و میانگین فاصله‌ی فورامن اصلی تا جای پیوند عاج به سمان (CDJ) را، ۰/۷۲۴ میلی متر یافتند. مرکز فورامن نسبت به قله‌ی اپیکال با افزایش سن بیشتر منحرف شده، که به علت افزایش ضخامت سمتموم در ناحیه‌ی اپیکال بوده است. تنها در ۲۱ درصد موارد، فورامن اصلی بر قله‌ی اپیکال منطبق بود.

در سال ۱۹۹۲، بلاسکوویچ-سوبات (Blaskovic-Subat) و همکاران<sup>(۱۶)</sup> بر روی اپکس

میکرون و در افراد بالای ۵۵ سال، ۶۵۹ میکرون بود. همچنین، کانون مرکز از قله‌ی اپیکال در ۶۸ تا ۸۰ درصد موارد منحرف بود، که نشان دهنده‌ی این است، که در بیشتر موارد، فورامن در قله‌ی اپیکال باز نمی‌گردد و به یکی از سطوح جانبی منحرف است.

گرین (Green) و بروکلین (Brooklyn)<sup>(۱۰)</sup> در سال ۱۹۵۵، بررسی‌هایی بر روی اپکس دندان های مولر مندیبل انجام دادند. نتیجه‌ی مشاهدات به این گونه بود، که فورامن اپیکال در ۵۲ درصد موارد گرد و در ۴۸ درصد موارد بیضی بود. فاصله‌ی فورامن فرعی از قله‌ی اپکس به طور میانگین، ۰/۸۲ میلی متر و فاصله‌ی فورامن اصلی از قله‌ی اپکس، ۰/۴۴ میلی متر بود. همچنین، اندازه‌ی قطر فورامن اصلی به طور میانگین، ۰/۵۷ میلی متر و قطر فورامن فرعی، ۰/۲۵ میلی متر بود. بروکلین و گرین<sup>(۱۱)</sup> در سال ۱۹۵۶، بررسی

دیگر درباره‌ی اپکس دندان های جلو انجام دادند. اندازه‌ی قطر فورامن اصلی در دندان‌ها به طور میانگین بین ۰/۳ تا ۰/۴ میلی متر بود. اندازه‌ی فاصله‌ی فورامن اصلی از قله‌ی اپکس در دندان‌ها به طور میانگین بین ۰/۲ تا ۰/۳ میلی متر بود. همچنین، آنها<sup>(۱۲)</sup> در سال ۱۹۶۰، در بررسی خود بر روی ۷۰۰ ریشه‌ی دندان های عقبی ماگزایلا و مندیبل، با استفاده از استریومیکروسکوپ به صورت سه بعدی چنین نتیجه‌گیری کردند: فاصله‌ی فورامن اصلی از اپکس در پری مولرهای مندیبل در دندان پری مولر نخست، ۰/۵ میلی متر و در دندان پری مولر دوم، ۰/۴۵ میلی متر اندازه‌گیری گردید. همچنین، در پری مولرهای مندیبل، قطر فورامن در دندان پری مولر نخست ۰/۳۵ میلی متر و در دندان پری مولر دوم، ۰/۳ میلی متر اندازه‌گیری گردید.

سلتزر (Seltzer) و همکاران<sup>(۱۳)</sup> در سال ۱۹۶۶، با بررسی بافت شناسی درباره‌ی کالبد شناسی و ریخت شناسی اپکس مشاهده کردند، که در بیشتر دندان‌ها، فورامن اپیکال به شکل قیف (funnel) و مخروط معکوس (inverted cone) بوده، که باریکترین بخش آن CDJ و بخش پهن آن، فورامن اپیکال را می‌سازد و نیز، کانال فرعی در ۳۴ درصد دندان‌ها دیده شد.

تنگه‌ی اپیکال، وجود کانال فرعی و کالبدشناسی ریشه در دندان‌های پری مولر نخست و دوم مندیبل انسان گردآوری شده از سطح درمانگاه‌های شیراز است.

### مواد و روش

برای این بررسی تجربی آزمایشگاهی شمار ۱۰۰ دندان پری مولر فک پایین، شامل ۵۰ دندان پری مولر نخست و ۵۰ دندان پری مولر دوم از درمانگاه‌های سطح شهر شیراز به طور تصادفی گردآوری گردید. از سن و جنس افراد آگاهی در دست نیست. دندان‌ها، در صورتی انتخاب می‌گردیدند، که دارای تاج سالم برای تشخیص دندان و نیز، ریشه‌ی سالم، به ویژه آپکس فرم شده و بی تحلیل و شکستگی باشد.

دندان‌ها با سدیم هیپوکلریت ۵/۲۵ درصد برای مدت یک ساعت شسته شده و در فیزیولوژیک سالین نگهداری شدند. در آغاز دندان‌ها برای تعیین جا و اندازه‌ی فورامن اپیکال، فاصله‌ی فورامن تا قله‌ی آپکس، وجود فورامن فرعی و وجود انحراف در ریشه بررسی شدند. برای بررسی این موارد، دندان‌ها در متیلن بلو برای مدت دو ساعت نگهداری گردیدند، تا آپکس دندان و فورامن اصلی و فرعی رنگ‌آمیزی شود و سپس، به وسیله‌ی استریومیکروسکوپ (CARL ZEISS) با لنز درجه‌بندی شده با کالیبراسیون ۰/۱ میلی‌متر (طراحی شده به وسیله‌ی آسیب شناس) بررسی گردیدند.

برای بررسی تنگه‌ی اپیکال بر روی دندان‌ها، حفره‌ی دسترسی زده شد و فایل شماره‌ی ۸ در همه‌ی طول کانال دندان قرار داده شد و عمل سایش (grinding) بر روی دندان‌ها انجام گردید تا به فایل موجود در کانال برسیم. اگر فورامن در ناحیه‌ی مزیال یا دیستال بود، برش‌ها مزودیستالی و بیشتر موارد، که فورامن در ناحیه‌ی باکال یا لینگوال بود، برش‌ها بوکولینگوال داده شد. اگر دندان دو فورامن داشت، حتماً برش باکولینگوال داده شد تا قادر به بررسی هر دو کانال دندان باشد. آنگاه، برش‌ها با هماتوکسیلین رنگ‌آمیزی شد و برای بار دوم در زیر استریومیکروسکوپ بررسی گردید و قطر تنگه‌ی اپیکال و فاصله‌ی آن تا فورامن اصلی اندازه‌گیری و

دندان بررسی‌هایی انجام دادند، که در استفاده از پرتونگاری درصد انحراف فورامن اصلی از قله‌ی اپیکال ۵۷ درصد و در استفاده از استریومیکروسکوپ، این انحراف، ۷۶ درصد بود، بیشترین اندازه‌ی انحراف، به سمت دیستال ریشه‌ها بود (۲۹ درصد). همچنین، در مورد پری مولرهای مندیبل، در ۶۹ درصد موارد، انحراف وجود داشت و میانگین فاصله فورامن تا آپکس،  $0.94 \pm 0.16$  میلی‌متر بود.

مورفیس (Morfis) و همکاران<sup>(۱۷)</sup> در سال ۱۹۹۴، به وسیله‌ی میکروسکوپ الکترونی بر روی آپکس دندان بررسی کردند. نتایج به دست آمده در مورد پری مولرهای فک پایین نشان داد، که میانگین اندازه‌ی قطر فورامن اصلی  $368/25 \mu m$  و در  $37/64$  درصد موارد، فورامن در آپکس قرار داشت. همچنین، در ۸۵ درصد موارد، فورامن فرعی دیده شد. همچنین گوتیرز (Gutierrez) و آگویو (Aguayo)<sup>(۱۸)</sup> در سال ۱۹۹۵، شمار ۱۴۰ دندان دایمی را با میکروسکوپ الکترونی بررسی کردند. در پری مولر نخست مندیبل، فاصله‌ی فورامن اصلی تا آپکس از  $0.6$  تا  $2$  میلی‌متر و در پری مولر دوم مندیبل، از  $0.33$  تا  $2$  میلی‌متر اندازه‌گیری گردید.

سعد (Saad) و الیحیی (Al-Yahya)<sup>(۱۹)</sup> در سال ۲۰۰۳، بررسی بافت شناسی را بر روی ۱۲۲ دندان پری مولر نخست مندیبل، که زنده و تک ریشه‌ای بودند، انجام دادند. نتایج به دست آمده گویای آن بود، که جای پیوند عاج به سمان (CDJ) بر روی دیواره‌های مزیال و دیستال یکسان نیست.

پونس (Ponce) و ویلار فرناندز (Vilar Fernandez)<sup>(۲۰۰۳)</sup> نیز، با بررسی بافت‌شناختی بر روی دندان‌های اینسیزال و نیش فک بالا مشاهده کردند، که گسترش سمان در کانال ریشه در دندان‌های بیشتر از دندان‌های اینسیزال بوده در صورتی که فورامن اپیکال در اینسیزال دوم (۵۱۹ میکرون) نسبت به اینسیزال نخست (۳۵۳ میکرون) و دندان‌های نیش (۴۵۳ میکرون) وسیع تر بوده است.

هدف از پژوهش کنونی، بررسی کالبدشناسی ناحیه‌ی اپیکال ریشه، اندازه‌گیری قطر، جای فورامن اپیکال، فاصله‌ی آن از آپکس، تنگه‌ی اپیکال و نیز، قطر

کالبدشناسی کانال بررسی گردید.

اندازه‌گیری‌ها به وسیله‌ی دو نفر به طور همزمان انجام گرفت. درباره‌ی وجود فورامن فرعی، انحراف ریشه و جای خروج فورامن درصد گرفته شد و در مورد قطر تنگه‌ی آپیکال و فاصله‌ی آن از فورامن، میانگین، انحراف معیار و ضریب خطا گرفته و ثبت گردید.

### یافته‌ها

شمار ۱۰۰ دندان پری مولر مندیبل در این پژوهش بررسی شد، که شامل ۵۰ دندان پری مولر نخست و ۵۰ دندان پری مولر دوم بود. نمونه‌ها از لحاظ: ۱- وجود فورامن فرعی، ۲- انحراف ریشه، ۳- جای خروج فورامن آپیکال، ۴- فاصله‌ی فورامن تا قله‌ی آپکس، ۵- فاصله‌ی فورامن تا تنگه‌ی آپیکال، ۶- قطر فورامن آپیکال، ۷- اندازه‌ی تنگه‌ی آپیکال، ۸- گونه‌ی تنگه‌ی آپیکال (به صورت معمول (traditional) یا موازی (parallel))، ۹- کالبدشناسی درونی کانال‌ها بررسی شدند. نتایج زیر به دست آمد:

۱. در مورد دندان پری مولر نخست در ۲۸ درصد موارد و در مورد دندان پری مولر دوم، در ۳۴ درصد از موارد وجود فورامن فرعی دیده شد (جدول ۱ و شکل ۴).
۲. ریشه‌ها در دندان پری مولر نخست، در ۴۱/۱ درصد موارد، به صورت مستقیم بود و در ۳۳/۹ درصد، به سمت دیستال، ۱۷/۹ درصد به سمت مزیال، ۱/۸ درصد به سمت باکال و ۱/۸ درصد به سمت لینگوآل انحراف داشت. به طور کلی، در حدود ۵۵ درصد موارد، انحراف ریشه به سطوح جانبی وجود داشت و ۳/۶ درصد موارد، به صورت شکل S (S-shape) دیده شد. در مورد دندان پری مولر دوم، در ۴۸/۲ درصد به صورت مستقیم، در ۳۵/۷ درصد، به سمت دیستال و در ۱۶/۱ درصد به سمت مزیال انحراف داشت. انحراف کلی ریشه، در ۵۲ درصد موارد وجود داشت (جدول ۱).
۳. جای خروج فورامن آپیکال در مورد دندان پری مولر نخست، در ۱۹/۶ درصد موارد، در مرکز قرار داشت، در ۳۰/۴ درصد در سمت دیستال، ۲۶/۸ درصد، در سمت مزیال، ۱۷/۹ درصد در سمت باکال و ۵/۴ درصد موارد بود (جدول ۱).
۴. فاصله‌ی فورامن اصلی تا قله‌ی آپیکال در مورد دندان پری مولر نخست به طور میانگین،  $0.23 \pm 0.36$  میلی‌متر و در مورد دندان پری مولر دوم، به طور میانگین  $0.31 \pm 0.4$  میلی‌متر و در کل دندان‌ها،  $0.27 \pm 0.38$  میلی‌متر بود (جدول ۲).
۵. فاصله‌ی فورامن اصلی تا تنگه‌ی آپیکال در مورد دندان پری مولر نخست به طور میانگین،  $0.22 \pm 0.29$  میلی‌متر اندازه‌گیری گردید و درباره‌ی دندان پری مولر دوم، به طور میانگین  $0.30 \pm 0.28$  میلی‌متر و در کل،  $0.26 \pm 0.28$  میلی‌متر بود (جدول ۲ و شکل ۵).
۶. در مورد دندان پری مولر نخست، میانگین قطر فورامن آپیکال،  $0.14 \pm 0.34$  میلی‌متر اندازه‌گیری گردید و این اندازه، در دندان‌های پری مولر دوم،  $0.14 \pm 0.38$  و در کل،  $0.14 \pm 0.36$  بود (جدول ۲).
۷. قطر تنگه‌ی آپیکال در مورد دندان پری مولر نخست، به طور میانگین،  $0.09 \pm 0.23$  میلی‌متر و در مورد دندان پری مولر دوم،  $0.15 \pm 0.28$  میلی‌متر و در کل،  $0.12 \pm 0.25$  میلی‌متر اندازه‌گیری گردید (جدول ۲).
۸. در ۱۴ دندان از ۵۰ دندان پری مولر نخست مورد بررسی، تنگه‌ی آپیکال به صورت موازی (parallel) دیده شد، که بلندی بخش موازی از ۰/۹ تا ۳ میلی‌متر اندازه‌گیری گردید. درباره‌ی دندان پری مولر دوم، در ۱۶ دندان از کل ۵۰ دندان، تنگه‌ی آپیکال به صورت موازی بود، که بلندی بخش موازی از ۰/۹ تا ۳/۱ میلی‌متر بود.
۹. درباره‌ی کالبدشناسی درونی کانال‌های ریشه در

دندان های پری مولر دوم دو کاناله و گونه ی چهار (شکل ۶) و در دو درصد از دندان های پری مولر نخست و دوم، دو کاناله و گونه ی سه (شکل ۷) بودند.

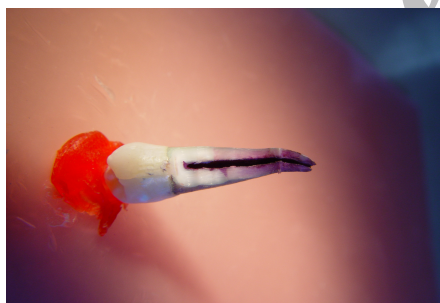بیشتر موارد، در دندان های پری مولر نخست (۹۰ درصد) و در دندان های پری مولر دوم (۸۸ درصد) تک کاناله، در هشت درصد از دندان های پری مولر نخست و در ده درصد از

**جدول ۱:** درصد وجود کانال فرعی و انحراف ریشه به سطوح و درصد ناهمخوانی فورامن با قله ی آپکس

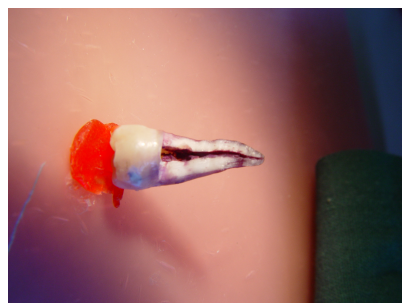
گروه	شمار	درصد وجود کانال فرعی	درصد انحراف ریشه به سطوح	درصد ناهمخوانی فورامن با قله ی آپکس
دندان پری مولر نخست	۵۰	۲۸	۵۸/۹	۸۰/۴
دندان پری مولر دوم	۵۰	۳۴	۵۱/۸	۸۹/۳

**جدول ۲:** میانگین فاصله ی تنگه ی اپیکال از فورامن اپیکال و قله ی آپکس و میانگین قطر تنگه ی اپیکال و فورامن اپیکال

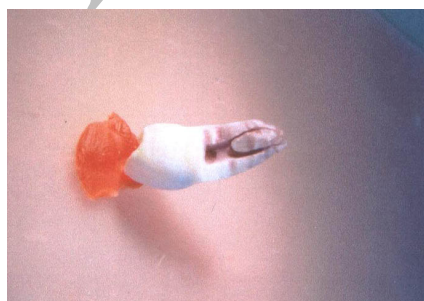
گروه	شمار	قطر میانگین تنگه ی اپیکال (میلی متر)	قطر میانگین فورامن اپیکال (میلی متر)	میانگین فاصله ی فورامن اپیکال از تنگه ی اپیکال (میلی متر)	میانگین فاصله ی آپکس (میلی متر)
دندان پری مولر نخست	۵۰	۰/۲۳	۰/۳۴	۰/۳۶	۰/۲۹
دندان پری مولر دوم	۵۰	۰/۲۸	۰/۳۸	۰/۴	۰/۲۸



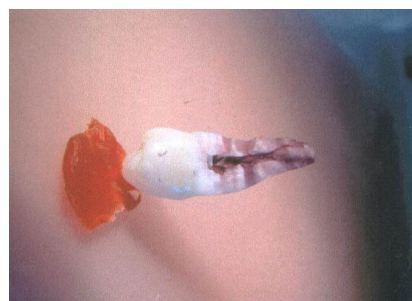
**شکل ۵:** وجود کالبدشناسی گونه ی ۱ و فاصله ی تنگه ی اپیکال از فورامن



**شکل ۴:** وجود کانال فرعی در ناحیه ی یک سوم اپیکالی ریشه و نیز تنگه ی اپیکال به صورت موازی



**شکل ۷:** وجود کالبد شناسی گونه ی ۳ کانال



**شکل ۶:** وجود کالبد شناسی گونه ی ۴ کانال

## بحث

که میانگین فاصله ی فورامن تا اپکس در دندان های پری مولر مندیبل، ۰/۴۴ میلی متر بود، که نتایج به دست آمده از چند بررسی گفته شده ی بالا با نتایج بررسی کنونی همخوانی داشته است. از آن رو، که در بررسی کنونی نیز، میانگین قطر فورامن آپیکال در دندان های پری مولر مندیبل، ۰/۳۴ میلی متر، میانگین قطر تنگه ی آپیکال ۰/۲۳ میلی متر، میانگین فاصله ی فورامن اصلی تا قله ی آپیکال ۰/۳۸ میلی متر، میانگین فاصله ی فورامن اصلی تا تنگه ی آپیکال به طور متوسط ۰/۲۸ میلی متر و وجود کانال فرعی در ۳۱ درصد دندان های پری مولر مندیبل گزارش گردید.

بلاسکوچ- سوبات و همکاران<sup>(۱۶)</sup> در سال ۱۹۹۲، میانگین فاصله ی فورامن از اپکس در دندان های پری مولر مندیبل را، ۰/۶۱±۰/۹۴ میلی متر و میزان انحراف فورامن از اپکس را ۶۹ درصد اعلام کردند. آنها، میانگین فاصله ی فورامن از اپکس را بیشتر از بررسی های انجام شده ی پیشین و بررسی کنونی نشان دادند، که شاید انحراف معیار بالا (SD=±۰/۶۱) و کم بودن شمار نمونه ها بتواند تا اندازه ای این مطلب را توضیح دهد.

مورفیس (Morfis) و همکاران<sup>(۱۷)</sup> در سال ۱۹۹۴، با بهره گیری از میکروسکوپ الکترونی، بر روی پری مولرهای مندیبل بررسی کردند. آنها، اندازه ی فورامن اصلی را به طور میانگین، ۰/۳۶۸ میلی متر نشان دادند. همچنین، درصد فورامن فرعی را ۸۵ درصد اعلام کردند. همچنین، آگویو و گوئیرز<sup>(۱۸)</sup> در سال ۱۹۹۵، با استفاده از میکروسکوپ الکترونی، فاصله ی میان فورامن اصلی و اپکس را در دندان پری مولر نخست از ۰/۶ تا ۲ میلی متر و در دندان پری مولر دوم، از ۰/۳ تا ۲ میلی متر بیان کردند، که به نظر می رسد، در دو بررسی آخر، که به وسیله ی میکروسکوپ الکترونی انجام شده، درباره ی درصد فورامن فرعی و فاصله ی فورامن اصلی و اپکس با بررسی کنونی، که به وسیله ی استریومیکروسکوپ انجام پذیرفته، کمتر همخوانی وجود داشته که شاید این مطلب را بتوان به دقت تر بودن روش بررسی آنها نسبت داد.

هدف اساسی از درمان ریشه ی دندان تمیز کردن کامل حفره ی پالپ و مهر و موم کردن پر کردگی آن به طور کامل است. برای رسیدن به این هدف، داشتن دانش کافی درباره ی کالبدشناسی درونی دندان بایسته است. یک سوم اپیکالی ریشه ی دندان ناحیه ای مهم از لحاظ تعیین طول کارکرد و پیوند با بافت زنده ی پیرامون است. بنابراین، به طور مستقیم بر ترمیم موثر است. درباره ی این ناحیه، بررسی های اندکی در جمعیت ایرانی انجام شده است. همه ی اطلاعات و آمار در دسترس مربوط به مناطق دور و نزادهای متفاوت است. در نتیجه، انجام پژوهشی منطقه ای بر روی ناحیه ی اپکس دندان و کالبدشناسی درونی بایسته به نظر می رسد. در بررسی کنونی، در آغاز دندان ها با متیلن بلو، رنگ آمیزی و از استریومیکروسکوپ برای بررسی دندان ها، از لحاظ شمار و جای فورامن اپیکال، وجود فورامن فرعی، انحراف ریشه، جای خروج فورامن اصلی، فاصله ی فورامن تا قله اپکس استفاده گردید. سپس، از روش سایش (grinding) برای بررسی کالبدشناسی دندان و ناحیه ی تنگه ی اپیکال بهره گرفته شد. نتایج این بررسی با بررسی های انجام شده ی پیشین همخوانی نسبی داشت.

نتایج بررسی گرین و بروکلین<sup>(۱۲)</sup> در سال ۱۹۶۰، نشان داد که میانگین قطر فورامن در دندان های پری مولر نخست و دوم به ترتیب، ۰/۳۵ و ۰/۳ میلی متر و فاصله ی فورامن تا اپکس در دندان های پری مولر نخست و دوم، به ترتیب حدود ۰/۵ و ۰/۴۵ میلی متر بود. همچنین، بورچ (Burch) و هولن (Hulen)<sup>(۱۴)</sup> در سال ۱۹۷۲، میزان انحراف فورامن از اپکس در دندان های پری مولر مندیبل به طور میانگین ۸۷ درصد و فاصله ی فورامن تا اپکس آناتومیک را، ۰/۵۹ میلی متر گزارش کرده اند. ورتوچی<sup>(۸)</sup> نیز، در سال ۱۹۷۸، میزان انحراف فورامن از اپکس در دندان های پری مولر نخست و دوم مندیبل، به ترتیب ۸۵ و ۸۳/۹ درصد گزارش کرد. بررسی دامر و همکاران<sup>(۴)</sup> در سال ۱۹۸۴، نشان داد

نظر می‌رسد، که تعیین نقطه ای برای پایان کارکرد وسایل و پر کردن کانال بایسته است. با توجه به میانگین فاصله ی فورامن از قله ی اپیکال و میانگین فاصله ی فورامن تا تنگه ی اپیکال، که به ترتیب در دندان پری مولر نخست،  $0/23 \pm 0/36$  و  $0/22 \pm 0/28$  میلی متر و در دندان پری مولر دوم،  $0/31 \pm 0/4$  و  $0/3 \pm 0/28$  میلی متر اندازه گیری گردید، پس در کل، باید از طولی، که در پرتونگاری از ناحیه ی اپکس دیده می شود، در دندان پری مولر نخست،  $0/65$  میلی متر و در دندان پری مولر دوم،  $0/68$  میلی متر کاست، تا به ناحیه ی تنگه ی اپیکال رسید و نیز، استفاده از آپکس یاب الکترونی (EAL) در کنار پرتونگاری برای یافتن جای دقیق پایان آماده سازی و پر کردن کانال، می تواند کمک کننده باشد.

#### سپاسگزاری

در پایان، از معاونت محترم پژوهشی دانشگاه علوم پزشکی شیراز، که امکانات به انجام رسیدن این بررسی را فراهم کردند، سپاسگزاری می‌گردد.

درباره ی کالبدشناسی درونی کانال های ریشه نیز، درصدهای گوناگون برای دو کاناله بودن دندان های پری مولر مندیبل گزارش گردیده، که در مورد دندان پری مولر نخست، وجود دو کانال، در  $2/7$  تا  $62/5$  درصد و در مورد دندان پری مولر دوم نیز، این احتمال از صفر و  $34/3$  درصد در نوسان بوده است <sup>(۷)</sup>، که با بررسی کنونی، که این احتمال را در مورد دندان پری مولر نخست،  $10$  درصد و در دندان پری مولر دوم،  $12$  درصد عنوان کرده، همخوانی دارد. در مورد درصد وجود کانال فرعی و نیز، احتمال در مرکز قرار گرفتن فورامن اپیکال و منطبق بودن آن با قله ی آپکس با بررسی های انجام شده پیشین همخوانی وجود داشت <sup>(۸، ۱۳، ۱۴، ۱۵، ۱۶)</sup>. گفتنی است، که احتمال وجود کانال فرعی در بررسی مورفیس و همکاران <sup>(۱۷)</sup> بسیار بالا و در حدود  $85$  درصد عنوان شد، که با همه ی بررسی های پیشین و کنونی همخوانی نداشته، که شاید بتوان علت آن را استفاده از میکروسکوپ الکترونی در بررسی آنها دانست.

#### نتیجه گیری

با توجه به هدف های بالینی از بررسی کنونی به



## References

1. Ponce EH, Vilar Fernandez JA. The cemento-dentino-canal junction, the apical foramen and the apical constriction: evaluation by optical microscopy. *J Endod* 2003; 29: 214-219.
2. Wu MK, Wesslink PR, Walton RE. Apical terminus location of root canal treatment procedures. *Oral Surg Oral Med Oral Pathol* 2000; 89: 99-103.
3. Ingle JI, Bakland LK. *Endodontics*. 5th ed., BC Decker Inc., Hamilton. London 2002; Chap. 2: 25-62.
4. Dummer PMH, Macginn JH, Rees DG. The position and topography of the apical canal constriction and apical foramen. *Int Endo J* 1984; 17: 192-8.
5. Grossman LI. *Endodontic Practice*. 11th ed., Philadelphia, Lea & Febiger 1988; Chap. 10: 145-179.
6. Seltzer S. *Endodontology: Biologic consideration in endodontic procedures*. 2<sup>nd</sup> ed., Philadelphia: Lea & Febiger: 1988; Chap 1: 1-30.
7. Wein FS. *Endodontic Therapy*. 5th ed., St. Louis: CV Mosby: 1996; Chap 6: 239-305.
8. Vertucci FJ. Root canal morphology of mandibular premolars. *J Am Dent Assoc* 1978; 97: 47-50.
9. Kuttler Y. Microscopic investigation of root apices. *J Am Dent Assoc* 1955; 50: 544-52.
10. Green D, Brooklyn NY. Stereomicroscopic study of the root apices and surrounding area of 100 mandibular molars. *Oral Surg Oral Med Oral Pathol* 1955; 8: 1298-1304.
11. Green D, Brooklyn NY. A stereomicroscopic study of the root apices of 400 maxillary and mandibular anterior teeth. *Oral Surg Oral Med Oral Pathol* 1956; 9: 1224-1232.
12. Green D, Brooklyn NY. Stereomicroscopic study of 700 root apices of maxillary and mandibular posterior teeth. *Oral Surg Oral Med Oral Pathol* 1960; 13: 728-733.
13. Seltzer S, Soltanoff W, Bender IB, Ziontz M. Biologic aspects of endodontics. *Oral Surg Oral Med Oral Pathol* 1966; 22: 375-85.
14. Burch JG, Hulen S. The relationship of the apical foramen to the anatomic apex of the tooth root. *Oral Surg Oral Med Oral Pathol* 1972; 34: 262-8.
15. Stein TJ, Corcoran JF, Park A, Arbor A. Anatomy of the root apex and its histologic changes with age. *Oral Surg Oral Med Oral Pathol* 1990; 69: 238-42.
16. Blaskovic-Subat V, Maricic B, Sutalo J. Asymmetry of the root canal foramen. *Int Endo J* 1992; 25: 158-164.
17. Morfis A, Sylaras SN, Georgopoulou M, Kernani M, Prountzos F. Study of the apices of human permanent teeth with the use of a scanning electron microscope. *Oral Surg Oral Med Oral Pathol* 1994; 77: 172-176.
18. Gutierrez JH, Aguayo P. Apical foraminal opening in human teeth. *Oral Surg Oral Med Oral Pathol* 1995; 79: 769-777.
19. Saad AY, AL-Yahya AS. The location of the cementodentinal junction in single rooted mandibular first premolars from Egyptian and Saudi patients: a histologic study. *Int End J* 2003; 36: 541-544.

---

**Abstract**

---

**An in Vitro Evaluation of Root Anatomy, Detection of Apical Foramen and Apical Constriction in Human Mandibular Premolar Teeth****Safi L.\* - Pardis S.\*\* - Khalili F.\*\*\***

\* Assistant Professor, Department of Endodontics, School of Dentistry, Shiraz University of Medical Sciences

\*\* Assistant Professor, Department of Pathology, School of Dentistry, Shiraz University of Medical Sciences

\*\*\* Dentist

**Statement of Problem:** Complete knowledge of the morphologic and microscopic anatomy of the dental root apex has been recognized. Internal root canal anatomy especially root apex is variable in human teeth for example lateral canal and ramification may exist.

**Purpose:** The objective of this study was to determine the internal anatomy of root apex.

**Materials and Method:** For this investigation, 50 mandibular first premolar and 50 mandibular second premolar were obtained. The age and sex of the patients and reasons for extraction were not recorded. For better recognition of apical foramen and lateral foramen of the teeth, they were placed in methylen blue for 2 hours and then teeth were studied under the stereomicroscope with  $\times 25$  magnification lens (the calibration of lens was 0.1mm) and percentage of lateral canal, root deviator and apical foramen exit were detected. Then, to study the internal anatomy, the teeth were grinded and stained with hematoxylin. The mean, standard deviation and standard error for the diameter of constriction and distance from apical foramen were measured. Also, the internal anatomy of the root canal was studied by two observers.

**Results:** The results showed that apical constrictions were always smaller than apical foramen and a distance existed between apical constrictions, apical foramen and vertex. Apical foramen did not exist in center in 80 to 90% of cases. Lateral canals were observed in 28% of mandibular first premolar and in 34% of mandibular second premolar. Also, 90% of first premolar teeth and 88% of second premolar teeth had one canal and 10% of first premolar and 12% of second premolar had two canals.

**Conclusion:** As the mean distance between apical constriction and apical vertex in mandibular first premolars was 0.65mm and in mandibular second premolars was 0.68mm, therefore during root canal treatment and working length determination, this distances should be decreased from tooth length.

**Key words:** Root canal anatomy, Apical foramen, Apical constriction

*Shiraz Univ. Dent. J. 2006; 6(3,4): 47-56*

---