

## مقایسه ی درمان یک جلسه ای و دو جلسه ای در ترمیم آسیب های پری اپیکال دندان ها در سگ

محمدقاسم امین‌الضربیان<sup>\*</sup>، سیدمحمد رضوی<sup>\*\*</sup>، لیلا ابراهیمی<sup>\*\*\*</sup>

<sup>\*</sup> استادیار گروه اندودنتیکس دانشکده ی دندانپزشکی دانشگاه علوم پزشکی و خدمات بهداشتی درمانی اصفهان

<sup>\*\*</sup> استادیار گروه پاتولوژی دانشکده ی دندانپزشکی دانشگاه علوم پزشکی و خدمات بهداشتی درمانی اصفهان

<sup>\*\*\*</sup> استادیار گروه اندودنتیکس دانشکده ی دندانپزشکی دانشگاه آزاد اسلامی واحد خوراسگان

### چکیده

**بیان مساله:** پیرونتیت آپیکال به علت وجود باکتری ها در کانال های ریشه رخ می دهد و از لحاظ منطقی، درمان پیرونتیت آپیکال باید دربردارنده ی از میان بردن باکتری ها باشد. بهترین روش برای گندزدایی کانال، دبریدمنت کامل و شست و شوی کانال در جلسه ی نخست و استفاده از هیدروکسیدکلسیم به مدت یک هفته در کانال است.

MTAD (Mixture of Tetracycline isomer, Acid and Detergent) که ترکیبی از تتراسیکلین، اسید سبز رنگ و یک دترژان است، یک شوینده ی ضدباکتریایی تازه است، که ادعا شده است، با استفاده از آن می توان درمان ریشه را در یک جلسه انجام داد.

**هدف:** انجام این پژوهش، با هدف بررسی مقایسه ای ترمیم آسیب های پری آپیکال دندان های سگ در پی درمان یک جلسه ای با استفاده از MTAD و درمان دو جلسه ای با استفاده از هیدروکسید کلسیم بود.

**مواد و روش:** پالپ ۴۰ دندان اینسایزور و پرمولر نخست مربوط به چهار سگ و به مدت چهار ماه به محیط دهان باز گذاشته شدند تا آسیب پری آپیکال در آنها تشکیل شود. سپس، ۲۰ دندان به صورت یک جلسه ای با استفاده از MTAD درمان ریشه شدند و در کانال ۲۰ دندان دیگر، به مدت یک هفته هیدروکسیدکلسیم قرار داده شد و سپس، درمان ریشه تکمیل شد. شش ماه پس از درمان، جانوران قربانی شده و ترمیم آسیب های پری آپیکال، بررسی بافت شناختی شدند. از آزمون کروسکال-والیس و مان ویتنی برای واکاوی آماری استفاده شد.

**یافته ها:** میزان ترمیم، سازمان یابی (organization)، سازمان یابی پیشرفته (Advanced Organization) و التهاب حاد (Acute inflammation) در گروه MTAD، به ترتیب ۳۱/۶، ۲۶/۳، ۳۶/۸ و ۵/۳ درصد بود و در گروه هیدروکسید کلسیم، به ترتیب ۱۶/۷، ۱۶/۷، ۵۵/۶ و ۱۱/۱ درصد بود. اختلاف آماری میان دو گروه معنادار نبود ( $p > 0.05$ ).

**نتیجه گیری:** درمان یک جلسه ای ریشه با استفاده از MTAD در دندان های نکروزه ای، که آسیب پری آپیکال دارند، یک روش انتخابی در برابر درمان دو جلسه ای با استفاده از هیدروکسیدکلسیم می باشد.

**واژگان کلیدی:** ترمیم، آسیب پری آپیکال، درمان یک جلسه ای و دو جلسه ای، MTAD، هیدروکسیدکلسیم

تاریخ دریافت مقاله: ۸۵/۱۲/۲۱

تاریخ پذیرش مقاله: ۸۶/۹/۱۹

مجله دندانپزشکی دانشگاه علوم پزشکی شیراز ۱۳۸۶؛ دوره ی هشتم، شماره ی چهار، صفحه ی ۳۶ تا ۴۴

نویسنده ی مسوول مکاتبات: لیلا ابراهیمی. اصفهان- دانشکده ی دندانپزشکی دانشگاه آزاد اسلامی واحد خوراسگان- گروه اندودنتیکس-

پست الکترونیکی: leila\_19802004@yahoo.com

تلفن: ۰۳۱۱-۷۹۲۲۸۱۹-۷۹۲۲۸۹۰

## درآمد

بودن باکتری‌ها در ساختار کانال ریشه، ایجاد و ماندگاری آسیب‌های التهابی را در ناحیه ی پری‌آپیکال باعث می‌شود<sup>(۱)</sup>. هدف اصلی درمان ریشه از میان بردن این باکتری‌ها از کانال‌های عفونی است. پاکسازی و شکل‌دهی و شست و شوی کانال، شمار باکتری‌ها را به میزانی زیاد کاهش می‌دهد<sup>(۲)</sup>. با این وجود، نشان داده شده است، که گندزدایی کامل کانال در همه ی موارد، حتی پس از پاکسازی و شکل‌دهی و شست و شو با گندزداها یا ضد سپتیک‌ها ناشدنی است<sup>(۳، ۴)</sup>. بنابراین، در صورت برجا ماندن باکتری‌ها، در موفقیت درمان ریشه نگرانی وجود دارد. برای کاهش شمار باکتری‌های برجا مانده در کانال، دو راه در دسترس هست: ۱- استفاده از یک پانسمان درون کانال و کامل کردن درمان ریشه در جلسات بعدی، ۲- مدفون کردن باکتری در کانال با پرکردن کامل فضای کانال ریشه در همان جلسه.

در درمان دو جلسه‌ای، عموماً از هیدروکسید کلسیم، به عنوان داروی درون کانال در میان جلسات استفاده می‌شود<sup>(۳ و ۵)</sup>. هیدروکسید کلسیم، با حذف فضای لازم برای رشد باکتری‌ها و محدود کردن منبع تغذیه ی ناشی از ترشحات التهابی آسیب‌های پری‌آپیکال از رشد باکتری‌ها جلوگیری می‌کند. در ضمن، یون‌های هیدروکسید را نیز، آزاد می‌کند که باکتریوسید هستند و در ضمن ظرفیت حل‌کنندگی بافتی دارند. باید توجه کرد، که به دلیل حل‌پذیری پایین، ظرفیت ضد باکتریایی هیدروکسید کلسیم به نواحی نزدیک ریزجانداران (میکروارگانیسم‌ها) محدودتر می‌شود<sup>(۶)</sup>. نشان داده شده است، که هیدروکسی آپاتیت از ویژگی ضد میکروبی هیدروکسید کلسیم جلوگیری می‌کند و هیدروکسید کلسیم، تنها بر روی گروهی کم‌شمار از میکروب‌های کانال اثر دارد<sup>(۷ و ۸)</sup> و نتایج چندین بررسی نیز، گویای این بوده، که در کانال‌های درمان شده با هیدروکسید کلسیم، در همه ی موارد، التیام پری‌آپیکال رخ نداده است<sup>(۹ و ۱۰)</sup>.

روش دیگر برای از میان بردن میکروب‌های برجا مانده در کانال، مدفون کردن آنها در کانال و پرکردن فوری کانال در همان جلسه است. در این روش، باکتری‌ها از منبع تغذیه و فضای لازم برای رشد محروم می‌شوند<sup>(۱۱-۱۳)</sup>. درمان یک جلسه‌ای چندین برتری دارد. نخست، این که، در زمان لازم برای درمان صرفه جویی می‌شود، دوم، دندانپزشک در همان جلسه به کالبدشناسی کانال بیشتر آگاه است و تسلطی بیشتر بر روی کار دارد سوم، فلرآپ پس از درمان کمتر است و چهارم بیماران از درمان یک جلسه‌ای استقبال بیشتر می‌کنند<sup>(۱۴-۱۶)</sup>. به تازگی یک محلول شوینده ی تازه برای شست و شو و گندزدایی کانال و از میان بردن لایه‌ی اسمیر در کانال، به وسیله ی ترکیبی نژاد و همکاران معرفی شده است. این ماده، MTAD (a Mixture of Tetracycline isomer, an Acid and a Detergent) نام دارد و دارای تتراسیکلین و اسید سیتریک و دترژان است<sup>(۱۷)</sup>. MTAD یک محلول موثر برای برداشتن لایه‌ی اسمیر است و نیز، تغییراتی مهم در ساختار توپول‌های عاجی ایجاد نمی‌کند<sup>(۱۸ و ۱۹)</sup>. در ضمن، نشان داده شده است، که برای از میان بردن انتروکوک فیکالیس، که یک ریزجاندار مقاوم در عفونت‌های ریشه است، به اندازه ی هیپوکلریت سدیم ۵/۲۵ درصد موثر است<sup>(۱۸ و ۲۰)</sup>. تتراسیکلین موجود در MTAD اثر چلاتینگ (chelating) دارد و یک پادزیست با دامنه‌ی گسترده نیز، هست و با غلظت کم در ریشه به مدت پنج دقیقه، یک ماده‌ی ضد باکتریایی مؤثر است<sup>(۲۱)</sup>. گفته شده است، که در صورت استفاده از MTAD، به عنوان شوینده‌ی پایانی، می‌توان درمان را به صورت یک جلسه‌ای به پایان رساند<sup>(۱۸)</sup>. به طور کلی، برتری‌های MTAD، به عنوان شوینده‌ی پایانی به شرح زیر است<sup>(۲۲)</sup>:

۱. توانایی از میان بردن لایه ی اسمیر
۲. توانایی از میان بردن ریزجانداران از کانال‌های عفونی، به ویژه انتروکوک فیکالیس (در این زمینه از ۵/۲۵ درصد NaOCl موثرتر است).

پرتونگاری قابل دیدن بود. پس از ایجاد آسیب، پنج دندان سمت راست هر جانور (یک دندان پرمولر و یک اینسایزور در فک بالا و یک دندان پرمولر و دو دندان اینسایزور در فک پایین) برای درمان یک جلسه‌ای و پنج دندان سمت چپ هر جانور (یک دندان پرمولر و دو دندان اینسایزور در فک بالا و یک دندان پرمولر و یک اینسایزور در فک پایین) برای درمان دو جلسه‌ای انتخاب شدند.

#### درمان به روش یک جلسه‌ای

پس از بیرون آوردن محتویات کانال، یک فایل شماره ی ۱۵ (Maillefer, Switzerland) برای تعیین طول کارکرد در کانال گذاشته شد و پرتونگاری تعیین طول فراهم گردید. سپس، کانال با روش passive step، آماده‌سازی شد. آماده‌سازی ناحیه ی کروئال تا فایل ۶۰ انجام گرفت. ناحیه ی آپیکال هر کانال تا فایل شماره ی ۳۰ آماده شد. در میان هر دو شماره ی اینسترومنت از دو میلی لیتر هیپوکلریت سدیم ۵/۲۵ درصد برای شست و شوی کانال استفاده گردید. این کار با سرنگ گیج ۲۷ انجام گرفت.

پس از پایان آماده‌سازی کانال، پنج میلی لیتر از محلول MTAD (آمیزه ای از داکسی سیکلین-اسید سیتریک و دترژان Sigma-Aldrich Company, St.Louis, Mo) برپایه‌ی دستور لومالیندا) به مدت پنج دقیقه برای شست و شوی نهایی کانال استفاده شد. پروتکل لومالیندا به این صورت است، که در آغاز کانال با هیپوکلریت ۱/۳ درصد به مدت ۲۰ دقیقه گندزدایی می شود و به دنبال آن، به مدت پنج دقیقه نیز، با MTAD گندزدایی می گردد. سپس، کانال‌ها با کن کاغذی خشک شدند و با روش تراکم جانبی با گوتا‌پرکا و سیلر AH26 (Dentsply, Detrey, Switzerland) پر شدند. برای ایجاد یک مهر و موم تاجی مناسب در حفره ی دسترسی، از زینک اکساید اوژنول (Associated Dental Products, TD England) با

۳. اثر بلند مدت ضد باکتریایی به علت میل ترکیبی با عاج (به علت وجود تتراسیکلین در آن)
۴. حداقل اثر بر روی خواص کالبدی دندان
۵. حداقل سیتوتوکسیسیته (نسبت به هیدروکسید کلسیم و ۵/۲۵ درصد NaOCl)
۶. بی‌نیازی به آماده‌سازی اضافی بر روی سطوح عاجی درمان شده با MTAD پیش از کاربرد مواد ادهزیو
۷. توانایی نفوذ به توبول های عاجی (به علت دارا بودن دترژان)
۸. توانایی انجام درمان اندودنتیک در یک جلسه با توجه به برتری‌های عنوان شده درباره‌ی MTAD و مشکلات موجود در استفاده از هیدروکسید کلسیم و این که، امروزه بیشتر دندانپزشکان تمایل بیشتر به انجام درمان یک جلسه‌ای دارند، ضرورت ارزیابی کارایی MTAD در ترمیم آسیب‌های پری‌آپیکال متعاقب درمان یک جلسه‌ای پیش آمد. بنابراین، بررسی کنونی با هدف بررسی مقایسه‌ای ترمیم آسیب های پری آپیکال دندان ها به دنبال درمان یک جلسه‌ای در سگ با استفاده از MTAD و درمان دو جلسه‌ای با استفاده از هیدروکسید کلسیم انجام شد.

#### مواد و روش

شمار چهار قلاده سگ از نژاد مخلوط (mix) ایرانی برای این بررسی تجربی انتخاب شدند. در هر فک، از سه دندان اینسایزور به صورت یک در میان و دو دندان پرمولر استفاده گردید. روی هم رفته، در هر سگ از ۱۰ دندان برای درمان استفاده شد و یک دندان نیز، در هر سگ به عنوان شاهد مثبت یا منفی انتخاب شد. پس از آماده سازی حفره ی دسترسی و بیرون آوردن کامل پالپ، یک پنبه ی فشرده شده در مدخل کانال‌ها گذاشته شد و برای ایجاد آسیب پری‌آپیکال، کانال به محیط دهان باز گذاشته شد. و بعد از یک هفته مدخل کانال‌ها با زونالین سیل شد<sup>(۲۳)</sup>. پس از گذشت چهار ماه، تقریباً آسیب های پری‌آپیکال در همه ی موارد در

ضخامت دو میلی متر استفاده شد و دیگر حفره ی دسترسی با آمالگام پر شد (Double seal).

### درمان به روش دو جلسه‌ای

در این روش نیز، مانند درمان یک جلسه‌ای، کانال‌ها آماده‌سازی و اینسترومنت شدند و در پایان، در کانال‌ها خمیر هیدروکسیدکلسیم (Merck, Germany) به مدت یک هفته قرار داده شد و حفره ی دسترسی، با استفاده از زینک اکساید اوژنول به گونه ی موقت ترمیم شد تا در میان دو جلسه در این ناحیه مهر و مومی مناسب وجود داشته باشد. پس از یک هفته پانسمان برداشته و هیدروکسیدکلسیم از کانال‌ها بیرون آورده شد و پس از شست و شو با هیپوکلریت سدیم ۵/۲۵ درصد، با کن کاغذی خشک شده و با استفاده از گوتاپرکا و سیلر (Dentsply, Detrey1, Switzerland) AH26 به روش تراکم جانبی، پرشدند. سپس، مانند روش یک‌جلسه‌ای، حفره ی دسترسی با استفاده از زینک اکساید اوژنول و آمالگام پرشد.

### گروه شاهد مثبت و منفی

یک دندان پرمولر سالم در یک سگ و یک دندان اینسایزور سالم در سگ دیگر، به عنوان شاهد منفی در نظر گرفته شدند و بر روی آنها هیچ درمانی انجام نگرفت. یک دندان اینسایزور و یک دندان پرمولر، که آسیب پری آپیکال در آنها ایجاد شده بود، به عنوان گروه شاهد مثبت در نظر گرفته شدند و بی این که، درمان ریشه در آنها انجام گیرد، حفره ی دسترسی آنها با آمالگام پر شد. پس از گذشت شش ماه از انجام بررسی، جانوران قربانی (sacrifice) شدند. برای این امر، از روش Vital perfusion استفاده گردید. سپس، بلوک‌های استخوانی دارای دندان‌های مورد بررسی در درون ظرف محتوی فرمالین ۱۰ درصد گذاشته و نمونه‌ها به آزمایشگاه آسیب شناسی فرستاده شدند.

### بررسی بافت شناختی

پس از انجام مراحل فراهم سازی بافت (processing) و آماده سازی، لام‌های رنگ آمیزی شده با روش هماتوکسیلین-ائوزین (H&E)، رمز بندی شده و به روش کور، به وسیله ی آسیب شناس بررسی شدند. برای بررسی وضعیت ترمیم، برپایه ی جدول ۱، چهار درجه ترمیم با شاخص های مربوطه در نظر گرفته شد. درجه ی ترمیم A: نشان دهنده ی یک پاسخ التهابی شدید (Acute inflammation response) است، که به صورت تشکیل آبه، نکروز بافتی، تجمع متراکم سلول های التهابی و نبود بافت جوانه ای مشخص می شود.

درجه ی ترمیم B: نشان دهنده ی سازمان یابی (organization) بافت است و نمای بافت شناختی این وضعیت به صورت: تحلیل ریشه، تحلیل استخوان، ارتشاح سلول های التهابی حاد یا مزمن، بافت جوانه ای پرسلول، افزایش جوانه های عروقی و وجود بافت فیبروزه پیرامون بافت جوانه ای است.

درجه ی ترمیم C: سازمان یابی پیشرفته ی (Advanced organization) بافت را مشخص می کند. این وضعیت، به صورت وجود آشکار بافت همبند فیبروزه، سلول های کم التهابی، تشکیل سمان و تشکیل استخوان است.

درجه ی ترمیم D: ترمیم کامل را نشان می دهد (healing)، که با رژنراسیون بافت های پیرامون آپکس شناخته می شود.

ابتدا آزمون کروسکال-والیس بین گروهها انجام شد و مشخص شد که  $p < 0.05$  است. سپس از آزمون مان-ویتنی بین گروه هیدروکسیدکلسیم و گروه کنترل مثبت و کنترل منفی و گروه MTAD و همچنین بین گروه MTAD و گروه کنترل مثبت و منفی استفاده شد و نتیجه حاکی از این بود که تفاوت بین گروه MTAD با گروه هیدروکسیدکلسیم معنی دار نبود.

جدول ۱: درجه بندی ترمیم و شاخص های بافت شناختی

درجه ی A	درجه ی B	درجه ی C	درجه ی D
پاسخ التهاب شدید	سازمان یابی	سازمان یابی پیشرفته	مرحله ی ترمیمی
تشکیل آبنه	تحلیل ریشه	بافت همبند فیبروزه برجسته	رژنراسیون بافت های پیرامون آپکس
تکرور	تحلیل استخوان	سلول های التهابی کم	نبود التهاب
تجمع متراکم PMNS	ارتشاح سلول های التهابی	تشکیل سمان	تشکیل کامل بافت سخت در پیرامون آپکس
فقدان بافت جوانه ای	بافت جوانه ای پرسلول	تشکیل استخوان	
	افزایش جوانه های عروقی		
	بافت فیبروزه پیرامون بافت جوانه ای		

جدول ۲: مقایسه بافت شناختی در گروه های مورد بررسی

P. value	درجه بندی ترمیم				ماده ی مورد استفاده
	D	C	B	A	
	۶	۵	۷	۱	شمار
	۳۱/۶	۲۶/۳	۳۶/۸	۵/۳	درصد
	۳	۳	۱۰	۲	شمار
۰/۶۳۶	۱۶/۷	۱۶/۷	۵۵/۶	۱۱/۱	درصد
	۲	۰	۰	۰	شمار
	۱۰۰	۰	۰	۰	درصد
	۰	۰	۰	۲	شمار
	۰	۰	۰	۱۰۰	درصد

## یافته ها

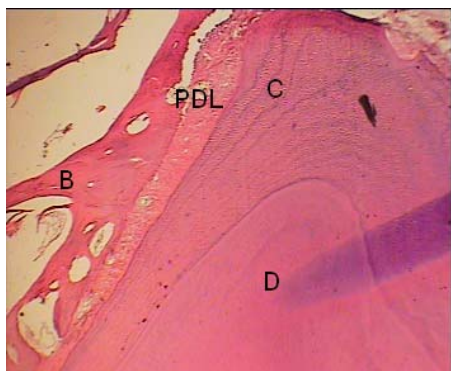در بررسی بافت سنجی از دندان هایی، که به روش یک جلسه ای با استفاده از MTAD درمان شده بودند، این نتایج به دست آمد:

درصد موارد (D) ترمیم، ۳۱/۶ درصد، (C) : سازمان یابی پیشرفته (Advanced organization) ۲۶/۳ درصد، (B) : سازمان یابی (Organization) ۳۶/۸ درصد و (A) : التهاب شدید (Acute inflammation) ۵/۳ درصد گزارش شد. در بررسی بافت سنجی از دندان هایی، که به روش دو جلسه ای و با استفاده از هیدروکسید

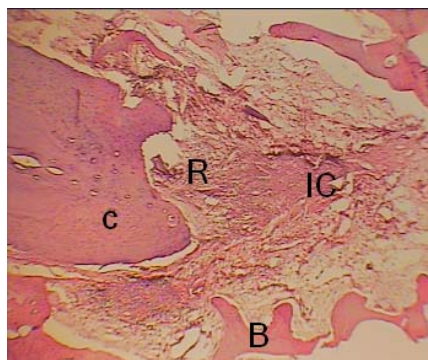
کلسیم درمان شده بودند، نتایج زیر به دست آمد:

درصد موارد (D) ترمیم (Healing)، ۱۶/۷ درصد، (C) : سازمان یابی پیشرفته (Advanced organization) ۱۶/۷ درصد، (B) : سازمان یابی (Organization) ۵۵/۶ درصد و (A) : التهاب شدید، ۱۱/۱ درصد گزارش شد. در گروه شاهد مثبت، که دو دندان بود، التهاب شدید دیده شد. در گروه شاهد منفی، که دو دندان بود، ترمیم دیده شد.

نگاره های ۱ تا ۴ گونه های مختلف پاسخ های بافتی در گروه های مورد بررسی را نشان می دهد.



**نگاره ی ۴:** درجه ی *D*: مرحله ی ترمیم (*healing*) در ناحیه پری آپیکال در گروه شاهد منفی (بزرگنمایی  $10\times$ )  
PDL: فضای لیگامان پرپودونتال C: سمان D: عاج



**نگاره ی ۱:** درجه ی *A*: التهاب شدید (*Acute inflammation*) در ناحیه ی پری آپیکال در گروه هیدروکسید کلسیم (بزرگنمایی  $10\times$ )  
R: تحلیل سمان IC: سلول های التهابی B: استخوان C: سمان

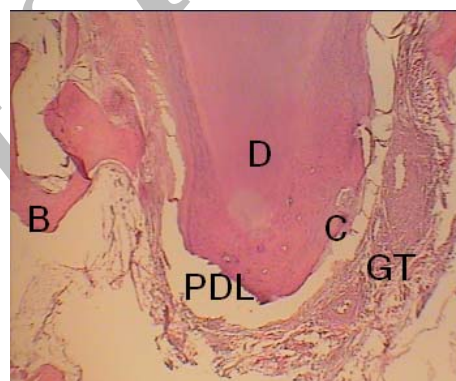
واکاوی آماری یافته‌های درمان یک جلسه‌ای با استفاده از MTAD و درمان دو جلسه‌ای با استفاده از هیدروکسید کلسیم با یکدیگر اختلافی معنادار نداشتند ( $p=0/636$ ). ولی گروه MTAD، نتایجی بهتر را نشان داد.

#### بحث

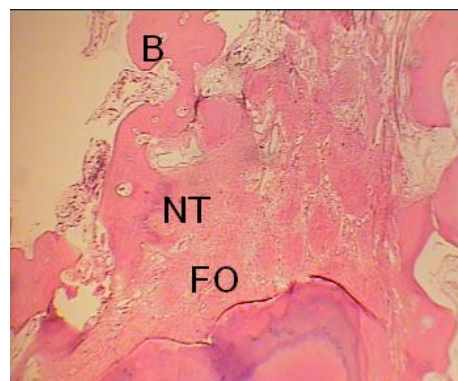
ترابی نژاد و همکاران بیان کردند، که برای شست و شوی مطلوب کانال باید به هنگام اینسترومنتیشن (*instrumentation*) از هیپوکلریت سدیم (NaOCl) ترجیحاً با غلظت پایین استفاده کرد و در پایان، به عنوان شوینده ی پایانی، از MTAD به مدت پنج دقیقه استفاده کرد<sup>(۱۸)</sup>.

تروپ (Trope) گزارش کرد، که میزان ترمیم آسیب‌ها از لحاظ پرتونگاری پس از ۵۴ هفته در درمان یک جلسه‌ای، ۶۴ و در درمان دو جلسه‌ای ۷۴ درصد بود، که این اختلاف از لحاظ آماری معنادار نبود. او بیان کرد، که برای مقایسه ی نتایج این دو گونه درمان، شرایط در آغاز درمان باید از لحاظ علایم، نشانه‌ها، اندازه ی آسیب، گونه ی دندان و وضعیت پالپ همانند باشند در ضمن، باید شمار نمونه‌ها به اندازه ی کافی زیاد باشد تا اختلاف، معنادار شود<sup>(۲۴)</sup>.

در بررسی کنونی نتایج واکاوی های آماری اختلافی معنادار را از لحاظ میزان ترمیم (*healing*) پس از شش ماه در میان دو گروه نشان نداد.



**نگاره ی ۲:** درجه ی *B*: سازمان یابی (*Organization*) در ناحیه پری آپیکال در گروه شاهد مثبت (بزرگنمایی  $10\times$ )  
PDL: فضای لیگامان پرپودونتال C: سمان D: عاج GT: بافت جوانه ای B: استخوان



**نگاره ی ۳:** درجه ی *C*: مرحله سازمان یابی پیشرفته (*Advanced organization*) در ناحیه ی پری آپیکال در گروه MTAD (بزرگنمایی  $10\times$ )  
FO: تشکیل سمان NT: بافت طبیعی و بی التهاب B: استخوان

به وسیله ی MTAD و نیز، بودن داکسی سیکلین در MTAD است. موثر بودن داکسی سیکلین موجود در MTAD به علت PH پایین آن و فعالیت ضد کلاژنوس و توانایی آن برای پیوند شدن به عاج و سپس، آزاد شدن آن با گذشت زمان است و اما دلیل بهتر برای به دست آمدن این نتیجه، شاید به یک جلسه ای بودن درمان مربوط بوده است.

در این بررسی، از یک دوره ی شش ماهه برای بررسی ترمیم آسیب‌های پری آپیکال استفاده شد. زمان مطلوب برای پیگیری بهبود آسیب‌های اندودونتیک بسیار گوناگون عنوان شده است و برخی پژوهشگران بر این باور هستند، که پیگیری بلند مدت، عاملی مهم برای تعیین موفقیت درمان ریشه است و ترمیم کامل آسیب‌ها، با ادامه‌ی دوره ی پیگیری در بیشتر موارد رخ می دهد.

#### نتیجه گیری

با توجه به نتایج به دست آمده در این بررسی، می توان ادعا کرد، که درمان یک جلسه‌ای، به ویژه با استفاده از MTAD، می تواند روش انتخابی مناسبی به جای درمان دو جلسه‌ای با استفاده از هیدروکسید کلسیم باشد.

#### سپاسگزاری

این طرح با پشتیبانی مالی معاونت پژوهشی دانشکده ی دندانپزشکی، دانشگاه علوم پزشکی اصفهان انجام گردیده است.

وایگر (Weiger) و همکاران، پس از مقایسه ی درمان یک جلسه ای و دو جلسه ای در دندان های دارای آسیب پری آپیکال، به این نتیجه رسیدند، که پس از گذشت یک سال از درمان میزان موفقیت در درمان یک جلسه ای، ۳۲ و در درمان دو جلسه ای ۲۶ درصد بود و پس از گذشت پنج سال، تفاوتی معنادار را در میزان موفقیت در میان این دو درمان پیدا نکردند و عنوان کردند، که درمان یک جلسه ای جایگزینی مناسب برای درمان دو جلسه‌ای است. در مقایسه‌ی این بررسی با بررسی کنونی، می توان ادعا کرد، که درمان یک جلسه ای با MTAD می تواند به عنوان جایگزینی برای درمان دو جلسه ای در نظر گرفته شود<sup>(۱۳)</sup>

هلند (Holland) نیز، میزان ترمیم آسیب‌های پری آپیکال دندان‌های سگ را پس از شش ماه، به دنبال درمان یک جلسه‌ای و دو جلسه‌ای مقایسه کرد<sup>(۲۵)</sup>. او در هر دو روش درمان، لایه‌ی اسمیر را از میان برد. نتایج این بررسی گویای این بود، که درمان دو جلسه‌ای نتایجی بهتر را نسبت به درمان یک جلسه‌ای به همراه داشت. در بررسی کنونی، در مقایسه با بررسی هلند میزان سازمان یابی پیشرفته (advanced organization) در درمان یک جلسه‌ای پنج دندان از ۱۹ دندان، ۲۶/۳ درصد و در درمان دو جلسه‌ای سه دندان از ۱۸ دندان، ۱۶/۷ درصد بود، که احتمالاً دلیل آن برتری‌های عنوان شده برای MTAD است.

در بررسی کنونی، دلایل احتمالی برای توجیه نتایج پذیرفتنی تر در گروه MTAD (ترمیم بیشتر و التهاب کمتر)، از میان بردن لایه اسمیر عفونی

## References

1. Kakehashi S, Stanley HR, Fitzgerald RJ. The effects of surgical exposures of dental pulps in germ- free and conventional laboratory rats. *Oral Surg Oral Med Oral Pathol* 1965; 20: 340-349.
2. Byström A, Sundqvist G. Bacteriologic evaluation of the efficacy of mechanical root canal instrumentation in endodontic therapy. *Scand J Dent Res* 1981; 89: 321-328.
3. Bystrom A, Claesson R, Sundqvist G. The antibacterial effect of camphorated paramonochlorophenol, camphorated phenol and calcium hydroxide in the treatment of infected root canals. *Endod Dent Traumatol* 1985; 1: 170-175.
4. Orstavik D, Kerekes K, Molven O. Effects of extensive apical reaming and calcium hydroxide dressing on bacterial infection during treatment of apical periodontitis: a pilot study. *Int Endod J* 1991; 24: 1-7.
5. Chong BS, Pittford TR. The role of intracanal medication in root canal treatment. *Int Endod J* 1992; 25: 97-106.
6. Bergenholtz G, Hqrsted-Bindslev P, Reit C, editors. *The text book of endodontology*. 2st ed. Oxford: Black well munksgaard; 2003. p. 164-165.
7. Bystrom A, Happonen RP, Sjogren U, Sundquist G. Healing of periapical lesion of pulp less teeth after endodontic treatment with controlled asepsis. *Endod Traumatol* 1987; 3: 58-63.
8. Law A, Messer H. An evidence-based analysis of the antibacterial effectiveness of intracanal medicaments. *J Endod* 2004; 30: 689-694.
9. Estrela C, Sydney GB, Bammann LL, Felipe Júnior O. Mechanism of action of calcium and hydroxyl ions of calcium hydroxide on tissue and bacteria. *Braz Dent J* 1995; 6: 85-90.
10. Kontakiotis E, Nakou M, Georgopoulou M. In vitro study of the indirect action of calcium hydroxide on the anaerobic flora of the root canal. *Int Endod J* 1995; 28: 285-289.
11. Oliet S. Single-visit endodontics: a clinical study. *J Endod* 1983; 9: 147-152.
12. Soltanoff W. A comparative study of the single-visit and the multiple-visit edodontic procedure. *J Endod* 1978; 4: 278-281.
13. Weiger R, Rosendahl R, Löst C. Influence of calcium hydroxide intracanal dressings on the prognosis of teeth with endodontically induced periapical lesions. *Int Endod J* 2000; 33: 219-226.
14. Walton R, Fouad A. Endodontic inter appointment flare-ups: A prospective study of incidence and related factors. *J Endod* 1992; 18: 172-177.
15. Imura N, Zuolo ML. Factors associated with endodontic flare-ups: A prospective study. *Int Endod J* 1995; 28: 261-265.
16. Albashaireh ZS, Alnegrish AS. Postobturation pain after single- and multiple-visit endodontic therapy. A prospective study. *J Dent* 1998; 26: 227-232.



17. Torabinejad M, Shabahang S, Aprecio RM, Kettering JD. The antimicrobial effect of MTAD: An in vitro investigation. *J Endod* 2003; 29: 400-403.
18. Torabinejad M, Khademi AA, Babagoli J, Cho Y, Johnson WB, Bozhilov K, et al. A new solution for the removal of the smear layer. *J Endod* 2003; 29: 170-175.
19. Machnick TK, Torabinejad M, Munoz CA, Shabahang S. Effect of MTAD on the bond strength to enamel and dentin. *J Endod* 2003; 29: 818-821.
20. Shabahang S, Pouresmail M, Torabinejad M. In vitro antimicrobial efficacy of MTAD and sodium hypochlorite. *J Endod* 2003; 29: 450-452.
21. Shabahang S, Torabinejad M. Effect of MTAD on *Enterococcus faecalis*-contaminated root canals of extracted human teeth. *J Endod* 2003; 29: 576-579.
22. Zhang W, Torabinejad M, Li Y. Evaluation of cytotoxicity of MTAD using the MTT-tetrazolium method. *J Endod* 2003; 29: 654-657.
23. Grecca FS, Leonardo MR, da Silva LA, Tanomaru Filho M, Borges MA. Radiographic evaluation of periradicular repair after endodontic treatment of dog's teeth with induced periradicular periodontitis. *J Endod* 2001; 27: 610-612.
24. Trope M, Delano E, Qrstavik D. Endodontic treatment of teeth with apical periodontitis: single visit versus multiple visit treatment. *J Endod* 1999; 25: 245-250.
25. Holland R, Otoboni Filho JA, de Souza V, Nery MJ, Bernabé PF, Dezan E Jr. A comparison of one versus two appointment endodontic therapy in dogs' teeth with apical periodontitis. *J Endod* 2003; 29: 121-124.

Archive of SID