

مقایسه‌ی اثرات پماد ادکورتیل (تریامسینولون در اورابیس) و دهانشویه‌ی تریامسینولون بر لیکن پلان دهانی

آرش عزیزی*، شیرین لواف**، بنفشه امانی***

* دانشیار گروه آموزشی بیماری‌های دهان، دانشکده‌ی دندانپزشکی، دانشگاه علوم پزشکی جندی شاپور اهواز
 ** استادیار گروه آموزشی پروتزهای دندانی، دانشکده‌ی دندانپزشکی، دانشگاه علوم پزشکی جندی شاپور اهواز
 *** دندانپزشک

چکیده

بیان مسأله: لیکن پلان دهانی یک بیماری ایمن‌شناختی پوستی مخاطی شایع بوده، که دارای گونه‌های مختلف است. گونه‌ی اروزیو و بولوز آن دردناک بوده و به درمان نیاز دارند. در درمان آن، انواع موضعی و سیستمیک گونه‌های کورتیکواستروئید به کار برده می‌شوند.
هدف: هدف از این بررسی، مقایسه‌ی اثرات خمیر ادکورتیل (Adcortyl) (تریامسینولون در اورابیس) و دهانشویه‌ی تریامسینولون بر آسیب‌های لیکن پلان دهانی بود.

مواد و روش: این بررسی به روش تجربی در 60 بیمار مبتلا به لیکن پلان اروزیو یا آتروفیک در دو گروه 30 نفره انجام گرفت. گونه‌ی لیکن پلان، اندازه‌ی آسیب به میلی‌متر مربع و شدت درد بیماران، برپایه‌ی VAS (Visual Analogue Scale) ثبت گردید. گروه نخست، با دهانشویه‌ی 0/2 درصد تریامسینولون و گروه دوم با خمیر ادکورتیل (تریامسینولون در اورابیس) درمان شدند. پس از یک ماه، بیماران دوباره ارزیابی شدند. اندازه‌ی آسیب و شدت درد آنها دوباره ثبت گردید. متغیرهای بررسی با آزمون آماری تی (T-test)، در پیش و پس از درمان ارزیابی و مقایسه شدند.

یافته‌ها: این بررسی، کاهش قابل ملاحظه‌ای در سایز و شدت ضایعات بعد از درمان به وسیله دهانشویه‌ی 0/2 درصد تریامسینولون و غیر ادکورتیل را در هر گروه نشان داد. اما در مقایسه‌ی دو گروه، تفاوت آماری معنادار به دست نیامد.

نتیجه‌گیری: مصرف ادکورتیل و دهانشویه‌ی 0/2 درصد تریامسینولون را در بهبود آسیب‌های بیماران و نیز، درد و سوزش آنها سودمند بود. ویژگی‌هایی، مانند تولید درونی آمپول تریامسینولون، دسترسی آسان بیماران به آن، ترکیب ساده‌ی دهانشویه و استفاده‌ی آسان بیماران و نیز، دسترسی به نواحی پستی دهان و جلوگیری از بروز آسیب‌های تازه در نقاط دیگر دهان، دهانشویه‌ی تریامسینولون 0/2 درصد را به عنوان یک داروی سودمند در مهار علائم لیکن پلان دهانی مشخص می‌گرداند.

واژگان کلیدی: تریامسینولون، لیکن پلان دهانی، درد

درآمد

لیکن پلان، بیماری مزمن پوستی مخاطی ایمن‌شناختی شایعی است، که نخستین بار در سال 1869 از سوی دکتر ویلسون توصیف شد⁽¹⁾. لیکن پلان دهانی، به عنوان یک وضعیت پیش بدخیم سال‌ها مورد گفت و گو بوده است. انتقال بدخیمی در آسیب‌های اروزویو بیشتر گزارش شده، که به علت رویارویی لایه‌های عمیق تریابی تلیوم به سرطان‌زاهای محیطی دهان است^(2,1). آسیب‌ها به‌طور قطع درمان‌پذیر نیستند. اما برخی داروها، مانند کورتیکوستروئیدها، به صورت رضایت بخش بیماری را مهار می‌کنند.

هرگاه علائم بیماری بسیار شدید باشند، استروئیدهای سیستمیک از آغاز درمان به کار برده می‌شود. استفاده‌ی موضعی و یا تزریق موضعی استروئید نیز، به گونه‌ای موفقیت آمیز برای درمان لیکن پلان، به ویژه گونه‌ی اروزویو-بولوز به کار می‌رود^(3 و 4). کالیاکاتسو (Kaliakatsu)، اولیور (Olivier) و پرتوزی (Petruzzi) و لیو (Liu) نیز، در بررسی‌های خود اثرات درمانی تاکرولیموس ویتامین A موضعی، تازاروتن و دهانشویه‌ی سیکلوسپورین را در درمان آسیب‌های لیکن پلان تایید کرده‌اند^(5, 6, 7 و 8).

کورتیکوستروئیدهای موضعی، مانند تریامسینولون، بتامتازون، کلوبتازول، فلوسینولوناید باعث بهبود درد و سوزش آسیب‌ها در مدت یک یا دو هفته می‌شوند.

صاحب جمعی و همکاران در پژوهشی، که در سال 1374 تا 1375 انجام دادند، 30 بیمار مبتلا به لیکن پلان دهانی را با دهانشویه‌ی تریامسینولون درمان کردند، که از ترکیب یک سی سی آمپول تریامسینولون 40 میلی‌گرم / میلی‌لیتر در 19 سی سی آب مقطر به دست می‌آمد. بیماران، دهانشویه را روزی چهار بار استفاده کردند و در پایان، درد و سوزش 86/7 درصد بیماران کاملاً از میان رفت و ترمیم کامل آسیب در شش نفر و بهبود و کاهش اندازه‌ی آسیب در دیگر بیماران دیده شد⁽⁹⁾.

همچنین بویاجیب (Buajeeb) و همکاران، به بررسی مقایسه‌ای اثر درمانی دهانشویه‌ی فلونوسینولون و ژل فلوسینولون بر روی 48 بیمار مبتلا به لیکن پلان پرداختند. نتایج بررسی نشان داد، که هر دو گروه، بهبود معنادار را در اثر مصرف گونه‌های دارویی یاد شده در آسیب‌های خود داشتند⁽¹⁰⁾. گنزalez (Gonzalez) و همکاران، 30 بیمار دچار لیکن پلان را با دهانشویه‌ی 0/05

درصد کلوبتازول در مدت چهار هفته درمان کردند. درد و سوزش در 93/3 درصد بیماران مبتلا بهبود یافت و کاهش اندازه‌ی آسیب-ها در 60/7 درصد بیماران مشاهده گردید⁽¹¹⁾.

یکی از درمان‌های رایج لیکن پلان اروزویو در ایران، کاربرد کورتیکوستروئید موضعی تریامسینولون در اورابیس (Adcortyl) است، که این فرآورده دارویی وارداتی و گران‌بها بوده و معمولاً در بازار به صورت خمیر در دسترس است. در این بررسی، تلاش بر این است، که این گونه دارو با دهانشویه‌ی تریامسینولون، که ترکیبی از تریامسینولون ساخت داخلی و آب مقطر است، در بروز اثرات درمانی لیکن پلان مقایسه گردد.

مواد و روش

این بررسی کارآزمایی بالینی به منظور مقایسه‌ی اثر درمانی دهانشویه‌ی تریامسینولون 0/2 درصد و خمیر موضعی ادکورتیل (تریامسینولون در اورابیس) بر روی 60 بیمار مبتلا به لیکن پلان گونه‌ی اروزویو و آتروفیک انجام گرفت.

معیار تشخیص لیکن پلان اروزویو در افراد، در آغاز، یافته‌های بالینی و مشاهده‌ی خطوط سفید هاشور مانند و یک‌ه‌ام پیرامون یک آسیب قرمز و آتروفیک بود و سپس، برای تشخیص قطعی، نمونه‌برداری از آسیب یاد شده انجام می‌گرفت و در صورت تایید یافته‌ی بالینی از نظر بافت شناختی، بیمار با در جریان قرار گرفتن در کار درمان و بررسی، به عنوان نمونه برگزیده می‌شد. داده‌های شخصی هر فرد درباره‌ی سن و جنس، گونه‌ی آسیب، جای آسیب و درمان‌های پیشین ثبت می‌شد. اگر فردی به بیماری سیستمیک دچار بود یا پیشینه‌ی مصرف دارو را داشت و یا اگر آسیب‌های لیکن پلان در تماس مستقیم با پرکردگی دندان بود، از بررسی کنار گذاشته می‌شد⁽³⁾.

افراد بررسی، بالای 18 سال بوده و دست کم یک ماه هیچ‌گونه داروی موضعی یا سیستمیک برای درمان لیکن پلان دهانی دریافت نکرده بودند. همه‌ی بیماران برگزیده شده، سه جای درگیری یا کمتر داشتند و بیمارانی که جاهای درگیری مخاط دهان آنها به وسیله‌ی لیکن پلان بیشتر از سه بود، از بررسی کنار گذاشته می‌شدند.

پس از اخذ رضایت، بیماران در دو گروه 30 نفره و به روش تصادفی برگزیده و در نخستین دیدار، از لحاظ میزان گستردگی آسیب و شدت دردی که داشتند، بررسی شدند. گسترش آسیب با

قرار دادن کاغذ شفاف (Transparency) در درون دهان بیمار و ترسیم حدود آسیب بر روی آن و سپس، اندازه گیری مساحت با قراردادن بر روی کاغذ شطرنجی و شمارش خانه های اشغال شده به وسیله ی آن، به دست آمد. مساحت هر یک از خانه های کاغذ شطرنجی، یک میلی متر مربع بود (12).

با استفاده از VAS (Visual Analogue Scale) شدت درد بیماران محاسبه گردید. در VAS از بیماران خواسته شد تا برای شدت درد خود یک عدد از صفر تا ده را بیان کنند (12). عدد صفر، نشان دهنده ی نبود درد و عدد 10، نشان دهنده ی درد زیاد با ایجاد مشکلات و تداخل در روند عادی زندگی فرد تعریف شدند. اندازه گیری مساحت آسیب و شدت درد آن، در پیش و پس از درمان انجام گردید.

گروه 30 نفری نخست با دهانشویه ی تریامسینولون 0/2 درصد درمان می شدند. فرمولاسیون و روش فراهم کردن محلول دهانشویه ی تریامسینولون 0/2 درصد در دانشکده ی داروسازی دانشگاه علوم پزشکی تهران انجام گرفته است. ماده ی موثر از آمپول تریامسینولون استوناید 40 میلی گرم/ میلی لیتر ساخت شرکت ایران هورمون بود. این محلول پایه ی چسبنده نداشت و روزانه با افزودن آب مقطر فراهم می شد. روش تهیه (یک سی سی دارو و 19 سی سی آب مقطر) و شیوه ی مصرف آن به بیماران آموزش داده شد. حتی، برای بیمارانی، که در یادگیری دشواری داشتند یا بی سواد بودند، از روش نمایشی استفاده شد. بیماران هر بار پنج سی سی از محلول را دهانشویه می کردند و زمان مصرف دارو یک ماه، چهار بار در روز پس از غذا و پیش از خواب بود، که هر بار به مدت یک دقیقه به درازا می کشید و تا 30 دقیقه پس از آن، از خوردن و آشامیدن خودداری می شد (10).

گروه دوم، با ادکورتیل (تریامسینولون در اورابیس) ساخت شرکت Bristol-Myerssquibb دوبلین ایرلند درمان گردیدند. زمان مصرف دارو یک ماه، چهار بار در روز، که پس از غذا و پیش از خواب، لایه ای نازک از خمیر بر روی آسیب گذاشته می شد و تا 30 دقیقه از خوردن و آشامیدن خودداری می گردید.

ارزیابی گزارش در پایان درمان به روش، افزایش اندازه ی آسیب، تغییر نکردن شکل، بهبود تا 50 درصد از نظر اندازه با ترمیم، بهبود بیشتر از 50 درصد و حذف کامل آسیب بود. در پایان، پس از گذشت یک ماه، بیماران دوباره از گستردگی آسیب و شدت درد بررسی شدند. در پایان، با آزمون

آماری Paired T- test، اندازه ی آسیبها و شدت درد در هر گروه در پیش و پس از درمان، و با آزمون مان-ویتنی شدت درد آسیب در دو گروه مقایسه گردیدند.

یافته ها

این بررسی بر روی 60 بیمار مبتلا به لیکن پلان دهانی (46 زن و 14 مرد) انجام گرفت.

بیماران به روش تصادفی به دو گروه 30 نفره بخش شدند. میانگین سن بیماران، 46/8 سال بود، که در گروهی، که با دهانشویه ی تریامسینولون 0/2 درصد درمان می شدند، 48/2 سال و در گروه درمان شده با ادکورتیل (تریامسینولون در اورابیس)، 45/4 سال بود.

شمار 22 نفر (73/3 درصد) از بیماران درمان شده با دهانشویه و 24 نفر (80 درصد) از بیماران درمان شده با ادکورتیل (تریامسینولون در اورابیس) درگیری بیشتر از یک ناحیه را نشان می دادند.

شیوع آسیب در گروه مصرف کننده ی دهانشویه، به ترتیب، 80 درصد در گونه ها، 26 درصد در لبها، 10 درصد در لثه و شش درصد در زبان بود و در گروه مصرف کننده ی خمیر، به ترتیب، 87 درصد گونه ها، 28 درصد لب و 15 درصد در لثه ها گزارش شد.

در گروهی، که از دهانشویه استفاده می کردند، چهار نفر پس از یک ماه استفاده، بهبود کامل پیدا کردند و درمانشان قطع شد و 26 نفر دیگر، که 87 درصد بیماران این گروه را تشکیل می دادند، بهبود بیشتر از 50 درصد را نشان دادند. همچنین، میانگین اندازه ی آسیبها در پیش از درمان در این گروه، 457/26 میلی متر مربع و میانگین اندازه ی آسیبها پس از درمان، 67/86 میلی متر مربع بود، که از لحاظ آماری این تفاوت معنادار بود ($p < 0/001$) و اثر مثبت دارو در این گروه در پیش و پس از درمان تایید شد.

در گروهی، که از ادکورتیل (تریامسینولون در اورابیس) استفاده می کردند نیز، چهار نفر پس از یک ماه استفاده، بهبود کامل پیدا کردند و درمانشان قطع شد و 24 نفر، که 70/1 درصد بیماران این گروه را تشکیل می دادند، بهبود بیشتر از 50 درصد و دو نفر بهبود کمتر از 50 درصد را نشان داد. همچنین، میانگین اندازه ی آسیبها در پیش از درمان در این گروه، 338/26 میلی متر مربع و میانگین اندازه ی آسیبها پس از درمان، 88/8 میلی متر مربع بود، که از لحاظ آماری این تفاوت معنادار گزارش شد ($p < 0/001$) و اثر مثبت این دارو نیز، در پیش و پس از درمان تایید گردید.

بحث

از آنجا که، لیکن پلان دهانی، به ویژه گونه‌ی آروزویو، آتروفیک و نیز بولوز آن تا سال‌ها می‌تواند باعث درد و آزار بیماران شود، تسکین درد و سوزش آن از اهمیتی ویژه برای بالا بردن کیفیت زندگی این بیماران برخوردار است. با توجه به این امر، استفاده از سودمندی داروها در برابر عوارض جانبی آنها باعث شده است، که بررسی‌های زیاد با استفاده از انواع دارو برای مهار این بیماری انجام گیرد.

نمونه‌ای از داروهای مورد استفاده برای درمان لیکن پلان آروزویو، کورتیکواستروئیدهای موضعی هستند، که از میان آنها، محلول دهانشویه‌ی تریامسینولون 0/2 درصد و نیز خمیر موضعی ادکورتیل (تریامسینولون در اورابیس) را می‌توان نام برد، که در این پژوهش به بررسی مقایسه‌ای اثر درمانی آنها بر آسیب‌های لیکن پلان دهانی پرداخته شد.

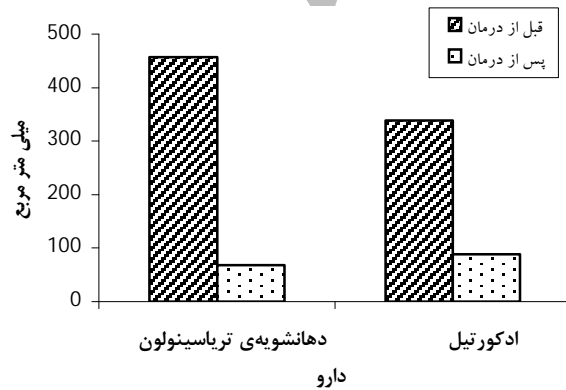
در این بررسی، 73 درصد از بیمارانی، که از دهانشویه‌ی تریامسینولون 0/2 درصد استفاده می‌کردند، درد و سوزش آنها کاملاً از میان رفت و 27 درصد دیگر هم، کاهش درد و سوزش را نشان دادند. همچنین، بیشترین تغییر علائم به گونه‌ی بهبود آسیب بیشتر از 50 درصد گزارش شد، که نشان‌دهنده‌ی اثر خوب دارو در مهار بیماری بود.

نتایج این بررسی همانند نتایج بررسی‌های صاحب جمعی و همکاران بود، به گونه‌ای، که آنها در بررسی خود به این نتیجه رسیدند، که دهانشویه‌ی تریامسینولون در بهبود آسیب‌ها و کاهش درد و سوزش بیماران موثر و سودمند است⁽⁹⁾.

نتایج درباره‌ی افرادی، که ادکورتیل (تریامسینولون در اورابیس) را به عنوان دارو دریافت می‌کردند، نشان‌دهنده‌ی از میان رفتن کامل درد و سوزش در 66/6 درصد موارد و کاهش درد و سوزش در افراد دیگر بود. همچنین، بیشترین تغییر علائم به گونه‌ی بهبود آسیب بیشتر از 50 درصد بود، که اثر مثبت دارو در درمان و مهار بیماری را نشان می‌داد.

اما اختلاف معنادار در درمان و کاهش اندازه‌ی آسیب‌ها و از میان رفتن درد و سوزش در میان دو گروه ادکورتیل (تریامسینولون در اورابیس) و دهانشویه‌ی 0/2 درصد تریامسینولون به دست نیامد. اثر مثبت دهانشویه‌ی تریامسینولون 0/2 درصد و خمیر ادکورتیل (تریامسینولون در اورابیس) در درمان آسیب‌های آروزویو و آتروفیک لیکن پلان می‌تواند به دلیل از دست رفتن سد دفاعی

با استفاده از آزمون تی مشخص شد، که اختلافی معنادار در میزان کاهش اندازه‌ی آسیب‌های دو گروه و درمان آنها به دنبال مصرف دهانشویه‌ی تریامسینولون 0/2 درصد و ادکورتیل (تریامسینولون در اورابیس) وجود ندارد ($p=0/54$) (نمودار 1).



نمودار 1: میانگین اندازه‌ی آسیب‌ها در پیش و پس از درمان در دو گروه

میانگین درد و سوزش بیماران، که با VAS سنجیده شد، در گروهی که از دهانشویه‌ی تریامسینولون 0/2 درصد استفاده می‌کردند، در پیش از درمان، 8/6 و پس از آن دو بود، که با استفاده از آزمون تی آشکار گردید، که اختلافی معنادار میان درد و سوزش بیماران در پیش و پس از مصرف دهانشویه وجود دارد ($p<0/001$). همچنین، میانگین درد و سوزش بیماران در گروهی که از ادکورتیل (تریامسینولون در اورابیس) استفاده می‌کردند، در پیش از درمان هشت و پس از آن، یک بود، که با استفاده از آزمون تی روشن گردید، که اختلاف معناداری میان درد و سوزش بیماران در پیش و پس از مصرف ادکورتیل وجود دارد ($p<0/001$). با استفاده از آزمون نامعاری مان-ویتنی آشکار گردید، که اختلافی معنادار در کاهش درد و سوزش بیماران دو گروه استفاده‌کننده‌ی دهانشویه‌ی تریامسینولون 0/2 درصد و ادکورتیل و (تریامسینولون در اورابیس) وجود ندارد ($p=0/73$) (جدول 1).

جدول 1: مقایسه‌ی P. Value میانگین VAS پیش و پس از مصرف دارو در دو گروه

گروه	شمار	میانگین شدت درد پیش از درمان	میانگین شدت درد پس از درمان	P. Value
دهانشویه	15	8/6	2	0/73
خمیر ادکورتیل	15	8	1	

مخاط دهان که لایه‌ای خاردار است. داروها در نبود این سد دفاعی به خوبی جذب می‌شوند و نیز، به دلیل ویژگی ضد التهابی کورتیکواستروئیدها، که تریامسینولون نیز، جزو آن است، بازسازی آسیب‌ها زودتر انجام می‌شوند. اثرات ضد التهابی کورتیکواستروئیدها، ناشی از اثر بر روی غلظت توزیع و کارکرد لکوسیت‌های محیطی و اثر مهاری آنها بر روی فعالیت فسفولیپاز A2 است. پس از استفاده از کورتیکواستروئیدها، شمار لکوسیت‌ها (سلول‌های T و B) منوسیت‌ها، ائوزینوفیل‌ها و بازوفیل‌های در گردش خون محیطی کاهش می‌یابد⁽¹²⁾.

کاهش در لکوسیت، مونوسیت‌ها، ائوزینوفیل‌ها و بازوفیل‌های موجود در گردش، ناشی از حرکت آنها از بستر عروقی به بافت‌های لنفاوی است. همچنین، کورتیکواستروئیدها کارکرد لکوسیت‌ها و ماکروفاژهای بافتی را مهار می‌کنند، به ویژه، اثر آنها بر روی ماکروفاژها آشکار بوده و توانایی آنها را برای فاگوسیتوز و تولید اینترلوکین 1، پیروژن‌ها، کلاژناز، الاستاز، فاکتور نکروز تومور و فعال‌کننده‌ی پلاسمینوژن کاهش می‌دهد. لکوسیت‌ها هم اینترلوکین 2 کمتری تولید می‌کنند و افزون بر اثر بر روی کارکرد لکوسیت‌ها، پاسخ التهابی را نیز، با کاهش ساخت پروستاگلاندین و لکوترین، که خود ناشی از فعال شدن فسفولیپاز A2 است، تحت تاثیر قرار می‌گیرند. همچنین، این داروها، در تماس مستقیم با عروق، باعث تنگی عروق می‌شوند، که در کمتر شدن التهاب موثر هستند⁽¹²⁾.

خمیر موضعی تریامسینولون، که به گونه‌ای گسترده برای درمان لیکن پلان دهانی به کار گرفته می‌شود. کاربرد این خمیر با فرمول خاص بر روی مخاط برای بیشتر بیماران دشوار می‌باشد و

شماری زیاد از بیماران، در فرایند بررسی‌های گذشته، از حالت چسبندگی‌ای که در مخاط خود احساس می‌کردند، ناخرسند بودند⁽⁹⁾. استفاده از دارویی مانند دهانشویه‌ی تریامسینولون 0/2 درصد در مقایسه با آن، به دلیل استفاده‌ی آسان در همه‌ی نقاط دهان، به ویژه نواحی پشتی و جلوگیری از بروز آسیب‌ها در دیگر نقاط حفره‌ی دهان، سودمندی‌ها و اثرات مثبت بیشتر در درمان بیماران دارد⁽⁹⁾.

ترکیب آن به آسانی از راه مخلوط کردن آمپول تریامسینولون با آب مقطر بی‌هرگونه ماده‌ی محافظ و یا طعم‌دهنده فراهم می‌شود، که امکان استفاده‌ی آسان و موثر آن را برای همه بیماران فراهم می‌آورد. همچنین، ساخت داخلی آمپول تریامسینولون، بیماران را از دشواری‌هایی، چون قطع دارو و دسترسی سخت و هزینه‌های گزاف داروهای خارجی رها می‌سازد. با توجه به بررسی انجام شده، می‌توان چنین نتیجه‌گیری کرد، که دهانشویه‌ی تریامسینولون، دارویی سودمند برای درمان لیکن پلان به شمار می‌آید.

نتیجه‌گیری

این بررسی، مصرف ادکورتیل و دهانشویه‌ی 0/2 درصد تریامسینولون را در بهبود آسیب‌های بیماران و نیز، درد و سوزش آنها سودمند نشان داد. ویژگی‌هایی، مانند تولید درونی آمپول تریامسینولون، دسترسی آسان بیماران به آن، ترکیب ساده‌ی دهانشویه و استفاده‌ی آسان بیماران و نیز، دسترسی به نواحی پشتی دهان و جلوگیری از بروز آسیب‌های تازه در نقاط دیگر دهان، دهانشویه‌ی تریامسینولون 0/2 درصد را به عنوان یک داروی سودمند در مهار علایم لیکن پلان دهانی مشخص می‌نماید.

References

1. Neville BW, Damm DD, Carl MA. Oral and maxillofacial pathology. 2nd ed. Philadelphia: W.B. Saunders Co; 2002 .p. 680- 685.
2. Glick M, Greenberg M. Burket's oral medicine, diagnosis and treatment. 10th ed. Hamilton: BC Decker Inc; 2003 .p. 107-110.
3. Regezi JA, sciubba JJ, Jordan RCK. Oral pathology clinical pathologic correlations. 4th ed. USA: Elsevier Saunders; 2003. p. 92-97.
4. Eversole LR. Clinical outline of oral pathology. 3rd ed. Hamilton: BC Decker Inc; 2002 .p. 22-23.
5. Kaliakatsou F, Hodgson TA, Lewsey JD, Hegarty AM, Murphy AG, Porter SR. Management of recalcitrant ulcerative oral lichen planus with topical tacrolimus. J Am Acad Dermatol 2002; 46: 35-41.
6. Olivier V, Lacour JP, Mousnier A, Garraffo R, Monteil RA, Ortonne JP. Treatment of chronic erosive oral lichen planus with low concentrations of topical tacrolimus: an open prospective study. Arch Dermatol 2002; 138:1335-1338.
7. Petruzzi M, De Benedittis M, Grassi R, Cassano N, Vena G, Serpico R. Oral lichen planus: a preliminary clinical study on treatment with tazarotene. Oral Dis 2002; 8: 291-295.
8. Liu ZW, Lin TN, He GZ. Research of compound cyclosporin A mouthwash in the treatment of oral lichen planus. Hunan Yi Ke Da Xue Xue Bao 2000; 25: 183-184.
9. Sahebamee M, Rabiee M. The effect of triamcinolone mouth rinses in the treatment of oral lichenplanus. J Guilan Univ of Med Sci 2003; 12: 1-5.
10. Buajeeb W, Poburksa C, Kraivaphan P. Efficacy of fluocinolone acetonide gel in the treatment of oral lichen planus. Oral Surg Oral Med Oral Pathol Oral Radiol Endod 2000; 89: 42-45.
11. Gonzalez-Moles MA, Morales P, Rodriguez-Archilla A, Isabel IR, Gonzalez-Moles S. Treatment of severe chronic oral erosive lesions with clobetasol propionate in aqueous solution. Oral Surg Oral Med Oral Pathol Oral Radiol Endod 2002; 93: 264-270.
12. Katzung BG. Basic and clinical pharmacology. 6th ed. London: Elsevier Saunders; 1995. p. 545-546.