

بروز نشانگرهای HER2/neu و α SMA در کارسینوم سلول سنگفرشی دهان

صفورا سیفی*، شهریار شفايي**

* استادیار گروه آسیب شناسی دهان، فک و صورت و مرکز تحقیقات سلولی - مولکولی، دانشکده‌ی دندانپزشکی دانشگاه علوم پزشکی و خدمات بهداشتی درمانی بابل
 ** استادیار گروه پاتولوژی دانشکده‌ی پزشکی دانشگاه علوم پزشکی و خدمات بهداشتی درمانی بابل

چکیده

بیان مساله: کارسینوم سلول سنگفرشی شایع ترین سرطان دهان است اما پاتوژنز آن کاملاً شناخته شده نیست. HER2/neu پروتوانکوژنی دارای سکانس همولوگ با فاکتور رشد اپیدرمال است. α SMA اکتین اختصاصی ماهیچه‌ی صاف بوده که بیانگر وجود میوفیبروبلاست‌ها در استرومای این سرطان دهان است.

هدف: هدف از این پژوهش، بررسی بیان نشانگرهای HER2/neu (آبی تلیالی) و α SMA (استرومایی) در کارسینوم سلول سنگفرشی دهان بود.
مواد و روش: در این بررسی گذشته نگر، شمار 18 بلوک پارافینه کارسینوم سلول سنگفرشی و 10 نمونه مخاط طبیعی دهان (به عنوان شاهد) با استفاده از نشانگرهای HER2/neu و α SMA با روش ایمونوهیستوشیمی رنگ آمیزی گردیدند. شدت و درصد رنگ پذیری سلول‌های اپی تلیالی تومورال و بررسی کیفی رنگ پذیری میوفیبروبلاست‌ها به ترتیب با نشانگرهای بالا در نظر گرفته شد. نتایج با آزمون‌های کاپا (Kappa) و ایکس دو (X^2) واکاوی گردید.

یافته‌ها: از 18 نمونه کارسینوم سلول سنگفرشی تنها 3 مورد با نشانگر Her2/neu و 12 نمونه با α SMA، مثبت و در مخاط طبیعی دهان تنها یک نمونه با Her2/neu مثبت و هر 10 نمونه با α SMA منفی بودند. اختلاف آماری در بیان α SMA در کارسینوم سلول سنگفرشی و مخاط طبیعی دهان معنادار بود ($p = 0/002$). اما این اختلاف در بیان HER2/neu در کارسینوم سلول سنگفرشی و مخاط طبیعی دهان معنادار نبود ($p > 0/05$).

نتیجه گیری: از نتایج بررسی کنونی به نظر می‌رسد، که پروتئین α SMA نقشی موثر در پاتوژنز و رفتار تهاجمی کارسینوم سلول سنگفرشی دهان دارد اما HER2/neu نقشی عمده در پاتوژنز این سرطان دهان ندارد.

واژگان کلیدی: کارسینوم سلول سنگفرشی، HER2/neu، α SMA، میوفیبروبلاست

درآمد

کارسینوم سلول سنگفرشی شایع ترین گونه‌ی سرطان دهان است، که تقریباً 91 درصد کل بدخیمی دهان را تشکیل می‌دهد⁽¹⁾ و شیوع آن مستقیماً با مصرف الکل و کشیدن سیگار در پیوند است⁽²⁾. این کارسینوم چند عاملی بوده و هر دو دسته‌ی عوامل درونی و بیرونی ممکن است در ایجاد آن موثر باشد. عوامل بیرونی همچون دود تنباکو، الکل، سیفلیس، نور خورشید و عوامل درونی همچون سوء تغذیه و کم خونی فقر آهن است. به نظر می‌رسد توارث نقش موثر و برجسته‌ای در ایجاد کارسینوم دهان ندارد⁽³⁾. شیوع سرطان دهان در نواحی گوناگون دنیا متفاوت است و در کشورهای در حال توسعه نسبت به توسعه یافته شیوع بیشتری دارد⁽⁴⁾.

با وجود کاربرد درمان‌های ترکیبی جراحی، رادیوتراپی، شیمی درمانی، طول زندگی پنج ساله‌ی بیماران تنها حدود 40 درصد است و برخی از بیماران در اثر آسیب سرطانی ثانویه می‌میرند⁽⁵⁾. گرچه جراحی هنوز یک روش درمانی مناسب بوده اما دارای عوارضی همچون درد مزمن، مشکل در بلع و صحبت کردن و نقص‌های ایجاد کننده‌ی بد شکل است⁽⁶⁾. رادیوتراپی و شیمی درمانی نیز دارای اثرات ضد تومورال بوده اما به آسیب رسانی به بافت طبیعی می‌انجامد⁽⁷⁾.

درک بهتر ساز و کارهای مولکولی و تشخیص توانایی انکوژن‌ها در کارسینوم سلول سنگفرشی دهان موجب روش‌های درمانی کمکی تازه (درمان مولکولی هدف) در بیماران مبتلا به سرطان دهان می‌گردد^(8,9)، که دارای عوارض کمتری نسبت به روش‌های درمانی دیگر است⁽¹⁰⁾.

HER2/neu پروتئین‌کوژنی دارای سکانس همولوگ با گیرنده‌ی فاکتور رشد اپیدرمال است و افزایش بیان آن در بسیاری از سرطان‌ها دیده شده و موجب برنامه‌های درمانی ضد سرطانی شده است⁽⁹⁾. ژن HER2/neu بر روی کروموزوم 17 قرار گرفته و در خانواده‌ی گیرنده‌ی تیروزین کیناز عامل رشدی اپیدرمال یافت می‌شود، که با پیش آگهی بالینی و پاسخ به درمان ضعیف در انواع گوناگونی از تومورها در پیوند است⁽¹¹⁾. اهمیت افزایش بیان ERBB2 در سرطان پستان توسط اثرات ایمونوتراپی با هرسپتین نشان داده شده⁽¹²⁾ اما نقش آن در پاتوژنز، درمان و تعیین پیش آگهی کارسینوم سلول سنگفرشی دارای نتایج ضد و نقیض است. میوفیبروبلاست‌ها سلول‌هایی با ویژگی سلول‌های ماهیچه‌های

صاف و فیبروبلاست‌ها هستند، که توانایی ترشح سایتوکاین‌ها، کموکاین، پروستوگلاندین، عوامل رشدی و اجزای ماتریکس و نیز، نقش‌های کلیدی در فرایندهای التهاب، رشد، ترمیم و سرطان دارند⁽¹³⁾.

در حفظ بافت‌های اپی تلیالی به استروما نیاز است، هنگامی که اپی تلیوم دچار تغییرات نئوپلاستیک گردد به دنبال آن استروما نیز تغییر می‌کند. از تغییرات اصلی استروما تبدیل فیبروبلاست به میوفیبروبلاست توسط سایتوکاین‌های ترشح شده از سلول‌های تومورال است⁽¹⁴⁾. ویا (Weiya) و همکاران، نقش HER2/neu را در پاتوژنز و درمان سرطان دهان تایید کردند⁽¹⁵⁾، اما خان (Khan) و همکاران، با روش ایمونوهیستوشیمی و FISH نبود بیان پروتئینی و ژنی HER2 را در کارسینوم سلول سنگفرشی دهان گزارش کردند⁽¹⁶⁾. بیشتر پژوهش‌های بررسی شده، نقش αSMA را در پاتوژنز و درمان مولکولی هدف در این سرطان دهان تایید نمودند⁽¹³⁾.

پژوهش کنونی، با هدف بررسی دو نشانگر اپی تلیالی HER2/neu و استرومایی αSMA جهت بررسی عوامل موثر در پاتوژنز کارسینوم سلول سنگفرشی دهان با روش رنگ آمیزی ایمونوهیستوشیمی انجام شده است.

مواد و روش

این پژوهش از گونه‌ی گذشته نگر و به روش مقطعی انجام شد. برای انجام پژوهش کنونی، نمونه‌های بایگانی گروه آسیب شناسی فک و دهان و صورت دانشکده‌ی دندانپزشکی، دانشگاه علوم پزشکی بابل در یک دوره‌ی 5 ساله بررسی و نمونه‌ها با تشخیص کارسینوم سلول سنگفرشی دهان در نظر گرفته شدند. همچنین، برای تکمیل شمار نمونه‌ها از بایگانی آزمایشگاه آسیب شناسی بیمارستان شهید بهشتی بابل استفاده گردید.

اطلاعات بالینی همچون سن، جنس، محل ضایعه از پرونده‌ی بیماران بیرون آورده شد. در مجموع پرونده‌هایی که دارای اطلاعات کامل و کافی از متغیرهای مورد بررسی بودند و بلوک‌های مربوطه که دارای فیکساسیون کامل و بافت کافی بوده و ویژگی‌های میکروسکوپی کارسینوم سلول سنگفرشی را بر پایه‌ی تعریف نویل (Neville)⁽³⁾ داشتند، انتخاب گردیدند. نمونه‌های دارای فیکساسیون نامناسب، مناطق وسیع خونریزی و نکروز از بررسی حذف گردیدند و در مجموع 18 بلوک پارافینه‌ی

Archive of SID

HER2/neu و α SMA مثبت) و شاهد منفی برای HER2/neu (سرم غیرایمونیزه‌ی موش با از میان بردن آنتی بادی آغازین) و برای α SMA استفاده از بافر PBS با pH=7/4 به جای آنتی بادی منوکلونال بود. همچنین، 10 نمونه مخاط طبیعی دهان به عنوان گروه شاهد در نظر گرفته شد. همه‌ی اسلایدهای رنگ آمیزی شده توسط آسیب شناس با میکروسکوپ نوری اولامپوس (Olympus (BX 51)) با بزرگ‌نمایی 40 برابر دیده شد. در ارتباط با شمار سلول‌های رنگ گرفته شده با HER2/neu، غشای سلول‌های اپی تلیالی رنگ پذیر شده‌ی تومورال در 4 گروه ثبت گردید، که شامل رنگ ناپذیری، رنگ پذیری ضعیف، ضعیف تا متوسط و شدید بود. روی هم رفته، رتبه‌ی نهایی بر پایه‌ی میانگین شدت و درصد غشای سلول‌های اپی تلیال تومورال رنگ پذیر شده به شرح زیر بود.

رتبه‌ی صفر (-): رنگ ناپذیری یا رنگ پذیری ضعیف و ناکامل غشای سلول‌های اپی تلیالی در صورتی که در کمتر از 10 درصد سلول‌های اپی تلیال تومورال مشاهده شود.

رتبه‌ی 1 (-): رنگ پذیری ضعیف و ناکامل غشای سلول‌های اپی تلیال تومورال، در صورتی که در بیشتر از 10 درصد سلول‌های اپی تلیال رنگ پذیر شده باشد.

رتبه‌ی 2 (+): رنگ پذیری ضعیف تا متوسط غشای سلول‌های اپی تلیالی که رنگ پذیری در بیشتر از 10 درصد سلول‌های اپی تلیالی تومورال دیده شود.

رتبه‌ی 3 (++) : رنگ پذیری شدید غشای سلول‌های اپی تلیال در صورتی که در بیشتر از 10 درصد سلول‌های اپی تلیالی تومورال دیده شود⁽¹⁷⁾.

در مورد نشانگر α SMA نیز شمارش سیتوپلاسم میوفیبروبلاست‌های رنگ گرفته در کارسینوم سلول سنگفرشی در مجاورت جزایر و صفحه‌های تومورال به گونه‌ی کیفی در 10 محدوده‌ی میکروسکوپی بررسی و میانگین آن در نظر گرفته شد. سلول‌های آندوتلیال دیواره‌ی عروق خونی در ارزیابی رنگ پذیری با α SMA منظور نگردید و به عنوان شاهد مثبت درونی در نظر گرفته شد. رتبه بندی نتایج با α SMA به گونه‌ی زیر انجام شد⁽¹⁸⁾:

منفی (صفر): رنگ ناپذیری با α SMA، اسکنتی (Scanty) (یک): رنگ پذیری پراکنده و کم میوفیبروبلاست‌ها با α SMA، ابادندت (Abundant) (دو): رنگ پذیری منتشر و زیاد میوفیبروبلاست‌ها با α SMA.

مربوط به کارسینوم سلول سنگفرشی دهان انتخاب شدند. به دلیل کم بودن نمونه‌های مرتبط با کارسینوم سلول سنگفرشی، نمونه‌هایی که از طریق بیوپسی انسینال (Incisional) فراهم شده بودند، نیز در بررسی وارد گردیدند. از هر بلوک پارافینه برش 4 میکرونی فراهم و با روش هماتوکسیلین-ائوزین رنگ آمیزی و دوباره بررسی و تایید شد. سرانجام بلوک‌های مناسب از هر آسیب انتخاب و از هر یک، برش 3 میکرونی فراهم گردید. ایمونوهیستوشیمی با روش استاندارد آویدین بیوتین پراکسیداز (Avidin Biotin Peroxidase) انجام گرفت.

روش رنگ آمیزی

در آغاز، بافت‌های برش داده شده 18 ساعت در 37 درجه‌ی سانتی گراد نگهداری شد و سپس 20 دقیقه در 80 درجه‌ی سانتی گراد قرار داده و پس از آن وارد گزلیل کرده و از درجه‌های گوناگون الکل عبور داده و سپس در آب مقطر گذاشته شد. بافت‌های آبدی شده جهت فرآیند بازیافت آنتی ژن (Antigene retrieval) در درون یک جار دارای بافرسیترات وارد اتوکلاو با دمای 70 تا 80 جهت HER2/neu (121 درجه‌ی سانتی گراد با فشار 2 اتمسفر) و جهت α SMA قرار داده شد. پس از خاموش کردن اتوکلاو، نمونه‌ها از آن بیرون آورده و درون بافت سیترات گذاشته شد. برای از میان بردن اتصالات غیر اختصاصی آنتی بادی با آنتی ژن‌های بافتی یک تا دو قطره محلول Dual endogen enzyme block را به مدت 5 تا 10 دقیقه ریخته و در درون بافر سیترات قرار داده شد. سپس یک تا دو قطره آنتی بادی آغازین Anti HER2/neu (Clone cerbB2, A/S, Glostrup, Denmark) و جهت α SMA یک تا دو قطره آنتی بادی آغازین Anti α SMA (clone 1A4, A/S, DAKO, Glostrup, Denmark) با محلول غلیظ آنتی هیومن پلی کلونال خرگوش و با رقت 0/01 به مدت 30 دقیقه روی بافت ریخته شد. پس از آن، اسلایدها را به گونه‌ای جداگانه تحت اثر HRP (آنتی بادی ثانویه)، DAB (کروموزن) (جهت واکنش رنگی) و هماتوکسیلین مایرز (رنگ پذیری زمینه) قرار داده و پس از هر مرحله با بافر سیترات شست و شو شد و اسلایدها را تحت اثر الکل و گزلیل قرار داده و چسب اتلان زده شد.

شاهد مثبت برای هر دو نشانگر کارسینوم مجرای پستان

Archive of SID

جدول 1 رنگ آمیزی ایمنوهیستوشیمی در مخاط نرمال دهان و کارسینوم سلول سنگفرشی با SMA و HER2/NEU

شمار	SMA (+)	HER2/neu (+)	گونه‌ی نمونه
10	صفر	1	مخاط نرمال دهان
18	12	3	کارسینوم سلول سنگفرشی

جدول 2 رتبه‌ی رنگ آمیزی ایمنوهیستوشیمی با HER2/NEU و SMA در کارسینوم سلول سنگفرشی

رتبه‌ی 1 (-)	رتبه‌ی 2 (+)	رتبه‌ی 3 (++)	گونه‌ی آسیب
15	3	صفر	کارسینوم سلول سنگفرشی با HER2/NEU
6	4	8	کارسینوم سلول سنگفرشی با SMA

نتایج پژوهش در مورد دو نشانگر به گونه‌ی جداگانه با استفاده از نرم افزار SPSS17 مثبت و با آزمون‌های کاپا (Kappa) و ایکس دو (χ^2) واکاوی گردید.

یافته‌ها

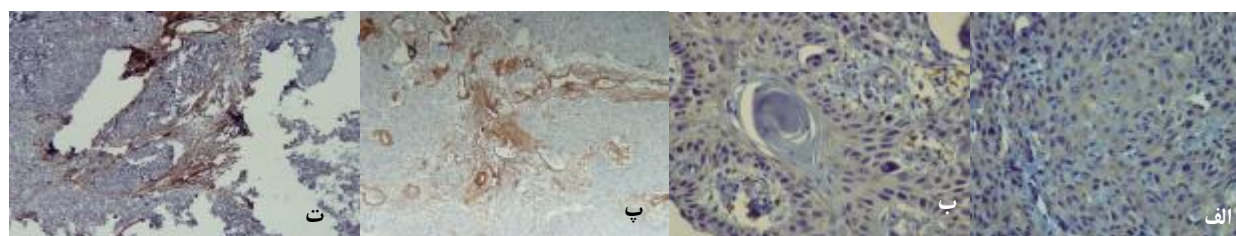
در این پژوهش، از 18 نمونه‌ی کارسینوم سلول سنگفرشی دهان 12 مورد در جنس مذکر و 6 مورد در جنس مونث و میانگین سنی بیماران (6 ± 51 سال) بود. از نظر جای آسیب 8 نمونه در زبان، 4 مورد در لثه، 2 نمونه در مخاط باکال، 2 مورد در ریج آلوترلر، یک نمونه در کف دهان و 1 مورد در رترومولر پد گزارش گردید.

در همه‌ی موارد کارسینوم سلول سنگفرشی درجه‌ی تمایز خوب تا متوسط (درجه‌ی یک و دو) دیده شد و هیچ کارسینوم تمایز نیافته‌ای و با (درجه‌ی سه) گزارش نگردید. به دلیل اینسیژنال بودن برخی از نمونه‌ها، مشخص کردن درجه دقیق شدنی نبود.

در بررسی یافته‌های ایمنوهیستوشیمی، رنگ پذیری قهوه‌ای غشای سلول‌های اپی تلیالی (درصد و شدت) با نشانگر HER2/neu، مثبت در نظر گرفته شد. تنها در یک نمونه مخاط طبیعی دهان رنگ پذیری مثبت با (رتبه‌ی 2) HER2/neu گزارش گردید اما در همه‌ی موارد رنگ ناپذیری با αSMA در استرومای

کارسینوم سلول سنگفرشی دیده شد. تنها سلول‌های آندوتلیال دیواره‌ی عروق خونی با αSMA رنگ پذیری مثبت نشان دادند. در سه نمونه از کارسینوم سلول سنگفرشی دهان، رنگ پذیری مثبت غشائی با HER2/neu (Score2) دیده شد و 15 مورد دیگر از نظر رنگ‌پذیری منفی در نظر گرفته شدند، که شامل 5 مورد (رتبه‌ی 1) و 10 مورد (رتبه‌ی صفر) بودند (نگاره‌ی 1-الف و ب) (جدول 1 و 2) از 18 نمونه کارسینوم سلول سنگفرشی در هیچ موردی افزایش بیان Overexpression یا رتبه‌ی 3 با HER2/neu دیده نشد.

در مورد نشانگر αSMA، رنگ پذیری قهوه‌ای سیتوپلاسم میوفیبروبلاست‌های استروما در 12 نمونه (66/7 درصد) از موارد کارسینوم سلول سنگفرشی دهان دیده شد، که 8 مورد رتبه‌ی 2 و 4 مورد رتبه‌ی یک داشتند و رتبه‌ی صفر در 6 نمونه دیده شد (نگاره‌ی 1 پ و ت) (جدول 1 و 2). بیان αSMA بیشتر در میوفیبروبلاست‌های میان و پیرامون جزایر نئوپلاستیک مشاهده گردید و در نمونه‌هایی که به عنوان واکنش استرومایی، افزایش ارتشاح سلول‌های آماسی دیده شده، بیان αSMA کاهش داشت و یا بیان نداشتن آن آشکار شد. ارتباطی در بیان HER2/neu در سلول‌های اپی تلیالی تومورال کارسینوم سلول سنگفرشی و بیان SMA در استرومای تومورال یافت نشد ($p = 0/18$)، $Kappa = 0/182$. اختلاف آماری در بیان αSMA در کارسینوم سلول سنگفرشی و مخاط طبیعی دهان معنادار گزارش گردید.



نگاره‌ی 1 الف رنگ آمیزی ایمنوهیستوشیمی با نشانگر در کارسینوم سلول سنگفرشی رتبه‌ی 2 با بزرگ‌نمایی 40 برابر (HER2/neu) ب رنگ آمیزی ایمنوهیستوشیمی با نشانگر در کارسینوم سلول سنگفرشی رتبه‌ی یک با بزرگ‌نمایی 40 برابر (HER2/neu) پ رنگ آمیزی ایمنوهیستوشیمی با نشانگر در کارسینوم سلول سنگفرشی رتبه‌ی سه با بزرگ‌نمایی 10 برابر (αSMA) ت رنگ آمیزی ایمنوهیستوشیمی با نشانگر در کارسینوم سلول سنگفرشی αSMA، رتبه‌ی دو با بزرگ‌نمایی 10 برابر

Archive of SID

به عنوان ابزار کمکی در تهاجم سرطان دهان به بافت طبیعی پیرامون است⁽²⁰⁾.

افزایش بیان HER2/neu در بسیاری از سرطان‌ها همچون کارسینوم پستان دیده شده اما در بررسی‌های گوناگون باورهای ناهمخوانی در بیان HER2/neu در سرطان دهان وجود دارد^(13، 15 و 16).

از آنجا که در پژوهش کنونی تنها در سه مورد کارسینوم سلول سنگفرشی رتبه‌ی دو دیده شد به گونه‌ای نتایج بررسی بیانگر نقش نداشتن HER2/neu یا نقش بسیار ناچیز آن در فرآیند کارسینوزن دهان است.

ریور (River)⁽²¹⁾، فیلد (Field)⁽²²⁾، بکهاردت (Beckhardt)⁽²³⁾، خان (Khan)⁽¹⁶⁾، اکبرگ (Ekberg)⁽²⁴⁾ و انگیرو (Angiero)⁽²⁵⁾ نقش HER2/neu را در تعیین پیش‌آهنگی و درمان کارسینوم سلول سنگفرشی تایید نکردند اما ویا و همکاران، نقش HER2/neu را در این مورد تایید کردند⁽¹⁵⁾، که شاید از علت‌های اصلی تفاوت نتایج بررسی‌های بالا گونه‌ی آنتی‌بادی به کار برده شده (CerbB2-CB11-Icr16-polyclonal DAK, ...) و نبود معیارهای اختصاصی جهت رنگ‌پذیری مثبت (رنگ‌پذیری غشایی و یا سیتوپلاسمی) باشد.

در این پژوهش تنها رنگ‌پذیری غشای سلول‌های اپی‌تلیالی با HER2/neu مثبت در نظر گرفته شد، که به نظر می‌رسد در صورتی که رنگ‌پذیری سیتوپلاسمی با نشانگر HER2/neu مثبت در نظر گرفته شود به گونه‌ای نیازمند روش‌های بررسی ژنی همچون FISH و غیره در بیان HER2/neu در تایید رنگ‌پذیری سیتوپلاسمی است. HER2/neu یک نشانگر مفید جهت ایمونوتراپی در کارسینومای متاستاتیک پستان و به عنوان (Target) هدف آنتی‌بادی منوکلونال Trastuzumab (هرسپتین) بوده و هرسپتین در درمان کارسینومای پستان با افزایش بیان HER2/neu مفید است⁽²⁶⁾.

تا به امروز بیشتر پژوهش‌های انجام شده نقش اپی‌تلیوم و عوامل موثر اپی‌تلیالی را در سرطان دهان بررسی کردند⁽²⁵⁾ اما پژوهش‌های ناچیزی بر روی استروما و عوامل استرومایی در کارسینوم سلول سنگفرشی دهان انجام شده است. استروما نقشی عمده در پیشرفت سرطان دهان دارد. برخی از پژوهش‌ها رخدادهای استرومایی همچون رگسازگی، فعالیت فیبروبلاست و تمایز آن به میوفیبروبلاست و وجود پروتئین‌های استرومایی

($p = 0/002$). اما این اختلاف در بیان HER2/neu در کارسینوم سلول سنگفرشی و مخاط طبیعی دهان معنادار نبود ($p > 0/05$).

بحث

در پژوهش کنونی، افزایش بیان میوفیبروبلاستهای α SMA مثبت در 12 مورد استرومای کارسینوم سلول سنگفرشی دهان دیده شد (66/7 درصد)، اما افزایش بیان HER2/neu در سلول‌های اپی‌تلیال تومورال سرطان دهان گزارش نگردید، که به گونه‌ای بیان‌کننده‌ی نقش مهم و چشمگیر پروتئین استرومایی α SMA در پاتوژنز و پیشرفت و حالت تهاجمی کارسینوم سنگفرشی دهان است. در ایجاد سرطان دهان به دنبال تغییرات نئوپلاستیک در اپی‌تلیوم، تغییرات عمده‌ای در استروما رخ می‌دهد⁽¹⁴⁾. در پژوهش کنونی، هیچ ارتباطی در بیان HER2/neu در اپی‌تلیوم و بیان α SMA در استرومای کارسینوم سلول سنگفرشی دیده نشد ($p = 0/18$). به بیانی دیگر، HER2/neu نقش‌القاء‌کننده‌ی تبدیل فیبروبلاست به میوفیبروبلاست در استرومای سرطان دهان را ندارد و شاید دیگر اعضای خانواده‌ی عامل رشدی اپیدرمال در این زمینه موثر باشند، که نیاز به بررسی‌های گسترده‌تری دارد.

بون (Boone) و همکاران، با روش ایمونوهیستوشیمی استفاده از نشانگرهای HER2/neu، VEGF، Bcl-2 و EGFR (عامل رشدی اپیدرمال) را جهت بررسی پاتوژنز و استفاده از آنها در درمان مولکولی هدف این سرطان دهان به کار بردند. نتایج نشان داد، که افزایش بیان VEGF و EGFR در سرطان دهان، نشان‌دهنده‌ی نقش آنها در پاتوژنز این سرطان است. همچنین درمان نوین (مولکولی هدف) علیه نشانگرهای بالا را مفیدتر از HER2/neu و Bcl-2 مطرح کردند⁽¹⁹⁾.

از آنجا که روش‌های درمانی کارسینوم سلول سنگفرشی همچون جراحی، رادیوتراپی و شیمی‌درمانی هر یک دارای عوارضی است، جهت جلوگیری و یا کاهش ایجاد عوارض پس از درمان بیماران، درمان مولکولی هدف (Target Therapy) مفید به نظر می‌رسد^(6، 7 و 19).

شی (Shi) و همکاران، بیان CD34 و α SMA را در 60 نمونه کارسینومای مهاجم دهان و 20 نمونه مارژین بی‌تومور با روش ایمونوهیستوشیمی بررسی کردند. در 53 نمونه، میوفیبروبلاست‌های α SMA مثبت دیده شد. اما در هیچ یک از موارد CD34 گزارش نگردید. آنها گزارش کردند، که بیان α SMA و بیان نداشتن CD34

Archive of SID

تمایز اپی تلیوم مخاط نرمال دهان ندارد. همچنین، بیان نداشتن αSMA در مخاط طبیعی دهان و دیدن آن در کارسینوم سلول سنگفرشی بیانگر نقش میوفیبروبلاست‌ها در رفتار تهاجمی تومورال است. باور بر این بوده، که افزون بر فیبروبلاست‌ها، سلول‌های استرومایی دندرتیک و سلول‌های آندوتلیالی موجود در استرومای کارسینوم سلول سنگفرشی در طی فرآیند کارسینوژنز به میوفیبروبلاست تبدیل می‌شوند⁽³¹⁾ و برخی دیگر باور دارند، که فیبروبلاست‌های پیر موجود در بافت همبندی در طی فرآیند کارسینوژنز به میوفیبروبلاست تبدیل می‌شوند⁽³²⁾.

فرآیند تشکیل کارسینوم سلول سنگفرشی چند مرحله‌ای بوده که در اثر جایگزینی در عوامل ژنتیکی و تحت اثر عوامل محیطی و یا اثری ایجاد می‌شود. عوامل ژنتیکی گوناگونی در ایجاد سرطان دهان نقش دارند، که شناسایی این عوامل در تشخیص سریع تومور و درمان زیست شناختی اختصاصی جهت آسیب‌های نئوپلاستیک در هر بیمار موثر است. گر چه درمان‌های نوین مولکولی هدف تا به امروز به مرحله‌ی سوم کارآزمایی‌های بالینی راه نیافته‌اند اما به نظر می‌رسد چنین بررسی‌هایی در ارایه‌ی فرضیه‌های نوین جهت درمان‌های آینده‌ی سرطان دهان کمک کننده خواهد بود⁽³³⁾.

نتیجه گیری

از نتایج پژوهش کنونی، به نظر می‌رسد که پروتئین استرومایی (αSMA) نقشی عمده در فرآیند کارسینوژنز کارسینوم سلول سنگفرشی دارد اما HER2/neu اثری چندانی در این فرآیند ندارد و شاید دیگر عوامل خانواده EGFR در این فرآیند موثر باشد. همچنین، پروتئین اپی تلیالی HER2/neu نقشی در القای تمایز فیبروبلاست به میوفیبروبلاست در استرومای تومورال ندارد.

سپاسگزاری

این طرح پژوهشی با پشتیبانی معاونت محترم پژوهشی دانشگاه علوم پزشکی بابل انجام گردیده است، که به این وسیله، مراتب سپاس پژوهشگران ابراز می‌گردد.

اختصاصی همچون آنزیم‌های پروتئولیتیک، فیبرونکتین، لامینین 5 را به عنوان ویژگی‌های اصلی استرومای تومورال گزارش کردند⁽²⁸⁾. کلرمن (Kellerman) و همکاران، وجود میوفیبروبلاست‌ها را با رنگ آمیزی ایمونوهیستوشیمی با پروتئین αSMA در 83 مورد کارسینوم سنگفرشی زبان بررسی کردند. نتایج آنها بیانگر وجود میوفیبروبلاست‌ها در 60% موارد کارسینوم سلول سنگفرشی دهان (N=40) بود، که آنها نقش αSMA را در پاتوژنز کارسینوم سلول سنگفرشی بیان و استفاده از Anti αSMA را به عنوان درمان نوین کمکی در سرطان دهان تایید کردند⁽²⁹⁾.

در نتایج بررسی کنونی که در 67 درصد موارد (12 نمونه) بیان αSMA مثبت در نظر گرفته شد، که به گونه‌ای با بررسی کلرمن (Kellerman) و همکاران⁽²⁹⁾ همخوانی دارد.

وجود میوفیبروبلاست‌ها در استرومای تومورال نشان دهنده‌ی آن است، که شاید عوامل ترشح شده از سلول‌های تومورال از راه غشای پایه به بافت همبندی زیرین نفوذ کرده و در تبدیل فیبروبلاست‌ها به میوفیبروبلاست‌ها نقش داشته باشند⁽²⁷⁾.

در بررسی کنونی، در استرومای بی تومور در کارسینوم سلول سنگفرشی هیچ میوفیبروبلاست αSMA مثبتی یافت نگردید و تجمع میوفیبروبلاست‌ها در پیرامون جزایر سلولی تومورال دیده شد، که به گونه‌ای نشان دهنده‌ی نقش میوفیبروبلاست‌های استروما در رفتار تهاجمی تومورال است.

ورد (Vered) و همکاران، وجود میوفیبروبلاست‌ها را در استرومای کیست‌ها و تومورها با ادنتوزنیک با روش رنگ آمیزی ایمونوهیستوشیمی بررسی کردند و نتیجه گرفتند، که بیان میوفیبروبلاست‌ها αSMA مثبت نشان دهنده‌ی رفتار تهاجمی آسیب‌های ادنتوزنیک بوده و استفاده از درمان مولکولی هدف به عنوان روش کمکی ممکن است در درمان آسیب‌های تهاجمی‌تر مفید واقع شود⁽³⁰⁾.

در پژوهش کنونی، رنگ پذیری با HER2/neu تنها در یک نمونه از مخاط طبیعی دهان و رنگ ناپذیری با αSMA در بافت همبندی مخاط طبیعی دیده شد و تنها سلول‌های آندوتلیال دیواره‌ی عروق خونی با αSMA رنگ پذیری مثبت نشان دادند، که به نظر می‌رسد که HER2/neu نقش چندانی در فرآیند رشد و

References

1. Silverberg E, Boring CC, Squires TS. Cancer statistics, 1990. *CA Cancer J Clin* 1990; 40: 9-26.
2. Soder AI, Hopman AH, Ramaekers FC, Conradt C, Bosch FX. Distinct nonrandom patterns of chromosomal aberrations in the progression of squamous cell carcinomas of the head and neck. *Cancer Res* 1995; 55: 5030-5037.
3. Neville BW, Dam DD, Allen CM, Bouquote JE. *Oral and Maxillofacial pathology*. 3rd ed., Philadelphia: WB saunders; 2009. p. 410-412.
4. La Vecchia C, Tavani A, Franceschi S, Levi F, Corrao G, Negri E. Epidemiology and prevention of oral cancer. *Oral Oncol* 1997; 33: 302-312.
5. Day GL, Blot WJ. Second primary tumors in patients with oral cancer. *Cancer* 1992; 70: 14-19.
6. Telfer MR, Shepherd JP. Psychological distress in patients attending an oncology clinic after definitive treatment for maxillofacial malignant neoplasia. *Int J Oral Maxillofac Surg* 1993; 22: 347-349.
7. Motalebnejad M, Akram S, Moghadamnia A, Moulana Z, Omidi S. The effect of topical application of pure honey on radiation-induced mucositis: a randomized clinical trial. *J Contemp Dent Pract* 2008; 9: 40-47.
8. Le QT, Giaccia AJ. Therapeutic exploitation of the physiological and molecular genetic alterations in head and neck cancer. *Clin Cancer Res* 2003;9: 4287-4295.
9. Fong Y, Chou SJ, Hung KF, Wu HT, Kao SY. An investigation of the differential expression of Her2/neu gene expression in normal oral mucosa, epithelial dysplasia, and oral squamous cell carcinoma in Taiwan. *J Chin Med Assoc* 2008;
10. Le Tourneau C, Siu LL. Molecular-targeted therapies in the treatment of squamous cell carcinomas of the head and neck. *Curr Opin Oncol* 2008; 20: 256-263.
11. Pauletti G, Godolphin W, Press MF, Slamon DJ. Detection and quantitation of HER-2/neu gene amplification in human breast cancer archival material using fluorescence in situ hybridization. *Oncogene* 1996; 13: 63-72.
12. Fink-Retter A, Gschwantler-Kaulich D, Hudelist G, Mueller R, Kubista E, Czerwenka K, Singer CF. Differential spatial expression and activation pattern of EGFR and HER2 in human breast cancer. *Oncol Rep* 2007; 18: 299-304.
13. Muchaneta-Kubara EC, el Nahas AM. Myofibroblast phenotypes expression in experimental renal scarring. *Nephrol Dial Transplant* 1997; 12: 904-915.
14. De Wever O, Mareel M. Role of tissue stroma in cancer cell invasion. *J Pathol*; 2004: 429-447.
15. Xia W, Lau YK, Zhang HZ, Xiao FY, Johnston DA, Liu AR, et al. Combination of EGFR, HER-2/neu, and HER-3 is a stronger predictor for the outcome of oral squamous cell carcinoma than any individual family members. *Clin Cancer Res* 1999; 5: 4164-4174.
16. Khan AJ, King BL, Smith BD, Smith GL, DiGiovanna MP, Carter D, Haffty BG. Characterization of the HER-2/neu oncogene by immunohistochemical and fluorescence in situ hybridization analysis in oral and oropharyngeal squamous cell carcinoma. *Clin Cancer Res* 2002; 8: 540-548.
17. Lebeau A, Deimling D, Kaltz C, Sendelhofert A, Iff A, Luthardt B, Untch M, Löhns U. Her-2/neu analysis in archival tissue samples of human breast cancer: comparison of immunohistochemistry and fluorescence in situ hybridization. *J Clin Oncol* 2001; 19: 354-363.

Archive of SID

18. Kellermann MG, Sobral LM, da Silva SD, Zecchin KG, Graner E, Lopes MA, et al. Myofibroblasts in the stroma of oral squamous cell carcinoma are associated with poor prognosis. *Histopathology* 2007; 51: 849-853.
19. Boone J, van Hillegerberg R, Offerhaus GJ, van Diest PJ, Borel Rinkes IH, Ten Kate FJ. Targets for molecular therapy in esophageal squamous cell carcinoma: an immunohistochemical analysis. *Dis Esophagus* 2009; 22: 496-504.
20. Shi L, Sun SZ, Wang ZG. Expression of stromal CD34 and alpha-smooth muscle actin in oral invasive cancer. *Zhonghua Kou Qiang Yi Xue Za Zhi* 2006; 41: 106-107.
21. Riviere A, Wilckens C, Loning T. Expression of c-erbB2 and c-myc in squamous epithelia and squamous cell carcinoma of the head and neck and the lower female genital tract. *J Oral Pathol Med* 1990; 19: 408-413.
22. Field JK, Spandidos DA, Yiagnisis M, Gosney JR, Papadimitriou K, Stell PM. C-erbB-2 expression in squamous cell carcinoma of the head and neck. *Anticancer Res* 1992; 12: 613-619.
23. Beckhardt RN, Kiyokawa N, Xi L, Liu TJ, Hung MC, el-Naggar AK, et al. HER-2/neu oncogene characterization in head and neck squamous cell carcinoma. *Arch Otolaryngol Head Neck Surg* 1995; 121: 1265-1270.
24. Ekberg T, Nestor M, Engström M, Nordgren H, Wester K, Carlsson J, Anniko M. Expression of EGFR, HER2, HER3, and HER4 in metastatic squamous cell carcinomas of the oral cavity and base of tongue. *Int J Oncol* 2005; 26: 1177-1185.
25. Angiero F, Sordo RD, Dessy E, Rossi E, Berenzi A, Stefani M, Sidoni A. Comparative analysis of c-erbB-2 (HER-2/neu) in squamous cell carcinoma of the tongue: does over-expression exist? And what is its correlation with traditional diagnostic parameters? *J Oral Pathol Med* 2008; 37: 145-150.
26. Emi Y, Kitamura K, Shikada Y, Kakeji Y, Takahashi I, Tsutsui S. Metastatic breast cancer with HER2/neu-positive cells tends to have a morbid prognosis. *Surgery* 2002; 131: 217-221.
27. Torres-Rendon A, Roy S, Craig GT, Speight PM. Expression of Mcm2, geminin and Ki67 in normal oral mucosa, oral epithelial dysplasias and their corresponding squamous-cell carcinomas. *Br J Cancer* 2009; 100: 1128-1134.
28. Nielsen JD, Moeslund M, Wandall HH, Dabelsteen S. Influences of tumor stroma on the malignant phenotype. *J Oral Pathol Med* 2008; 37: 412-416.
29. Kellermann MG, Sobral LM, da Silva SD, Zecchin KG, Graner E, Lopes MA, et al. Mutual paracrine effects of oral squamous cell carcinoma cells and normal oral fibroblasts: induction of fibroblast to myofibroblast transdifferentiation and modulation of tumor cell proliferation. *Oral Oncol* 2008; 44: 509-517.
30. Vered M, Shohat I, Buchner A, Dayan D. Myofibroblasts in stroma of odontogenic cysts and tumors can contribute to variations in the biological behavior of lesions. *Oral Oncol* 2005; 41: 1028-1033.
31. Tuxhorn JA, Ayala GE, Smith MJ, Smith VC, Dang TD, Rowley DR. Reactive stroma in human prostate cancer: induction of myofibroblast phenotype and extracellular matrix remodeling. *Clin Cancer Res* 2002; 8: 2912-2923.
32. Proia DA, Kuperwasser C. Stroma: tumor agonist or antagonist. *Cell Cycle* 2005; 4: 1022-1025.
33. Williams HK. Molecular pathogenesis of oral squamous carcinoma. *Mol Pathol* 2000; 53: 165-172.