

بررسی تاثیرات گیاه سنگ *Tragopogon graminifolius* بر التیام زخم پوست در رت های نژاد لویس

اکبر کریمی^{*1}

(1) گروه زیست شناسی، دانشگاه پیام نور اصفهان، ایران

تاریخ پذیرش: 93/3/14

تاریخ دریافت: 92/11/4

چکیده

مقدمه: گیاه سنگ با نام علمی (*Trogopogon graminifolius*) از دیرباز تاکنون در طب سنتی مناطق لرستان و عشایر بختیاری به عنوان یک التیام دهنده زخم جهت درمان جراحات ایجاد شده در دام هایی مثل گوسفند و بز استفاده می شود. با توجه به کاربرد گیاه سنگ توسط عشایر در درمان زخم دام ها و این که ترکیبات گیاهی فاقد عوارض درمان های شیمیایی می باشند در این مطالعه از عصاره گیاه سنگ در ترمیم زخم های ایجاد شده در رت های نژاد لویس استفاده شد.

مواد و روش ها: در 45 سر رت نر بالغ با استفاده از پانچ مخصوص، زخم مورد نظر ایجاد شد. سپس به صورت تصادفی در 5 گروه شامل کنترل، شم (درمان با وازلین)، $\exp 1/8$ ، $\exp 1/4$ و $\exp 1/2$ که به ترتیب با $2/5 \text{ mg/kg}$ ، 5 mg/kg و 10 mg/kg از عصاره گیاه سنگ درمان شدند. درصد بهبود زخم، تعداد نوتریفیل ها، ماکروفاژها، فیبروبلاست ها و ضخامت اپیدرم در نمونه های بافتی گروه های مختلف مورد ارزیابی قرار گرفت. داده ها با روش ANOVA آنالیز شدند و نتایج بر اساس میانگین و انحراف معیار بیان شدند.

یافته های پژوهش: درصد بهبود زخم، میانگین ضخامت اپیدرم و تعداد فیبروبلاست ها در گروه های $\exp 1/4$ و $\exp 1/2$ در مقایسه با گروه شم افزایش معنی داری پیدا کرده بود. ($P < 0.05$)
بحث و نتیجه گیری: نتایج حاصل از این مطالعه نشان داد که استفاده موضعی از عصاره گیاه سنگ می تواند تاثیرات التیام دهنده در زخم ایجاد شده در پوست رت داشته باشد.

واژه های کلیدی: زخم پوست، ترمیم زخم، گیاه سنگ و رت نژاد لویس

*نویسنده مسئول: گروه زیست شناسی، دانشگاه پیام نور ایلام، ایران

مقدمه

اعمال شد و در طی شبانه روز از 12 ساعت روشنایی و 12 ساعت تاریکی برخوردار بودند و کلیه شرایط نگهداری مطابق با شرایط استاندارد جهانی بود.

تهیه گیاه و جمع آوری عصاره: گیاه شنگ *Tragopogon graminifolius* در منطقه الیگودرز و در فصل بهار جمع آوری شد این گیاه توسط بخش گیاه شناسی دانشگاه پیام نور مرکز اصفهان مورد شناسایی قرار گرفت سپس برگ های آن شستشو داده شد و در نهایت خشک گردید با دستگاه میکسر از آن پودر ایجاد شد و با اتانول 70 درصد به روش دستی عصاره الکلی گیاه مورد نظر استخراج شد.

تعیین LD50: پس از تهیه عصاره، ده سر رت با وزن 160-180 گرم انتخاب شد با تزریق 20 mg/kg به آن ها مشاهده شد که طی 24 ساعت 6 عدد از آن ها از بین می روند به این ترتیب دوز 20 mg/kg عصاره به عنوان LD50 عصاره محسوب شد.

مدل ایجاد بیماری: حیوانات با ترکیبی از کتامین و زایلین به صورت درون صفاقی بیهوش شدند موهای قسمت پشتی بدن آن ها با استفاده از تیغ مخصوص تراشیده شد سپس با استفاده از پانچ مخصوص، زخمی به وسعت 2/5 سانتی متر و به عمق 2 میلی متر ایجاد شد.

درمان حیوانات: رت ها به طور تصادفی در پنج گروه 9 تایی قرار گرفتند. این گروه ها شامل: کنترل، شم، تجربی 1 (exp1/8)، تجربی 2 (exp1/4) و گروه تجربی 3 (exp1/2) بودند. گروه شم با وازلین و گروه های تجربی به ترتیب با 2/5 mg/kg، 5 mg/kg، 10 mg/kg از عصاره گیاه شنگ که به ترتیب معادل 1/8، 1/4، 1/2 دوز کشنده عصاره شنگ بودند درمان شدند. درمان ها به صورت روزانه انجام شد و به مدت سیزده روز به طول انجامید. ارزیابی پارامترهای التیام زخم: درصد بهبود زخم با فرمول زیر محاسبه گردید.

درصد بهبود زخم = (سطح زخم روز اول - سطح زخم در روز n) ÷ سطح زخم در روز اول × 100
به وسیله اسکالین نمونه بافت محل جراحات تهیه و پس از شستشو در فرمالین ده درصد قرار گرفته شد و برای بررسی و شمارش سلول های موثر در روند التهاب و التیام با رنگ آمیزی هماتوکسیلین و اتوزین رنگ آمیزی شدند.

جهت بررسی ضخامت اپیدرم از رنگ آمیزی ماسون تری کروم استفاده شد. برای اندازه گیری میزان ضخامت اپیدرم

پوست بزرگ ترین بافت بدن مهره داران می باشد و در فرآیندهای تنظیم حرارت، هدایت تحریکات محیطی شرکت می کند و به عنوان سد در برابر تهاجم عوامل مضر محیطی عمل می کند، (1). زخم به فرآیندی گفته می شود که طی آن ساختار و عملکرد آناتومیکی و طبیعی پوست دچار گسستگی می شود. یکی از مهم ترین مسائلی که علم پزشکی با آن روبرو می باشد فرآیند ترمیم زخم است، (2). ترمیم زخم پوست شامل سه مرحله نزدیک به هم می باشد. این مراحل شامل ممانعت از خونریزی، آماس (التهاب) و ترمیم ساختاری می باشد و مراحل هستند که با هم همپوشانی دارند، (3). ترمیم ساختاری هم شامل سه مرحله پوشش مجدد با بافت اپیتلیالی، تشکیل بافت گرانولاسیون و تغییر بافت گرانولاسیون به صورت جای زخم (scar) است. (4-8)

استفاده از گیاهان دارویی جهت درمان زخم از سابقه طولانی برخوردار است و تحقیقات بر روی عوامل گیاهی موثر بر ترمیم زخم یکی از زمینه های پیشرفت پزشکی وزیست شناسی تکوینی می باشد. (9)

گیاه شنگ با نام علمی *Tragopogon graminifolius* از دیرباز تاکنون در طب سنتی مناطق بختیاری و لرستان به عنوان یک التیام دهنده زخم برای جراحات ایجاد شده در دام ها و احشام مانند گوسفند و بز استفاده می شود. گیاه شنگ از خانواده Asteraceae بوده و در ارتفاعات 1400 متری مناطق زاگرس رویش می کند و دارای فرم رویشی علفی چند ساله می باشد که عموماً از برگ های این گیاه استفاده می شود. (10)

با توجه به گسترش استفاده از این گیاه در التیام زخم احشام توسط عشایر بختیاری و با علم به این که ترکیبات گیاهی فاقد عوارض درمان های حاصل از مواد شیمیایی هستند در این مطالعه از عصاره گیاه شنگ در جهت ترمیم زخم های ایجاد شده در رت های نژاد لویس استفاده شد تا آثار آن مورد بررسی قرار گیرد. این مطالعه در جهت کاربردی کردن خواص گیاه شنگ در تهیه پمادهای التیام دهنده زخم می تواند شروع مناسبی باشد.

مواد و روش ها

برای انجام این مطالعه از 45 رت نژاد لویس استفاده شد که از مرکز پرورش حیوانات آزمایشگاهی شرکت داروپخش خریداری و در مرکز پرورش حیوانات دانشگاه پیام نور اصفهان نگهداری شدند. دسترسی آزادانه به آب و غذا، دمای 20 درجه و رطوبت 40 درصد برای نگهداری آن ها

روند ترمیم و جمع شدگی زخم ها در گروه های درمان شده از سرعت بیشتری نسبت به گروه کنترل برخوردار بود در جدول شماره 1 مساحت بهبود زخم در روزهای مختلف بررسی با درصد نشان داده شده است. همان طور که ملاحظه می شود افزایش درصد بهبودی زخم در روزهای 9 تا 13 در گروه های $exp1/2$ و $exp1/4$ با نسبت به گروه شام معنی دار می باشد ($P<0.05$)

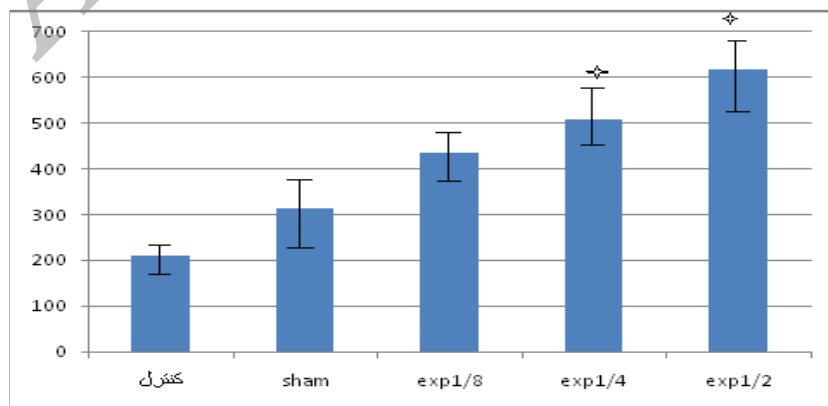
جدول شماره 1 درصد بهبود زخم در گروه های مختلف در روزهای پنجم، هفتم، نهم، یازدهم و سیزدهم را نشان می دهد. همان طور که ملاحظه می شود درصد التیام در گروه $exp1/2$ در روزهای پنجم تا سیزدهم نسبت به گروه شام و کنترل افزایش معنی داری یافته است ($P<0.05$).

جدول شماره 1. درصد بهبود زخم در گروه های تحت درمان

گروه ها	روز پنجم	روز هفتم	روز نهم	روز یازدهم	روز سیزدهم
کنترل	19/82±1/114	32/55±1/071	50/92±0/788	67/12±1/314	74/5±1/290
sham	19/4±1/284	32±0/984	50/07±1/804	64/5±1/290	72/75±2/5
exp 1/8	26/52±1/681	40/4±0/707	63/6±1/186	73/75±2/061	84/25±1/707
exp 1/4	31/17±1/813	44/82±1/930	67/87±1/141*	75/5±1/91*	88±0/886*
exp 1/2	35/85±1/302*	47/62±1*	73/15±2/224*	83/75±2/629*	92/5±1/290*

1 به آن اشاره شده است ($P<0.05$) در شکل شماره 1 مقاطع بافتی برای نشان دادن ضخامت اپیدرم آورده شده است.

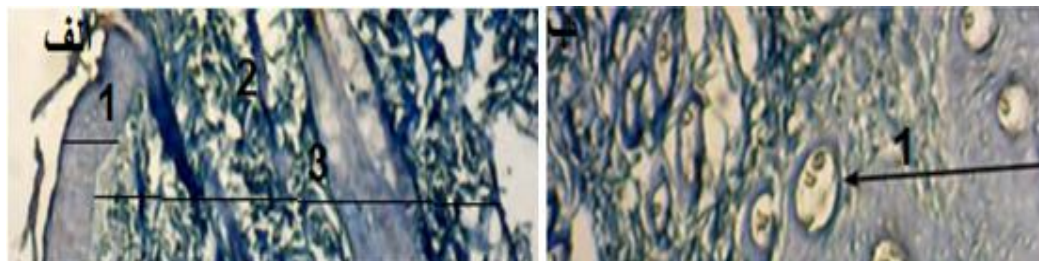
نتایج میزان میانگین ضخامت اپیدرم در برش های بافتی گروه های $exp1/2$ ، $exp1/4$ نسبت به گروه های کنترل و شام افزایش معنی داری پیدا کرده بود که در نمودار شماره



نمودار شماره 1. ضخامت اپیدرم در گروه های مختلف

گروه کنترل افزایش معنی داری پیدا کرده است. ($P < 0.05$)

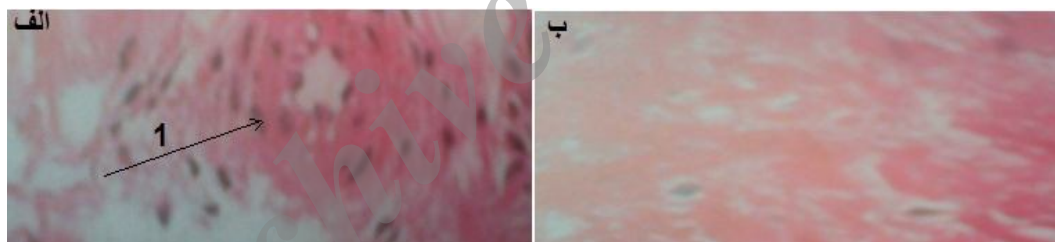
همان طور که مشاهده می شود ضخامت اپیدرم در گروه های $exp1/2$ و $exp1/4$ نسبت به



شکل شماره 1. مقاطع بافتی رنگ آمیزی شده با ماسون تری کروم الف) گروه کنترل و ب) گروه $exp1/2$ (1 ضخامت اپیدرم، 2 رشته های کلاژن، 3 ضخامت درم (بزرگ نمایی 400)

بود. ($P < 0.05$) و این در حالی بود که تعداد نوتروفیل ها نسبت به گروه کنترل کاهش معنی داری یافته بود. ($P < 0.05$) در شکل شماره 2 مقاطع بافتی رنگ آمیزی شده با هماتوکسیلین و اتوزین آورده شده است.

در جداول شماره 2 و 3 میزان شاخص های بافت شناسی التیام زخم ها در روزهای پنجم و سیزدهم آورده شده است. بر اساس مشاهدات در نمونه های بافتی میزان فیبروبلاست ها در برش های بافتی گروه $exp1/2$ نسبت به گروه کنترل افزایش معنی داری پیدا کرده



شکل شماره 2. مقاطع بافتی رنگ آمیزی شده با هماتوکسیلین و اتوزین، الف) گروه $exp1/2$ و ب) گروه کنترل (1 سلول های التهابی (ماکروفاژ) (بزرگ نمایی 400)

دیده نشد. همان طور که در جدول شماره 2 مشاهده می شود شاخص های بافتی التیام زخم ها در گروه های مختلف و در روز پنجم آن میزان نوتروفیل ها، ماکروفاژها و فیبروبلاست ها نسبت به گروه شم و کنترل افزایش یافته است.

میزان ماکروفاژها در برش های بافتی گروه های $exp1/2$ و $exp1/4$ در روزهای پنجم و سیزدهم درمان نسبت به گروه کنترل افزایش معنی دار پیدا کرده بود. ($P < 0.05$) در نمونه های تجربی موردی از ایجاد عفونت در طی روند ترمیم و التیام زخم

جدول شماره 2. میزان شاخص های بافت شناسی التیام زخم ها در روز پنجم

گروه ها	نوتروفیل	ما کروفاژها	فیبروبلاست ها
کنترل	4/75±0/886	5/1±0/748	2/6±0/663
sham	4/5±1/95	5/2±0/632	2/3±0/458
exp1/8	2/87±0/640	6/6±1/074	3/4±0/489
exp1/4	2/75±0/462	7/9±0/994	6/1±0/830
exp1/2	2/5±0/534*	9±1/054*	7±0/774*

*در سطح $P < 0.05$ معنی دار است

جدول شماره 3 نمایانگر این است که شاخص های بافتی التیام زخم ها در گروه های مختلف در روز سیزدهم و

میزان نوتروفیل ها، ماکروفاژها و فیبروبلاست ها نسبت به گروه شم و کنترل افزایش یافته است.

جدول شماره 3. میزان شاخصهای بافت شناسی التیام زخم ها در روز سیزدهم

گروه ها	نوتروفیل	ما کروفاژها	فیبروبلاست ها
کنترل	3±0/534	11/4±0/966	11/4±0/916
sham	3/37±0/517	12/1±0/737	11/1±0/943
exp1/8	2/37±0/551	12/92±1/100	11/7±0/781
exp1/4	2/12±0/640	14/22±0/788	13/2±1/249
exp1/2	1/37±0/517*	15/92±0/875*	15/2±0/979*

* در سطح $P < 0.05$ معنی دار است

بحث و نتیجه گیری

در مطالعات مختلف جهت ارزیابی روند ترمیم و التیام زخم فاکتورهایی مثل ضخامت اپیدرم و اپیتلیزاسیون، (15-11)، تعداد سلول های ماکروفاژی، لنفوسیت ها و نوتروفیل ها، (17-10)، و تعداد فیبروبلاست ها، (17-12)، در نظر گرفته شده نیز بررسی می شود با توجه به این عوامل مهم در این مطالعه هم عواملی مثل اپی تلیزاسیون، تعداد فیبروبلاست ها، ماکروفاژها و نوتروفیل ها مورد ارزیابی قرار گرفت. نتایج حاصل از این مطالعه نشان داده که مساحت زخم در روزهای اولیه افزایش می یابد و این امر به خاطر

وجود فاز اولیه یا همان آماس می باشد و بر همین اساس است که التهاب، آماس و متعاقب آن کشش پوست و عضلات ناشی از آن باعث افزایش سطح زخم در روزهای اولیه می شود. (18) شواهد بافت شناسی این مطالعه بیانگر آن است که اپیتلیوم سازی و افزایش کلاژن زخم در گروه های تجربی و خصوصاً گروه با 1/2 و 1/4 غلظت دوز کشنده افزایش قابل ملاحظه ای یافته است. سرعت جمع شدگی زخم در گروه های تحت درمان به خاطر خواص انقباضی فیبروبلاست

معدۀ رت های القاء شده توسط ایندومتاسین و دیکلوفناک نقش مهم و معنی داری دارد. مکانیزم فعالیت ضد زخمی این ترکیب فنلی بر اساس متوقف کردن استرس های اکسیداتیو و پراکسیداسیون چربی می باشد. (23)

از گونه های مختلف جنس *Tragopogon* در مناطق مختلف جهان به عنوان دارویی برای درمان سرفه، ترمیم پوست و اختلالات زخم های ایجاد شده در سیستم گوارشی استفاده می شود، (24،25). نتایج حاصل از بررسی های فوق در راستای تاثیر نتایج حاصل از این مطالعه می باشد.

احتمالاً اثرات گیاه شنگ در روند ترمیم و بهبودی زخم های القاء شده در رت های لویس به خاطر تأثیرات ضد میکروبی، آنتی اکسیدانی، ضد التهابی، تحریک تکثیر فیبروبلاست ها و نهایتاً افزایش ساخت کلاژن می باشد و این نیازمند مطالعات بیشتر در این زمینه و بررسی های ترکیبات سازنده گیاه شنگ می باشد.

سپاسگزاری

در این جا لازم است که از زحمات کارشناسان آزمایشگاه های بخش گیاه شناسی و جانورشناسی گروه زیست شناسی دانشگاه پیام نور مرکز اصفهان به دلیل همکاری صمیمانه با انجام این مطالعه تقدیر و تشکر شود

های فعال یا میوفیبروبلاست های موجود در بافت زخم می باشد. (19،20)

در مطالعه حاضر در گروه های درمان شده با دوزهای 1/2 و 1/4 دوز کننده عصاره شنگ افزایش فیبروبلاست ها صورت گرفته بود. سلول های فیبروبلاست در فاز تکثیر به تولید کلاژن می پردازند. کلاژن یکی از مواد مهم داربست جهت ترمیم زخم می باشد. افزایش تعداد فیبروبلاست ها با افزایش میزان کلاژن و در نهایت ترمیم بهتر و سریع تر زخم ارتباط دارد. (20،21)

در گروه های درمانی با افزایش میزان عصاره گیاه شنگ سلول های نوتروفیلی کاهش پیدا کرده و در عوض افزایش ماکروفاژها در محل زخم مشاهده شد که این عوامل نشان دهنده خاصیت ضد التهابی می باشد، (21)، که در این مطالعه هم می شود عنوان کرد که گیاه شنگ دارای خواص ضد التهابی می باشد. در گروه های تحت درمان، عفونتی مشاهده نشد و این احتمالاً به خاطر خواص ضد میکروبی گیاه شنگ می باشد.

گونه های مختلف گیاه *Tragopogon* دارای ترکیبات فنلی و فلاونویدی می باشند، (22). عمده ترین ترکیبات فنلی گیاه شامل گالیک اسید، کاتچین، اسیدکافئیک و اسیدفرولیک می باشد. اسیدگالیک در حفاظت از زخم های

References

- 1.Singer AJ, Simon M. Wound healing and skin substitutes. In: Battler A, Leor J (editors). Stem cell and gene-based therapy: frontiers in regenerative medicine. United States of America: Springer; 2006.P. 372-5.
- 2.Lazarus GS, Cooper DM, Knighton DR, Margolis DJ, Pecoraro RE, Rodeheaver G, et al. Definitions and guidelines for assessment of wounds and evaluation of healing. Arch Dermatol 1994; 130: 489-93.
- 3.DiPietro LA, Burns AL. Wound healing. New Jersey: Humana Press; 2002.P.3-16.
- 4.Kirsner RS, Eaglstein WH. The wound healing process. Dermatol Clin 1993; 11: 629-40.
- 5.Linares HA. From wound to scar. Burns 1996; 22: 339-52.
- 6.Sicard RE, Shearer JD, Caldwell MD. Wound repair. J Minn Acad Sci 1998; 63: 31-36.

- 7.Schultz GS, Sibbald RG, Falanga V. Wound bed preparation: a systematic approach to wound management. Wound Repair Regen 2003; 11: 1-28.
- 8.Stocum DL. Regenerative biology and medicine. J Musculoskelet Neuronal Interact 2002; 2:270-3.
- 9.Kumar B, Vijayakumar M, Govindarajan R, Pushpangadan P. Ethnopharmacological approaches to wound healing exploring medicinal plants of India. J Ethnopharmacol 2007; 114: 103-13.
- 10.Heidari M, Malekmoohamadi L. Medicinal plants in Ghasemloo valley of Uromieh. Iran J Med Arom Plants 2007; 3;14-20.
- 11.Changizi V, Nilforoushzadeh MA, Kakanezhadian P, Mardani H. Histological study of open wound healing with a light cure instrument. Iran J Med Phys 2010; 3:28-33.

12. Tavakoli R, Nabi Pour F, Najafi Pour H. [Effect of Betadine on wound healing in rat]. *J Babol Uni Med Sci* 2006; 3:8-14. (Persian)
13. Zareeyan P, Zahiry SH, Ketabchy F, Rozmeh SH. Effects of gazangebin ointment on wound healing in rabbits. *J Mazandaran Uni Med Sci* 2007;57:1-8.
14. Akdemir Z, Kahraman C, Tatli II, Kupeli-Akkol E. Bioassay-guided isolation of antiinflammatory, antinociceptive and wound healer glycosides from the flowers of *Verbascum mucronatum*. *J Ethnopharmacol* 2011;136:436-43.
15. Sutar I, Tatli II, Kupeli AE, Keles H. An ethnopharmacological study on *Verbascum* Species: from conventional wound healing use to scientific verification. *J Ethnopharmacol* 2010; 132:408-13.
16. Yaghmayei P, Moshrefjavadi F, Nilforooshzade MA, Mardani H. [The effect of 2% alcohol green tea extract on healing process of open wound in male mice]. *J Isfahan Med School* 2009; 96; 324-35. (Persian)
17. Abdollahzade A, Zarifkar A, Dehghan GA. [Effects of systemic administration of Estradiol on the process of wound healing in excisional wound of diabetic rats]. *Urmia Med J* 2009; 20:26-33. (Persian)
18. Rezaii A, Delazar A, Mohajeri D. Effects of *Echinacea purpurea* herbal extract versus zinc oxide in rat skin wound healing model, histometric and histopathologic study. *J Pharm Sci* 2008; 74: 43-52.
19. Forest RD. Development of wound therapy from Dark Ages to the present. *J R Soc Med* 1982; 75:268-73.
20. Grinnell F, Billingham R, Burgess L. Distribution of fibronectin during wound healing invivo. *J Invest Dermatol* 1981; 76: 181-9.
21. Nabiuni M, Oryan SH, Ayyobipor BM. Histochemical study of *Verbascum speciosum* extract's effects on the wound healing in rats. *J Cell Tissue* 2011; 2:67-75.
22. Zidorn C, Lohwasser U, Pschorr S, Salvenmoser D, Ongania KH, Ellmerer EP, Stuppner H. Bibenzyls and dihydroisocoumarins from white salsify (*Tragopogon porrifolius* subsp. *porrifolius*). *Phytochemistry* 2005;66:1691-7.
23. Pal CS, Bindu S, Alam A, Manish G. Gallic acid prevent nonsteroidal anti-inflammatory drug -induced gastrophaty in rat by blocking oxidative stress and apoptosis. *Free Rad Biol Med* 2010;49:258-67.
24. Guarrera MP. Food medicine and minor nourishment in the folk traditions of Central Italy. *Fitoterapia* 2003; 74:515-44.
25. Singh KN, Lal B. Ethnomedicines used against four common ailments by the tribal communities of Lahaul-Spiti in western Himalaya. *J Ethnopharmacol* 2008; 115: 147-59.

Effects of *Tragopogon graminifolius* on Skin Wound Healing in Lewis Rats

Karimi A^{1*}

(Received: 24 January, 2014

Accepted: 4 June, 2014)

Abstract

Introduction: Sheng plant with the scientific name *Tragopogon graminifolius* (*T. graminifolius*), is used as a wound healer for wounds created in livestock such as sheep and goats in the traditional medicine of Bakhtiari and Lorestan regions ever since ancient times. Since this plant is used in wound healing of livestock by Bakhtiari nomads and as plant compounds do not have the complications of chemical treatments, this study used the *T. graminifolius* extract for wound healing in Lewis race rats.

Materials & Methods: The wound was made with puncher skin lesion in 45 male rats and they were randomly divided into 5 groups including control (no treatment), Sham (treated with petroleum jelly) and

Discussion & Conclusion: Results of this study showed that the external use of *T. graminifolius* extract has wound healing effects on skin lesion.

Experimental 1 (exp1/8), experimental 2 (exp1/4), experimental 3 (exp1/2). Experimental groups were treated with 2.5 mg/kg, 5 mg/kg and 10 mg/kg of *Tragopogon* extract. Wound healing percent, epidermis thickness, number of macrophages, fibroblasts and neutrophils were determined. Data were analyzed using unilateral variance analysis and results were stated based on (ANOVA) using SPSS 11 software and graphs plotted with Excel.

Findings: There was a significant increase in wound healing, epidermis thickness, number of macrophages, fibroblasts and neutrophils in experimental groups (2 and 3) in comparison with the shame group ($p < 0.05$).

Keywords: Skin lesion, Wound healing, *Tragopogon graminifolius*, Lewis Rat

¹Dept of Biology, Payam-e-Noor University, Esfahan, Iran

* Corresponding author