

## اثر حفاظتی استاگزانتین بر سطوح اوره و کراتینین و تغییرات بافتی کلیه به دنبال مسمومیت ناشی از کادمیوم در موش سوری نر

نازنین فتحی<sup>۱</sup>، فرشته میرمحمدرضائی<sup>۱\*</sup>، اکبر حاجی زاده مقدم<sup>۱</sup>

(۱) گروه زیست شناسی، دانشکده علوم پایه، دانشگاه مازندران، بابلسر، ایران

تاریخ پذیرش: ۱۳۹۷/۵/۱۵

تاریخ دریافت: ۱۳۹۶/۱۱/۱۷

### چکیده

**مقدمه:** کادمیوم آلاینده محیطی و صنعتی است که مسمومیت کلیوی ایجاد می کند. استاگزانتین یک کاروتنوئید با خواص آنتی اکسیدانی، ضد التهابی و آپوپتوزی می باشد. در این مطالعه اثر حفاظتی استاگزانتین بر سطوح کراتینین و اوره سرم و بافت کلیه در مسمومیت با کادمیوم بررسی گردید.

**مواد و روش ها:** ۴۲ سر موش نر به ۷ گروه ۶ تایی تقسیم شدند. گروه کنترل، گروه شم سالیین و روغن زیتون دریافت کردند. گروه های کادمیم ۱ میلی گرم بر کیلوگرم کادمیوم ۱۴ روز (دوز تحت حاد) و ۳ میلی گرم بر کیلوگرم کادمیوم ۱ روز (دوز حاد) دریافت کردند. گروه های تیمار ۱۴ روز ۱۰ میلی گرم استاگزانتین و ۱ میلی گرم کادمیوم و ۱۴ روز استاگزانتین و روز آخر ۳ میلی گرم کادمیوم دریافت کردند. در همه گروه ها تزریق داخل صفاقی است. سطوح اوره و کراتینین در سرم ارزیابی شدند. برش های کلیه با هماتوکسیلین-انوزین رنگ شد.

**یافته های پژوهش:** نتایج نشان داد سطح اوره در دوز حاد کادمیم در مقایسه با شم به طور معنی داری افزایش یافت ( $P < 0.05$ ) اما در دوز تحت حاد کادمیوم سطح اوره تغییری نکرد. استاگزانتین سطح اوره در دوز حاد کادمیم را به طور معنی داری در مقایسه با دوز تحت حاد کاهش داد ( $P < 0.001$ ). کادمیم و استاگزانتین سطح کراتینین را تغییر ندادند. کادمیم سبب گسترش و خونریزی مجاری کلیوی در مقایسه با گروه کنترل گردید. استاگزانتین آسیب بافتی ایجاد شده با کادمیم را بهبود بخشید.

**بحث و نتیجه گیری:** استاگزانتین با اثر حفاظتی بر بافت کلیه و بهبود فیلتراسیون گلومرولی از مسمومیت کلیوی ناشی از کادمیم جلوگیری می کند.

واژه های کلیدی: استاگزانتین، کادمیم، اوره، بافت کلیه، موش سوری

\* نویسنده مسئول: گروه زیست شناسی، دانشکده علوم پایه، دانشگاه مازندران، بابلسر، ایران

Email: fereshteh.mmrezaei@gmail.com

Copyright © 2019 Journal of Ilam University of Medical Science. This is an open-access article distributed under the terms of the Creative Commons Attribution international 4.0 International License (<https://creativecommons.org/licenses/by-nc/4.0/>) which permits copy and redistribute the material, in any medium or format, provided the original work is properly cited.

## مقدمه

آلودگی محیط زیست از مهم ترین مشکلات جهان به دلیل افزایش فعالیت های صنعتی و محیطی می باشد (۱). کادمیوم یک آلاینده محیطی و صنعتی با سمیت بسیار بالا و فعالیت سرطان زایی می باشد. قرارگیری در معرض آن با توجه به استفاده گسترده از مواد حاوی کادمیوم در کشورهای صنعتی رو به افزایش است. کادمیوم محیطی در اندام های مختلف نظیر کبد، شش، بیضه، استخوان و کلیه تجمع می یابد (۲). کادمیوم با آزاد کردن گونه های فعال اکسیژن سبب التهاب، تجمع فاکتورهای پیش التهابی سیتوکیناز و آپوپتوز سلول های بافت کلیه می شود (۳).

مطالعات نشان داده اند که سمیت شیمیایی کلیه ناشی از کادمیوم از طریق فعال سازی مسیر MAPK و مسیرهای سیگنالینگ Notch سبب آپوپتوز سلول های توبول پروگزیمال می گردد (۴). کادمیوم سنتز متالوتیونین که یک پروتئین متصل شونده به کادمیوم است را القا می کند. کمپلکس Cd-Met از کبد ترشح و به کلیه منتقل می شود. یون های سمی کادمیوم در توبول پروگزیمال تجزیه و باز جذب می شوند. یون های آزاد کادمیوم سبب آسیب به توبول پروگزیمال شده و منجر به افزایش ترشح پروتئین های با وزن مولکولی پائین مانند  $\beta_2$ -میکروگلوبولین،  $\alpha_1$ -میکروگلوبولین و پروتئین متصل شونده به رتینول در ادرار می شود (۵).

با تجمع کادمیوم در کلیه، گونه های فعال اکسیژن تولید می شوند که سبب استرس اکسیداتیو، التهاب، مرگ برنامه ریزی شده سلولی، اختلال عملکرد گломرول می شود. هم چنین کادمیوم می تواند با فلزات ضروری دیگر همانند روی و کلسیم جایگزین شود. توبول پروگزیمال، مناطق هدف سمیت کادمیوم در بافت کلیه است. به نظر می رسد کادمیوم منجر به پراکسیداسیون لیپیدی در توبول پروگزیمال می شود (۶). قرارگیری در معرض دوز پایین کادمیوم سبب دفع کلسیم، پروتئین، جمع شدن قند در ادرار و نکروز توبول ها و در نهایت سبب ایجاد بیماری های شدید کلیوی می شود (۳).

اوره و کراتینین محصولات متابولیک نیتروژنی هستند. اوره حاصل متابولیت اولیه از پروتئین غذایی و تغییرات پروتئین های بافتی است و کراتینین نیز

محصول کاتابولیسم کراتینین عضلانی می باشد که هر دو از مواد دفعی هستند و از طریق کلیه دفع می شوند. غلظت کراتینین و اوره سرمی در ارتباط با میزان فیلتراسیون گلومرولی کلیه است که در بیماری های کلیوی تغییرات آن ها بررسی می شود (۷،۸).

استفاده از ویتامین های مکمل در حفاظت حیوانات و انسان ها از سمیت فلزات سنگین موثر می باشد. ویتامین E و C آنتی اکسیدان های غیر آنزیمی هستند که قادرند رادیکال های آزاد را حذف کنند و پراکسیداسیون لیپید را کاهش دهند. سبزیجات، میوه ها و گیاهان خوراکی غنی از ویتامین و فلزات ضروری می باشند. مکمل های گیاهی خوراکی به میزان کافی سبب افزایش فلزات ضروری و ویتامین ها در بدن می شوند و می توانند سمیت ناشی از سرب و کادمیوم را کاهش دهند (۹). کاروتنوئیدها رنگدانه هایی در گیاهان و میکروارگانیسم ها هستند که از طریق رژیم غذایی به دست می آید. کاروتن ها شامل  $\beta$ -کاروتن و لیکوپن و گزانتوفیل ها، استاگزانتین، لوتئین، زاکسنتین، کانتاگزانتین، کپسوروبین و ویولاکسانتین می باشند. کاروتنوئیدها منجر به خنثی سازی رادیکال های آزاد و حفظ غشاء سلول می شوند (۱۰).

استاگزانتین آنتی اکسیدانی بیولوژیکی و رنگدانه کاروتنوئیدی گزانتوفیلی قرمز رنگ می باشد که به طور طبیعی در طیف گسترده ای از موجودات زنده مانند میکروقارچ ها، قارچ ها، گیاهان پیشرفته، غذاهای دریایی و بعضی پرندگان دیده می شود (۱۱). استاگزانتین دارای اثرات ضد اکسیدانی، فعالیت پراکسیداسیونی، ضد دیابتی، پیشگیری بیماری های قلبی عروقی و اثرات متعادل کننده ایمنی در مقایسه با دیگر کاروتنوئیدها می باشد (۱۲). فعالیت آنتی اکسیداتیو استاگزانتین تقریباً ۱۰ برابر بیشتر از سایر کاروتنوئیدها مانند بتاکاروتن، لوتئین، کانتاگزانتین، زیگزانتین و حدود ۱۰۰ برابر بیشتر از توکوفرول می باشد (۱۳). اثرات حفاظت استاگزانتین در برابر التهاب سلولی و شرایط اکسیداتیو از طریق شبکه آنزیم آنتی اکسیدانی نظیر سوپراکسید دیسموتاز و کاتالاز و بیان HO-1 و تنظیم فعالیت Nrf-2 افزایش می یابد (۱۴). هم چنین استاگزانتین می تواند به طور موثری رادیکال های لیپیدی را حذف کرده و از اسیدهای

چرب غشای زیستی در برابر استرس اکسیداتیو محافظت کند (۱۵).

با توجه به اثراتی که ترکیبات آنتی اکسیدانی و مکمل های ویتامینی در کاهش سمیت فلزات سنگین می توانند داشته باشند در این مطالعه بر آن شدیم با توجه به آلودگی گسترده محیطی با فلز کادمیوم و اثرات شدید آن بر بسیاری از اندام های بدن از جمله کلیه اثر حفاظتی استاگزانتین بر تغییرات عملکرد و بافت کلیه در مسمومیت ایجاد شده با دو دوز تحت حاد و حاد کادمیم در موش سوری نر را بررسی کنیم.

### مواد و روش ها

در این مطالعه موش های سفید سوری نر نژاد NMRI با وزن ۲۵-۲۰ گرم از انستیتو پاستور ایران خریداری شده و در مرکز نگهداری حیوانات آزمایشگاهی دانشگاه مازندران به منظور سازگاری حیوان با دمای محیط  $2 \pm 24$  درجه سانتی گراد و در یک دوره تناوب ۱۲ ساعت تاریکی و ۱۲ ساعت روشنایی نگه داری شدند. در این مطالعه از ۷ گروه ۶ تایی موش سوری نر استفاده شد. گروه ها شامل: ۱) گروه کنترل که هیچ مداخله ای را دریافت نکرد. ۲) یک گروه سه ماهه که ۰/۲ ml سالین را به عنوان حلال کادمیوم به مدت ۱۴ روز و گروه ششم دیگر که ۰/۲ ml روغن زیتون را تحت عنوان حلال استاگزانتین به مدت ۱۴ روز به صورت درون صفاقی بر اساس وزن شان دریافت کردند. ۳) دو گروه کنترل مثبت یکی کلرید کادمیوم با غلظت ۳ میلی گرم بر کیلوگرم وزن موش را فقط برای یک بار (دوز حاد) و گروه دیگر کلرید کادمیوم با غلظت ۱ میلی گرم بر کیلوگرم را بمدت ۱۴ روز دریافت کردند (دوز تحت حاد). ۴) گروه تیمار ۱ استاگزانتین را با غلظت ۱۰ میلی گرم بر کیلوگرم وزن حیوان بر اساس مطالعات انجام شده قبلی به صورت داخل صفاقی به مدت ۱۴ روز، ۳ ساعت پس از دریافت کلرید کادمیوم با غلظت ۱ میلی گرم بر کیلوگرم دریافت کرد. ۵) گروه تیمار ۱۲ استاگزانتین با غلظت ۱۰ میلی گرم بر کیلوگرم وزن حیوان به مدت ۱۴ روز دریافت کرد و روز چهارده ۳ ساعت پس از تزریق استاگزانتین، کلرید کادمیوم با غلظت ۳ میلی گرم بر کیلوگرم وزن موش تزریق شد (۱۶-۱۸). یک روز پس از آخرین تزریق حیوانات

پس از ناشتایی شبانه با تزریق درون صفاقی ترکیبی از کتامین (۷۰ mg/kg) و زایلین (۳/۵ mg/kg) بی هوش شدند. سپس با برش در ناحیه شکم و قفسه سینه به مقدار ۳ میلی لیتر خون از قلب گرفته شد. نمونه های خون به مدت ۱۵ دقیقه در ۳۰۰۰ دور در دقیقه و دمای ۴ درجه سانتی گراد سانتریفیوژ شدند. سپس سرم خون جهت بررسی اوره و کراتینین خون جمع آوری شدند. سطح اوره سرم خون نیز با روش JAFFE توسط کیت Colorimetric-kinetic خریداری شده از شرکت BIONIK انجام شد.

جهت بررسی بافتی پس از خارج شدن کلیه ها از بدن حیوانات کلیه ها در فرمالین ۱۰ درصد قرار داده شدند. پس از تثبیت بافتی و تهیه برش به ضخامت ۵  $\mu\text{m}$  از بافت کلیه برش ها با رنگ هماتوکسیلین و اتوزین رنگ آمیزی شدند.

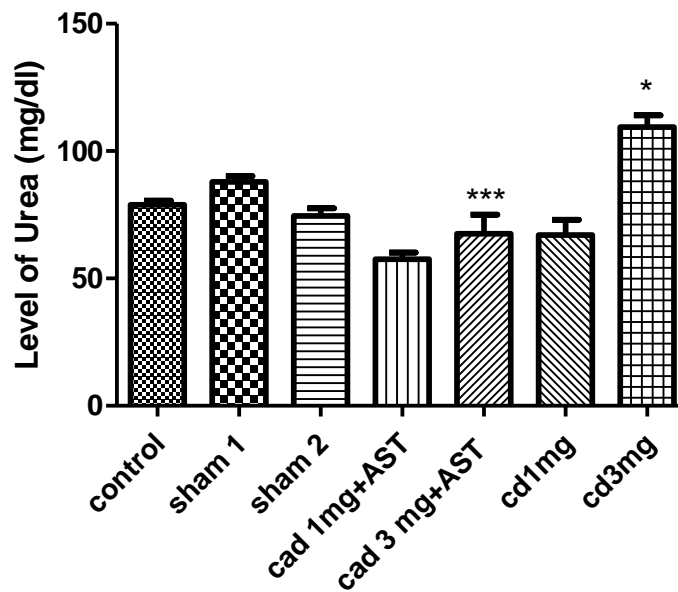
*آنالیز آماری:* نتایج حاصل از آزمایشات به صورت  $\text{Mean} \pm \text{SD}$  محاسبه و گزارش گردیده است. داده ها توسط آنالیز ANOVA یک طرفه و آزمون تعقیبی Tukey با استفاده از نرم افزار Graph pad 5 Prism بررسی گردید و اختلاف در  $P \leq 0.05$  معنی دار محسوب گردید.

### یافته های پژوهش

*اثر استاگزانتین بر تغییرات سطح اوره در سرم خون به دنبال مسمومیت کلیوی ناشی از کادمیوم:* نتایج شکل شماره ۱ نشان می دهد میزان اوره در سرم خون گروه های ششم اختلاف معنی داری را در مقایسه با گروه کنترل نشان نمی دهد. هم چنین غلظت اوره در سرم خون گروه دریافت کننده کادمیوم با غلظت ۱ میلی گرم بر کیلوگرم به مدت ۱۴ روز در مقایسه با گروه ششم ۱ تغییر معنی داری نشان نداد. در حالی که در گروه دریافت کننده کادمیوم با غلظت ۳ میلی گرم بر کیلوگرم به مدت ۱ روز در مقایسه با گروه ششم ۲ افزایش معنی داری در غلظت اوره مشاهده شد ( $P < 0.05$ ). در گروهی که کادمیوم با غلظت ۱ میلی گرم بر کیلوگرم و پس از ۳ ساعت استاگزانتین با غلظت ۱۰ میلی گرم بر

در روز آخر ۳ میلی گرم بر کیلوگرم کادمیوم دریافت کردند در مقایسه با گروهی که فقط ۳ میلی گرم بر کیلوگرم کادمیوم دریافت کرد، کاهش معنی داری در میزان اوره مشاهده گردید ( $P < 0.001$ ).

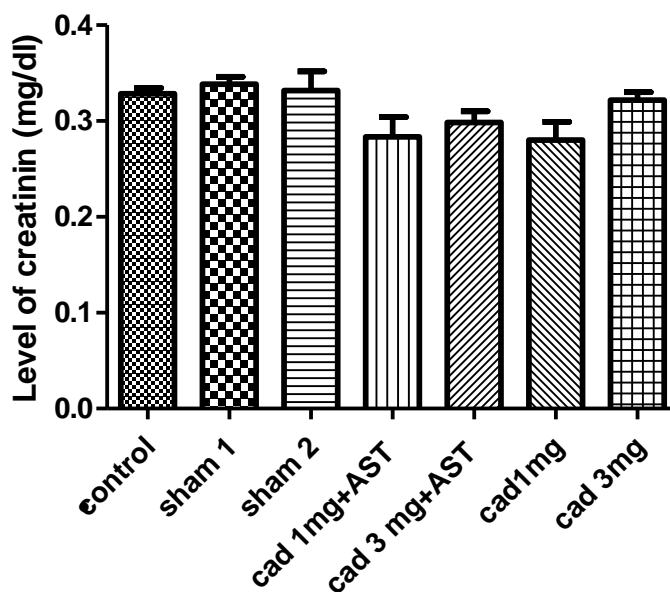
کیلوگرم را به مدت ۱۴ روز دریافت کرد در مقایسه با گروه کادمیوم با غلظت ۱ میلی گرم بر کیلوگرم تغییر معنی داری در میزان اوره مشاهده نشده است. این در حالی است که گروهی که به مدت ۱۴ روز استاگزانتین و



شکل شماره ۱. اثر استاگزانتین بر غلظت اوره در سرم خون موش های نر در مسمومیت با دوز های حاد و تحت حاد کادمیوم. نتایج به صورت Mean±SD بیان شده است (n=۶). اختلاف معنی دار در مقایسه با گروه شم ( $P < 0.05$ ) و گروه دریافت کننده کادمیوم با دوز ۳ میلی گرم ( $P < 0.001$ \*\*\*).

کراتینین در مقایسه با گروه شم ۲ مشاهده نشد. از طرف دیگر گروه دریافت کننده استاگزانتین به همراه کادمیوم با غلظت ۱ میلی گرم بر کیلوگرم به مدت ۱۴ روز نیز تغییر معناداری در سطح کراتینین نشان نداد. هم چنین میزان کراتینین در گروهی که به مدت ۱۴ روز استاگزانتین و در روز آخر ۳ میلی گرم بر کیلوگرم کادمیوم دریافت کرد در مقایسه با گروهی که فقط ۳ میلی گرم بر کیلوگرم کادمیوم دریافت کرد نیز تغییر معناداری مشاهده نگردید.

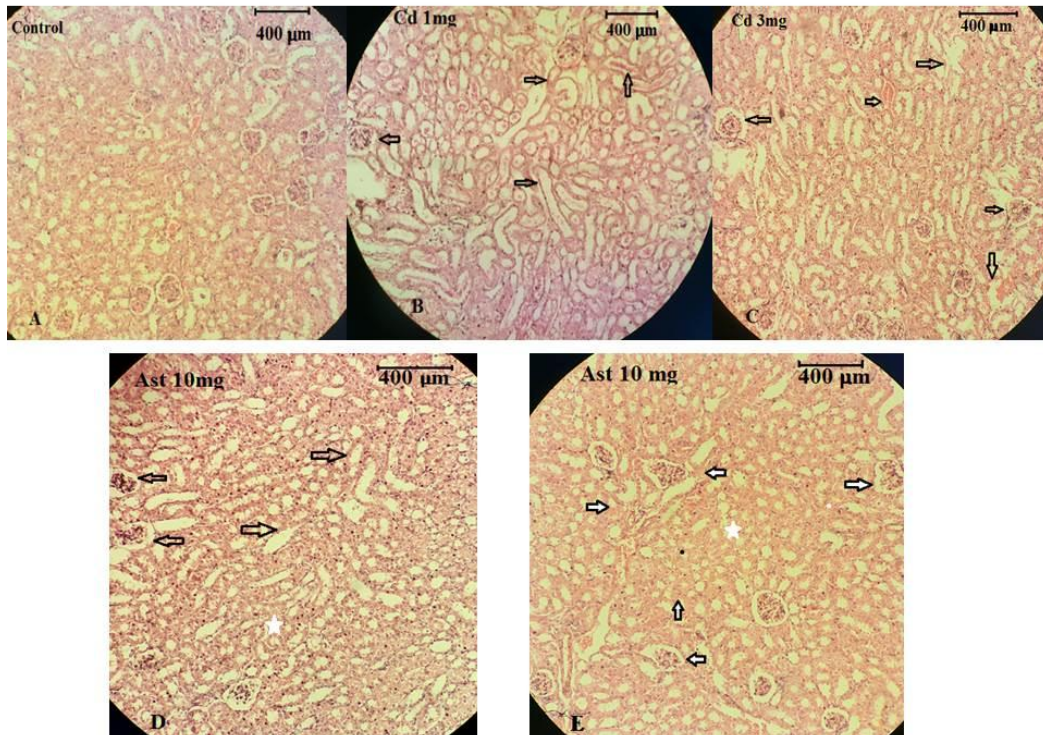
اثر استاگزانتین بر تغییرات کراتینین در سرم خون به دنبال مسمومیت کلیوی ناشی از کادمیوم: نتایج شکل شماره ۲ نشان می دهد که میزان کراتینین در سرم خون گروه های شم در مقایسه با گروه کنترل تغییر معناداری نداشت. هم چنین سطح کراتینین گروه دریافت کننده کادمیوم با غلظت ۱ میلی گرم بر کیلوگرم به مدت ۱۴ روز تغییر معناداری در مقایسه با گروه شم ۱ نشان نداد. در گروهی که کادمیوم با غلظت ۳ میلی گرم بر کیلوگرم را یک بار دریافت کرد نیز تغییر معناداری بر روی سطح



شکل شماره ۲. اثر استاگزانتین بر غلظت کراتینین در سرم خون موش های نر در مسمومیت با دوز های حاد و تحت حاد کادمیوم. نتایج به صورت  $Mean \pm SD$  بیان شده است ( $n=6$ ).

میلی گرم بر کیلوگرم دریافت کرده اند فضای داخل مجاری کلیه در مقایسه با گروه کنترل گسترش بیشتری یافته است (C). این در حالی است گروهی که ۳ ساعت پس از دریافت کادمیوم، استاگزانتین با غلظت ۱۰ میلی گرم بر کیلوگرم به مدت ۱۴ روز دریافت کرد فضاهای ایجاد شده کوچک تر شده است و خونریزی داخل لوله ها کاهش یافته است (D). هم چنین گروهی که استاگزانتین را به مدت ۱۴ روز و در روز آخر ۳ میلی گرم بر کیلوگرم کادمیوم دریافت کرد نشان می دهد که فضای داخل لوله های کلیوی در مقایسه با گروهی که کادمیم دریافت کرده کم شده است و ساختمان بافت شباهت بیشتری به گروه کنترل دارد (E).

اثر استاگزانتین بر بافت کلیه به دنبال مسمومیت کلیوی ناشی از کادمیوم: بررسی های بافتی کلیه در شکل شماره ۳ نشان می دهد که در گروه کنترل ساختار نرمال بافت کلیه شامل کپسول بومن، گلومرول ها و لوله های کلیوی قابل مشاهده می باشد (A). در گروهی که کادمیوم با غلظت ۱ میلی گرم بر کیلوگرم را به مدت ۱۴ روز دریافت کرده است سلول های مجاری لوله های کلیوی ظاهر نامنظم پیدا کرده اند و فضای داخل لوله های کلیوی در مقایسه با گروه کنترل گسترش بیشتری پیدا کرده است. هم چنین شکاف هایی بین سلول های اپیتلیالی لوله های کلیوی ایجاد شده است از طرف دیگر در داخل لوله های کلیوی خونریزی مشاهده شد (B). هم چنین در گروهی که کادمیوم با غلظت ۳



شکل شماره ۳. تصاویر میکروسکوپی بافت کلیه در حضور کادمیوم با غلظت ۱ و ۳ میلی گرم بر کیلوگرم و استاگزانتین با غلظت ۱۰ میلی گرم بر کیلوگرم با بزرگ نمایی  $\times 10$ ، A گروه کنترل، B گروه دریافت کننده کادمیوم (۱ mg/kg)، C گروه دریافت کننده کادمیوم (۳ mg/kg)، D گروه کادمیوم (۱ mg/kg) + استاگزانتین (۱۰ mg/kg)، گروه استاگزانتین (۱۰ mg/kg) + کادمیوم (۳ mg/kg). پیکان‌ها خونریزی داخل توبولی، آسیب اپیتلیال مجاری و گسترش فضای مجاری را در گروه‌های کادمیم نشان می‌دهد. ستاره و پیکان در گروه‌های استاگزانتین کاهش فضا و خونریزی لوبولی را نشان می‌دهد.

### بحث و نتیجه گیری

یکی از مهم‌ترین اندام‌های هدف کادمیوم، کلیه است به طوری که سمی‌ترین فلز نفروتوکسیک محسوب می‌شود (۱۹). در مطالعه حاضر مشاهده شد دریافت ۱ میلی گرم بر کیلوگرم کادمیوم بر میزان اوره و کراتینین تغییری ایجاد نکرد ولی تزریق ۳ میلی گرم بر کیلوگرم به مدت ۱ روز تنها توانست میزان اوره را افزایش دهد و تغییری در میزان کراتینین مشاهده نشد. همسو با مطالعات ما مانا و همکاران در سال ۲۰۰۹ نشان داد که دریافت کادمیوم با غلظت ۴ میلی گرم بر کیلوگرم به مدت ۳ روز سبب افزایش میزان اوره در سرم خون شد (۱۹). هم چنین مطالعه شاگیرتا و همکاران نشان داد تزریق کادمیوم میزان اوره و کراتینین خون را افزایش داد. بنا بر این قرارگیری در معرض کادمیوم سبب آسیب گلومرول و نقص فیلتراسیون در کلیه می‌شود (۲۰). هم چنین مطالعه گبر و همکاران در سال ۲۰۱۷ نشان داد

دریافت کادمیوم با غلظت ۵ میلی گرم بر کیلوگرم به مدت ۴ هفته سبب افزایش میزان اوره و کراتینین شده است. هم چنین سمیت کادمیوم سبب القای نکروز توبولی، کاهش سطوح حاشیه برسی و آسیب به توبول‌های کوچک کلیه می‌شود (۲۱). بنا بر این به نظر می‌رسد کادمیم در دوزهای بالا با آسیب به بافت و عملکرد کلیه سبب افزایش اوره می‌گردد. مطالعات نشان می‌دهد انتشار کادمیوم به درون سلول‌ها مسئول تولید رادیکال‌های آزاد اکسیداتیو، پراکسیداسیون لیپید، کاهش آنزیم‌های آنتی‌اکسیدان، اتصال متقابل پروتئین، آسیب DNA و مرگ سلولی یا آپوپتوز می‌شود. سمیت کلیوی با تولید غیرطبیعی رادیکال‌های آزاد اکسیداتیو ارتباط دارد که به نوبه خود باعث آسیب سلولی کلیه می‌شود (۲۱). اتصال کادمیوم به مکان‌های آنیونی فسفولیپید غشا باعث بی‌نظمی‌های سطحی در غشای پلاسما می‌شود و در نتیجه باعث تغییر سیالیت غشا و

هومئوستازی سلولی و در نهایت منجر به اختلال عملکرد اندام ها از جمله کلیه می شود (۱۹). در این مطالعه نیز کادمیم احتمالاً از طریق ایجاد رادیکال های آزاد و پر اکسیداسیون لیپیدی و آسیب غشا سلولی توبول های کلیوی سبب اختلال عملکرد کلیوی می گردد.

هم چنین مشاهده شد در گروه تحت حاد کادمیم سلول های مجاری لوله های کلیوی ظاهر نامنظم پیدا کرده و فضای داخل لوله های کلیوی گسترش پیدا کرده است. هم چنین شکاف هایی بین سلول های اپیتلیالی لوله های کلیوی ایجاد شده است از طرف دیگر در لوله های کلیوی نیز خونریزی مشاهده شد و در گروه حاد نیز سبب گسترش فضای داخل لوله های کلیوی شده است. به نظر می رسد که تغییرات و شکاف ایجاد شده در بین سلول های اپیتلیالی لوله های کلیوی سبب نقص فیلتراسیون کلیوی و افزایش اوره سرم خون می شود در راستای این مطالعه شاگیرتا و همکاران در سال ۲۰۱۱ نشان داد که گاواژ کادمیم با غلظت ۳ میلی گرم بر کیلوگرم به مدت ۲۱ روز سبب نکروز توبولی، تخریب و بزرگ شدن فضای کپسول بومن، آتروفی گلومرول ها و نفوذ سلول های التهابی در بافت کلیه می شود (۲۰). هم چنین مطالعات بافت شناسی مانا و همکاران در سال ۲۰۰۹ نشان داد که مسمومیت کادمیم ناشی از تزریق ۴ میلی گرم بر کیلوگرم برای ۳ روز باعث نکروز، خونریزی و تورم لوله ها در بافت کلیه شده است (۱۹).

هم چنین مطالعه گبر و همکاران در سال ۲۰۱۷ نشان داد که دریافت کادمیم با غلظت ۵ میلی گرم بر کیلوگرم به صورت گاواژ و به مدت ۳۰ روز سبب متراکم شدن رگ های خونی، نفوذ لنفوسیت ها به مرکز پارانشیم کلیه و انسداد گلومرولی می شود (۲۱). در مطالعه انصاری و همکاران در سال ۲۰۱۷ نیز مشاهده شد که گاواژ کادمیم با غلظت ۵ میلی گرم بر کیلوگرم به مدت ۲۴ روز سبب التهاب بخش هایی از کلیه که از نوتروفیل ها، میوسیت ها، سلول های پلازما و واکوتوله شدن توبول های کلیوی تشکیل شده می گردد. آپوپتوز یکی از ویژگی های اصلی نفروتوکسیسیته ناشی از کادمیم می باشد. کادمیم سبب آپوپتوز در سلول لوله های پروگزیمال شده که منجر به اختلال عملکرد کلیه

می شود. بنا بر این سمیت کادمیم آپوپتوز و هم چنین التهاب را القا می کند و باعث نکروز توبولی در بافت کلیه می گردد (۳). بنا بر این در این مطالعه نیز کادمیم در دوز تحت حاد و حاد سبب آسیب دیواره رگ های خونی و توبول های کلیوی شده که این تغییرات سبب اختلال عملکرد کلیه و افزایش اوره خون گردید.

هم چنین مطالعه حاضر نشان داد استاگزانتین سطح اوره را در دوز حاد کادمیم کاهش می دهد اما در دوز تحت حاد تغییری در سطح اوره مشاهده نشد، هم چنین استاگزانتین نتوانست هیچ گونه تغییری در سطح کراتینین سرمی در دوزهای تحت حاد و حاد ایجاد کند. همسو با نتایج تحقیق حاضر، مطالعه مانا و همکاران در سال ۲۰۰۹ نشان داد تائورین که یک ترکیب آنتی اکسیدانی می باشد توانست از افزایش میزان اوره و کراتینین در حضور کادمیم جلوگیری کند (۱۹). هم چنین مطالعه شاگیرتا و همکاران در سال ۲۰۱۷ نشان داد که هسپرتین سبب کاهش میزان اوره و کراتینین در حضور کادمیم شده است (۲۰). به نظر می رسد که ترکیبات آنتی اکسیدانی با کاهش رادیکال های آزاد و کاهش پراکسیداسیون لیپیدی بافت کلیه سبب بهبود عملکرد آن در مسمومیت با کادمیم می شوند. از طرف دیگر در مطالعه گبر و همکاران در سال ۲۰۱۷ نیز مشاهده شده استفاده از عصاره زنجبیل که یک ترکیب ضد التهابی و تعدیل کننده آنتی اکسیدانی می باشد توانسته است میزان اوره و کراتینین را در حضور کادمیم کاهش دهد (۲۱). مطالعه آگوستی و همکاران در سال ۲۰۰۷ نشان داد که استاگزانتین نتوانسته سبب بهبود سطح اوره در مسمومیت دوز حاد جیوه شود (۲۲). به نظر می رسد در این مطالعه استاگزانتین نقش حفاظتی در برابر سمیت ناشی از کادمیم در کلیه داشته و با خاصیت آنتی اکسیدانی و ضد التهابی توانسته از آسیب کلیوی که سبب تغییر عملکرد کلیه و جلوگیری از دفع نرمال اوره شده را با بهبود فیلتراسیون گلومرولی کلیه تنظیم کند و سطح اوره را در دوز حاد کادمیم کاهش دهد.

هم چنین مطالعه حاضر نشان داد استاگزانتین فضاهای خالی ایجاد شده در بین سلول های اپیتلیالی لوله های کلیوی را کم کرده و سبب کاهش تجمع خون در لوله های کلیوی در دورز تحت حاد کادمیم شده است

دریافتند که آنتی اکسیدان ها قادرند آسیب لوله های پروگزیمال ایجاد شده توسط آپوپتوز را بهبود بخشند(۳). با توجه به مطالعه حاضر و مطالعات انجام شده قبلی به نظر می رسد استاگزانتین و سایر ترکیبات آنتی اکسیدانی با کاهش رادیکال های آزاد سبب کاهش نفروتوکسیسیته فلزات سنگین و بهبود تغییرات بافتی و عملکردی کلیه می گردند.

به طور کلی نتایج این مطالعه نشان داد استاگزانتین به عنوان یک ترکیب آنتی اکسیدانی قوی نقش حفاظتی در برابر مسمومیت کلیوی ناشی از فلز کادمیوم دارد به طوری که با حفظ نفوذپذیری غشا گلومرول ها و کپسول بومن و توبول های کلیوی عملکرد کلیه در برابر دوز حاد کادمیوم را بهبود می بخشد و می توان با قرار دادن آن در رژیم غذایی افرادی که در معرض بیشتر کادمیوم هستند از آسیب کلیوی جلوگیری کرد. مطالعات آینده نیاز به بررسی اثر استاگزانتین بر تغییرات عملکرد کلیه در حضور دوزهای مزمن و تحت مزمن کادمیوم دارد تا به مطالعه اثرات آن در افرادی که طولانی مدت در معرض کادمیوم هستند پرداخت.

### سپاسگزاری

این نتایج حاصل از پایان نامه کارشناسی ارشد خانم نازنین فتحی می باشد که در دانشگاه مازندران انجام شده است. بدین وسیله از دانشگاه مازندران که در تامین بخشی از هزینه مالی این تحقیق کمک کرده تشکر و سپاسگزاری می شود.

کد اخلاق: IR.UMZ.REC.1397.107

هم چنین در دوز حاد توانست فضاهای خالی در توبول های کلیوی را کاهش دهد و آسیب بافت کلیه را بهبود بخشد. در توافق با یافته های ما مانا و همکاران در سال ۲۰۰۹ نشان دادند که درمان با تاوورین قبل از مسمومیت با کادمیوم به میزان قابل توجهی ضایعات پاتولوژیک و نکروز ناشی از کادمیوم را در کلیه کاهش می دهد و سبب پیدایش فرم طبیعی گلومرول و لوله های کلیوی می شود(۱۹). هم چنین مطالعه رنوگادوی و همکاران در سال ۲۰۱۰ نشان داد درمان کوترستین سبب بهبود نکروز، تخریب توبولی و ضخیم شدن غشاء پایه می شود(۲۳).

هم چنین مطابق یافته های این مطالعه شاگیرتا و همکاران در سال ۲۰۱۱ نشان دادند هسپرتین تغییرات بافتی ناشی از سمیت کادمیوم را کاهش می دهد. هسپرتین توسط خواص آنتی اکسیدانی و شلات کنندگی سبب کاهش استرس اکسیداتیو می شود و با کاهش تغییرات پاتولوژی سبب بازسازی و عملکرد فیزیولوژیک نرمال می گردد(۲۰). مطالعه وانگ و همکاران در سال ۲۰۱۴ نشان داد که استاگزانتین سبب کاهش اثرات سمیت آرسنیک بر تغییرات مورفولوژی کلیه اعم از خونریزی بینابینی، نکروز مرکزی، انبساط و فشارخون در کپسول کلیه، پلاسمولیز اپیتلیوم و تورم سلولی سلول های لوله های کلیوی می شود(۱۸). انصاری و همکاران در سال ۲۰۱۷ نشان داد که درمان با سیناپیک اسید به طور چشمگیری از نفروتوکسیسیته ناشی از کادمیوم محافظت می کند و از آسیب آپوپتوزی و نکروزی در توبول های کلیوی جلوگیری می کند. آن ها

### References

- 1.Park YM, Kwan MP. Individual exposure estimates may be erroneous when spatiotemporal variability of air pollution and human mobility are ignored. Health Place 2017; 43:85-94. doi.10.1016/j.healthplace.2016.10.002.
- 2.Micali A, Pallio G, Irrera N, Marini H, Trichilo V, Puzzolo D, et al. Flavocoxid a protects mouse kidney from cadmium natural antioxidant induced toxicity. Oxid Med Cell Lon 2018;2018. doi.10.1155/2018/9162946.
- 3.Ansari MA, Raish M, Ahmad A, Alkharfy KM, Ahmad SF, Attia SM, et al. Sinapic

acid ameliorate cadmium induced nephrotoxicity in vivo possible involvement of oxidative stress apoptosis and inflammation via NF-κB downregulation. Environ Toxicol Pharmacol 2017; 51: 100-7. doi.10.1016/j.etap.2017.02.014.

- 4.Huang M, Su L, Yang L, Zhu L, Liu Z, Duan R. Effect of exogenous TGF-β1 on the cadmium-induced nephrotoxicity by inhibiting apoptosis of proximal tubular cells through PI3K-AKT-mTOR signaling pathway. Chem Biol Interact 2017; 269:25-32. doi.10.1016/j.cbi.2017.03.010.



5. Eom SY, Seo MN, Lee YS, Park KS, Hong YS, Sohn SJ, Kim YD, et al. Low-level environmental cadmium exposure induces kidney tubule damage in the general population of Korean adults. *Arch Environ Contam Toxicol* 2017;73: 401-9. doi. 10.1007/s00244-017-0443-4.
6. Elkhadragey MF, Alolayan EM, Alamiery AA, Moneim AE. Protective effects of *Fragaria ananassa* extract against cadmium chloride induced acute renal toxicity in Rats. *Bio Trace Elem Res* 2018; 181:378-87. doi.10.1007/s12011-017-1062-7.
7. Hosten AO. Clinical methods the history physical and laboratory examinations. 3<sup>th</sup> ed. *Sunders Publication*. 1990; P.874-8.
8. Bostom AG, Kronenberg F, Ritz E. Predictive performance of renal function equations for patients with chronic kidney disease and normal serum creatinine levels. *J Am Soc Neph* 2002; 3:2140-4. doi.10.1097/01.asn.0000022011.35035.f3.
9. Das K, Roychoudhury A. Reactive oxygen species and response of antioxidants as ROS-scavengers during environmental stress in plants. *Front Environ Sci* 2014;2:53. doi. 10.3389/fenvs.2014.00053
10. Jan AT, Azam M, Siddiqui K, Ali A, Choi I, Haq QM. Heavy metals and human health mechanistic insight into toxicity and counter defense system of antioxidants. *Int J Mol Sci* 2015; 16:29592-630. doi.10.3390/ijms161226183
11. Fassett RG, Coombes JS. Astaxanthin, oxidative stress inflammation and cardiovascular disease. *Future Cardiol* 2009; 5:333-42. doi. 10.2217/fca.09.19.
12. Li J, Dai W, Xia Y, Chen K, Li S, Liu T, et al. Astaxanthin inhibits proliferation and induces apoptosis of human hepatocellular carcinoma cells via Inhibition of NF- $\kappa$ B P65 and Wnt/ $\beta$ -catenin in vitro. *Mar Drug* 2015; 13:6064-81. doi. 10.3390/md13106064
13. Kim JH, Nam SW, Kim BW, Kim WJ, Choi YH. Astaxanthin improves the proliferative capacity as well as the osteogenic and adipogenic differentiation potential in neural stem cells. *Food Chem Toxicol* 2010; 48:1741-5. doi.10.1016/j.fct.2010.04.002.
14. Wu H, Niu H, Shao A, Wu C, Dixon BJ, Zhang J, et al. Astaxanthin as a potential neuroprotective agent for neurological diseases. *Mar Drug* 2015; 13:5750-66. doi. 10.3390/md13095750
15. Ghilissi Z, Hakim A, Sila A, Mnif H, Zeghal K, Rebai T, et al. Evaluation of efficacy of natural astaxanthin and vitamin E in prevention of colistin-induced nephrotoxicity in the rat model. *Environm Toxicol Pharmacol* 2014; 37:960-6. doi. 10.1016/j.etap.2014.03.004.
16. Oliveira H, Spano M, Santos C, Lourdes M. Adverse effects of cadmium exposure on mouse sperm. *Reproduc Toxicol* 2009; 28:550-5. doi. 10.1016/j.reprotox.2009.08.001.
17. Bu T, Mi Y, Zeng W, Zhang C. Protective effect of quercetin on cadmium-induced oxidative toxicity on germ cells in male Mice. *Anat Rec* 2011; 294:520-6. doi. 10.1002/ar.21317.
18. Wang X, Zhao H, Shao Y, Wang P, Wei Y, Zhang W, et al. Nephroprotective effect of astaxanthin against trivalent inorganic arsenic-induced renal injury in wistar Rats. *Nutr Res pract* 2014; 8:46-53. doi.10.4162/nrp.2014.8.1.46
19. Manna P, Sinha M, Sil PC. Taurine plays a beneficial role against cadmium induced oxidative renal dysfunction. *Am Ac* 2009; 36:417. doi.10.1007/s00726-008-0094-x.
20. Shagirtha K, Pari L. Hesperetin a citrus flavonone attenuates cadmium induced nephrotoxicity in Rat. *Biomed Preve Nutr* 2011; 1:139-45. doi. 10.1016/j.ecoenv.2011.06.002
21. Gabr SA, Alghadir AH, Ghoniem GA. Biological activities of ginger against cadmium induced renal toxicity. *Saudi J Biolog Sci* 2017; 18. doi.10.1016/j.sjbs.2017.08.008.
22. Augusti PR, Conterato GM, Somacal S, Sobieski R, Spohr PR, Torres JV, et al. Effect of astaxanthin on kidney function impairment and oxidative stress induced by Mercuric chloride in Rats. *Food Chem Toxicol* 2008; 46:212-9. doi.10.1016/j.fct.2007.08.001.
23. Renugadevi J, Prabu SM. Cadmium induced hepatotoxicity in Rats and the protective effect of naringenin. *Exp Toxicol Path* 2010; 62:171-81. doi. 10.1016/j.etp.2009.03.010.



## Protective Effects of Astaxanthin on the Levels of Urea and Creatinine as well as Changes in Kidney Tissue following Cadmium-Induced Toxicity in Syrian Male Mice

Fathi N<sup>1</sup>, Mirmohammadrezaei F<sup>\*1</sup>, Hajizadehmoghadam A<sup>1</sup>

(Received: February 6, 2018)

Accepted: August 6, 2018)

### Abstract

**Introduction:** Cadmium is an environmental and industrial pollutant that causes nephrotoxicity. Astaxanthin is a carotenoid with antioxidant, anti-apoptotic, and anti-inflammatory properties. This study investigated the protective effect of astaxanthin on the levels of urea and creatinine, as well as kidney tissue in cadmium-induced nephrotoxicity.

**Materials & Methods:** In total, 42 mice were divided into seven groups of control, sham (received saline and olive oil), cadmium (received cadmium at a dose of 1 mg/kg for 14 days [sub-acute] and a dose of 3 mg/kg for 1 day [acute]), and treatments (received a dose of 10 mg/kg astaxanthin for 14 days with 1 mg/kg cadmium along with astaxanthin for 14 days and 3 mg/kg cadmium at the last day). It is worth mentioning that the injection was intraperitoneally and each group included six animals. The levels of creatinine and urea were evaluated in the serum, and the kidney sections were stained with hematoxylin-eosin. *Ethics code:* IR.UMZ.REC.1397.107

**Findings:** The results showed a significant increase in the level of urea at an acute dose of cadmium, compared to the sham group ( $P<0.05$ ). However, urea level had no changes at the sub-acute dose of cadmium. Moreover, Astaxanthin significantly decreased the level of urea at the acute dose of cadmium ( $P<0.001$ ), compared to the level of urea at the sub-acute dose. Furthermore, cadmium and astaxanthin did not alter the creatinine level. Cadmium causes dilation and bleeding of the renal tubular, compared to the control group; however, astaxanthin improved tissue injury induced by cadmium.

**Discussions & Conclusions:** Astaxanthin with the protective effect on kidney tissue and the improvement of glomerular filtration prevents nephrotoxicity induced by cadmium.

**Keywords:** Astaxanthin, Cadmium, Kidney tissue, Mice, Urea

*1. Dept of Biology, Faculty of Basic Sciences, University of Mazandaran, Babolsar, Iran*

*\* Corresponding author Email: Fereshteh.mmrezaei@gmail.com*