

Original Article

Myocardial fibrosis delineation in Late Gadolinium Enhancement images of Hypertrophic Cardiomyopathy patients using Deep Learning methods

Mostafa Langarizadeh ¹ , Mahya Jahanshahi ² , Toktam khatibi ³ 

¹ Associate Professor, School of Health Management and Information Sciences, Iran University of Medical Sciences, Tehran, Iran.

² M.Sc. Student, School of Health Management and Information Sciences, Iran University of Medical Sciences, Tehran, Iran.

³ Associate Professor, School of Industrial and Systems Engineering, Tarbiat Modares University, Tehran, Iran.

ARTICLE INFO

Corresponding Author:
Mahya Jahanshahi
e-mail addresses:
jahanshahi.m@iums.ac.ir

Received: 11/Mar/2022
Modified: 15/Jun/2022
Accepted: 20/Jun/2022
Available online: 24/Dec/2022

Keywords:

Deep Learning
Cardiac Magnetic Resonance
CMR
Myocardial Fibrosis

ABSTRACT

Introduction: Accurate delineation of myocardial fibrosis in Late Gadolinium Enhancement Cardiac Magnetic Resonance (LGE-CMR) has a crucial role in the assessment and risk stratification of HCM patients. As this is time-consuming and requires expertise, automation can be essential in accelerating this process. This study aims to use Unet-based deep learning methods to automate the mentioned process.

Methods: This study used three consecutive Unet-based networks for Region of Interest (ROI) detection, myocardial segmentation, and fibrosis delineation. The study was conducted on LGE images of 41 images diagnosed with HCM, which were contoured by two experts.

Results: This model reported a Dice similarity coefficient and accuracy of 89.74 and 98.22 in myocardial segmentation and 88.42 and 94.66 in fibrosis delineation, respectively, and could outperform the previous methods

Conclusion: The results confirm that using deep learning methods for delineating myocardial fibrosis not only can automate the process, but also helps improve the results and decrease the required time.

Extended Abstract

Introduction

Hypertrophic Cardiomyopathy (HCM) is one of the most common genetic heart muscle diseases defined by the presence of unexplained left ventricular (LV) hypertrophy. [1,2] Fibrosis is the main histologic characteristic of HCM pathology, associated with all HCM adverse outcomes such as sudden cardiac death, heart failure, and ventricular tachycardia. Therefore, fibrosis assessment is of great need for the risk analysis of HCM patients. [3] Cardiac magnetic resonance imaging (CMR) with late gadolinium enhancement (LGE) is the gold standard method for fibrosis assessment in HCM patients. [4] As a sign of fibrosis, LGE is a strong predictor of HCM complications. Hence, LGE assessment is an essential step in the proper management of HCM patients. [5,6] Segmentation of myocardial fibrosis as the first step of LGE assessment is a tedious task that needs time and expertise. [4] Thus, offering a method to automate the process can help to reduce the time and expertise needed. The previous studies worked on the automation of LGE contouring can be divided into two major groups: Image intensity-based methods such as Full Width at Half Maxim (FWHM)[7], Signal Threshold to Reference Mean (STRM)[8] and region growing [9]; or energy minimization-based methods such as graph cuts, level sets and max flow-based methods [10–14]. These methods depended on either expert user interaction such as selecting initial points, or a manual pre-segmentation of myocardial borders. In addition, most of the mentioned methods are highly sensitive to image noise. [15] With the advent of Machine Learning and Deep Learning, many studies have tried to tackle the problem using classical Machine Learning methods [16,17] or multiple deep Convolutional Neural Networks (CNN)

[18–26], but none of those were able to completely automate the process of eliminating the non-ischemic fibrosis and eliminate the need of any manual pre-processing and user interaction.

This study uses a deep learning-based architecture to eliminate the need for any user interaction and fully automate the fibrosis delineation process in LGE images of HCM patients.

Methods

The architecture used in this model is composed of three consecutive SD-Unet [27] networks. Figure 1 shows a schematic view of the architecture. The first network by detecting the ROI region (Left Ventricle), reduces the class imbalance towards the background. Removing the extra parts of images in this part also helps with reducing computational complexity of the network. The second network automate the process of segmenting myocardial borders and therefore eliminates the need for manual interventions and initial pre-processing. The third network fully delineates the fibrosis borders. Dataset: This study was carried out on LGE images of 41 patients diagnosed with HCM, referred to the MRI Center at Rajaei Hospital in Tehran, Iran, between 2015 and 2018. The process of delineating the ground truth images was conducted by an experienced radiologist using segment software and revised by another if necessary. This process was done in the following three steps: In order to detect the ROI region and produce the ground truth of first network, a bounding box was drawn around the Left Ventricle in all of the images. In the second step, endocardial and epicardial borders were contoured (ground truth of second network). At the end, in order to produce the ground truth data for the third network, the fibrosis borders were fully delineated.

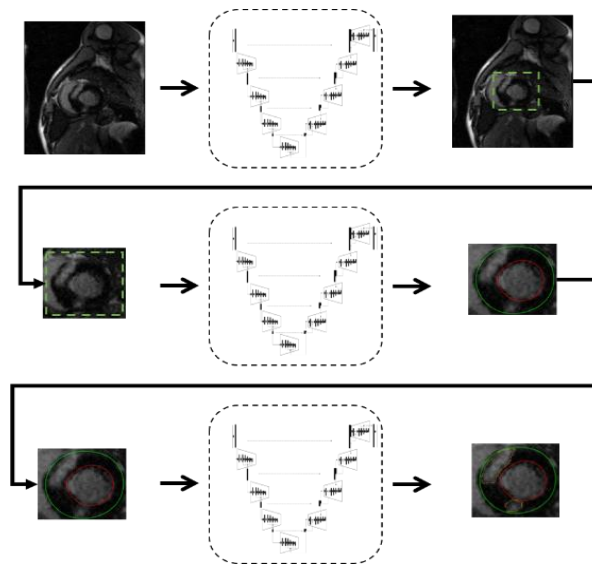


Figure 1: Schematic view of the used architecture

Network architecture: The architecture used in this paper is composed of three consecutive SD-UNET networks. SD-UNET is an encoder-decoder architecture. As displayed in Figure 2, any encoder block contains a 2*2 Maxpool layer (red arrow), followed by one 3*3 standard convolution (blue arrow) and 4 dilated convolutions (yellow arrows). At any step, the output of all these convolutions concatenates and feeds to the next layer. While increasing the dilation rate at any step, the channel numbers decrease. This leads to increasing the receptive field and therefore helps with

the problem of degrading correlation between pixels while downsampling the images by the encoder. The Decoder unit upsamples the output size of the previous layer and concatenates it with the output of its corresponding layer at the encoder using skip connections (green arrows). Skip connections combine the feature maps of the encoder and decoder and provide more information about image features. In the end, one 1*1 convolution (light green arrow) is placed to convert the number of feature maps to the required number of channels and produce the contoured image.

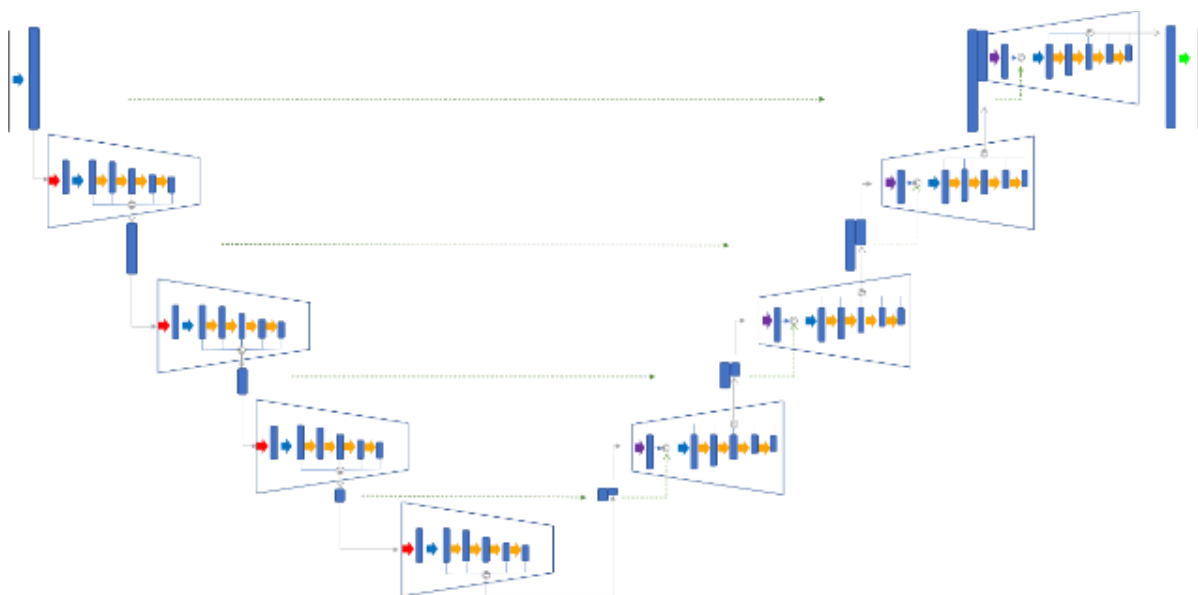


Figure 2: SD-UNET architecture

Network training and validation: The 5-fold cross-validation method was used in the division of the images as training and test data. The network was trained using the cross-entropy loss function. Adaptive moment estimation optimizer was adopted to estimate parameters and minimize the cost function.

Network Evaluation: Dice coefficient, Hausdorff distance, accuracy, precision, and recall were used to estimate the network's performance.

$$\text{Dice coefficient} = \frac{2TP}{FP + FN + 2TP} \quad (\text{Eq. 1})$$

$$D(A, B) = \min_{a \in A} \{ \min_{b \in B} \{ d(a, b) \} \} \quad (\text{Eq. 2})$$

$$\text{Accuracy} = \frac{TP + TN}{n} \quad (\text{Eq. 3})$$

$$\text{Precision} = \frac{TP}{TP + FP} \quad (\text{Eq. 4})$$

$$\text{Recall} = \frac{TP}{TP + FN} \quad (\text{Eq. 5})$$

In the equations above, TP and TN are the number of fibrosis and background pixels that were correctly identified. FP is the number of background pixels that are falsely identified as fibrosis, and FN is the number of fibrotic pixels that are detected as background. Hausdorff distance is an parameter which measures the maximum local distance between the predicted labels (A) and ground truth labels (B).

$$HD(A, B) = \max_{b \in B} \{ \min_{a \in A} \{ \sqrt{a^2 - b^2} \} \} \quad (\text{Eq. 6})$$

Results

The table below shows the performance measures obtained by the model.

Table 1: Comparing the performance measures obtained by the model

Criteria	LV fibrosis	LV myocardium
Dice coefficient	89.74 ± 4.21	88.42 ± 1.18
Hausdorff distance	15.12 ± 6.53	17.34 ± 2.62
accuracy	98.22 ± 2.87	94.66 ± 66.3
precision	90.42 ± 3.24	89.84 ± 1.48
recall	88.47 ± 5.52	87.49 ± 3.45

Figure 3 compares the contours produced by the model (orange) and contours in the gold standard images (yellow).

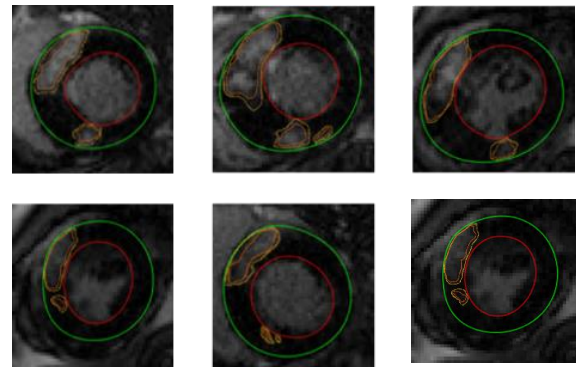


Figure 6: Comparing the results of the model with standard reference data

Discussion

We assessed the feasibility of using an Unet-based architecture to automate the process of fibrosis delineation in LGE images of HCM patients. This study aimed to reduce the time and expertise needed in the process of fibrosis assessment in HCM patients and achieved an accuracy of 98.22 and 94.66 in the delineation of fibrosis and LV myocardium, respectively. Compared to former works, this study obviates the need for pre-segmentations such as contouring myocardial borders and selecting initial seeds. There was also no need to use cine images in the training process. The necessity of contouring the myocardial borders, an essential prerequisite in most of the former works, is also eliminated. Compared to methods based on image intensity, not being vulnerable to the noise of images also helped to increase reproducibility and performance. This work is also one of the only studies focused on non-ischemic fibrosis like the one seen in HCM. The particular architecture and dilated convolutions used in that also help to achieve good performance without increasing the number of parameters. Due to some images' low contrast and noise, producing the gold standard images was challenging. The similarity between

Fibrosis delineation in LGE images using deep learning

myocardial borders and blood pools, along with the low contrast and noise in some images made producing the gold standard images challenging. Therefore, using more

standard ground truth images and broader datasets can help increase the model's reproducibility and accuracy.

References

1. Liew AC, Vassiliou VS, Cooper R, Raphael CE. Hypertrophic cardiomyopathy-past, present and future. *J Clin Med*. 2017;6(12):1-20.
2. Quarta G, Grasso A, Pasquale F, Flett AS, Sado DM, Bonini E, et al. Evolution and clinical importance of fibrosis in HCM. *JACC Cardiovasc Imaging*. 2011;4(11):1221-3.
3. Pagourelas ED, Alexandridis GM, Vassilikos VP. Fibrosis in hypertrophic cardiomyopathy: Role of novel echo techniques and multi-modality imaging assessment. *Heart Fail Rev*. 2021;26(6):1297-310.
4. Mewton N, Liu CY, Croisille P, Bluemke D, Lima JAC. Assessment of myocardial fibrosis with cardiovascular magnetic resonance. *J Am Coll Cardiol*. 2011;57(8):891-903.
5. Freitas P, Ferreira AM, Arteaga-Fernández E, De Oliveira Antunes M, Mesquita J, Abecasis J, et al. The amount of late gadolinium enhancement outperforms current guideline-recommended criteria in the identification of patients with hypertrophic cardiomyopathy at risk of sudden cardiac death. *J Cardiovasc Magn Reson*. 2019;21(1):1-10.
6. Greulich S, Seitz A, Herter D, Gunther F, Probst S, Bekeredian R, et al. Long-term risk of sudden cardiac death in hypertrophic cardiomyopathy: A cardiac magnetic resonance outcome study. *Eur Heart J Cardiovasc Imaging*. 2021;22(7):732-41.
7. Neizel M, Kato M, Schade E, Rassaf T, Krombach GA, Kelm M, et al. Rapid and accurate determination of relative infarct size in humans using contrast-enhanced magnetic resonance imaging. *Clin Res Cardiol*. 2009;98(5):319-24.
8. Kolipaka A, Chatzimavroudis GP, White RD, O'Donnell TP, Setser RM. Segmentation of non-viable myocardium in delayed enhancement magnetic resonance images. *Int J Cardiovasc Imaging*. 2005;21(2-3):303-11.
9. Alba X, Figueras I, Ventura RM, Lekadir K, Frangi AF. Healthy and scar myocardial tissue classification in DE-MRI. In: Camara O, Mansi T, Pop M, Rhode K, Sermesant M, Young A, editors. *Proceedings of the Third International Workshop, STACOM 2012, Held in Conjunction with MICCAI 2012*; 2012 Oct 5; Nice, France. Berlin, Germany: Springer; 2013. p. 62-70.
10. Lu Y, Connelly KA, Yang Y, Joshi SB, Wright G, Radau PE. Semi-automated analysis of infarct heterogeneity on DE-MRI using graph cuts. *J Cardiovasc Magn Reson*. 2012;14(1):1-3.
11. Ukwatta E, Arevalo H, Li K, Yuan J, Qiu W, Malamas P, et al. Myocardial infarct segmentation from magnetic resonance images for personalized modeling of cardiac electrophysiology. *IEEE Trans Med Imaging*. 2016;35(6):1408-19.
12. Ukwatta E, Yuan J, Qiu W, Wu KC, Trayanova N, Vadakkumpadan F. Myocardial infarct segmentation and reconstruction from 2D late-gadolinium enhanced magnetic resonance images. *Med Image Comput Comput Assist Interv*. 2014;17(02):554-61.
13. Usta F, Gueaieb W, White JA, Ukwatta E. 3D scar segmentation from LGE-MRI using a continuous max-flow method. *Proceedings of the Medical Imaging 2018: Biomedical Applications in Molecular, Structural, and Functional Imaging*; 2018 Feb 10-15; Houston, Texas, United States. Spie Medical Imaging; 2018.
14. Rajchl M, Yuan J, White JA, Ukwatta E, Stirrat J, Nambakhsh CMS, et al. Interactive hierarchical-flow segmentation of scar tissue from late-enhancement cardiac MR images. *IEEE Trans Med Imaging*. 2014;33(1):159-72.

Fibrosis delineation in LGE images using deep learning

15. Zabihollahy F, Rajchl M, White JA, Ukwatta E. Fully automated segmentation of left ventricular scar from 3D late gadolinium enhancement magnetic resonance imaging using a cascaded multi-planar U-Net (CMPU-Net). *Med Phys*. 2020;47(4):1645–55.
16. Kurzendorfer T, Breininger K, Steidl S, Brost A, Forman C, Maier A. Myocardial scar segmentation in LGE-MRI using fractal analysis and random forest classification. *Proceedings of the 24th International Conference on Pattern Recognition (ICPR)*; 2018 Aug 20-24; Beijing, China. IEEE; 2018. p. 3168-73.
17. Larroza A, Materka A, Lopez-Lereu MP, Monmeneu JV, Bodi V, Moratal D. Differentiation between acute and chronic myocardial infarction by means of texture analysis of late gadolinium enhancement and cine cardiac magnetic resonance imaging. *Eur J Radiol*. 2017;92:78–83.
18. Zabihollahy F, White JA, Ukwatta E. Myocardial scar segmentation from magnetic resonance images using convolutional neural network. *Proceedings of the Medical Imaging 2018: Computer-Aided Diagnosis*; 2018 Feb 10-15; Houston, Texas, United States. Spie Medical Imaging; 2018.
19. Moccia S, Banali R, Martini C, Moscogiuri G, Pontone G, Pepi M, et al. Automated scar segmentation from CMR-LGE images using a deep learning approach. *Proceedings of the Computing in Cardiology Conference (CinC)*; 2018 Sep 23-26; Maastricht, Netherlands. IEEE; 2019. p. 1-4.
20. Fahmy AS, Rausch J, Neisius U, Chan RH, Maron MS, Appelbaum E, et al. Automated cardiac MR scar quantification in hypertrophic cardiomyopathy using deep convolutional neural networks. *JACC Cardiovasc Imaging*. 2018;11(12):1917–8.
21. Popescu DM, Abramson HG, Yu R, Lai C, Shade JK, Wu KC, et al. Anatomically informed deep learning on contrast-enhanced cardiac magnetic resonance imaging for scar segmentation and clinical feature extraction. *Cardiovasc Digit Health J*. 2022;3(1):2–13.
22. Brahim K, Qayyum A, Lalande A, Boucher A, Sakly A, Meriaudeau F. A 3D network based shape prior for automatic myocardial disease segmentation in delayed-enhancement MRI. *IRBM*. 2021;42(6):424–34.
23. Heidenreich JF, Gassenmaier T, Ankenbrand MJ, Bley TA, Wech T. Self-configuring nnU-net pipeline enables fully automatic infarct segmentation in late enhancement MRI after myocardial infarction. *Eur J Radiol*. 2021;141:1-5.
24. Wang SH, McCann G, Tyukin I. Myocardial infarction detection and quantification based on a convolution neural network with online error correction capabilities. *Proceedings of the International Joint Conference on Neural Networks (IJCNN)*; 2020 Jul 19-24; Glasgow, UK. IEEE; 2020. p. 1-8.
25. De la Rosa E, Sidibe D, Decourselle T, Leclercq T, Cochet A, Lalande A. Myocardial infarction quantification from late Gadolinium enhancement MRI using top-hat transforms and neural networks. *Algorithms*. 2021;14(8):1-18.
26. Fahmy AS, Rowin EJ, Chan RH, Manning WJ, Maron MS, Nezafat R. Improved quantification of myocardium scar in late Gadolinium enhancement images: Deep learning based image fusion approach. *J Magn Reson Imaging*. 2021;54(1):303–12.
27. Wang S, Singh VK, Cheah E, Wang X, Li Q, Chou SH, et al. Stacked dilated convolutions and asymmetric architecture for U-Net-based medical image segmentation. *Comput Biol Med*. 2022;148.

مرزبندی فیروز میوکارد در تصاویر ام آر آی کسب شده با ماده حاجب بیماران کاردیومیوپاتی هیپرتروفیک با یادگیری عمیق

مصطفی لنگری زاده^۱، محیا جهانشاهی^{۲*}، توکتم خطیبی^۳

^۱دانشیار، دانشکده مدیریت و اطلاع‌رسانی پزشکی، دانشگاه علوم پزشکی و خدمات بهداشتی درمانی ایران، تهران، ایران.
^۲دانشجوی کارشناسی ارشد، دانشکده مدیریت و اطلاع‌رسانی پزشکی، دانشگاه علوم پزشکی و خدمات بهداشتی درمانی ایران، تهران، ایران.
^۳دانشیار، دانشکده صنایع و سیستم‌ها، دانشگاه تربیت مدرس، تهران، ایران.

اطلاعات مقاله

نویسنده مسئول:

محیا جهانشاهی

رایانامه:

jahanshahi.m@iums.ac.ir

وصول مقاله: ۱۴۰۰/۱۲/۲۰

اصلاح نهایی: ۱۴۰۱/۰۳/۲۵

پذیرش نهایی: ۱۴۰۱/۰۳/۳۰

انتشار آنلاین: ۱۴۰۱/۱۰/۰۳

واژه‌های کلیدی:

یادگیری عمیق

ام آر آی قلب

فیروز میوکارد

چکیده

مقدمه: مرزبندی دقیق نواحی مبتلابه فیروز میوکارد در تصاویر ام آر آی کسب شده با ماده حاجب نقش بسیار مهمی در پایش بیماران کاردیومیوپاتیک هیپرتروفیک و ارزیابی ریسک ابتلای آن‌ها به عوارض ناشی از این بیماری همچون مرگ ناگهانی دارد. به دلیل صرف زمان بسیار و نیاز به تخصص برای انجام این عمل، خودکار کردن این فرایند می‌تواند نقش بسزایی در تسریع و افزایش کارایی آن بگذارد. هدف از مطالعه انجام شده، استفاده از یک مدل مبتنی بر یادگیری عمیق برای خودکار کردن فرایند مرزبندی فیروز میوکارد در تصاویر ام آر آی کسب شده با ماده حاجب بیماران در کاردیومیوپاتیک هیپرتروفیک بود.

روش‌ها: در این پژوهش از پشت سر هم قرار گرفتن سه مدل مشابه بر گرفته از شبکه‌ی یونت، به ترتیب برای تشخیص ناحیه هدف، رسم مرزهای میوکارد و مرزبندی دقیق نواحی مبتلابه فیروز استفاده شده است. برای انجام این پژوهش، از تصاویر ام آر آی کسب شده با ماده حاجب ۴۱ بیمار مبتلابه کاردیومیوپاتی استفاده شد که توسط دو متخصص با سابقه مرزبندی شده بودند.

یافته‌ها: مدل استفاده شده توانست ضریب تشابه دایس و صحت به ترتیب ۸۹/۷۴ و ۹۸/۲۲ در مرزبندی فیروز؛ و ۸۸/۴۲ و ۹۴/۶۶ در مرزبندی ماهیچه بطن چپ دست یابد و در مقایسه با روش‌های قبلی کارایی بالاتری ارائه دهد.

نتیجه‌گیری: نتایج به دست آمده از این مطالعه نشان دادند که استفاده از روش‌های یادگیری عمیق در روند رسم مرزهای فیروز میوکارد، علاوه بر خودکارسازی این فرایند، حذف نیاز به تخصص و همچنین کاهش زمان، می‌تواند کارایی این عمل را نسبت به روش‌های ارائه شده پیشین افزایش دهند.

روش‌هایی جهت خودکار کردن فرایندهای بیمارستانی [۹] و صنعتی [۱۰]، بی‌نام‌سازی بیماران [۱۱]، تشخیص [۱۲، ۱۳] و مدل‌سازی بیماری‌ها [۱۴] پرداخته‌اند. روش‌های قبلی ارائه‌شده به منظور خودکار کردن فرایند مرزبندی فیروز به دودسته روش‌های مبتنی بر آستانه شدت تصاویر همچون روش پهنا در نصف مقدار بیشینه (Full Width at Half Maximum (FWHM) ، [۱۵] آستانه سیگنال به میانگین مرجع (Signal Threshold to Reference Mean (STRM) [۱۶] و رشد ناحیه (Region Growing) [۱۷]، و روش‌های مبتنی بر کمینه کردن انرژی همچون روش‌های مبتنی بر برش گراف، [۱۸] تنظیم سطح، روش‌های مبتنی بر بیشینه شار [۱۹-۲۲] و یا ترکیبی از این روش‌ها تقسیم می‌شوند. در تمامی این روش‌ها علاوه بر لزوم رسم اولیه مرزهای اندوکار و اپیکارد بطن چپ، به دخالت دستی کاربر متخصص برای مواردی همچون مشخص کردن نقاط شروع و یا رسم مرز اولیه در مجاورت فیروز نیاز است. همچنین، به دلیل وابستگی این روش‌ها به شدت سیگنال، حساسیت آن‌ها به نویز تصاویر و همچنین تعداد کم هاپیرپارامترها، کارایی محدود این روش‌ها حتی با افزایش تعداد داده‌های آموزشی مرتفع نمی‌گردد. [۲۳] به‌علاوه در مواردی این روش‌ها نتایج ناهمگنی با داده‌های استاندارد مرجع ارائه داده‌اند. [۲۴، ۲۵] روش‌های یادگیری عمیق و یادگیری ماشین گوناگونی برای حل این مسئله و حذف لزوم دخالت متخصص پیشنهاد شده است. با به کار آمدن یادگیری ماشین، مطالعاتی با استفاده از روش‌های یادگیری ماشین سنتی متعددی همچون ماشین بردار پشتیبان (Support Vector Machine (SVM)، تحلیل بافت (Texture Analysis)، جنگل تصادفی (Random forest) و یا ترکیبی از این روش‌ها با روش‌های دیگر جهت نیمه و یا کاملاً خودکار کردن فرایند ارزیابی فیروز پیشنهاد شدند. [۲۶، ۲۷] علاوه بر عدم توانایی در خودکارسازی کامل، برخی از این روش‌ها نسبت به روش‌های قبلی کارایی بهتری نداشتند و تنها در کاهش نسبی زمان تعامل میان کامپیوتر و انسان مؤثر بودند.

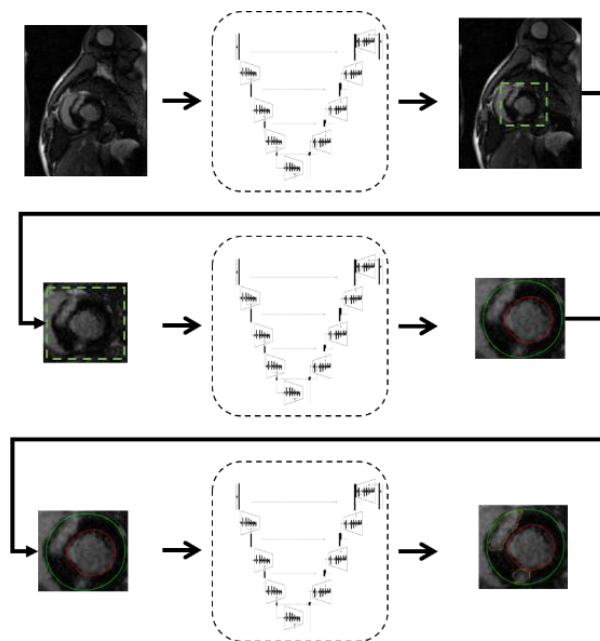
کاردیومیوپاتی هیپرتروفیک (Hypertrophic Cardiomyopathy (HCM)) شایع‌ترین بیماری قلبی ژنتیکی در بزرگسالان است که با افزایش ضخامت بطن چپ در نبود علتی مشخص تعریف شده و با مشخصه‌های گوناگونی همچون بزرگ شدن بطن چپ، بی‌نظمی سلول عضلانی (Myocyte)، و فیروز میوکارد بروز می‌یابد. [۱، ۲] فیروز به عنوان مشخصه‌ی هیستولوژی اصلی HCM شناخته می‌شود که با تمامی عوارض جانبی این بیماری همچون آریتمی تاکی کاردی و مرگ قلبی ناگهانی مرتبط است. از این رو، ارزیابی فیروز نقشی اساسی در پایش بیماران HCM و ارزیابی خطر ابتلای آن‌ها به عوارض جانبی این بیماری دارد. [۳] در سال‌های اخیر، روش تصویربرداری ام‌آرآی قلب با تزریق ماده حاجب (Late Gadolinium Enhancement- Cardiovascular Magnetic Resonance (LGE-CMR)) به عنوان روش اصلی استاندارد تشخیص، پایش و ارزیابی فیروز شناخته شده است. [۴] در این نوع تصاویر که از ۱۰ تا ۲۰ دقیقه پس از تزریق ماده حاجب کسب می‌شوند، ماده حاجب از بافت سالم شسته شده و تنها در بافت‌های آسیب‌دیده تجمع می‌یابد. ترکیبات گادولونیوم (Gadolinium) استفاده شده در این روش باعث تغییر کنتراست نواحی مبتلا به فیروز شده و همین موضوع امکان تشخیص، ارزیابی و تعیین سائز آن‌ها را فراهم می‌آورد. [۵، ۶] میزان LGE مشاهده شده در این نوع تصاویر رابطه مستقیمی با عوارض ناشی از بیماری همچون خطر مرگ ناگهانی، نارسایی قلبی و آریتمی دارد. در نتیجه، تشخیص، مرزبندی و کمی‌سازی صحیح LGE ضرورتی برای پایش فیروز به شمار می‌رود و نقش مهمی در مدیریت بیماران و طبقه‌بندی خطر ابتلا به عوارض جانبی این بیماری دارد. [۷، ۸] از آنجایی که مشخص کردن مرزهای فیروز، کاری بسیار زمان‌بر و مستلزم وجود تخصص است؛ تعیین خودکار فیروز اهمیت زیادی در کارآمدی و افزایش سرعت تشخیص بیماری دارد. در سال‌های اخیر مطالعات متنوعی به ارائه

شبکه‌های بیزین استفاده شده بود؛ اما غالب این مطالعات بر استفاده ترکیبی با تصاویر ساین (Cine Images) متکی بودند [۴۲،۴۴،۴۶] و یا به دلیل نیاز به رسم مرزهای اولیه میوکارد کاملاً خودکار نبودند. [۴۶] مطالعه حاضر، از معماری یادگیری عمیقی بر مبنای شبکه یونت [۴۷] جهت خودکارسازی فرایند رسم مرزهای فیروز میوکارد در بیماران HCM بهره برده است. هدف این مطالعه تعیین مرزهای فیروز و در نتیجه بهبود پایش بیماران HCM با افزایش سرعت و کارایی این فرایند می‌باشد.

روش کار

معماری به کار گرفته در این پژوهش از پشت سر هم قرار گرفتن سه شبکه مشابه SD-UNet [۴۷] (یک مدل برگرفته از شبکه یونت) تشکیل شده است. شبکه اول با مشخص کردن ناحیه هدف (بطن چپ) باعث کاهش عدم تعادل کلاس به سمت پیش‌زمینه و همچنین کاهش بار محاسباتی شبکه با کمک حذف نواحی اضافه تصاویر می‌گردد. شبکه دوم با خودکار کردن روند رسم مرزهای میوکارد لزوم هرگونه دخالت دست و پیش‌پردازش اولیه توسط متخصص را از میان برمی‌دارد. شبکه سوم نیز برای مرزبندی کامل و رسم دقیق مرزهای فیروز آموزش داده می‌شود. نمای شماتیک شبکه پیشنهادی در شکل یک آمده است:

[۲۶،۲۸] با آمدن روش‌های یادگیری عمیق، الگوریتم‌هایی غالباً مبتنی بر شبکه‌های عصبی همچون شبکه‌های عصبی کاملاً متصل (Fully connected neural network) (FCNN) و شبکه‌های عصبی کانولوشن (Convolutional Neural Network (CNN)) دو بعدی و سه بعدی پیشنهاد شد که در برخی از این روش‌ها همچنان نیاز به رسم مرزهای اولیه بطن چپ مرتفع نشده بود. [۲۹-۳۱] در الگوریتم‌های خودکار ارائه شده با استفاده از روش‌های یادگیری عمیق غالباً از شبکه‌های عصبی کاملاً متصل، [۳۱،۳۲] شبکه یونت و یا ترکیب آن با سایر شبکه‌ها، [۳۳-۳۹] ترکیبی از سایر شبکه‌های عصبی کانولوشن گوناگون، [۴۰-۴۲] یا شبکه‌های مولد تخصصی (Generative Adversarial Networks (GAN)) [۴۳] استفاده شده بود؛ اما غالب این روش‌ها برای ارزیابی فیروزهای ایسکمیک معرفی شدند و به دلیل تفاوت الگوهای فیروز در بیماری‌های ایسکمیک و غیرایسکمیک، از قابلیت تعمیم به فیروزهای غیرایسکمیک همچون فیروز در بیماری HCM برخوردار نیستند. در میان مطالعات محدودی که به ضایعات غیرایسکمیک پرداختند، [۴۴-۴۶] از شبکه‌های عصبی کانولوشن، ترکیب شبکه یونت با سایر شبکه‌های عصبی، روش‌های مبتنی بر یادگیری دیکشنری، روش‌های خوشه‌بندی مبتنی بر یادگیری عمیق و



شکل ۱: نمای شماتیک معماری استفاده شده

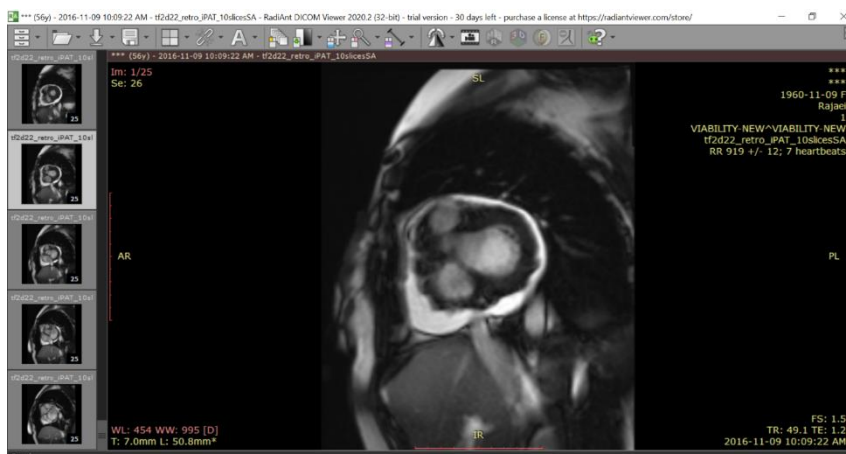
داده‌های استاندارد مرجع توسط نرم‌افزار سگمنت [۴۸] انجام گردید. تصاویر استخراج شده همگی با پروتکل معمول CMR، با استفاده از دستگاه ام‌آرآی ۱/۵ تسلا (Magnetom Avanto, Siemens HealthCare, Erlangen, Germany) و یک سیم - پیچ - vendor supplied body surface اخذ شد.

پیش‌پردازش داده‌ها: به منظور پیش‌پردازش داده‌های استفاده شده در پژوهش، مراحل زیر انجام شد:

- مشاهده و بررسی اولیه تصاویر: از آنجایی که تصاویر ام‌آرآی با فرمت دایکام ذخیره و نگهداری می‌شوند، برای مشاهده و بررسی اولیه تصاویر از نرم‌افزار رادیانت (Radiant) استفاده شد. این نرم‌افزار امکان مشاهده انواع مختلف تصاویر پزشکی (اعم از ام‌آرآی، سی‌تی‌اسکن و غیره) تحت فرمت دایکام به همراه فراداده تصاویر را فراهم می‌سازد (شکل دو). در این بخش با استفاده از این نرم‌افزار، تصاویر مشاهده و بررسی شد و تصاویر معیوب، شناسایی و حذف گردید.

جزئیات روش‌ها از قبیل مجموعه داده استفاده‌شده، معماری شبکه و نحوه پیاده‌سازی و آموزش آن در قالب سه بخش زیر آمده است:

مجموعه داده: این پژوهش از تصاویر LGE با بازسازی PSIR در مجموع برای ۴۱ بیمار کاردیومیوپاتی هیپرتروفیک استفاده شده است که از سال ۲۰۱۵ تا ۲۰۱۸ به بیمارستان شهید رجایی تهران مراجعه کرده‌اند. بطن چپ در تصاویر هر بیمار به‌طور میانگین به ۱۰ مقطع مکانی از پایه تا نوک قلب (پوشش کامل بطن) تقسیم و از هر مقطع یک تصویر کسب شده است. با کسب تصاویر ۱۰ دقیقه پس از تزریق، ماده حاجب از نواحی سالم، شسته شده و در نواحی فیروزه باقی می‌ماند و در نتیجه نواحی دچار فیروز در تصاویر با شدت بالاتری دیده می‌شوند. داده‌های استاندارد مرجع مطالعه، شامل تصاویر دارای مرزهای میوکارد و فیروز بود که توسط یک متخصص با سابقه رسم و توسط متخصص دیگری بازبینی و در صورت لزوم اصلاح شده بود. روند رسم مرزها در

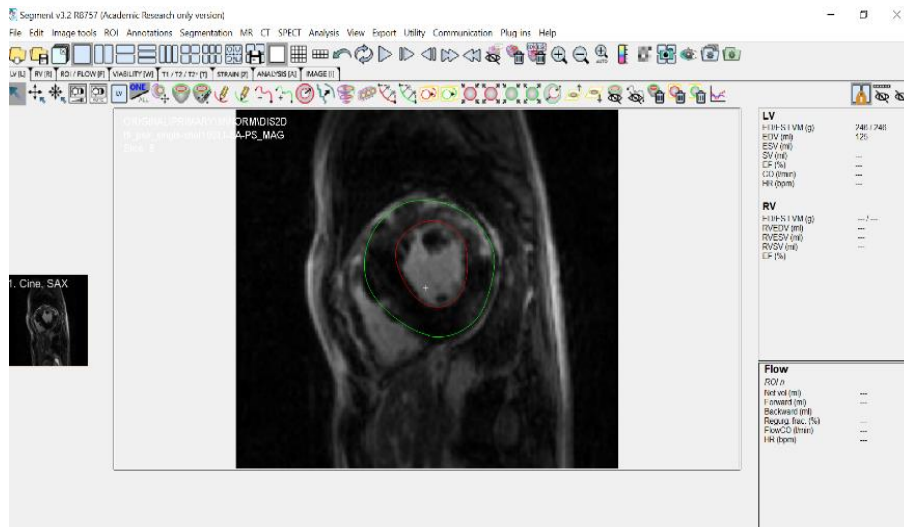


شکل ۲: محیط نرم‌افزار رادیانت

مرزهای اندوکاردیوم و اپیکاردیوم بطن چپ، و در مرحله سوم مرزهای نواحی فیروزه توسط یک فرد متخصص رسم و توسط متخصص دیگری بازبینی و در صورت لزوم اصلاح شد. در این مرحله نیز برای رسم مرزها از نرم‌افزار سگمنت استفاده شد. در شکل سه، نمونه‌ای از مرزهای رسم شده در نرم‌افزار سگمنت برای یک تصویر نشان داده شده است.

- تغییر فرمت تصاویر: در این بخش، از نرم‌افزار سگمنت برای تبدیل فرمت تصاویر از دایکام به مت (mat) و حذف مقاطع مازاد شناسایی شده در بخش قبل استفاده شد.

- تولید تصاویر استاندارد مرجع: فرایند تولید تصاویر استاندارد مرجع در سه مرحله انجام شد. در مرحله اول در تمامی تصاویر یک مربع (bounding box) حول بطن چپ به منظور جداسازی ناحیه هدف رسم شد. در مرحله دوم



شکل ۳: رسم مرزها در نرم‌افزار سگمنت

افزایش میدان تاثیر و پیش‌گیری از مشکل کاهش همبستگی میان پیکسل‌های تصویر در حین کاهش اندازه آن‌ها می‌شود. در ساختار واحد کدگشا، لایه‌ی ادغام با لایه‌ی دیگری که نقش افزایش اندازه تصاویر را دارد جایگزین شده است. به کمک این لایه، سائز خروجی لایه قبل افزایش داده شده و سپس نتیجه با کمک اتصالات کپی (فلش سبز رنگ) میان دو مسیر، به خروجی لایه متناظر از فاز کدگذار الحاق می‌شود. این اتصالات نقشه‌های ویژگی این دو مسیر را تجمیع کرده و بدین سبب باعث فراهم شدن اطلاعات بیشتری درباره ویژگی‌های تصویر می‌گردند. این مهم قابلیت تشخیص مکان و بخش‌بندی شبکه را افزایش می‌دهد. در انتهای معماری، یک کانولوشن یک در یک (پیکان سبز کم‌رنگ) برای تبدیل تعداد نقشه‌های ویژگی به تعداد کانال‌های مورد نیاز و تولید تصویر مرزبندی شده قرار گرفته است. برای تعیین تعداد کانال‌های لایه‌های کانولوشن (به ترتیب ۱۶، ۳۲، ۶۴ و ۱۲۸) از عملیات جستجوی گرید (grid search) استفاده شد. همچنین، تابع ReLU به عنوان تابع فعالیت تمامی کانولوشن‌ها لحاظ شد.

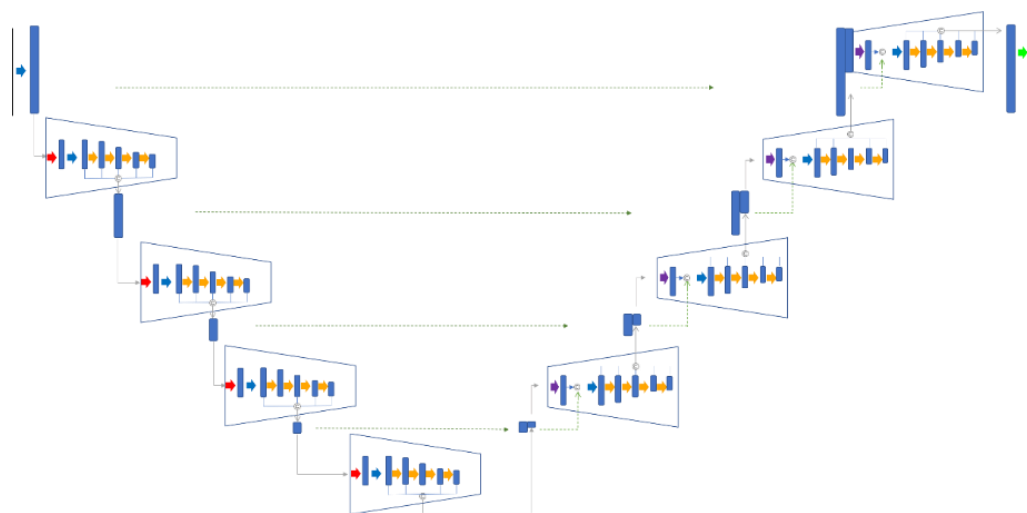
آموزش شبکه: آموزش و اعتبارسنجی شبکه به روش اعتبارسنجی متقاطع با پارامتر پنج (5-fold cross validation) انجام شد. در این روش، داده‌ها به پنج زیردسته‌ی تقریباً مساوی تقسیم و در پنج تکرار، چهار زیردسته به عنوان داده‌ی آموزشی و دسته‌ی باقی‌مانده به عنوان

معماری و آموزش شبکه: در این پژوهش از سه معماری متوالی SD-Unet که یکی از شبکه‌های الهام‌گرفته از شبکه یونت است استفاده شده است. این معماری با استفاده از ترکیب کانولوشن‌های اتساع یافته و معمولی، باعث فراهم شدن اطلاعات بیشتری درباره ویژگی‌های تصویر و در نتیجه بهبود قابلیت تشخیص مکان و بخش‌بندی تصاویر شده است. در زیر معماری شبکه SD-Unet شرح داده شده است:

معماری شبکه SD-Unet نیز مانند شبکه یونت دارای دو بخش کدگذار (encoder) و کدگشا (decoder) است. در بخش اول با استفاده از روش ادغام بیشینه (max-pooling)، ابعاد تصاویر به تدریج کاهش می‌یابد. در انتهای بخش کدگذار بازنمایی خلاصه و مترامی از تصاویر ورودی به دست می‌آید در حالی که در بخش کدگشا ابعاد تصویر مجدداً افزایش یافته و در نهایت تصویر به اندازه اصلی خود باز می‌گردد. همانطور که در شکل ۴ دیده می‌شود، در هر واحد کدگذار یک لایه ادغام دو در دو (پیکان قرمز) برای کاهش سائز تصاویر و سپس یک کانولوشن سه در سه (پیکان آبی) و چهار کانولوشن اتساع یافته (پیکان‌های زرد) به کار رفته است. در هر مرحله خروجی تمامی این کانولوشن‌ها تجمیع و به لایه بعد تغذیه می‌شود. در هر لایه نرخ اتساع به تدریج افزایش (به ترتیب ۳، ۶، ۹ و ۱۲) و تعداد کانال‌های لایه‌های اتساع کاهش می‌یابد (هر بار به ترتیب با تقسیم بر ۲، ۴، ۸، ۱۶ و ۱۶). همین باعث

مقایسه شده و مقدار خطای شبکه محاسبه می‌گردد. در مرحله بعد، بر اساس میزان خطای محاسبه شده، مرحله پس انتشار خطا آغاز می‌شود. سپس با کمک الگوریتم بهینه‌سازی برآورد لحظه ای تطبیقی (adaptive moment estimation) تمام پارامترها بر اساس تاثیری که بر روی خطای شبکه داشته اند تغییر می‌یابند. پس از به روز شدن پارامترها مجدداً تغذیه رو به جلو آغاز می‌شود و پس از چندین بار تکرار این مراحل آموزش شبکه پایان می‌یابد.

داده تست در نظر گرفته می‌شود. آموزش با دو عمل انتشار رو به جلو (feed forward) و پس انتشار خطا (back propagation) انجام می‌شود. در مرحله ی انتشار رو به جلو، عملیات بر روی ورودی تغذیه شده به شبکه صورت می‌گیرد. پس از آن، از خطای حاصل از محاسبات مرحله پیشین برای تنظیم مجدد پارامترهای شبکه استفاده می‌شود. برای آموزش شبکه، خروجی شبکه با استفاده از یک تابع زیان آنتروپی متقاطع (cross entropy) با پاسخ صحیح



شکل ۴: نمای کلی معماری مدل پیشنهادی

پیش‌زمینه‌ای هستند که به درستی شناسایی شدند FP. تعداد پیکسل‌های پیش‌زمینه‌ای که به اشتباه به عنوان فیروزه و FN تعداد پیکسل‌های فیروزه‌ای است که به عنوان پیش‌زمینه تشخیص داده شده است. فاصله هاسدورف یک پارامتر مهم در ارزیابی ویژگی‌های هندسی است که حداکثر فاصله محلی بین سطوح برجسب‌های پیش‌بینی شده (A) و برجسب‌های تصاویر استاندارد مرجع (B) را طبق فرمول شش اندازه‌گیری می‌کند.

(فرمول شش)

$$HD(A, B) = \max_{b \in B} \{ \min_{a \in A} \{ \sqrt{a^2 - b^2} \} \}$$

بازتاب

کارایی مدل بر اساس معیارهای ضریب تشابه دایس، فاصله هاسدورف، صحت، دقت و بازیابی در جدول یک گزارش شده است.

ارزیابی شبکه: ارزیابی شبکه: برای برآورد دقت نتایج مرزبندی از معیارهای ضریب تشابه دایس (Dice coefficient)، فاصله هاسدورف (Hausdorff Distance)، صحت (accuracy)، دقت (precision) و بازیابی (recall) استفاده شد. نحوه‌ی محاسبه معیارهای ذکر شده به ترتیب در فرمول یک تا پنج به شرح زیر آمده است:

$$\text{Dice coefficient} = \frac{2TP}{FP+FN+2TP} \quad (\text{فرمول یک})$$

$$D(A, B) = \min_{a \in A} \{ \min_{b \in B} \{ d(a, b) \} \} \quad (\text{فرمول دو})$$

$$\text{accuracy} = \frac{TP+TN}{n} \quad (\text{فرمول سه})$$

$$\text{precision} = \frac{TP}{TP+FP} \quad (\text{فرمول چهار})$$

$$\text{recall} = \frac{TP}{TP+FN} \quad (\text{فرمول پنج})$$

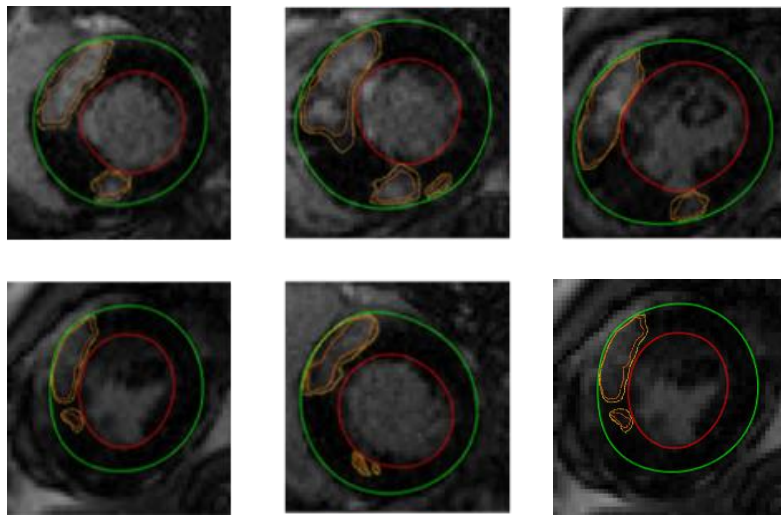
در معادلات بالا، TP و TN، تعداد پیکسل‌های فیروزه و

جدول ۱: میانگین 5-fold کارایی شبکه در مرزبندی فیبروز و ماهیچه بطن چپ

ماهیچه بطن چپ		فیبروز بطن چپ		معیار ارزیابی
تست	آموزش	تست	آموزش	
۸۸/۴ ± ۱/۱	۸۷/۲ ± ۱/۷	۸۹/۷ ± ۴/۲	۸۸/۶ ± ۴/۳	ضریب تشابه دایس (درصد)
۱۷/۳ ± ۲/۶	۱۶/۶ ± ۲/۹	۱۵/۱ ± ۶/۵	۱۴/۳ ± ۵/۸	فاصله هاسدورف (میلی متر)
۹۴/۶ ± ۶/۳	۹۵/۹ ± ۵/۱	۹۸/۲ ± ۲/۸	۹۹/۱ ± ۲/۹	صحت (درصد)
۸۹/۸ ± ۱/۴	۸۷/۳ ± ۲/۱	۹۰/۴ ± ۳/۲	۸۹/۰ ± ۲/۸	دقت (درصد)
۸۷/۴ ± ۳/۴	۸۸/۱ ± ۲/۶	۸۸/۴ ± ۵/۵	۸۹/۶ ± ۵/۱	بازیابی (درصد)

شکل شش، نمونه‌ای از مقایسه نتیجه حاصل از مرزبندی انجام شده توسط معماری پیشنهادی و داده‌ی استاندارد مرجع را نشان می‌دهد. خط‌های نارنجی رنگ (داخلی) نمایانگر مرزبندی انجام شده توسط مدل و خط‌های زرد رنگ (خارجی) نمایانگر مرزبندی موجود در داده‌های استاندارد مرجع است.

شکل شش، نمونه‌ای از مقایسه نتیجه حاصل از مرزبندی انجام شده توسط معماری پیشنهادی و داده‌ی استاندارد مرجع را نشان می‌دهد. خط‌های نارنجی رنگ (داخلی) نمایانگر مرزبندی انجام شده توسط مدل و خط‌های زرد رنگ (خارجی) نمایانگر مرزبندی موجود در داده‌های استاندارد مرجع است.



شکل ۶: مقایسه نتایج حاصل از مدل با داده‌های استاندارد مرجع (رنگ سبز: دیواره خارجی بطن؛ رنگ قرمز: دیواره داخلی بطن؛ رنگ زرد: مرزبندی فیبروز در داده استاندارد؛ رنگ نارنجی: مرزبندی فیبروز توسط مدل پیشنهادی)

را از میان برداشته و از این طریق به افزایش کارایی و سرعت ارزیابی فیبروز در بیماران کاردیومیوپاتی هیپرتروفیک کمک می‌نماید. در مقایسه با روش‌های رایج خودکار سازی مرزبندی فیبروز [۱۵-۲۱]، این روش با حذف نیاز به دانش اولیه متخصص برای مشخص کردن نقاط اولیه باعث افزایش بهره‌وری و همچنین کاهش زمان و تخصص مورد نیاز شده است. برخلاف روش‌های یادگیری ماشین نیمه خودکار ارائه شده [۲۲، ۴۹]، در این مدل الزامی به انجام پیش‌پردازش‌های اولیه همچون تعیین نقاط حدودی ابتلا به فیبروز وجود ندارد. به علاوه، این روش از لزوم به کارگیری

در این مطالعه امکان‌پذیری و توانایی استفاده از شبکه یونت در ترسیم مرز فیبروز میوکارد در تصاویر آم‌آر‌آی کسب شده با ماده حاجب بررسی شد. این مهم به منظور کاهش زمان و تخصص لازم در ارزیابی این ضایعه انجام شد که یکی از تعیین‌کننده‌های اصلی خطر ابتلای بیماران به عوارض ناشی از فیبروز میوکارد است. مدل پیشنهادی توانست در مرزبندی فیبروز میوکارد و ماهیچه بطن چپ به ترتیب به صحت ۹۸/۲۲ و ۹۴/۶۶ درصد دست یابد. این مدل علاوه بر گام برداشتن در جهت ارزیابی دقیق فیبروز، لزوم انجام پیش‌پردازش دستی

این مطالعه، مدل مبتنی بر یادگیری عمیقی برای خودکار شدن مرزبندی فیروز در تصاویر LGE-CMR ارائه شد. نتایج نشان داد که این روش‌ها علاوه بر خودکارسازی فرایند و کاهش زمان مورد نیاز، می‌توانند کارایی مرزبندی فیروز را نسبت به روش‌های ارائه‌شده پیشین افزایش دهند. یکی از محدودیت‌های این پژوهش دسترسی محدود به تصاویر بود که پیشنهاد می‌شود در پژوهش‌های آتی با تصاویر بیشتری ارزیابی سیستم تکرار و مورد مطالعه قرار گیرد.

سلامت‌نگار اخلاقی

رعایت دستورالعمل‌های اخلاقی: این مقاله حاصل بخشی از پایان‌نامه با عنوان ارائه سیستم تشخیص فیروز میوکارد در تصاویر تشدید رزونانس مغناطیسی قلبی با روش‌های یادگیری عمیق، در مقطع کارشناسی ارشد، مصوب دانشگاه علوم پزشکی ایران، در سال ۱۳۹۸ کد اخلاق به شماره IR.IUMS.REC.1398.224 اخذشده از کارگروه اخلاق در پژوهش‌های زیست پزشکی است.

حمایت مالی: این پژوهش با حمایت دانشگاه علوم پزشکی و خدمات بهداشتی درمانی ایران انجام شده است (کد ۱۴۸۱۲).

تضاد منافع: نویسندگان اظهار داشتند که هیچ‌گونه تضاد منافی وجود ندارد.

تصاویر ساین مانند بسیاری از مطالعات پیشین [۳۵،۴۱،۴۴،۴۶،۵۰] بی‌نیاز است. عدم وابستگی به شدت پیکسل تصاویر در این روش با حذف وابستگی به نویز و درجه شدت، بر تکرارپذیری و دقت این مدل در مقایسه با روش‌های مبتنی بر آستانه شدت تصاویر افزوده است. به‌علاوه علی‌رغم بیشتر روش‌های یادگیری ماشین پیشنهادی [۲۹،۳۰،۵۰،۵۱] نیاز به رسم اولیه مرزهای میوکارد حذف گردیده و این روند به روندی کاملاً خودکار تبدیل شده است. مطالعه حاضر، جزو محدود مطالعاتی است که بر روی ضایعه فیروز غیر ایسکمیک در بیماران کاردیومیوپاتی متمرکز بوده است. معماری ویژه شبکه یونت استفاده‌شده و استفاده از کانولوشن‌های اتساع یافته در این مدل توانسته علی‌رغم استفاده از پارامترهای کم و سرعت زیاد، کارایی بهتری نسبت به سایر مدل‌های هم‌نظیر خود ارائه دهد. به دلیل کنتراست پایین و وجود نویز در برخی تصاویر، به‌علاوه تنوع ساختارهای قلبی میان بیماران مختلف، تولید داده‌های استاندارد مرجع با تکرارپذیری مسئله‌ای دشوار است. همچنین، هم‌پوشانی و تشخیص دشوار مرزهای میوکارد از فیروز به دلیل شباهت دیوارهای خونی و مناطق فیروزه به پیچیدگی‌های تولید این داده‌ها افزوده است. تولید داده‌های مرجع استاندارد و افزایش داده‌های مورداستفاده و همچنین استفاده از مجموعه داده‌های گسترده‌تر از مراکز گوناگون می‌تواند بر کیفیت آموزش و در نتیجه دقت شبکه بیفزاید. در

References

- Liew AC, Vassiliou VS, Cooper R, Raphael CE. Hypertrophic cardiomyopathy-past, present and future. J Clin Med. 2017;6(12):1-20.
- Quarta G, Grasso A, Pasquale F, Flett AS, Sado DM, Bonini E, et al. Evolution and clinical importance of fibrosis in HCM. JACC Cardiovasc Imaging. 2011;4(11):1221-3.
- Pagourelis ED, Alexandridis GM, Vassilikos VP. Fibrosis in hypertrophic cardiomyopathy: Role of novel echo techniques and multi-modality imaging assessment. Heart Fail Rev. 2021;26(6):1297-310.
- Mewton N, Liu CY, Croisille P, Bluemke D, Lima JAC. Assessment of myocardial fibrosis with cardiovascular magnetic resonance. J Am Coll Cardiol. 2011;57(8):891-903.
- Mrsic Z, Mousavi N, Hulten E, Bittencourt MS. The prognostic value of late gadolinium enhancement in nonischemic heart disease. Magn Reson Imaging Clin N Am. 2019;27(3):545-61.
- Weng Z, Yao J, Chan RH, He J, Yang X, Zhou Y, et al. Prognostic value of LGE-CMR in HCM: A meta-analysis. JACC Cardiovasc Imaging. 2016;9(12):1392-402.

7. Freitas P, Ferreira AM, Arteaga-Fernández E, De Oliveira Antunes M, Mesquita J, Abecasis J, et al. The amount of late gadolinium enhancement outperforms current guideline-recommended criteria in the identification of patients with hypertrophic cardiomyopathy at risk of sudden cardiac death. *J Cardiovasc Magn Reson*. 2019;21(1):1-10.
8. Greulich S, Seitz A, Herter D, Gunther F, Probst S, Bekeredjian R, et al. Long-term risk of sudden cardiac death in hypertrophic cardiomyopathy: A cardiac magnetic resonance outcome study. *Eur Heart J Cardiovasc Imaging*. 2021;22(7):732-41.
9. Karami M, Fatehi M, Torabi M, Langarizadeh M, Rahimi A, Safdari R. Enhance hospital performance from intellectual capital to business intelligence. *Radiol Manage*. 2013; 35(6):30-5
10. Farahzadi HR, Langarizadeh M, Mirhosseini M, Fatemi Aghda A. An improved cluster formation process in wireless sensor network to decrease energy consumption. *Wireless Network*. 2021;22(2):1077-87.
11. Langarizadeh M, Orooji A, Sheikhtaheri A. Effectiveness of anonymization methods in preserving patients' privacy: A systematic literature review. *Studies in Health Technology and Informatics*. 2018; 248: 80–87.
12. Safdari R, Arpanahi HK, Langarizadeh M, Ghazisaeidi M, Dargahi H, zendehdel K. Design a fuzzy rule-based expert system to aid earlier diagnosis of gastric cancer. *Acta Inform Med*. 2018;26(1):19-23.
13. Samad-Soltani T, Ghanei M, Langarizadeh M. Development of a fuzzy decision support system to determine the severity of obstructive pulmonary in chemical injured victims. *Acta Inform Med*. 2015;23(3):138-41.
14. Tahmasebian Sh, Ghazisaeidi M, Langarizadeh M, Mokhtaran M, Mahdavi-Mazdeh M, Javadian P. Applying data mining techniques to determine important parameters in chronic kidney disease and the relations of these parameters to each other. *J Renal Inj Prev*. 2017;6(2):83-7.
15. Neizel M, Katoh M, Schade E, Rassaf T, Krombach GA, Kelm M, et al. Rapid and accurate determination of relative infarct size in humans using contrast-enhanced magnetic resonance imaging. *Clin Res Cardiol*. 2009;98(5):319–24.
16. Kolipaka A, Chatzimavroudis GP, White RD, O'Donnell TP, Setser RM. Segmentation of non-viable myocardium in delayed enhancement magnetic resonance images. *Int J Cardiovasc Imaging*. 2005;21(2-3):303–11.
17. Alba X, Figueras I Ventura RM, Lekadir K, Frangi AF. Healthy and scar myocardial tissue classification in DE-MRI. In: Camara O, Mansi T, Pop M, Rhode K, Sermesant M, Young A, editors. *Proceedings of the Third International Workshop, STACOM 2012, Held in Conjunction with MICCAI 2012; 2012 Oct 5; Nice, France*. Berlin, Germany: Springer; 2013. p. 62-70.
18. Lu Y, Connelly KA, Yang Y, Joshi SB, Wright G, Radau PE. Semi-automated analysis of infarct heterogeneity on DE-MRI using graph cuts. *J Cardiovasc Magn Reson*. 2012;14(1):1–3.
19. Ukwatta E, Arevalo H, Li K, Yuan J, Qiu W, Malamas P, et al. Myocardial infarct segmentation from magnetic resonance images for personalized modeling of cardiac electrophysiology. *IEEE Trans Med Imaging*. 2016;35(6):1408–19.
20. Ukwatta E, Yuan J, Qiu W, Wu KC, Trayanova N, Vadakkumpadan F. Myocardial infarct segmentation and reconstruction from 2D late-gadolinium enhanced magnetic resonance images. *Med Image Comput Comput Assist Interv*. 2014;17(02):554–61.

21. Usta F, Gueaieb W, White JA, Ukwatta E. 3D scar segmentation from LGE-MRI using a continuous max-flow method. Proceedings of the Medical Imaging 2018: Biomedical Applications in Molecular, Structural, and Functional Imaging; 2018 Feb 10-15; Houston, Texas, United States. Spie Medical Imaging; 2018.
22. Rajchl M, Yuan J, White JA, Ukwatta E, Stirrat J, Nambakhsh CMS, et al. Interactive hierarchical-flow segmentation of scar tissue from late-enhancement cardiac MR images. IEEE Trans Med Imaging. 2014;33(1):159–72.
23. Zhu X, Vondrick C, Fowlkes CC, Ramanan D. Do we need more training data? Int J Comput Vis. 2016;119(1):76–92.
24. Spiewak M, Malek LA, Misko J, Chojnowska L, Milosz B, Klopotoski M, et al. Comparison of different quantification methods of late gadolinium enhancement in patients with hypertrophic cardiomyopathy. Eur J Radiol. 2010;74(3):1-5.
25. Zhang L, Huttin O, Marie P-Y, Felblinger J, Beaumont M, DE Chillou C, et al. Myocardial infarct sizing by late gadolinium-enhanced MRI: Comparison of manual, full-width at half-maximum, and n-standard deviation methods. J Magn Reson Imaging. 2016;44(5):1206–17.
26. Kurzendorfer T, Breininger K, Steidl S, Brost A, Forman C, Maier A. Myocardial scar segmentation in LGE-MRI using fractal analysis and random forest classification. Proceedings of the 24th International Conference on Pattern Recognition (ICPR); 2018 Aug 20-24; Beijing, China. IEEE; 2018. p. 3168-73.
27. Larroza A, Materka A, Lopez-Lereu MP, Monmeneu JV, Bodi V, Moratal D. Differentiation between acute and chronic myocardial infarction by means of texture analysis of late gadolinium enhancement and cine cardiac magnetic resonance imaging. Eur J Radiol. 2017;92:78–83.
28. Karim R, Bhagirath P, Claus P, James Housden R, Chen Z, Karimaghaloo Z, et al. Evaluation of state-of-the-art segmentation algorithms for left ventricle infarct from late Gadolinium enhancement MR images. Med Image Anal. 2016;30:95–107.
29. Zabihollahy F, White JA, Ukwatta E. Convolutional neural network-based approach for segmentation of left ventricle myocardial scar from 3D late gadolinium enhancement MR images. Med Phys. 2019;46(4):1740–51.
30. Zabihollahy F, White JA, Ukwatta E. Myocardial scar segmentation from magnetic resonance images using convolutional neural network. Proceedings of the Medical Imaging 2018: Computer-Aided Diagnosis; 2018 Feb 10-15; Houston, Texas, United States. Spie Medical Imaging; 2018.
31. Moccia S, Banali R, Martini C, Muscogiuri G, Pontone G, Pepi M, et al. Development and testing of a deep learning-based strategy for scar segmentation on CMR-LGE images. MAGMA. 2019;32(2):187–95.
32. Moccia S, Banali R, Martini C, Moscogiuri G, Pontone G, Pepi M, et al. Automated scar segmentation from CMR-LGE images using a deep learning approach. Proceedings of the Computing in Cardiology Conference (CinC); 2018 Sep 23-26; Maastricht, Netherlands. IEEE; 2019. p. 1-4.
33. Zabihollahy F, Rajchl M, White JA, Ukwatta E. Fully automated segmentation of left ventricular scar from 3D late gadolinium enhancement magnetic resonance imaging using a cascaded multi-planar U-Net (CMPU-Net). Med Phys. 2020;47(4):1645–55.
34. Fahmy AS, Rausch J, Neisius U, Chan RH, Maron MS, Appelbaum E, et al. Automated cardiac MR scar quantification in hypertrophic cardiomyopathy using deep convolutional neural networks. JACC Cardiovasc Imaging. 2018;11(12):1917–8.
35. Popescu DM, Abramson HG, Yu R, Lai C, Shade JK, Wu KC, et al. Anatomically informed deep learning on contrast-enhanced cardiac magnetic resonance imaging for scar segmentation and clinical feature extraction. Cardiovasc Digit Health J. 2022;3(1):2–13.
36. Brahim K, Qayyum A, Lalande A, Boucher A, Sakly A, Meriaudeau F. A 3D network based shape prior for automatic myocardial disease segmentation in delayed-enhancement MRI. IRBM. 2021;42(6):424–34.
37. Brahim K, Qayyum A, Lalande A, Boucher A, Sakly A, Meriaudeau F. A deep learning approach for the segmentation of myocardial diseases. Proceedings of the 25th International Conference on Pattern Recognition (ICPR); 2021 Jan 10-15; Milan, Italy. IEEE; 2021. p. 4544-51.

38. Brahim K, Qayyum A, Lalande A, Boucher A, Sakly A, Meriaudeau F. A 3D deep learning approach based on Shape Prior for automatic segmentation of myocardial diseases. Proceedings of the Tenth International Conference on Image Processing Theory, Tools and Applications (IPTA); 2020 Nov 9-12; Paris, France. IEEE;2020. p. 1-6.
39. Heidenreich JF, Gassenmaier T, Ankenbrand MJ, Bley TA, Wech T. Self-configuring nnU-net pipeline enables fully automatic infarct segmentation in late enhancement MRI after myocardial infarction. Eur J Radiol. 2021;141:1-5.
40. Wang SH, McCann G, Tyukin I. Myocardial infarction detection and quantification based on a convolution neural network with online error correction capabilities. Proceedings of the International Joint Conference on Neural Networks (IJCNN); 2020 Jul 19-24; Glasgow, UK. IEEE; 2020. p. 1-8.
41. De la Rosa E, Sidibe D, Decourselle T, Leclercq T, Cochet A, Lalande A. Myocardial infarction quantification from late Gadolinium enhancement MRI using top-hat transforms and neural networks. Algorithms. 2021;14(8):1-18.
42. Fahmy AS, Rowin EJ, Chan RH, Manning WJ, Maron MS, Nezafat R. Improved quantification of myocardium scar in late Gadolinium enhancement images: Deep learning based image fusion approach. J Magn Reson Imaging. 2021;54(1):303–12.
43. Lau F, Hendriks T, Lieman-Sifry J, Norman B, Sall S, Golden D. Scargan: Chained generative adversarial networks to simulate pathological tissue on cardiovascular MR scans. In: Stoyanov D, Taylor Z, Carneiro G, Syeda-Mahmood T, Martel A, Maier-Hein L, et al, editors. Proceedings of the 4th International Workshop, DLMIA 2018, and 8th International Workshop, ML-CDS 2018, Held in Conjunction with MICCAI 2018; 2018 Sep 20; Granada, Spain. Switzerland: Springer, Cham; 2018. p. 343-50.
44. Fahmy AS, Neisius U, Chan RH, Rowin EJ, Manning WJ, Maron MS, et al. Three-dimensional deep convolutional neural networks for automated myocardial scar quantification in hypertrophic cardiomyopathy: A multicenter multivendor study. Radiology. 2020;294(1):52-60.
45. Mantilla J, Paredes JL, Bellanger JJ, Betancur J, Schnell F, Leclercq C, et al. Detection of fibrosis in late gadolinium enhancement cardiac MRI using kernel dictionary learning-based clustering. Proceedings of the Computing in Cardiology Conference (CinC); 2015 Sep 6-9; Nice, France. IEEE; 2015. p. 357-60.
46. Merino-Caviedes S, Cordero-Grande L, Perez Rodriguez MT, Sevilla-Ruiz MT, Revilla-Orodea A, Martin-Fernandez M, et al. A variational method for scar segmentation with myocardial contour correction in DE-CMR images. Proceedings of the IEEE 13th International Symposium on Biomedical Imaging (ISBI); 2016 Apr 13-16; Prague, Czech Republic. IEEE ;2016. p. 956–9.
47. Wang S, Singh VK, Cheah E, Wang X, Li Q, Chou SH, et al. Stacked dilated convolutions and asymmetric architecture for U-Net-based medical image segmentation. Comput Biol Med. 2022;148.
48. Heiberg E, Sjogren J, Ugander M, Carlsson M, Engblom H, Arheden H. Design and validation of segment-freely available software for cardiovascular image analysis. BMC Med Imaging. 2010;10(1):1-13.
49. Morisi R, Donini B, Lanconelli N, Rosengarden J, Morgan J, Harden S, et al. Semi-automated scar detection in delayed enhanced cardiac magnetic resonance images. Int J Mod Phys C. 2015;26(01):1-17.
50. Larroza A, Lopez-Lereu MP, Monmeneu JV, Gavara J, Chorro FJ, Bodi V, et al. Texture analysis of cardiac cine magnetic resonance imaging to detect nonviable segments in patients with chronic myocardial infarction. Med Phys. 2018;45(4):1471–80.
51. Carminati MC, Boniotti C, Pepi M, Caiani EG. Quantification of myocardial viability in late Gadolinium enhancement cardiac MRI. Proceedings of the Computing in Cardiology Conference (CinC); 2015 Sep 6-9; Nice, France. IEEE; 2016. p. 97-100.