

اثر حفاظتی ویتامین C بر تغییرات بافتی کلیه موش صحرایی مورد مواجهه با آفت کش دلتامترین

نویسندگان:

فرنگیس قاسمی*^۱، هیفا سعدونی^۱، حبیب الله جوهری^۲

۱- گروه زیست شناسی، واحد جهرم، دانشگاه آزاد اسلامی، جهرم، ایران
 ۲- گروه زیست شناسی، واحد داراب، دانشگاه آزاد اسلامی، داراب، ایران

Pars Journal of Medical Sciences, Vol. 13, No.1, Spring 2015

چکیده:

مقدمه: اگر چه استفاده از آفت کش ها مؤثر ترین روش کنترل آفات کشاورزی است ولی از مضرات آن در اکوسیستم نمی توان چشم پوشی کرد. بنابراین برای مطالعه اثر دلتامترین بر کلیه و نقش ویتامین C با خاصیت آنتی اکسیدانی در محافظت از آن، تحقیق حاضر انجام گرفت.

روش کار: ۶۳ موش صحرایی ویستار ($15g \pm 200$) به ۹ گروه تقسیم شدند. گروه ها شامل کنترل (بدون تیمار)، شاهد ۱ (دریافت کننده آب مقطر)، شاهد ۲ (دریافت کننده 20 mg/kg / b.wt ویتامین C)، ۳ گروه تیمار که بترتیب $2/5$ ، 5 و 10 (دلتامترین و ۳ گروه تیمار که دوزهای مذکور دلتامترین با ویتامین C طی ۱۴ روز، با تزریق درون صفاقی دریافت نمودند. ۱۴ روز بعد، کلیه آنها خارج و در فرمالین ۱۰٪ تثبیت شد. پس از مراحل پاساژ بافتی و رنگ آمیزی، تغییرات بافتی با میکروسکوپ نوری مطالعه گردید. داده ها با SPSS(17) و آزمون ANOVA و دانکن تحلیل و مقایسه شدند ($p < 0.05$).

یافته ها: بیشترین تغییرات بترتیب در قطر کپسول بومن، گلومرول و قطر مجرای جمع کننده در گروههای تیمار بود. پارامترهای مورد بررسی در کل گروههای تیمار تفاوت معنی داری نداشتند. نتایج حاصل از مطالعه میکروگرافها، نتیجه فوق را تأیید و در همه گروههای تیمار کاهش قطر گلومرول، تخریب سلولی در مجاری و پر خونی بافتی مشاهده گردید.

نتیجه گیری: بنا به نتایج حاصل، دلتامترین اثر تخریبی ضعیفی بر بافت کلیه داشته و ویتامین C در دوز مصرفی، حفاظتی بر اثر آن نداشته است. با این وجود احتیاط لازم در استفاده از این آفت کش توصیه می شود.

واژگان کلیدی: دلتامترین، گلومرول، لوله های ادراری، موش صحرایی

Par J Med Sci 2015;13(1):45-55

مقدمه:

آشنایی کافی مصرف کنندگان سموم شیمیایی از اصول صحیح مبارزه، این کار با خطراتی همراه است [۱]. علاوه بر این استفاده دراز مدت از آن موجب بهم خوردن تعادل طبیعی شده و اثرات زیانباری در محیط زیست، به خطر افتادن سلامت کشاورزان و دیگر افراد جامعه به جای می گذارد [۲]. روند رو به رشد جمعیت و محدودیت منابع کشاورزی ضرورت استفاده از آفت کش ها را مطرح می کند که با شناخت عوارض و مکانسیم عمل آنها می توان اثر سوء آنها را کاهش داد.

بشر در طول قرن های متمادی روش های بسیار مختلفی را جهت کنترل آفاتی که منابع غذایی، الیاف و سلامتی آنها را به مخاطره می اندازد به کار برده است. ولی امروزه با توجه به نیاز روزافزون به تولیدات کشاورزی و مواد غذایی به علت رشد بی رویه جمعیت، مبارزه شیمیایی و بکار گیری سموم آفت کش، نقش اصلی را در حفاظت گیاهان از گزند عوامل مخرب ایفا می کند. به طوری که این روش به مراتب بیش از سایر روش های مبارزه مورد استفاده قرار گرفته و اغلب به علت عدم

* نویسنده مسئول، نشانی: جهرم، دانشگاه آزاد اسلامی، گروه زیست شناسی

پست الکترونیک: Ghassemi.fr@gmail.com

تلفن تماس: ۰۹۱۷۷۱۳۶۱۳۸

پذیرش: ۱۳۹۳/۱۰/۲۲

اصلاح: ۱۳۹۳/۱۰/۱۵

دریافت: ۱۳۹۳/۷/۵

سعودی و همکاران (۲۰۱۱) افزایش کلسترول سرم و پراکسیداسیون چربی در موش در معرض دلتامترین را گزارش دادند و نشان دادند که تجویز ویتامین C باعث کاهش سمیت ناشی از این سم شده است [۱۰]. سید و همکاران (۲۰۰۳) نیز پس از بررسی بیومارکرهای استرس اکسیداتیو در ماهی آب شیرین بعد از قرار گرفتن در معرض دلتامترین بیان کردند که میزان اسید آسکوربیک در کلیه‌ها و کبد زیاد شده است که این نشانه ایجاد استرس اکسیداتیو است [۱۱].

با توجه به نقش کلیدی دستگاه ادراری در برقراری هموستاز و دفع زائده‌ها حاصل از فعالیت‌های متابولیکی از طریق فرآیندهای تصفیه، بازجذب فعال، بازجذب غیر فعال و ترشح از خون [۱۲]، در این مطالعه مورد بررسی قرار گرفت. چون برخی از داروها و بیماری‌ها به صورت اولیه یا ثانویه در طی یک روند پیشرونده منجر به نارسایی مزمن کلیه می‌گردند. پرخونی در عروق و سینوزوئیدها و دژنراسیون واکوئلی هیپاتوسیت‌ها در بافت کبد و پرخونی، چروکیدگی و دژنراسیون بعضی سلول‌های ادراری، اتساع فضای بومن، پیکنوتیک شدن هسته بعضی سلول‌ها و افزایش سلول‌ها در بافت بینابینی در کلیه ماهی در معرض سم دیازینون نشان داده شد. تحقیقات انجام شده در رابطه با بعضی از سموم مانند سم دیازینون مؤید اثر تخریبی بر مرفولوژی و فیزیولوژی این دستگاه از جمله از بین رفتن و تحلیل سلول‌های اپیتلیوم مجاری کلیوی، نکروز مجاری کلیوی، تحلیل گلوبول-ها و افزایش فضای کپسول بومن در بافت کلیه گردیده است [۱۲].

با توجه به مصرف روز افزون سموم شیمیایی در جهت افزایش بازدهی محصولات کشاورزی و عوارض ناشی از مصرف آن در اکوسیستم، بخصوص سهولت انتقال این سم به موجودات درگیر از جمله انسان، تحقیق در رابطه با عوارض برخورد آن با اندام‌های بدن بخصوص اندامهایی مانند کلیه که در متابولیسم و دفع آن درگیر هستند ضروری می‌باشد.

روش کار:

تعداد ۶۳ سر موش صحرایی ماده بالغ نژاد ویستار با وزن 20.0 ± 1.5 گرم و سن دو ماه و نیم تهیه شد. قبل از شروع آزمایش به مدت دو هفته به حیوانات مهلت داده شد تا با شرایط محیطی جدید سازش کنند و در خوردن آب و غذا آزاد بودند. از آب مقطر برای حل کردن دلتامترین استفاده شد. بر اساس تعیین دوز کشنده مقدار آن برابر با ۲۰ میلی‌گرم بر کیلوگرم وزن بدن موش معین و بر اساس آن، دوزهای حداقل، متوسط و حداکثر بترتیب ۲/۵، ۵ و ۱۰ میلی‌گرم بر کیلوگرم وزن بدن موش، برای تزریق انتخاب شد. موش‌ها به طور تصادفی به ۹

دلتامترین (Deltamethrin) حشره کشی غیر سیستمیک و سریع الاثر از گروه پیروترئوئیدهاست که بر روی طیف وسیعی از آفات باغی، زراعی و درختان میوه سردسیری مؤثر است. وزن مولکولی آن ۵۰۵/۲ و فرمول شیمیایی $C_{22}H_{19}Br_2NO_3$ است. نحوه اثر آن گوارشی و تماسی است و با باز نگه داشتن کانال سدیم در سیستم اعصاب سبب مرگ حشره می‌شود [۱]. افرادی که با این سم در تماس هستند در معرض خطر قرار دارند و باید از عوارض آن مطلع باشند.

دلتامترین باعث نکروز بافت آبشش ماهی [۳ و ۴]، هیپرتروفی اپیتلیال، ادم، اتساع مویرگ و سرکوب سیستم ایمنی نیز می‌شود. مقدار بالای این سم باعث افزایش ۷۰ درصدی در جذب دوپامین می‌شود که می‌تواند باعث تخریب نورون‌ها می‌شود و همچنین سطح بالای دوپامین و گلوتامات باعث نوروتوکسیک می‌شوند [۵].

در کبد نیز هیپرتروفی سلول‌های کبدی و افزایش قابل توجه سلول‌های کوپفر، اختلال در گردش خون، نکروز کانونی، پیکنوزیس هسته‌ای را باعث می‌شود [۶]. پس از گذشت ده روز از زمان مصرف هیچ اثری از آن بر روی نباتات یافت نمی‌شود. دوام آن در خاک ۱-۲ هفته است و ۴-۲ روز پس از خورده شدن توسط موش صحرایی دفع می‌گردد. متابولیت‌های آن از هیدروکسیلاسیون در حلقه فنل تشکیل شده است و دوام این سم در آب بین ۴ تا ۴۸ ساعت است [۷]. این حشره‌کش اثر سم دلتامترین در ماهی باعث القاء استرس اکسیداتیو قوی می‌شود و با ایجاد اکسیژن فعال عوارض سمی خود را بروز می‌دهد. این اثر ممکن است باعث تخریب غشای زیستی در جانوران دیگر و از جمله پستانداران نیز بشود. از این رو از موش به عنوان مدل پستانداران در تحقیق این موضوع استفاده شد.

اسید آسکوربیک از اجسام احیاءکننده قوی به شمار می‌رود و با از دست دادن دو اتم هیدروژن به دهیدروآسکوربیک اسید تبدیل می‌شود. که دارای خواص ویتامین C است و بنابراین به نظر می‌رسد که عوامل شیمیایی فعال ویتامین C گروه انولی باشد که می‌تواند به دو صورت اکسید شده و احیاء شده وجود داشته باشد [۸].

این ویتامین محلول در آب است و دارای چندین اثر غیر آنزیمی به واسطه فعالیت خود به عنوان یک عامل احیاءکننده و از بین برنده رادیکال‌های آزاد اکسیژن است. در ضمن موجب احیاء ویتامین E اکسید شده توسط مواد اکسیدکننده نیز می‌گردد. اسیدآسکوربیک در اکسیداسیون و احیاء طی تنفس سلولی و فرآیندهای متابولیکی مختلف و مقاومت در برابر عفونت تحقیق شده و برای پیشرفت روند تکوین سلول‌های جنسی لازم و ضروری است [۹].

های تیمار با آزمون دانکن در سطح معنادار ($p < 0.05$) مقایسه شدند.

یافته ها:

نتایج بدست آمده از پژوهش حاضر نشان داد که بیشترین تغییرات قطر در کیسول بومن (نمودار ۱)، گلومرول (نمودار ۲) و قطر مجرای جمع کننده ادرار (نمودار ۹) اتفاق می افتد بطوری که کاهش معنی دار در قطر اجزای ذکر شده در گروههای تیمار با دلتامترین با مصرف ویتامین C نیز جبران نشده است (نمودار ۱). اختلاف معنی دار در اندازه گیری اجزای مورد بررسی در گروههای تیمار با دلتامترین در مقایسه با گروههای تیمار با ویتامین مشاهده نگردید. میانگین قطر بخش قشری (نمودار ۴)، بخش مرکزی (نمودار ۵) و قطر لوله های خمیده و هنله (نمودار ۶ تا ۸) در هر سه گروه، نسبت به گروه کنترل و گروه شاهد اختلاف معنی داری نشان نداد (جدول ۱).

نتایج حاصل از مطالعه میکروگراف های بافتی نتیجه فوق را تأیید کرده و در همه گروههای تیمار کاهش قطر گلومرول، تخریب سلولی در مجاری و پر خونی بافتی مشاهده گردید (شکل ۱۰ تا ۱۸). میانگین قطر کیسول بومن و گلومرول در گروه شاهد ۲، در مقایسه با گروه کنترل و شاهد ۱ اختلاف معنی دار مشاهده گردید (نمودار ۱ و ۲).

گروه ۷ تایی تقسیم شد. گروهها در قالب ۱- گروه کنترل (بدون تیمار)، ۲- گروه شاهد ۱ با دریافت آب مقطر به عنوان حلال دارو، ۳- شاهد ۲ با دریافت ۲۰ mg/kg / b.wt از ویتامین C به صورت تزریق درون صفاقی و ۳ گروه تیمار ۴، ۵ و ۶ که بترتیب mg/kg/ b.wt (۲/۵، ۵ و ۱۰) از دلتامترین و ۳ گروه تیمار ۷، ۸ و ۹ که دوزهای ذکر شده از دلتامترین را همراه با ۲۰ mg/kg ویتامین C طی ۱۴ روز، به صورت درون صفاقی دریافت کردند تعیین شدند.

در پایان دوره تیمار، پس از بی‌هوشی با رعایت اخلاق و تشریح همه موش ها، بافت کلیه را جدا نموده، در فرمالین ۱۰٪ تثبیت نموده و با طی مراحل پاساژبافتی (تثبیت کردن، آبیگری، شفاف سازی، آغشته سازی و جایگزینی) در دستگاه tissue processor، مقاطع با ضخامت ۵ میکرونی تهیه و با اتوزین و همتوکسیلین رنگ آمیزی شد. میکروگرافهای تهیه شده توسط میکروسکوپ نوری با بزرگنمایی ۴۰ و ۱۰۰ مشاهده گردید. تغییرات قطر در بخش های مختلف کلیه و مجاری ادراری اندازه گیری شد و تغییرات بافتی از جمله تخریب سلولی و پر خونی در گروههای تیمار در مقایسه با گروه کنترل و شاهد مورد بررسی قرار گرفت. در داده های حاصل از آنالیز با استفاده از نرم افزار آماری SPSS و آزمون آنالیز واریانس یک طرفه (ANOVA) تحلیل و گروه-

جدول ۱: میانگین قطر بخش های تشکیل دهنده کلیه

Treatment6	Treatment5	Treatment4	Treatment3	Treatment2	Treatment 1	Sham2	Sham1	Control	Diameter(mm)
a 0.03±0.235	a 0.003±0.208	a 0.04±0.213	a 0.044±0.218	a 0.018±0.218	a 0.023±0.218	a 0.046±0.218	a 0.022±0.218	a 0.024±0.218	Cortex
a 0.10±0.472	a 0.11±0.468	a 0.11±0.485	a 0.453±0.06	a -0.441±0.05	a 0.446±0.08	a 0.476±0.05	a 0.331±0.11	a 0.410±0.06	Medulla
ab 0.05±0.52	ab 0.04±0.53	ab 0.03±0.55	ab 0.052±0.48	ab 0.027±0.536	ab 0.068±0.513	a 0.021±0.47	b 0.05±0.564	ab 0.032±0.556	Renal Corpuscle
ab 0.03±0.42	ab 0.05±0.43	ab 0.02±0.43	a 0.037±0.383	ab 0.022±0.418	ab 0.046±0.415	a 0.022±0.385	ab 0.027±0.472	b 0.07±0.465	Glomerulus
a 0.01±0.054	a 0.01±0.049	a 0.005±0.005	a 0.01±0.039	a 0.007±0.055	a 0.01±0.048	a 0.008±0.042	a 0.02±0.042	b 0.02±0.299	Renal Capsule
a 0.016±0.189	a 0.014±0.187	a 0.02±0.189	a 0.023±0.19	a 0.029±0.197	a 0.025±0.193	a 0.008±0.187	a 0.025±0.191	a 0.017±0.201	Proximal tubule
a 0.016±0.142	a 0.005±0.136	a 0.006±0.129	a 0.01±0.142	a -0.007±0.141	a 0.013±0.136	a 0.011±0.138	a 0.011±0.142	a 0.016±0.151	Distal tubule
a 0.008±0.065	a 0.008±0.061	a 0.013±0.061	a 0.013±0.062	a 0.007±0.065	a 0.006±0.063	a 0.009±0.059	a 0.015±0.034	a 0.012±0.065	Loop of Henle
ab 0.008±0.134	abcd 0.004±0.144	cd 0.01±0.158	a 0.004±0.123	abcd 0.015±0.139	a 0.009±0.129	abc 0.007±0.135	bcd 0.016±0.155	d 0.01±0.161	Collecting tube

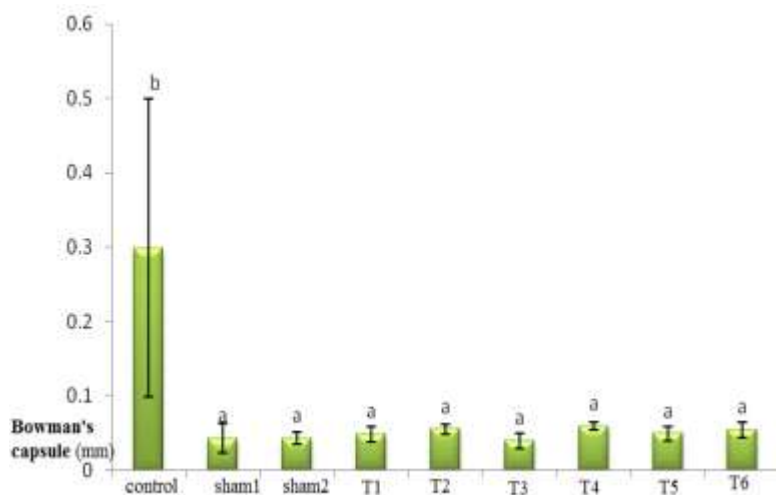


Fig 1: Bowman's capsule diameter in experimental groups of Rat

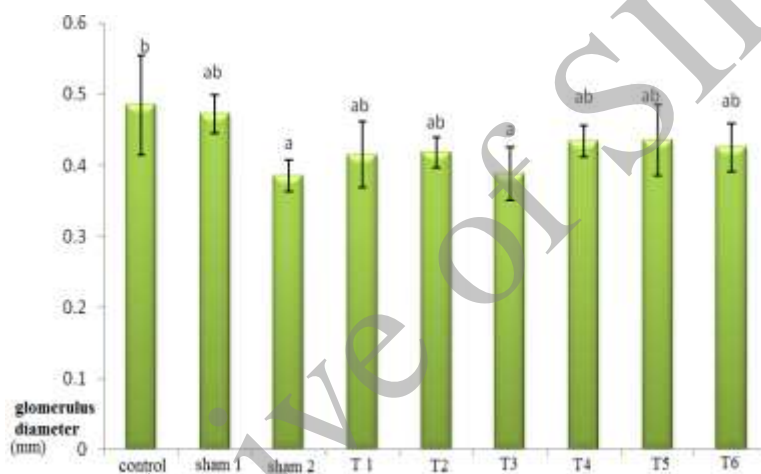


Fig 2: Glomerulus diameter in experimental groups of Rat

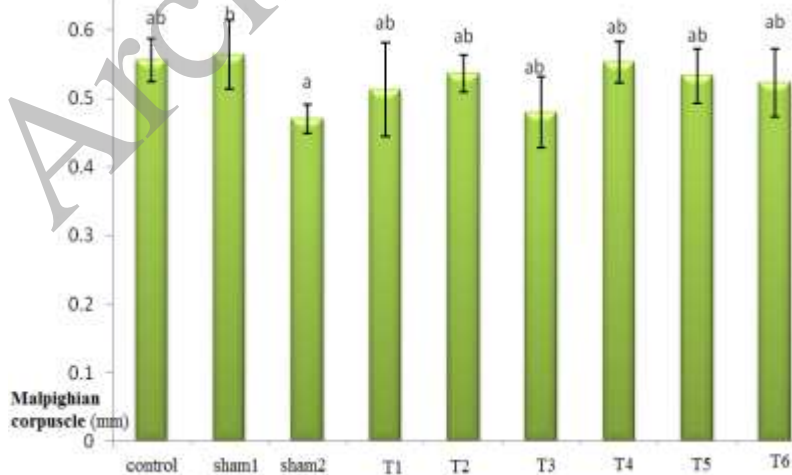


Fig 3: Malpighian corpuscle diameter in experimental groups of Rat

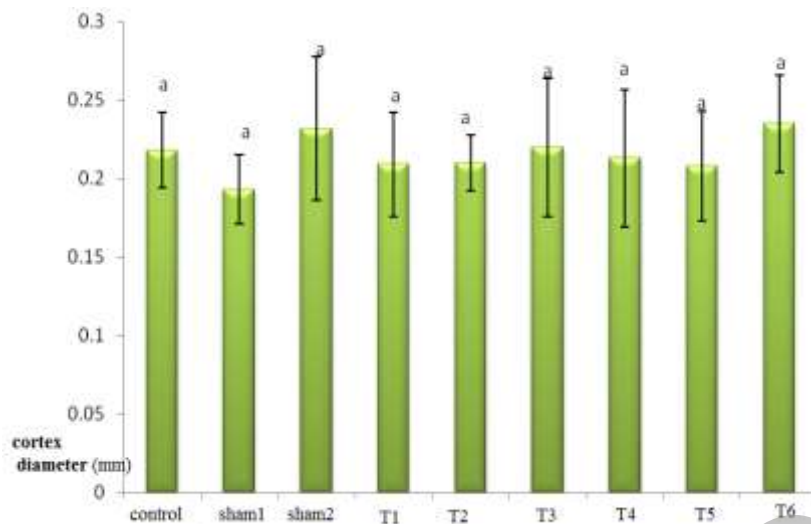


Fig 4: Cortex diameter in experimental groups of Rat

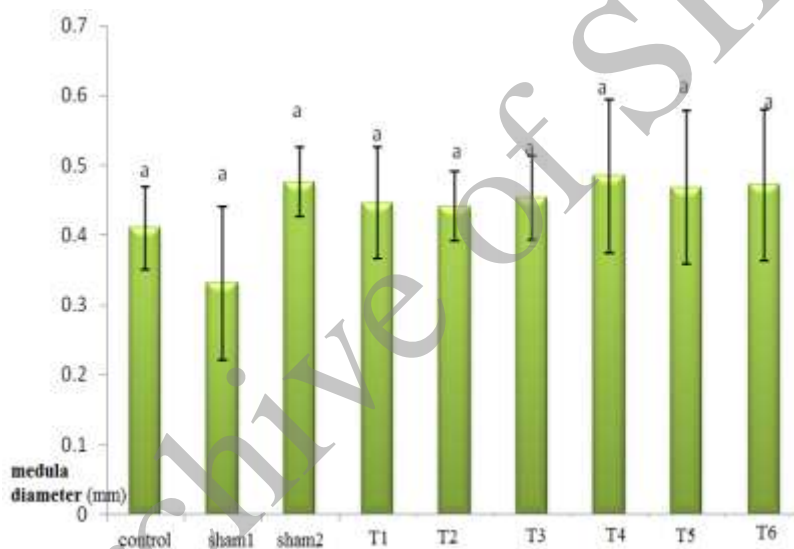


Fig 5: Medulla diameter in experimental groups of Rat

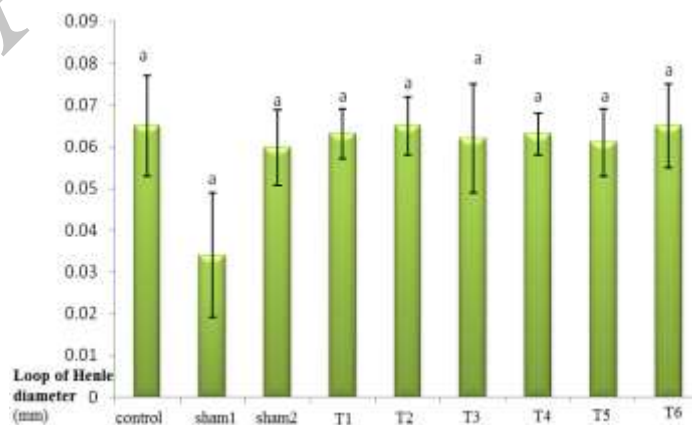


Fig 6: Loop of henle diameter in experimental groups of Rat

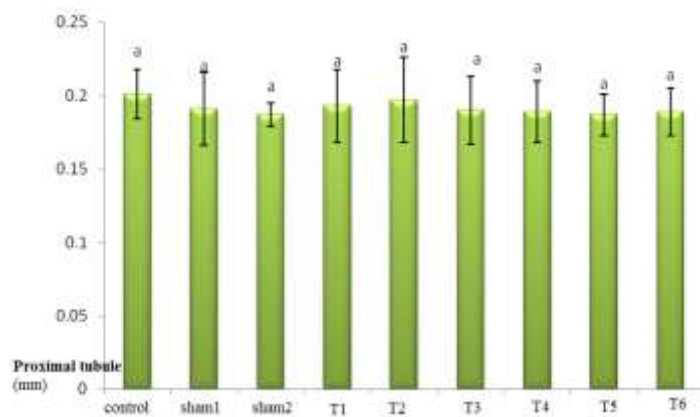


Fig 7: Proximal tubule diameter in experimental groups of Rat

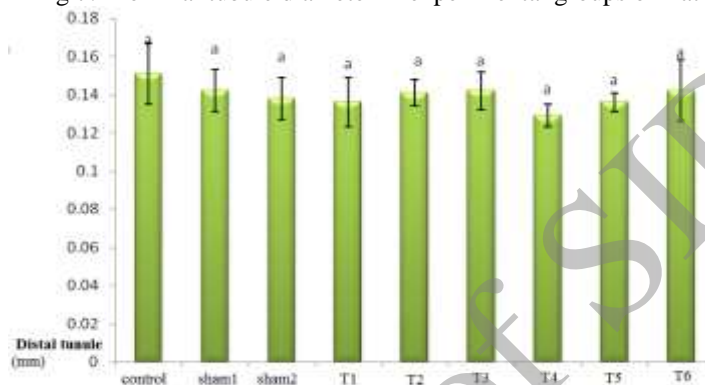


Fig8: Distal tubule diameter in experimental groups of Rat

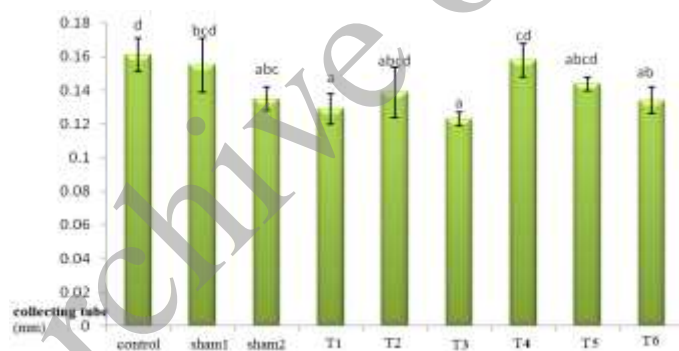


Fig 9: Collecting tube diameter in experimental groups of Rat

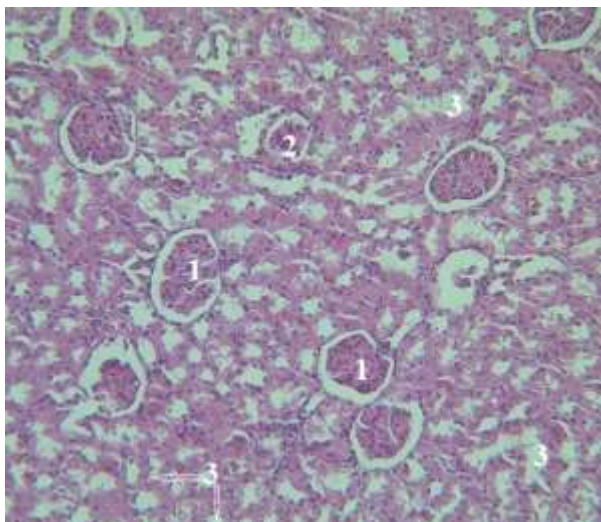


Fig 10: Kidney tissue in Control groupe (10x)

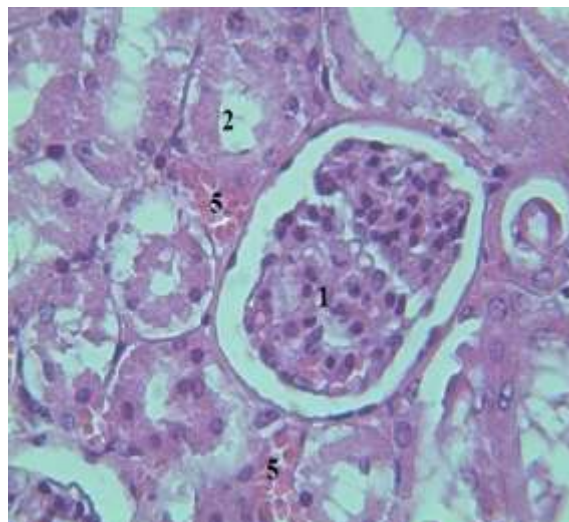


Fig 11: Kidney tissue in Sham 1(40x)

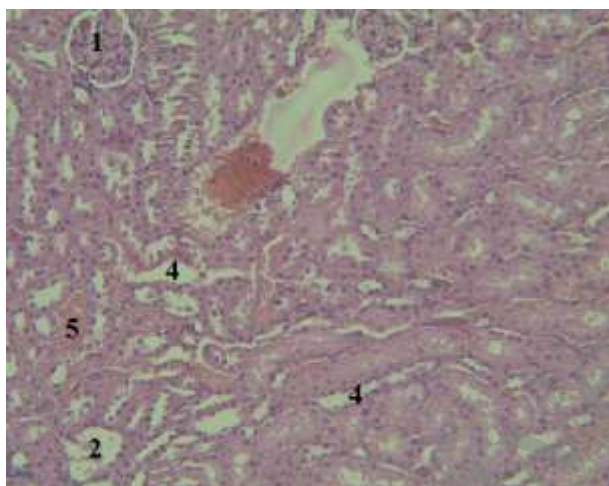


Fig 12: Kidney tissue in Sham 2 (10x)

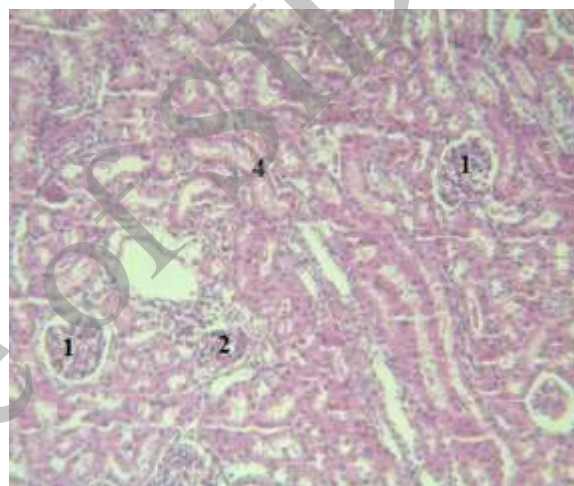


Fig 13: Kidney tissue in Treatment group 1(10x)

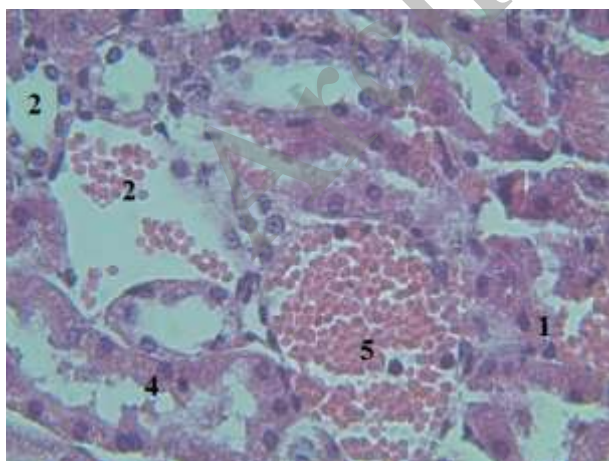


Fig 14: Kidney tissue in Treatment group 2 (40x)

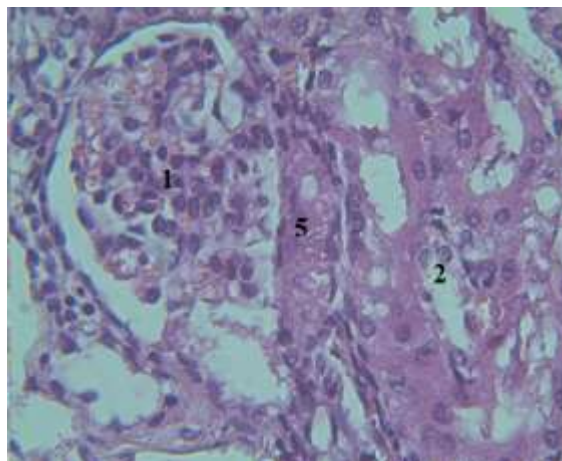


Fig 15: Kidney tissue in Treatment group 3 (40x)

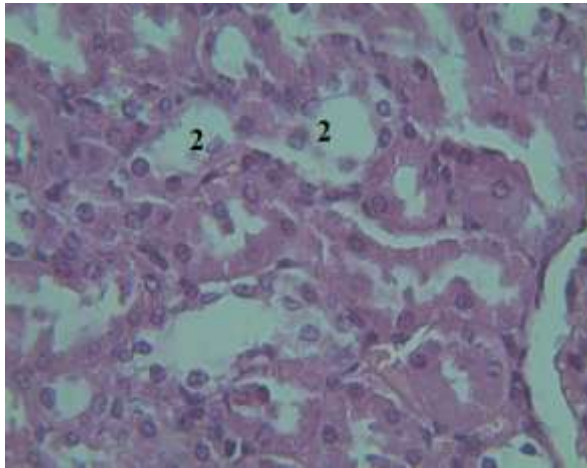


Fig 16: Kidney tissue in Treatment group 4(40x)

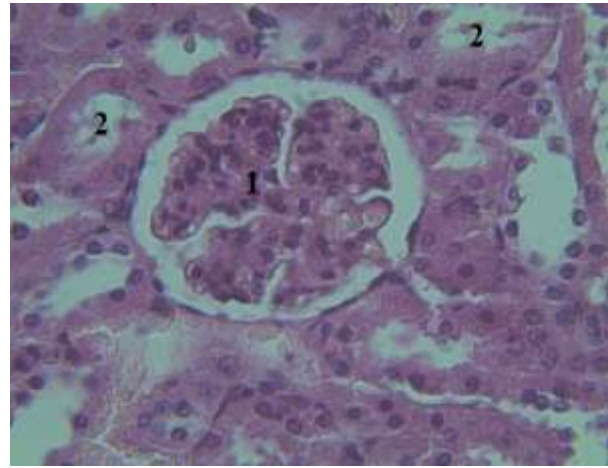


Fig 17: Kidney tissue in Treatment group 5(40x)

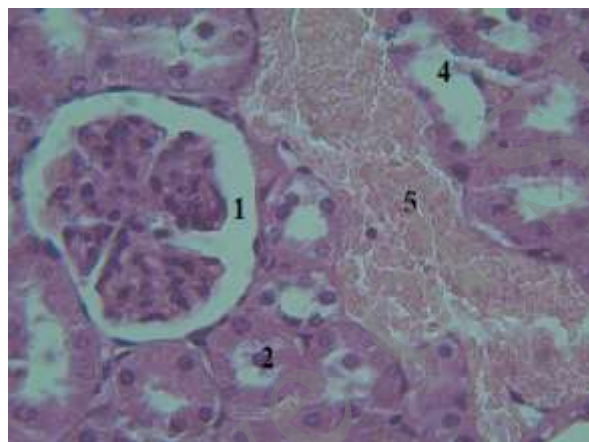


Fig 18: Kidney tissue in Treatment group 6 (40x)

- 1: Glomerulus % bowman's capsul 2: Proximal tubule 3: distal tubule 4: collecting tube
5: Tissue hyperemia

غشاء بوده و اثر پراکسیداسیون لیپیدی در سلول‌ها، ایجاد اختلال در نظم و کار غشاء سلول‌ها است، بطوری که روند انتقال یون‌ها و مواد گوناگون و نیز شیب‌های غلظتی در دو طرف غشاء همراه با انتقال پیامبرهای شیمیایی به واسطه‌ی گیرنده‌های غشایی دستخوش تغییر شده و مختل می‌گردد و منجر به صدمه دائم سلول می‌شود [۱۳]. احتمالاً دلتامترین نیز با همین مکانسیم اختلال در عملکرد کلیه ایجاد کرده است.

اگر چه در گروه‌های تیمار شده با دلتامترین و ویتامین بصورت توأم شاهد تغییراتی کمتری هستیم ولی اختلاف معنی داری بین این گروه‌های تیمار با گروه‌های تیمار با دلتامترین به تنهایی دیده نشد که این مشاهده نشان می‌دهد که با وجود اثر حفاظتی تأیید شده ویتامین C در موارد متعدد، در مقابل اثر تخریبی دلتامترین نقش محافظتی نداشته است. کاهش معنی دار میانگین قطر در اجزای فوق الذکر در گروه شاهد (نمودار ۱، ۲ و ۹) شاید به علت عدم استفاده از دوز نامناسب ویتامین باشد.

در بافت تهیه شده از کلیه در گروه کنترل، شاهد ۱ و ۲ و حتی تیمار ۱ (شکل ۱۰ تا ۱۸) تغییر محسوسی مشاهده نگردید ولی در گروه‌های تیمار تغییرات در قطر گلومرول، لوله‌ها و مجاری ادراری، همچنین تخریب و پرخونی بافتی کاملاً به چشم می‌خورد (شکل ۱۴ تا ۱۸).

بحث:

در پژوهش حاضر نیز کاهش قطر گلومرول، قطر کپسول و مجرای جمع کننده ادرار در گروه‌های تیمار با حشره کش مذکور، نشان دهنده ضایعه کلیوی می‌باشد. استرس اکسیداتیو به عنوان یکی از مکانیسم‌های مسمومیت مطرح است و تحقیقات انجام شده قبل نشان داده که دلتامترین باعث ایجاد القای استرس اکسیداتیو در ماهی شده و بر آبشش اثر مخرب داشته اند [۱۱]. یکی از بارزترین شواهد صدمات سلولی ناشی از عمل رادیکال آزاد اکسیژن، پدیده‌ی پراکسیداسیون لیپیدی

نقش حفاظتی و آنتی اکسیدانی ویتامین C مخالف است. لازم به ذکر است که اگر مقدار ویتامین C بیش از نیاز موجود باشد، بر کلیه اثر سوء دارد و باعث نارساییهایی در کلیه می شود [۲۰]. لذا احتمالاً مصرف روزانه ویتامین بخصوص با تزریق درون صفاقی نتیجه حاصل را باعث شده است. مسمومیت نه فقط به ماهیت شیمیایی ماده مصرفی، بلکه نحوه دریافت سم، مدت در معرض بودن و شرایط فیزیولوژیک موجود مورد مواجهه بستگی دارد.

مطالعه میکروگرافها اثر جزئی تخریب سلولی و پر خونی بافت کلیه، کاهش قطر گومرول و مجاری جمع کننده ادرار در گروههای تیمار را نشان داد. این نتیجه حاکی از آن است که سم اثر تخریبی ضعیفی بر بافت کلیه ایجاد کرده که بطور عمده بر ساختار کپسول بومن و گومرول تأثیر گذار بوده است. از هم گسیختگی نظم گومرولها، کوچک شدن اندازه گومرولها، پیدا شدن واکوئل‌هایی در ناحیه زیر قشری، واکوئولاسیون لوله‌های خمیده نزدیک و پیکنوز هسته‌ها در گومرول نشان دهنده اثرات پاتولوژیکی در گومرول می‌باشد [۲۱].

کلیه اندام اصلی متابولیسم و دفع این سم (دلتامترین) نیست و ممکن است متابولیت‌های حاصل از آن با اثر سمی کمتری به کلیه رسیده باشند لذا مشاهده آثار تخریب می‌تواند دلیل بر سوء بودن این آفت کش باشد که دوزهای بیشتر و مدت طولانی استفاده از آن آثار سوئی در طبیعت ایجاد می‌کند. این نتیجه با تحقیق مشابه در ماهی در معرض دلتامترین مطابقت دارد. افزایش فعالیت گلوکوتایون ردوکتاز و مکانیسم‌های ضد اکسیداتیو در کلیه این ماهی در اثر مواجهه با دلتامترین گزارش شده است [۲۲].

نتیجه گیری:

با توجه به نتایج فوق، احتمالاً دلتامترین در دوز بکار برده شده، اثر تخریبی ضعیفی بر بافت کلیه داشته و ویتامین بکار برده شده در دوز مصرفی نه تنها قادر به جبران اثر دلتامترین نبوده است بلکه دوز مصرفی آن، بر بافت کلیه اثر منفی می‌گذارد. تغییرات نموده است. مواردی آثار تخریب در این گروه‌تغییراتی نسبت به گروه خود به قادر اثر وابسته به دوز می‌باشد. بنابراین در استفاده از این آفت کش باید احتیاط شود.

تشکر و قدردانی:

از مسئولین دانشگاه آزاد اسلامی و کارشناسان محترم آزمایشگاه که صمیمانه ما را در اجرای این پژوهش یاری نمودند نهایت تشکر و سپاس را داریم.

گرچه در مصرف ویتامین C محدودیت خاصی نیست اما مصرف بیش از نیاز آن در دستگاه عصبی مرکزی اختلال منجر به غش ایجاد می‌کند و در دستگاه گوارش باعث اسهال و ناراحتی گوارشی، در دستگاه تناسلی ادراری باعث تکرر ادراری و سنگ کلیه و در پوست باعث درد در محل تزریق می‌شود [۹]. مطالعات نشان داده که استفاده غیر از دوز مناسب حتی می‌تواند تأثیر معکوس داشته باشد [۱۴]. شاید در این تحقیق نیز دوز مناسبی از ویتامین بکار برده نشده باشد.

عدم تغییر قطر بخش قشری کلیه مورد مواجهه با سم، با توجه به عدم تغییر قطر لوله‌های خمیده دور و نزدیک و قوس هنله قابل انتظار بود هر چند قطر کپسول بومن و گومرول تغییر کرده بود. چون قسمت اعظم قشر کلیه را لوله‌ها اشغال می‌کنند نتیجه قابل قبول است. این نتیجه ممکن است به ارتباط اثر سم بر اندام هدف مربوط باشد. با توجه نقش حساس کپسول بومن و گومرول در تبادل یونها و مولکولها، آسیب بیشتر و تغییرات پاتولوژیک آن (شکل ۱۳ تا ۱۸) را توجیه می‌کند. گرچه تغییرات بافتی در مجاری (لوله‌های خمیده و هنله) نیز دیده می‌شود (نمودار ۱۵ تا ۱۸) ولی در سطح معنی دار و قابل قبول نیست. تحقیقات نشان داده که عوامل مؤثر بر سمیت شامل شکل و فعالیت ذاتی مواد شیمیایی، دوز اثر، ارتباط دوز و زمان، روش تماس با ماده شیمیایی، گونه مورد تماس، سن، جنس، میزان جذب ماده سمی و متابولیسم آن، توزیع و دفع آن در بدن و حضور سایر مواد شیمیایی است [۷].

با اینکه مدت اثر سم دلتامترین کوتاه بوده (۲-۴ روز در بدن موش) اما بدلیل تزریق روزانه (۱۴ روز) نمی‌توان از تجمع دلتامترین در بدن صرفنظر کرد. بنابر این شاید دوز بکار برده شده برای موش قابل تحمل بوده است. لذا کپسول بومن و گومرول و همچنین لوله جمع کننده که دارای نفوذ پذیری بوده و تبادلات یونی در آنها اتفاق می‌افتد بیشتر آسیب دیده اند. ضیاعی و همکاران (۱۳۸۱) در تحقیق خود نشان دادند که عوارض ناشی از سمی بودن بعضی ترکیبات، باعث به هم خوردن تعادل یونی شده از جمله ترشح موادی چون فسفر و کلسیم به داخل ادرار را باعث شده یا از دست رفتن مواد لازم که نتیجه آن تغییراتی در سلولها، ضخامت دیواره و کاهش قطر مجاری می‌باشد [۱۵].

با توجه به کاهش قطر کپسول و گومرول و مجاری جمع کننده ادرار در گروه شاهد ۲ در مقایسه با گروه کنترل از یک طرف و اثر حفاظتی شناخته شده این ویتامین در اندامهای در معرض سموم از جمله قلب در معرض سم دیازینون [۱۶]، کلیه موش [۱۷]، پوست [۱۸]، دستگاه عصبی [۱۹] و کبد [۲۰] از طرف دیگر، تناقضی در نقش این ویتامین ایجاد می‌شود به عبارتی با

تعارض منافع:

نویسندگان هیچ تعارض منافع با توجه به تالیف و / یا انتشار این مقاله اعلام نکرده اند.

References:

1. Dehghani RA. Environmental Toxicology. Tehran Tree Publishing. Kashan University of Medical Sciences 2010; 93- 109 [persian]
2. Aghilinejad M, Farshad AA, Taghavi M, Haghani H.R. Relationship between pesticide use and its effects on the health of farmers in different provinces of the country. *Journal of Occupational Health* 2008; 3 (1-2): 81- 85.
3. Cengiz E.I, Unlu E. Sublethal effects of commercial deltamethrin on the structure of the gill, liver and gut tissues of mosquitofish, *Gambusia affinis*: A microscopic study. *Environmental Toxicology and Pharmacology* 2006; 21(3): 246- 253.
4. Braguini W. L, Silvia C, Eva G.S, Maria R, Maria, B.M. Effects of deltamethrin on functions of rat liver mitochondria and on native and synthetic model membranes. *Toxicology Letters* 2004; 152 (3): 191-202.
5. Kirby M.L, Castagnoli K, Bloomquist J.R. In vivo effects of Deltamethrin on Dopamine neurochemistry and the role of augmented neurotransmitter release. *Pesticide Biochemistry and Physiology* 2007; 65(3): 160-168.
6. Ratajczak L.J, Krechniak J. Effects of deltamethrin on the immune system in mice. *Environmental* 2005; 59(2): 467- 475.
7. Mosavi M.R. An application of pesticides (herbicides, pesticides and mites), first edition, Tehran, frontier science, abnegah 2010; 310-19. [persian].
8. Banaii M, Mirvaghefi A, Amiri B and nemat dost B. the study of hematology and pathology of Diazinon in *Cyprinus carpio*. *Natural resources of Iran*, 2012; 64 (1): 1-13. [persian]
9. Gohari M.E, Awara W.M, Nassar S, Hawas S. Deltamethrin-induced testicular apoptosis in rats: the protective effect of nitric oxide synthase inhibitor *Toxicology* 1999; 132(1): 1-8.
10. Saoudi M, Messarah M, Boumendjel A, Jamoussi K, Feki A. Protective effects of vitamin C against haematological and biochemical toxicity induced by deltamethrin in male Wistar rats. *Ecotoxicology and Environmental Safety* 2011; 74 (6): 1765-1769.
11. Sayeed I, Parvez S, Suwarna P, Bilal B.H, et al. Oxidative stress biomarkers of exposure to deltamethrin in freshwater fish, *Channa punctatus* Bloch. *Ecotoxicology and Environmental Safety* 2003; 56 (2): 295- 301.
12. Shanl G Massry, Richard J Glasscock. Textbook of nephrology. 4th ed. Philadelphia: Lippincott Williams & Wilkins 2000; 818-19 .
13. Lee C.Y, Yap H.H, Chong N.L. Sublethal effects of deltamethrin and propoxur on longevity and reproduction of German cockroaches, *Blattella germanica*. *Entomologia Experimentalis et Applicata* 1998; 89(2): 137- 145.
14. Evans P, Halliwell B. Micronutrient: oxidants/ antioxidant status. *British journal of nutrition* 2001; 85: 567-574.
15. Kalender S, Kalender Y, Durak D, Ogutcu A, Uzunhisarcikli M, Sitki Cevrimli B, Yildirim M. Methyl parathion induced nephrotoxicity in male rats and protective role of vitamins C and E. *Pesticide Biochemistry Physiology* 2007; 88(2): 213-218 .
16. Aturk O, Demirin H, Sutcu R, et al. The effects of diazinon on lipid peroxidation and antioxidant enzymes in rat heart and ameliorating role of vitamin E and vitamin C. *Cell Biologu and Toxicology* 2006; 22 (6): 455-61 .
17. Kalender S, Kalender Y, Durak D, Ogutcu A, Uzunhisarcikli M, Sitki Cevrimli B, Yildirim M. Methyl parathion induced nephrotoxicity in male rats and protective role of vitamins C and E. *Pesticide Biochemistry Physiology* 2007; 88(2): 213-218 .
18. Henseler T, Christophers E, Wolff K. Skin tumors in the European PUVA study: 8 follow up of 1643 patients treated with vitamin C *Journal of the American Academy of Dermatology* 1987; 16:108-116.
19. Kashif SM, Zaidi R, Banu N. Antioxidant potential of vitamins A, E and C in modulating oxidative stress in rat brain. *Clinica Chimica Acta*, 2004; 340(1-2): 229-233.
20. Jurczuk M, Brzóska MM, Moniuszko Jakoniuk J. Hepatic and renal concentrations of vitamins E and C in lead- and ethanolexposed rats. An assessment of their involvement in the mechanisms of peroxidative damage. *Food and Chemical Toxicology* 2007; 45(8): 1478-1486.
21. Liu J, Liu Y, Habbebu SS, Klaassen CD. Susceptibility of MT-Null mice to chronic CdCl₂-induced nephrotoxicity indicates that renal injury is not mediated by the CdMt complex. *Toxicology Sciences* 1998; 46: 197-203.
22. Datta M, Kavira A. Ascorbic acid supplementation of diet for reduction of deltamethrin induced stress in freshwater catfish *Clarias gariepinus*. *Chemosphere*, 2003; 63(8): 883- 888.

Protective effect of vitamin C on tissue changes in exposed Rats to Deltamethrin

Ghassemi Farangis¹, Sadoni Hifa¹, Johary Habi Aallah²

Received: 9/27/2014

Revised: 1/5/2019

Accepted: 1/12/2015

1. Dept of Biology, Islamic Azad University, Jahrom branch, Jahrom, Iran
2. Dept of Biology, Islamic Azad University, Darab branch, Darab, Iran

Pars Journal of Medical Sciences, Vol. 13, No.1, Spring 2015

Par J Med Sci 2015;13(1):45-55

Abstract

Introduction:

Although the use of pesticides to control agricultural pests are the most effective, but its harmful effects on the ecosystem that can't be ignored. Therefore, to survey the effect of Deltamethrine with widely used and vitamin C with antioxidant role in protective of it, were studied.

Materials and Methods:

63 rats (Wistar) weighing 200 ± 15 g were divided into 9 groups. groups include control (no treatment), sham 1 (received water), sham 2 were injected (20 mg/kg/b.wt) Vitamin C, 3 treatment groups, respectively (2.5, 5 and 10) mg/kg/b.wt of deltamethrin and 3 groups treated with the same doses of Deltamethrin + vitamin C (20mg / kg/b.wt) injected intraperitoneal within 14 days. After 14 dayst, Rat's kidneys were separated, fixed in formalin (10%), slide prepared, staining and tissue change were studied with L.M. Obtain data were analyzed and compared by using SPSS, ANOVA and Dankan test ($P < 0.05$).

Results:

The most of changes were respectively in diameter of Bowman's capsule, glumerules and collecting tube in treatment groups. No significant deference was in all groups. The obtained micrographs confirmed the above results and induction of glumerules, cell destruction and tissue full of blood were observed.

Conclusion:

According to obtained results, the effect of Deltamethrine on kidney tissue is low and Vitamin C with usage dose, didn't protective effect. So the more caution is recommended for using this pesticide.

Keywords: Deltamethrine, Glumerules, Urinary Tubes, Rat